This is a digital copy of a book that was preserved for generations on library shelves before it was carefully scanned by Google as part of a project to make the world's books discoverable online.

It has survived long enough for the copyright to expire and the book to enter the public domain. A public domain book is one that was never subject to copyright or whose legal copyright term has expired. Whether a book is in the public domain may vary country to country. Public domain books are our gateways to the past, representing a wealth of history, culture and knowledge that's often difficult to discover.

Marks, notations and other marginalia present in the original volume will appear in this file - a reminder of this book's long journey from the publisher to a library and finally to you.

Usage guidelines

Google is proud to partner with libraries to digitize public domain materials and make them widely accessible. Public domain books belong to the public and we are merely their custodians. Nevertheless, this work is expensive, so in order to keep providing this resource, we have taken steps to prevent abuse by commercial parties, including placing technical restrictions on automated querying.

We also ask that you:

+ *Make non-commercial use of the files* We designed Google Book Search for use by individuals, and we request that you use these files for personal, non-commercial purposes.

+ *Refrain from automated querying* Do not send automated queries of any sort to Google's system: If you are conducting research on machine translation, optical character recognition or other areas where access to a large amount of text is helpful, please contact us. We encourage the use of public domain materials for these purposes and may be able to help.

+ *Maintain attribution* The Google "watermark" you see on each file is essential for informing people about this project and helping them find additional materials through Google Book Search. Please do not remove it.

+ *Keep it legal* Whatever your use, remember that you are responsible for ensuring that what you are doing is legal. Do not assume that just because we believe a book is in the public domain for users in the United States, that the work is also in the public domain for users in other countries. Whether a book is still in copyright varies from country to country, and we can't offer guidance on whether any specific use of any specific book is allowed. Please do not assume that a book's appearance in Google Book Search means it can be used in any manner anywhere in the world. Copyright infringement liability can be quite severe.

About Google Book Search

Google's mission is to organize the world's information and to make it universally accessible and useful. Google Book Search helps readers discover the world's books while helping authors and publishers reach new audiences. You can search through the full text of this book on the web at `http://books.google.com/`

LANE MEDICAL LIBRARY STANFORD
2 45 0164 0670

Buchhandlung f. M.
BERLIN,
LUISENSTRA 2.

LANE
MEDICAL
LIBRARY
SEAL OF THE LELAND STANFORD JUNIOR UNIVERSITY
1885
Gift
Dr.Oscar J.Mayer.

LEHRBUCH

DER

ALLGEMEINEN UND SPECIELLEN

CHIRURGIE

EINSCHLIESSLICH DER

MODERNEN OPERATIONS- UND VERBANDLEHRE.

Von

Dr. med. HERMANN TILLMANNS,

PROFESSOR AN DER UNIVERSITÄT LEIPZIG.

ZWEITER BAND.

LEHRBUCH DER SPECIELLEN CHIRURGIE.

ZWEITE, VERBESSERTE UND VERMEHRTE AUFLAGE.

ERSTER THEIL.

LEIPZIG,

VERLAG VON VEIT & COMP.

1892.

Oscar J. Mayer
DR. OSCAR J. MAYER
MAY 1924
JUAREZ 24 MEXICO, D.F.

LEHRBUCH

DER

SPECIELLEN CHIRURGIE.

Von

Dr. med. HERMANN TILLMANNS,
PROFESSOR AN DER UNIVERSITÄT LEIPZIG.

ZWEITE, VERBESSERTE UND VERMEHRTE AUFLAGE.

ERSTER THEIL.

MIT 358 ABBILDUNGEN IM TEXT.

LEIPZIG,
VERLAG VON VEIT & COMP.
1892.

LIBRARY

Druck von Metzger & Wittig in Leipzig.

LANE LIBRARY

T57
v.2, pt.1
1892

HERRN

KARL THIERSCH

IN DANKBARER VEREHRUNG

GEWIDMET

VOM VERFASSER.

Vorwort zur ersten Auflage.

Das Erscheinen des vorliegenden Lehrbuchs der speciellen Chirurgie hat sich gegen meinen Willen etwas verzögert. In Folge meiner sonstigen Berufspflichten konnte ich nicht immer die nöthige Mussezeit finden, um das Werk so rasch zu fördern, als ich es wünschte. —

Ich hoffe, dass das vorliegende Lehrbuch der speciellen Chirurgie dieselbe günstige Aufnahme findet, wie mein Lehrbuch der allgemeinen Chirurgie, und dass sich das Buch immer mehr Freunde erringen wird. Letzeren würde ich sehr dankbar sein, wenn dieselben mich auf die Mängel, auf wünschenswerthe Verbesserungen und Ergänzungen meines Lehrbuchs aufmerksam machen wollten.

Leipzig, den 3. October 1890.

Professor Dr. Herm. Tillmanns.

Vorwort zur zweiten Auflage.

Die zweite Auflage des Lehrbuchs der speciellen Chirurgie weist zunächst eine Veränderung in der äusseren Form auf. Um den Band handlicher zu machen, ist derselbe in zwei Theile zerlegt worden. Im übrigen ist die zweite Auflage nach Möglichkeit verbessert und durch zahlreiche Zusätze ergänzt worden. In Folge dessen hat sowohl die Zahl der Abbildungen, wie der Umfang des Textes etwas zugenommen. Die Literatur ist etwa bis zur Mitte des Jahres 1891 benutzt worden.

Leipzig im April 1892.

H. Tillmanns.

Inhalt.

Erster Abschnitt. Chirurgie des Kopfes.

I. Die Verletzungen und Krankheiten der äusseren Weichtheilbedeckungen des Schädels.

		Seite
§ 1.	Anatomische Bemerkungen	1
§ 2.	Wunden der Schädeldecken	4
§ 3.	Subcutane Verletzung der Schädeldecken (Contusion, Quetschung, Beulen)	12
§ 4.	Krankheiten der Schädeldecken	15
§ 5.	Geschwülste	24

II. Die Verletzungen und Krankheiten der Schädelknochen.

§ 6.	Contusion der Schädelknochen	32
§ 7.	Wunden der Schädelknochen	34
§ 8.	Schädelfracturen (Fracturen des Schädelgewölbes)	37
§ 9.	Die Fracturen der Schädelbasis	49
§ 10.	Die Trennung (Diastase) der Schädelnähte. — Knochenverletzungen bei Neugeborenen	55
§ 11.	Krankheiten der Schädelknochen	56

III. Die Verletzungen und Krankheiten des Gehirns und seiner Adnexa.

§ 12.	Allgemeine Bemerkungen über Anatomie, Physiologie und Pathologie des Gehirns	75
§ 13.	Die Gehirnerschütterung (Commotio cerebri)	86
§ 14.	Der Hirndruck (Compressio cerebri)	89
§ 15.	Die Verletzung der intracraniellen Blutgefässe	94
§ 16.	Die Verletzungen der Hirnnerven während ihres Verlaufs im Schädel	100
§ 17.	Verletzungen des Gehirns und der Medulla oblongata	102
§ 18.	Der traumatische Hirnvorfall (Prolapsus cerebri)	115
§ 19.	Entzündung der Hirnhäute und der Sinus	117
§ 20.	Die Krankheiten des Gehirns (Gehirnabscess, Geschwülste, Epilepsie etc.) und ihre chirurgische Behandlung	121
§ 21.	Hydrocephalus	127
§ 22.	Ueber Gehirnbrüche und Gehirnhautbrüche (Herniae cerebri, Cephalocelen) mit besonderer Berücksichtigung der angeborenen Cephalocelen	129
§ 23.	Die operative Eröffnung der Schädelhöhle (die Trepanation. — Die temporäre Resection der Schädelknochen)	135
	Anhang.	
§ 24.	Verletzungen und Krankheiten der Stirnhöhlen	144

IV. Die Verletzungen und Krankheiten der Weichtheile des Gesichts (Augen-, Wangen- und Lippengegend).

§ 25.	Angeborene Formfehler (Hasenscharten und sonstige Spaltbildungen und Missbildungen)	149
§ 26.	Verletzungen der Weichtheile des Gesichts	163
§ 27.	Krankheiten der Weichtheile des Gesichts	167
§ 28.	Allgemeine Bemerkungen über Verletzungen und Krankheiten der Orbita. Wunden der Orbita. Ueber Augenverletzungen. Phlegmone der Orbita. Pulsirender Exophthalmus bei arteriell-venösen Aneurysmen der Art. carotis int. — Emphysem. Geschwülste. — Exstirpatio bulbi	180
§ 29.	Plastische Operationen im Gesicht (Augengegend, Wangen, Lippen)	183
§ 30.	Plastische Operationen an den Augenlidern. — Blepharoplastik	185

Seite

§ 31. Plastische Operationen an den Lippen. — Cheiloplastik 187
§ 32. Die Mundbildung. — Stomatoplastik 190
§ 33. Plastische Operationen an der Wange. — Meloplastik 191
§ 34. Die Neuralgieen der Gesichtsnerven (Trigeminus). — Die Neurectomieen des Trigeminus 194
§ 35. Lähmung und Krampf des N. facialis. Dehnung des Facialis 204

V. **Verletzungen und Krankheiten der Nase und der Nasenhöhle.**

I. *Aeussere Nase.*

§ 36. Formfehler der äusseren Nase. Schiefstand des Nasenseptums 207
§ 37. Fracturen der Nasenknochen und Knorpel 208
§ 38. Krankheiten der äusseren Nase 209

II. *Nasenhöhle.*

§ 39. Die Untersuchung der Nasenhöhle und des Nasenrachenraums (die Rhinoscopie und Pharyngoscopie) 212
§ 40. Krankheiten der Nasenhöhle 215
§ 41. Geschwülste der Nasenhöhle. — Operative Eröffnung der Nasenhöhle . . . 223
§ 42. Plastische Operationen an der Nase (Rhinoplastik) 227

VI. **Verletzungen und Krankheiten der Kiefer.**

§ 43. Fracturen des Oberkiefers 236
§ 44. Fracturen des Jochbeins 238
§ 45. Fracturen des Unterkiefers. — Schussverletzungen der Gesichtsknochen . . 239
§ 46. Luxation des Unterkiefers. Fracturen der Gelenkpfanne und der vorderen Gehörgangswand bei Luxationen 244
§ 47. Verletzungen und Krankheiten der Zähne und des Zahnfleisches. Extraction der Zähne 247
§ 48. Entzündliche Processe an den Kiefern. — Die Phosphornekrose 264
§ 49. Krankheiten der Oberkieferhöhle 267
§ 50. Geschwülste des Ober- und Unterkiefers 270
§ 51. Krankheiten des Unterkiefergelenks. Resection des Unterkiefergelenks . . 274
§ 52. Die Kieferklemme 276
§ 53. Resection (totale und partielle) des Oberkiefers 278
§ 54. Resectionen des Unterkiefers 287

VII. **Verletzungen und Krankheiten der Mund- und Rachenhöhle.**

§ 55. Untersuchungsmethoden 291
§ 56. Erkrankungen der Mundschleimhaut 293
§ 57. Bildungsfehler der Zunge und des Mundbodens 296
§ 58. Verletzungen der Zunge 298
§ 59. Entzündungen und sonstige Krankheiten der Zunge 300
§ 60. Geschwülste der Zunge und des Mundbodens. — Ranula. Dermoide . . . 306
§ 61. Operative Behandlung maligner Zungengeschwülste, besonders des Zungenkrebses 312
§ 62. Continuitäts-Unterbindung der Art. lingualis 318
§ 63. Angeborene und erworbene Gaumenspalten resp. Gaumendefecte und ihre Behandlung. Technik der Uranoplastik und Staphylorrhaphie 319
§ 64. Verletzungen des Gaumens, Rachens und der Tonsillen 325
§ 65. Fremdkörper im Gaumen und Rachen 326
§ 66. Acute Entzündungen des Gaumens, Rachens und der Tonsillen 327
§ 67. Diphtherie und Croup 331
§ 68. Chronische Entzündungen des Gaumens, Rachens und der Tonsillen . . . 338
§ 69. Neubildungen des Gaumens, der Tonsillen und des Rachens. — Nasenrachenpolypen 344
§ 70. Pharyngotomia subhyoidea. Resection und Exstirpation des Pharynx . . . 350

VIII. **Verletzungen und Krankheiten des Ohres.**

§ 71. Die Untersuchung des Gehörorgans 353
§ 72. Bildungsfehler, Verletzungen und Krankheiten der Ohrmuschel. — Otoplastik 358

Seite

§ 73. Bildungsfehler, Verletzungen und Krankheiten des äusseren Gehörganges . 361
§ 74. Fremdkörper im Gehörgang und Mittelohr 366
§ 75. Bildungsfehler, Verletzungen und Krankheiten des Trommelfells 368
§ 76. Bildungsfehler, Verletzungen und Krankheiten der Paukenhöhle 370
§ 77. Bildungsfehler, Verletzungen und Krankheiten der Tuba 379
§ 78. Verletzungen und Krankheiten des Warzenfortsatzes. Die Trepanation des Warzenfortsatzes 380
§ 79. Verletzungen und Krankheiten des inneren Ohres (Labyrinth) 384
§ 80. Ueber die Todesursachen nach Ohrkrankheiten 385

IX. **Verletzungen und Krankheiten der Speicheldrüsen (Parotis, Glandula submaxillaris und sublingualis).**

§ 81. Anatomische Bemerkungen über die Speicheldrüsen 386
§ 82. Verletzungen der Speicheldrüsen. Fisteln des Ductus parotideus (s. Stenonianus) 386
§ 83. Entzündungen der Speicheldrüsen 389
§ 84. Secretverhaltungen (Speichelcysten, Ranula, Speichelsteine). Fremdkörper . 392
§ 85. Geschwülste der Speicheldrüsen, besonders der Parotis und der Glandula submaxillaris 393
§ 86. Die Exstirpation der Parotis und Glandula submaxillaris 395

Zweiter Abschnitt. Chirurgie des Halses.

X. **Verletzungen und Krankheiten des Halses.**

§ 87. Angeborene und erworbene Formfehler des Halses (Fisteln, Caput obstipum). 396
§ 88. Die Verletzungen des Halses (Quetschungen). Fracturen des Zungenbeins, des Kehlkopfes und der Trachea (s. auch § 92). Verbrennung (Narbencontractur). Wunden des Halses 402
§ 89. Die Verletzungen der Arterien und Venen des Halses 407
§ 90. Die Unterbindung der Blutgefässe am Halse. Anonyma. Subclavia. Carotis communis. Carotis ext. Carotis int. Thyreoidea sup. und inferior und der Art. vertebralis (Unterbindung der Art. lingualis s. § 62). 413
§ 91. Die Nervenverletzungen und Nervenoperationen am Halse 421
§ 92. Die Verletzungen (Wunden) der Luftwege, s. auch § 88. — Bronchoplastik 424
§ 93. Die Verletzungen des Oesophagus 428
§ 94. Die Entzündungen und Eiterungen am Halse. — Retropharyngeale und retrooesophageale Eiterungen 432
§ 95. Aneurysmen 440
§ 96. Geschwülste und ihre Behandlung. — Lufthaltige umschriebene Anschwellungen. Lungenhernien (s. auch § 120). — Schleimbeutelhygrome 442
§ 97. Allgemeine Bemerkungen über Anatomie und Physiologie der Schilddrüse 451
§ 98. Krankheiten der Schilddrüse 454
§ 99. Die Behandlung des Kropfes. Resection, Exstirpation der Schilddrüse etc. 461
§ 100. Verletzungen und Krankheiten der Thymus 471

XI. **Die Krankheiten des Kehlkopfes und der Trachea.**

Verletzungen s. § 88 und § 92.

§ 101. Die Untersuchung des Kehlkopfes (die Laryngoscopie) 471
§ 102. Die Entzündungen des Kehlkopfes 475
§ 103. Geschwülste des Kehlkopfes 484
§ 104. Fremdkörper in den Luftwegen 487
§ 105. Die wichtigsten Neurosen des Kehlkopfes (Krampf, Coordinationsstörungen, Lähmungen) 489
§ 106. Die Operationen am Kehlkopf 491

XII. **Die Krankheiten des Oesophagus.**

Verletzungen s. § 93.

§ 107. Die Untersuchung des Oesophagus. Einführung der Schlundsonde . . . 505
§ 108. Angeborene Formfehler des Oesophagus 506
§ 109. Fremdkörper im Oesophagus 507
§ 110. Entzündliche Processe des Oesophagus (s. auch § 93 und § 94). 511

Seite

§ 111. Strictureu des Oesophagus 512
§ 112. Erweiterungen (Ektasieen und Divertikel) des Oesophagus 517
§ 113. Neubildungen des Oesophagus 520
§ 114. Operationen am Oesophagus (Oesophagotomie, Oesophagostomie, Resection des Oesophagus) 522

Dritter Abschnitt. Chirurgie des Thorax.

XIII. **Verletzungen und Krankheiten des Thorax.**

§ 115. Angeborene und erworbene Formfehler (Missbildungen) des Thorax. — Lungenhernien 524
§ 116. Verletzungen des Thorax (Contusion. Commotio thoracica) 526
§ 117. Fracturen und Luxationen des Sternums 529
§ 118. Fracturen und Luxationen der Rippen 531
§ 119. Die Wunden des Thorax 535
§ 120. Die penetrirenden Verletzungen des Thorax (Pleura, Lunge) 538
§ 121. Die Wunden des Herzbeutels und des Herzens 546
§ 122. Die Verletzungen der grossen Gefässe in der Brust 550
§ 123. Verletzungen und Krankheiten des Ductus thoracicus 550
§ 124. Verletzungen und Krankheiten des Zwerchfells 551
§ 125. Entzündliche Processe an den Weichtheilen und Knochen (Rippen und Sternum) der Thoraxwand. Resectio sterni. — Die Intercostalneuralgie . 556
§ 126. Die chirurgische Behandlung der pleuritischen Exsudate. Thoracocentese und Thoracotomie (mit Rippenresection) 562
§ 127. Punction und Incision des Herzbeutels 568
§ 128. Chirurgische Behandlung der Lungenabscesse und sonstiger Lungenaffectionen 569
§ 129. Mediastinitis 571
§ 130. Geschwülste der Thoraxwand 572
§ 131. Geschwülste der Brusthöhle (Pleura, Lunge, Herzbeutel, Mediastinum. Aneurysmen der Aorta thoracica) 575

XIV. **Verletzungen und Krankheiten der Brustdrüsen (Mamma).**

§ 132. Bildungsfehler 581
§ 133. Verletzungen der Mamma 581
§ 134. Krankheiten der Brustwarze und des Warzenhofes 582
§ 135. Entzündliche Processe an der Mamma 583
§ 136. Geschwülste der Mamma 587
§ 137. Die Technik der Exstirpatio (Amputatio) mammae 597

Vierter Abschnitt. Chirurgie der Wirbelsäule und des Rückenmarks.

XV. **Verletzungen und Krankheiten der Wirbelsäule und des Rückenmarks.**

§ 138. Anatomisch-physiologische Bemerkungen über die Wirbelsäule und das Rückenmark 600
§ 139. Bildungsfehler (Hydrorrhachis, Spina bifida) 605
§ 140. Verletzungen der Wirbelsäule und des Rückenmarks. — Fracturen der Wirbelsäule 609
§ 141. Luxationen der Wirbelsäule 620
§ 142. Schussverletzungen der Wirbelsäule und des Rückenmarks 626
§ 143. Isolirte Verletzungen des Rückenmarks ohne Fracturen und Luxationen der Wirbelsäule (Commotio, compressio, contusio medullae spinalis; Wunden) 628
§ 144. Ueber Verkrümmungen der Wirbelsäule 632
§ 145. Scoliose 633
§ 146. Kyphose. — Tuberculose der Wirbelsäule (Spondylitis tuberculosa, Spondylarthrocace. — Spondylitis gummosa (luetica) 647
§ 147. Lordose der Wirbelsäule. Spondylolisthesis 658
§ 148. Spondylitis deformans 661
§ 149. Geschwülste der Wirbelsäule, des Rückenmarks und seiner Häute . . . 661
§ 150. Trepanation des Wirbelcanals (Resection der Wirbelbogen) 663

Erster Abschnitt.

Chirurgie des Kopfes.

I. Die Verletzungen und Krankheiten der äusseren Weichtheilbedeckungen des Schädels.

Anatomische Bemerkungen. — Verletzungen: Wunden der äusseren Schädelbedeckungen (Schnitt-, Hieb-, Stich-, Quetsch- und Schusswunden). — Contusion der Schädeldecke (Quetschung, Beulen). — Krankheiten der Schädeldecken: Erysipel. Phlegmone. Furunkel. Carbunkel. Eczem. Geschwüre. Emphysema capitis. Pneumatocele. Aneurysmen. — Geschwülste der Schädeldecken.

§ 1. *Anatomische Bemerkungen über die Schädeldecken und die Schädelknochen.*

Anatomische Bemerkungen über die Schädeldecken und die Schädelknochen. — Das Schädelgebiet umfasst den behaarten Kopftheil und die Stirn bis zur Incisura nasalis des Stirnbeins und seitlich bis zu den Jochbeinwurzeln. Man unterscheidet an diesem Schädelgebiet: 1) die Stirngegend, 2) die Scheitelgegend, 3) die Hinterhauptsgegend, 4) seitlich die Schläfengegend und 5) die Schädelbasis, gebildet vom horizontalen Theile des Stirnbeins (pars nasalis und pars orbitalis), vom Siebbein, Keilbein, Schläfenbein und Hinterhauptsbein. An der Schädelbasis verlaufen die Nerven, Arterien und Venen des Gehirns und hier grenzt die Schädelhöhle an die Stirnhöhle, an die Nasenhöhle, Augenhöhle, Keilbeinhöhle, an den Gehörgang mit der Gehörshöhle, an's Kiefergelenk, an den Schlund und endlich an den Wirbelcanal.

Die Weichtheilbedeckungen des Schädels.

Die äusseren Weichtheilbedeckungen des Schädels, deren Verletzungen und Krankheiten wir zuerst besprechen wollen, bestehen aus der bis zur Stirn behaarten Schädelhaut, welche mit der darunter liegenden Galea aponeurotica durch dichtes straffes Bindegewebe verwachsen ist, sodass die Haut auf der Galea nicht gleitet, sondern mit der Galea zusammen mehr oder weniger verschiebbar ist. In der Stirngegend liegt die Haut auf den Musculi frontales, in den Schläfengegenden auf den Musculi temporales und in der Hinterhauptsgegend auf den beiden Musculi occipitales. Die beiden Stirnmuskeln bilden die vorderen, die Hinterhauptsmuskeln die hinteren Ansätze der Galea aponeurotica, letztere ist gleichsam als die breite sehnige Ausbreitung der genannten Muskeln zu betrachten. Unter Musculus epicranius versteht man daher seit Albin den durch die Galea aponeurotica verbundenen Musculus occipitalis und den Musculus frontalis (Muscle occipito-

frontal der Franzosen). Nach HENLE gehört auch noch der M. auricularis posterior, superior und anterior (oder M. retrahens, attollens und attrahens auriculae) zum Epicranius. Hinter dem Stirnmuskel liegt der M. corrugator supercilii und über seinem unteren Rande der M. orbicularis palpebrarum. An den Stellen, wo die Schädelhaut in der Stirn-, Schläfen- und Hinterhauptsgegend über den genannten Muskeln liegt, ist dieselbe durch lockeres Bindegewebe mit letzteren verbunden und daher verschiebbar. Hier können sich daher Blut-Extravasate und Eiteransammlungen mit Leichtigkeit ausbreiten. Die Galea ist durch langfaseriges, lockeres Bindegewebe mit dem unterliegenden Periost verbunden. Aus der straffen Verbindung der Galea mit der Haut folgt, dass hier Extravasate und Eiteransammlungen sich nicht der Fläche nach ausbreiten können, sondern dass sie vielmehr die Haut in der Form umschriebener Beulen emporwölben. Aus derselben innigen Verbindung zwischen Haut und Galea erklärt sich, warum bei Lappenwunden der Schädelhaut gewöhnlich die Galea ebenfalls von der Unterlage abgelöst ist. Extravasate und Eiteransammlungen unter der Galea dagegen vermögen sich mit Leichtigkeit weiter auszubreiten, indem sie dabei die Galea in grossem Umfange von dem unterliegenden Periost ablösen.

Die Kopfschwarte ist sehr reichlich mit Gefässen versehen, weshalb man bei Kopfwunden stets stärkere Blutung beobachtet. Aus demselben Grunde erklärt sich aber auch, warum selbst sehr grosse Hautlappen bei Schädelwunden gut ernährt bleiben und bei aseptischer Wundbehandlung leicht in ihrer ganzen Ausdehnung ohne Nekrose per primam wieder anheilen.

Die Hauptarterien für die Weichtheile des Schädeldaches sind die Art. frontalis und supraorbitalis für die Stirngegend, die Art. temporalis superficialis für die Schläfengegend, die Art. auricularis post. und Art. occipitalis für das Hinterhaupt. Sie communiciren durch zahlreiche Anastomosen unter einander und sind ein Lieblingssitz des Aneurysma cirsoides. Um in geeigneten Fällen möglichst blutleer am Schädeldach zu operiren, empfiehlt es sich, eine elastische Binde fest um die Stirn-, Schläfen- und Hinterhauptsgegend zu legen.

Da der Verlauf der genannten Hauptarterien nach dem Scheitel zu gerichtet ist, so sollen alle Incisionen, besonders im unteren Theile des Schädeldaches, in longitudinaler Richtung angelegt werden.

Die Venen des Schädeldachs sammeln sich zu drei grösseren Stämmen und zwar zu der Vena frontalis, Vena facialis posterior und Vena occipitalis. Praktisch wichtig ist ihre Communication mit den Blutleitern der harten Hirnhaut durch die Substanz der Schädelknochen. Hierdurch kann einmal eine Entzündung der äusseren Schädeldecken im Verlauf der Venenwand sich auf die Schädelhöhle fortpflanzen, sodann erklärt sich hieraus, dass äussere Blutentziehungen, überhaupt Blutungen aus den Venen der Schädeldecken auch auf die Füllung der Sinus einwirken müssen.

Die Nerven verlaufen im Wesentlichen mit den Blutgefässen. Die sensiblen Nerven stammen vom N. trigeminus (Ramus frontalis, supraorbitalis, temporalis superficialis), die motorischen aus dem Facialis (Rami temporales) und die gemischten aus den Halsnerven (N. occipitalis major und minor).

Von den Lymphgefässen laufen die vorderen zum Gesicht herab längs der Vena facialis anterior bis zu den Unterkiefer-Lymphdrüsen. Die hinteren Lymphbahnen gehen in den plexus lymphaticus cervicalis über, während die seitlichen theils vor dem Ohr in die Lymphdrüsen der Parotisgegend, theils hinter dem Ohre in die Lymphdrüsen am Hinterhaupt und Warzenfortsatz einmünden. Nach Verschleppung inficirter Lymphe aus einem der genannten Lymphbezirke werden daher die entsprechenden Lymphdrüsen anschwellen.

Das Pericranium (Periost des Schädels).

Die Beinhaut des Schädels, das Periost oder Pericranium ist ziemlich dick, gefässreich und hängt mit der Knochenfläche fest zusammen, ganz besonders an den Nähten, wo faserige Fortsätze in die Nahtfugen übergehen. Durch die Nähte stehen intra- und extracranielle Arterien in Verbindung, welche besonders Hyrtl als Rami perforantes genauer beschrieben hat und welche in der Gegend der Lambda- und Warzennaht besonders zahlreich sind. Niemals sind sie nach Hyrtl von Venen begleitet. Sodann stehen die vom Periost durch den Knochen dringenden feinen Arterien mit denjenigen der Dura mater in nachweisbarer Verbindung.

Die Schädelknochen.

Die Schädelknochen bestehen aus zwei Tafeln mit zwischenliegender Diploë. Bei der Lehre von den Fracturen werden wir sehen, dass jede der beiden Tafeln für sich allein verletzt werden kann. Die innere Tafel wird wegen ihrer grösseren Brüchigkeit Lamina vitrea (Glastafel) genannt. Die Arterien der Diploë stammen einmal von denjenigen in der Schädelhöhle, z. B. besonders von der Art. meningea media, dann von den Arterien der äusseren Schädeldecken. Die Venen der Diploë münden theils in die Blutleiter der harten Hirnhaut, theils in die Venen der äusseren Schädeldecke. Die Venen, durch welche die venösen Blutgefässe der äusseren Schädeldecke mit den Blutleitern innerhalb der Schädelhöhle in Verbindung stehen, nennt man Emissaria Santorini. Die Knochencanäle für die Emissarien verlaufen immer schief, zuweilen sogar gewunden. Die meisten Emissarien hängen, während sie durch die Knochencanäle ziehen, auch mit den Venen der Diploë zusammen.

Die wichtigeren Emissarien sind nach Hyrtl folgende:

1) Das Foramen coecum, in welchem die Gefässcommunication zwischen dem grossen Wirbelblutleiter und den Venen der Stirn- und Nasenhöhle verläuft.

2) Die Foramina parietalia in der Nähe des hinteren Theils der Sutura sagittalis, durch welche die Parietalvenen mit dem Sinus longitudinalis communiciren.

3) Die Foramina mastoidea, die grössten, durch welche die Sinus transversi mit der Vena occipitalis und auricularis posterior anastomosiren. Hier hinter dem Ohre wurden besonders früher behufs Blutentziehungen mit Vorliebe die Blutegel angesetzt.

4) Die Foramina condyloidea postica, durch welche die Blutleiter um das grosse Hinterhauptsloch herum mit den äusseren tiefen Hinterhaupts- und Wirbelvenen in Verbindung stehen.

Die Schädelnähte.

Die normalen Nähte des Schädeldaches bilden ein liegendes H und die an der Schläfe ein X. Die Sutura coronaria bildet den vorderen, die Lambdanaht den hinteren Schenkel und die Pfeilnaht den queren Schenkel. Die Stirnnaht, welche sich etwa bis in das fünfte Lebensalter als anatomischer Ausdruck der paarigen Entwickelung des Stirnbeins erhält, bildet die Fortsetzung der Pfeilnaht. Die Stirnnaht persistirt zuweilen und auch

wenn sie schwindet, bleibt doch nach HYRTL ziemlich oft ein Rest derselben über der Nasenwurzel durch das ganze Leben hindurch erhalten.

Praktisch wichtig ist, dass Nähte, besonders abnorme Nähte, z. B. eine persistirende Stirnnaht, zuweilen fälschlich für Fracturen gehalten worden sind. Dasselbe gilt von den in die Nähte eingeschalteten Nahtknochen, den WORM'schen Knochen. Die Nahtknochen kommen besonders dort vor, wo Fontanellen liegen, sie sind entstanden durch Entwickelung von Ossificationspunkten, welche nach eigenen Gesetzen wachsen; sie bestehen entweder, wie normale Schädelknochen, aus zwei Tafeln mit eingeschalteter Diploë, oder nur aus einer Tafel, selten aber aus der inneren. Bei Hydrocephalus ist die Zahl der WORM'schen Knochen zuweilen beträchtlich vermehrt, BLUMENBACH zählte in der Schuppennaht eines 17jährigen Hydrocephalus 130 Nahtknochen. Auch in den Schädelknochen selbst kommen solche Nahtknochen vor. HYRTL besass einen Schädel, an welchem das linke Seitenwandbein aus 11 isolirten Knochenstücken bestand.

Die innere Oberfläche der Schädelknochen.

Die innere Oberfläche des Schädeldaches ist durch Vertiefungen und Erhabenheiten ausgezeichnet. Die Vertiefungen sind folgende: 1) die sog. Impressiones digitatae als Ausdruck der Hirnwindungen; 2) die Andeutungen für den Verlauf der Blutleiter der harten Hirnhaut (Sulci venosi); 3) die Sulci arteriosi für die Arterien der harten Hirnhaut, der grösste ist der Sulcus für den Stamm der Art. meningea media, aus welcher die so gefässreichen Schädelknochen vorzugsweise ihr Blut erhalten; 4) die ein- oder mehrfachen Gruben für die Pacchionischen Körper längs der Sutura sagittalis.

Die Erhabenheiten entsprechen einmal den Vertiefungen zwischen den Windungen des Gehirns, sodann treten sie als scharf oder mehr stumpf vorspringende Knochenleisten auf (Crista frontalis, Eminentia cruciata interna des Hinterhauptbeins). —

Bezüglich des Inhaltes der Schädelhöhle s. § 12. —

§ 2.

Wunden der Schädeldecken.

Wunden der Schädeldecken. — Mit der Lehre von den Wunden der Schädeldecken betreten wir das so ungemein wichtige Gebiet der Kopfverletzungen, welches in neuester Zeit durch v. BERGMANN in der „Deutschen Chirurgie“ (Lief. 30) eine ganz vorzügliche und erschöpfende Bearbeitung erfahren hat. Jedem, welcher sich für das Studium der Kopfverletzungen interessirt, sei dieses ausgezeichnete Werk auf das Wärmste empfohlen.

Die Wunden der Schädeldecken entstehen theils durch scharfe, schneidende, stechende Instrumente, theils durch mehr stumpfe Gewalten. Zu den ersteren gehören die Hieb-, Schnitt- und Stichwunden, zu den letzteren die Riss-, Quetsch- und Schusswunden.

Schnitt- und Hiebwunden.

Die Schnitt- und Hiebwunden klaffen gewöhnlich nur wenig, wenn es sich um reine Hautwunden handelt, ist aber die Galea mit durchtrennt, dann weichen die Wundränder mehr aus einander. Horizontal verlaufende Wunden der Stirn und verticale der Schläfengegend klaffen am meisten. Bei Lappenwunden sind, wie schon oben betont wurde, die Heilungsverhältnisse günstig, weil die Lappen in Folge des Gefässreichthums der Schädeldecken sehr gut ernährt sind. Auch sonst ist die Heilungstendenz aller Schädelwunden durch prima intentio bei antiseptischer Behandlung eine

vorzügliche. An der behaarten Kopfhaut tragen die zahlreichen Haarbälge und Haare zur raschen Ueberhäutung resp. Epidermisirung der Wunde bei.

Stichwunden.

Die Stichwunden reichen sehr häufig bis in den Knochen, die reinen Weichtheilstiche bilden zuweilen längere, schräg verlaufende Canäle. Die tiefsten Stichwunden sind besonders diejenigen, welche von oben hinter dem Jochbogen nach abwärts dringen. Nach Stichwunden können ganz beträchtliche Blutungen entstehen. Berüchtigt wegen ihres ungünstigen Verlaufs sind besonders die Stichverletzungen der Art temporalis profunda, welche durch directe Ligatur unter Umständen nicht zu stillen sind. Bei allen Stichverletzungen muss man an die Gegenwart eines Fremdkörpers in der Wunde denken, weil so häufig die Spitze des verletzenden Instruments in den Weichtheilen oder im Knochen abbricht und stecken bleibt. Ist der Fremdkörper durch Mikroben verunreinigt, so kann dadurch schwere Phlegmone auftreten, welche anfangs am behaarten Kopfe zuweilen leicht übersehen wird. Wir haben bereits oben erwähnt, dass die Phlegmonen sich besonders unter der Galea rasch ausbreiten und letztere in grosser Ausdehnung von dem unterliegenden Periost abheben, wenn nicht baldigst durch Incisionen dem Eiter Abfluss verschafft wird.

Risswunden und Quetschwunden.

Die Riss- und Quetschwunden der Schädeldecken entstehen vorzugsweise durch stumpfe Körper, durch welche die Weichtheile gegen den Knochen gepresst und so durchtrennt werden, wie z. B. beim Auffallen auf einen kantigen, spitzen Gegenstand, beim Stoss, Schlag u. s. w. Die Wunde ist entweder linear oder mehr oder weniger gelappt. Bei allen Quetsch- und Risswunden ist es für den günstigen Verlauf von der grössten Wichtigkeit, bei dem ersten Verband gleich festzustellen, ob die Haut nicht durch die stumpfe Gewalt in grösserer Ausdehnung abgelöst ist, ob nicht Taschen, Unterminirungen vorhanden sind, welche sorgfältigst auf die Gegenwart von Fremdkörpern zu untersuchen und streng zu desinficiren, eventuell zu spalten sind. Die Wundränder bei Riss- und Quetschwunden sind zuweilen so scharf und glatt, wie bei Schnitt- und Stichwunden, in anderen Fällen sind sie bald mehr, bald weniger gequetscht. Oft sind die Wunden mehrfach zerfetzt und zerrissen und die Ränder gangränös.

Lappenwunden.

Bei den Lappenwunden werden die Weichtheile in grösserer oder geringerer Ausdehnung vom Schädel abgerissen, besonders dann, wenn der verwundende Körper am Schädel abrutscht oder der Kopf geschleift wird. Auf diese Weise kommt es zu ausgedehnten Ablösungen der Kopfschwarte, und nicht selten beobachtet man mehr oder weniger vollständige Scalpirungen, indem die Kopfschwarte durch Maschinengewalt oder durch Schleifen des Kopfes, z. B. nach Sturz vom Pferde, von ihrer Unterlage heruntergerissen wird und über Gesicht-, Nacken- oder Ohrgegend, ja bis zur Schulter herabhängt.

Scalpirungen.

Die Scalpirungen durch Maschinengewalt werden besonders bei weiblichen Individuen beobachtet, deren lange Haare, z. B. durch eine rotirende Spindel, leichter erfasst werden. Die Lappen bestehen meist aus Haut und Galea mit oder ohne Ablösung des Stirn-, Hinterhaupts- und Schläfenmuskels. Sehr oft ist auch das Periost vom Knochen mit abgerissen, sodass letzterer in grösserer Ausdehnung entblösst ist. Derartige Scalpirungen des Schädels sind bei streng antiseptischer Behandlung äusserst dankbare Verletzungen, sie heilen per primam in kürzester Zeit, wenn der Scalp noch durch eine genügend breite Ernährungsbrücke mit den übrigen intacten

Weichtheilen zusammenhängt. Viel ungünstiger ist der Verlauf, wenn die Kopfhaut vollständig abgerissen ist. In solchen Fällen ist die Ueberhäutung des Defectes auch durch Transplantation zuweilen sehr schwierig und nicht selten erfolgt der Tod durch die lang dauernde Eiterung, durch Meningitis oder intercurrente Erysipele.

Schusswunden der Schädeldecken.

Die Schusswunden der Schädeldecken entstehen einmal durch Kleingewehr, sie sind meist Streifschüsse, d. h. man findet flache oder tiefere Rinnen, seltener blinde oder volle Schusscanäle mit Ein- und Ausgangsöffnung. Weichtheilschüsse des Schädels kommen deshalb häufiger in Behandlung, weil Knochenschüsse des Schädels gewöhnlich sofortigen Tod zur Folge haben. Die vollen Schusscanäle der Weichtheile mit Eingangs- und Ausgangsöffnung entstehen wohl meist so, dass zuerst durch die andringende Kugel eine Hautfalte gebildet und diese dann an der Basis durchbohrt wird. Zuweilen beobachtet man sog. Contourschüsse ohne Verletzung des Knochens, indem z. B. die Kugel am rechten Ohr eindringt, den Schädel vorne oder hinten umkreist und neben dem linken Ohr austritt oder hier unter der Haut liegend aufgefunden wird. Auch Contourschüsse von der Temporalgegend aus über den Scheitel nach dem Hinterhaupt hin sind beobachtet worden. Percy, Abernethy, Demme u. A. haben derartige Fälle beobachtet. Solche Contourschüsse entstehen im Wesentlichen durch matte Kugeln, deren Bahn durch Knochen, gespannte Fascien etc. abgelenkt wird.

Auch durch Schrotschüsse aus grosser Nähe können beträchtliche Zerreissungen der Haut entstehen. Schrotkörner heilen übrigens in der Schädeldecke und im Knochen meist reactionslos ein.

Die Schusswunden durch grobes Geschütz, durch Sprenggeschosse, Granatsplitter u. s. w. sind fast stets tödtliche Verletzungen, da Knochen und Gehirn gewöhnlich verletzt sind. Nur selten entstehen durch solche matte Kugeln oder durch Granatstücke Riss- und Quetschwunden, oder sogar nur Quetschungen und subcutane Zerreissungen ohne offene Hautwunden.

Prognose der Wunden der Schädeldecken.

Die Prognose aller Kopfwunden, besonders der Quetschwunden und Lappenwunden, hängt weniger von der Ausdehnung der Verletzung, als vielmehr von dem Umstande ab, ob frühe genug vor der Infection der Wunde eine sachkundige antiseptische Behandlung stattfindet. Selbst sehr bedenklich gequetschte Wundränder und Wundlappen erholen sich bei aseptischem Heilungsverlauf sehr rasch, sodass schon am folgenden Tage alle ungünstigen Erscheinungen verschwunden sein können. Die gefässreiche, gut ernährte Haut stirbt nicht so leicht ab, viel eher beobachtet man Nekrose der Galea in Folge der Quetschung oder der Eiterung.

Jede, auch die kleinste Schädelverletzung kann durch septische Phlegmone, durch Meningitis zum Tode führen, sei es, dass im Augenblick der Verletzung oder erst später während und in Folge der nicht-aseptischen Behandlung Mikroben-Infection der Wunde stattfand. Sehr bedenklich sind besonders die Eiterungen unter der Galea, welche sich rasch ausbreiten können, wenn der Eiter nicht baldigst entleert wird. Oberflächliche oder tiefer gehende Knochennekrosen nach eiteriger Entzündung des Periosts können die Folge dieser eiterigen Phlegmone sein und nach Abstossung des

Sequesters erfolgt dann Heilung. Oft genug aber erholt sich der scheinbar nekrotische Knochen wieder vollständig, die weisse Knochenfläche färbt sich röthlich, es zeigen sich reichlich Granulationen und die gefürchtete Nekrose des Knochens tritt nicht ein. Der Tod erfolgte meist durch Meningitis purulenta, indem die eiterige Entzündung der Weichtheile sich den Gefässen entlang, z. B. als eiterige Phlebitis und Periphlebitis, auf die Schädelhöhle fortpflanzt und zwar mit oder ohne septische Entzündung der Diploë der Schädelknochen. Zweimal sah ich nach relativ sehr geringen, nicht aseptisch behandelten Schädelwunden in Folge von Schlägerverletzung bei zwei Studenten Tod durch eiterige Meningitis eintreten und in jedem der beiden Fälle war eine sehr geringe Eiterretention vorhanden, welche, wie die Section lehrte, zu einer eiterigen Phlebitis und Periphlebitis der Knochenvenen mit nachfolgender tödtlicher Meningitis geführt hatte. Bei allen Eiterungen unter der Galea ist ein Uebergreifen der eiterigen Entzündungen auf die Schädelhöhle um so eher zu erwarten, weil das entzündliche Exsudat unter der Galea unter einem gewissen Druck steht.

Nervenverletzung, reflectorische Blindheit nach Verletzungen der Schädeldecken.

Nervenverletzung, reflectorische Blindheit nach Verletzungen der Schädeldecken. — In Folge der Verletzung der Rami frontales des ersten Trigeminusastes in der Supraorbitalgegend haben Dupuytren, G. Fischer, Wallace, Middlemore u. A. reflectorische Blindheit beobachtet. Die Blindheit tritt auf mit dem an der Verletzungsstelle zunehmenden Nervenreiz, es entsteht eine traumatische Neuralgie und dann reflectorische Sehstörung bis zur vollständigen Blindheit des betreffenden Auges. Nach Durchschneidung des N. supraorbitalis verschwand meist die Neuralgie und die reflectorische Blindheit. Diese reflectorische Blindheit ist nach v. Bergmann sehr selten. Wenn nach Traumen, nach Verletzungen Sehstörungen auftreten, dann handelt es sich fast stets um Verletzungen der Orbita oder des Bulbus und dann sind Fracturen, Fissuren der Orbita, Extravasate oder Ablösungen der Netzhaut u. s. w. die Ursache der Sehstörung.

Neuralgieen, Epilepsie, Psychosen nach Verletzungen der Schädeldecken.

Neuralgieen, Epilepsie, Psychosen nach Verletzungen der Schädeldecken. — Häufiger beobachtet man in Narben, besonders nach Quetschwunden, Neuralgieen im Gebiet des Quintus, z. B. in der Stirn-, Schläfen- und Scheitelgegend. Diese Neuralgieen führen zuweilen zur Entwickelung von Epilepsie oder sonstigen psychischen Störungen, v. Bergmann erwähnt entsprechende Beobachtungen von Echeverria, Neftil, Koeppe, Wendt und Schüle. Oft gelingt es durch Exstirpation der schmerzhaften Narbe die Neuralgie und etwaige Epilepsie resp. Psychose dauernd zu heilen. Vor Kurzem habe ich einen derartigen Fall beobachtet. Bei einem 5jährigen Knaben war eine bei Druck schmerzhafte Narbe der linken Scheitelgegend in Folge eines Falles vorhanden. Seit etwa neun Monaten bestanden epileptische Anfälle, welche zuweilen innerhalb 24 Stunden 10—20 mal auftraten. Nach Exstirpation der schmerzhaften Narbe blieben die epileptischen Anfälle sofort weg und sind bis jetzt auch nicht wiedergekehrt.

Behandlung der Weichtheilwunden des Schädels.

Behandlung der Weichtheilwunden des Schädels. — Jede, auch die unbedeutendste Kopfwunde soll streng nach antiseptischen Grundsätzen behandelt werden, wie wir sie in unserem Lehrbuch der allgemeinen Chirurgie §§ 6, 20, 31—33 und 88 genauer beschrieben haben.

Die Grundsätze für die antiseptische Behandlung jeder Kopfwunde lassen sich kurz und übersichtlich folgendermassen zusammenstellen:

1. Sorgfältige Desinfection der Wunde und der Umgebung derselben. Vor allem wichtig ist eine gründliche Reinigung des Kopfes mit Seifenspiritus, Abrasiren der Haare je nach der Ausdehnung der Wunde, Abreiben der rasirten Fläche mit Aether und endlich energisches Abbürsten der Umgebung der Wunde mit $^1/_{10}$ % Sublimat- oder 3—4% Carbollösung. Wenn nothwendig, muss die ganze Kopfschwarte abrasirt werden, weil man oft erst dann eine genügende Untersuchung vornehmen und die Ausdehnung

der Verletzung ordentlich übersehen kann. Etwaige Blutung der Wunde wird während dieser Manipulationen provisorisch durch Compression gestillt.

2. Die Blutstillung wird nach den in §§ 27—30 unserer Allg. Chirurgie gegebenen Regeln gehandhabt; falls nothwendig, ist die Quelle der Blutung durch Erweiterung der Wunde, durch Incision etc. blosszulegen.

Die definitive Stillung der Blutung geschieht durch Unterbindung der verletzten Gefässe, durch Umstechung, durch die Wundnaht und den nachfolgenden antiseptischen Compressionsverband.

Blutungen aus den Art. temporales und occipitales.

Gefährlichere Blutungen kommen bei Weichtheilwunden der Schädeldecken nur in der Schläfengegend im Gebiet der Art. temporalis profunda anterior und posterior und der Art. occipitalis vor. Durch Blutungen aus der Art. temporalis profunda ist schon mehrfach tödtlicher Ausgang erfolgt, oder es musste die Unterbindung der Carotis ext. ausgeführt werden (v. NUSSBAUM, STANLEY, EVAN u. A.), weil die Ligatur der Art. temporalis profunda anterior und posterior an ihrem Ursprunge aus der Art. maxillaris int. hinter und unter dem Jochbogen nicht ausführbar ist. Die Unterbindung der Art. temporalis superficialis geschieht am besten dort, wo die Arterie etwa $^1/_2$—1^{cm} vor dem Tragus sich über den Jochbogen schlägt und hier nur von der Haut und dem sie scheidenartig einhüllenden Theile der Schädelaponeurose bedeckt ist.

Auch wegen Blutung aus der Art. occipitalis ist mehrfach die Carotis ext. unterbunden worden. Hier ist aber die Blutstillung durch Ligatur oder Umstechung an der Stelle der Verletzung leicht ausführbar. Sollte der Stamm der Art. occipitalis unterbunden werden müssen, so kann man denselben dort aufsuchen, wo er zwischen dem oberen Insertionspunkte des Musculus trapezius und splenius zum Vorschein kommt (s. auch § 90 die Ligatur der Arterien des Halses).

Stets wird die Blutung, wie überall bei Verletzungen, durch Unterbindung oder Umstechung in der Wunde gestillt. Wenn nothwendig, wird die Wunde erweitert, um die Quelle der Blutung besser bloss zu legen. Bei Stichverletzung grösserer Gefässe ist bekanntlich die centrale und periphere Unterbindung an der Verletzungsstelle nothwendig, um Nachblutungen aus dem nicht unterbundenen peripheren Gefässende nach Ausbildung des Collateral-Kreislaufs zu verhüten. Aus demselben Grunde müssen bei grösseren Gefässen auch die an der Verletzungsstelle etwa abgehenden Seitenäste sorgfältig unterbunden werden. Diese doppelte Unterbindung verletzter Gefässe kommt am Schädel kaum in Anwendung, nur vielleicht bei Stichverletzung der Art. temporalis und der Art. occipitalis.

Die Blutung aus den Hautgefässen wird einfach durch die Naht der Wunde und durch den nachfolgenden antiseptischen Compressionsverband gestillt. Sämmtliche Unterbindungen werden mit aseptischem Catgut oder feiner Seide ausgeführt; bezüglich der Zubereitung eines guten aseptischen Catgut verweise ich auf S. 79 unseres Lehrbuches der allgemeinen Chirurgie (2. Aufl.).

3. Sorgfältige Untersuchung und Reinigung der Wunde, besonders der Wundtaschen und Unterminirungen, Entfernung von Fremdkörpern (Haare, Schmutz der verschiedensten Art, Glas-, Holz- oder Metallsplitter etc.). Auch etwa vorhandene Blutcoagula sind zu beseitigen, weil sie sich leicht zersetzen und den Wundverlauf stören. Im Anschlusse an sich

zersetzende Blutcoagula bei scheinbar unbedeutender Wunde kann secundär eiterige Phlebitis der Knochenvenen und tödtliche Meningitis erfolgen. In der Schläfengegend kann sich eine Phlegmone leicht nach der Fossa pterygopalatina und der Schädelbasis ausbreiten und Tod durch Meningitis oder Glottisoedem veranlassen. Die Untersuchung der Wunde geschieht am besten durch Auge und Hand, die Sonde, welche natürlich stets aseptisch sein muss, nützt im Allgemeinen weniger.

Abgestorbene, zerquetschte Wundränder sind abzutragen, aber man gehe hier nie zu weit, weil gerade die gefässreiche Schädelhaut sehr günstige Ernährungsverhältnisse bietet und selbst bedenklich aussehende Hautparthieen bei aseptischem Heilungsverlauf sich rasch erholen. Wundtaschen, Unterminirungen etc. sind durch Haut-Knopflöcher oder durch ganz kurze, an den tiefsten Stellen der Wunde liegende Drains zu drainiren. Die Drains werden durch Naht oder durch durchgestochene Sicherheitsnadeln fixirt. Bei Stichwunden ist ganz besonders auf etwaige Fremdkörper und Verletzung tiefliegender Arterien zu achten, besonders z. B. der Art. temporal. profund. bei Stichen in der Schläfengegend von oben nach unten.

4. Die Wundnaht wird mit aseptischem Catgut oder mit feiner aseptischer Seide ausgeführt (s. Lehrbuch der allg. Chirurgie 2. Aufl. § 33). Oft empfiehlt es sich, die Wunde nur partiell zu nähen oder von der Wundnaht, wie z. B. bei Quetschwunden, vollständig abzusehen.

5. Der antiseptische resp. aseptische Verband wird in folgender Weise hergestellt. Die Wunde wird mit durch heissen Wasserdampf von 100° C. sterilisirtem Mull oder mit einem Bausch von angefeuchteter und wieder ausgedrückter Sublimatgaze bedeckt, darüber legt man Watte, oder Verbandwolle, Mooskissen, Moosplatten, Jutekissen u. s. w., welche zuerst durch Mull-, dann durch Gaze-Binden unter mässiger Compression befestigt werden und zwar entweder in Form einer Schädelhaube nach Fig. 2 und 3, oder man führt gleichzeitig auch die Binden um den Hals (Fig. 1). Sind Binden in der Privatpraxis nicht zur Hand, dann legt man Tuchverbände nach Fig. 4—7 an, bezüglich deren Herstellung ich auf S. 146, 156, 163 und 164 d. allg. Chir. (2. Aufl.) verweise. Bezüglich der Auswahl der verschiedenen Verbandstoffe verweise ich auf § 45 des Lehrb. d. allg. Chir. Protectiv (Lehrb. d. allg. Chir. S. 127) lege ich niemals auf die Wunde, weil es die Austrocknung der Wunde resp. der Nahtlinie durch die aufgelegten Verbandstoffe stört. Ebenso ist die Anwendung von Guttaperchapapier über den Verbandstoffen zu verwerfen, weil dadurch die Austrocknung der Verbände verhindert wird. Aufstreuen von aseptischem Pulver auf die Wunde, wie Jodoform, Zinkoxyd, Wismuth u. s. w. dürften gegenwärtig nicht mehr so allgemein angewandt werden, wie früher.

Bei normalem Verlauf treten selbst bei den grössten Wunden weder Fieber noch Schmerzen auf. Bei grösseren Kopfwunden empfiehlt es sich, den Verband häufiger zu wechseln, z. B. den ersten Verbandwechsel schon am nächsten Tage vorzunehmen. Die Drains und ein Theil der Nähte werden bei typischem Verlauf baldigst, z. B. am nächsten Tage oder nach 2 Tagen entfernt. Oft kann man selbst bei grossen Kopfwunden den Verband nach wenigen Tagen weglassen. Man bestreicht die per primam geheilte Wunde ev. mit Jodoform-Collodium, Collodium elasticum oder mit einem Brei aus

Wismuth und Sublimatlösung. Letzterer trocknet rasch zu einem asepischen Schorf ein. In 6—8 Tagen sind selbst ausgedehnte Wunden per primam

Fig. 1. Aseptischer Occlusivverband für Kopf, Hals und Brust.

Fig. 2. Aseptischer Deckverband für den Schädel.

Fig. 3. Mitra Hippocratis.

Fig. 4. Capitium parvum.

Fig. 5. Grosses Kopftuch.

a

b

Fig. 6. Tuchverbände (Kopfschleuder) nach v. ESMARCH.

Fig. 7. Capitium quadrangulare.

geheilt, Quetschwunden, ausgedehnte Lappenwunden gebrauchen im Allgemeinen etwas längere Zeit.

Was die Behandlung der ausgedehnten Ablösungen der Kopfschwarte, der Scalpirungen betrifft, so erzielt man auch hier bei strenger Asepsis vorzügliche Heilungen, wenn der Scalp noch durch eine genügend breite Ernährungsbrücke mit den intacten Weichtheilen zusammenhängt. Nach Abrasiren der Haare ist die sorgfältigste Desinfection des ganzen entblössten Schädeldaches und der abgerissenen Weichtheildecke mit $^1/_{10}$ % Sublimat- oder 3 % Carbollösung vorzunehmen. An die tiefsten Stellen der Wunde legt man zahlreiche kurze Drains, die Hautränder werden sorgfältig durch Naht geschlossen, indem man auch in der Nahtlinie hier und dort kurze Drains anbringt. Auch auf der Scheitelgegend muss man durch Drains oder Hautlöcher für Abfluss der Wundsecrete sorgen. Wenn die abgelöste Kopf-

schwarte nicht wieder über die Knochenfläche gezogen wird, dann retrahirt sie sich immer mehr nach abwärts, wie z. B. in einem charakteristischen Falle von HILTON.

Ist der Salp aber ganz abgerissen, so kann man, wie GUSSENBAUER empfiehlt, Stücke desselben auf die Wunde transplantiren. Misslingt die Wiederanheilung des Scalps, so empfehlen sich Hauttransplantationen, um die Vernarbung des Substanzverlustes zu ermöglichen, die Verziehung der erhaltenen Haut zu verhindern und die Entstellung möglichst zu verringern. Die Heilungsdauer ist in solchen Fällen zuweilen beträchtlich. In einem schweren Falle von GUSSENBAUER, wo die gesammte Kopfhaut durch Maschinengewalt abgerissen war, wurde die Kranke erst in 20 Monaten vollständig geheilt, weil die vernarbten Stellen immer wieder aufbrachen. GUSSENBAUER hat in diesem Falle 340 Hautstückchen transplantirt, von welchen 270 angeheilt waren. Am besten wird man in solchen Fällen nach der Methode von THIERSCH transplantiren, indem man möglichst dünne und grosse Hautlappen, z. B. vom Oberarm, Oberschenkel etc. transplantirt (s. Lehrb. d. allg. Chir. 2. Aufl. § 42). In einem anderen Falle von GUSSENBAUER, in welchem bei einem 16jährigen Mädchen ebenfalls die gesammte Kopfhaut durch Maschinengewalt und zwar durch Aufwickeln der Kopfhaare um eine rotirende Spindel abgerissen war, trat 11 Monate 23 Tage nach der Verletzung der Tod ein.

Schusswunden der Schädeldecken sind im Wesentlichen wie Quetschwunden zu behandeln, volle Schusscanäle sind eventuell zu spalten, gequetschte gangränöse Wundränder abzutragen u. s. w.

Eisbehandlung.

Früher spielte bei der Behandlung der Kopfwunden das Eis eine grosse Rolle, seit der antiseptischen Periode der Chirurgie ist die Anwendung der Kälte bei der Behandlung frischer, antiseptisch behandelter Kopfwunden nicht mehr nothwendig. Nur bei entzündeten, eiternden, also inficirten Kopfwunden ist die Anwendung der Kälte behufs Schmerzstillung empfehlenswerth, und zwar am besten in der Form einer Eisblase oder der LEITER'schen Kühlhaube oder Kühlschlangen.

Leiter'sche Wärmeregulatoren.

Die LEITER'schen „Wärmeregulatoren" bestehen aus einem System biegsamer, sich jeder Körperstelle anpassender verzinnter Bleiröhren. Die Enden des Röhrensystems werden behufs Zuleitung und Ableitung des die Röhren durchfliessenden Wassers mit Gummischläuchen verbunden. Auf diese Weise kann man in zweckmässiger Weise Kälte oder Wärme an jeder Körperstelle anwenden. Man kann die LEITER'schen Wärmeregulatoren sehr leicht aus dicken weiten Gummischläuchen improvisiren.

Behandlung bereits inficirter Kopfwunden.

Auch bezüglich der Behandlung bereits inficirter, also entzündeter und eiternder Wunden gelten dieselben Regeln der Antisepsis, wie bei nicht inficirten Wunden. Vor allem ist hier für hinreichende Ableitung des Wundsecretes resp. des Eiters durch Incisionen und Drainage Sorge zu tragen. Ganz besonders energisch muss man bei der progredienten Phlegmone vorgehen durch zahlreiche Incisionen. Bei Phlegmone, Erysipelas u. s. w. muss man behufs genauer Untersuchung eventuell die ganze Kopfschwarte abrasiren. Nur durch zahlreiche und genügend lange Incisionen lässt sich bei der diffusen Phlegmone das Uebergreifen der Eiterung auf die Diploë der Schädelknochen und auf die Meningen verhindern. Entzündete, eiternde Kopfwunden soll man häufiger verbinden, beim Verbandwechsel muss man stets auf etwaige Eiterretention sorgfältig untersuchen.

Als Verband bei entzündeten eiternden Wunden empfehlen sich oft feuchte Sublimat- oder Carbolverbände, natürlich ohne jede Compression. Gegen die Schmerzen ist, wie oben erwähnt, Eisbehandlung zweckmässig.

Bezüglich der Behandlung der sonstigen Störungen der Wundheilung, verweise ich auf mein Lehrbuch der allgemeinen Chirurgie 2. Aufl. § 62—82.

Bezüglich der Behandlung der Complicationen von Seiten der Knochen, der Knochennekrose etc. s. § 6—11: Verletzungen der Schädelknochen. —

Subcutane Verletzung der Schädeldecken.

§ 3. Subcutane Verletzung der Schädeldecken. — Die subcutanen Gewebstrennungen der Schädeldecken, besonders der Gefässe, die Gewebsquetschungen ohne offene Wunde entstehen vorzugsweise durch Einwirkung stumpfer Gewalten. Diese Gewebsquetschungen sind charakterisirt durch das Vorhandensein von diffusen oder umschriebenen Blutergüssen. Die letzteren bilden mehr oder weniger grosse, fluctuirende Blutgeschwülste, welche man als Beulen, als Hämatome bezeichnet. Je nach dem Sitz dieser Hämatome unterscheidet man subcutane, subaponeurotische und subperiostale Beulen, welche natürlich auch in Uebergangsformen und combinirt auftreten.

1. Die subcutanen Beulen beobachtet man besonders bei Kindern in der Stirn-, Scheitel- und Hinterhauptsgegend durch Stoss oder Fall. Die meist unverletzte Haut ist entsprechend dem fluctuirenden Bluterguss von der Unterlage abgehoben und sie färbt sich gewöhnlich schon nach wenigen Stunden in Folge der Diffusion des Blutfarbstoffs blau, schwarzblau und später mehr grünlich oder gelb. Die subcutanen Blutergüsse bleiben dort, wo die Haut mit der Galea durch straffes Bindegewebe innig verwachsen ist, meist klein und fühlen sich härter an, als die subaponeurotischen. Eine eigentliche Behandlung dieser subcutanen Beulen ist nicht erforderlich, am besten ist es, durch Compression die Blutung zu beschränken und die Resorption zu befördern. Ein beliebtes Volksmittel besteht in der Compression derselben durch Messer oder Löffel.

2. Die subaponeurotischen Beulen, d. h. unter der Galea, können sich in dem lockeren Bindegewebe zwischen letzterer und dem Periost weit ausbreiten. Ausgedehnte Blutergüsse beobachtet man besonders dann, wenn grössere Venenstämme oder Arterien zerrissen sind. Die Zunahme der Blutgeschwulst erfolgt bald schneller, bald langsamer, in Stunden oder auch im Verlauf der ersten Tage. Bei arteriellen Hämatomen beobachtet man nicht selten pulsirende Bewegungen, welche nicht etwa mit Hirnpulsationen bei complicirten Schädelfracturen zu verwechseln sind. Sehr häufig fühlt man in der Umgebung der umschriebenen Blutergüsse in Folge der blutigen Infiltration des Zellgewebes einen harten erhöhten Rand, sodass man an Depressionsfractur denken könnte. Streicht oder drückt man aber in solchen Fällen das Hämatom weg, dann fühlt man in der Tiefe den unverletzten, nicht eingedrückten, glatten Knochen in gleichem Niveau mit der Umgebung.

3. Die subperiostalen Hämatome in Folge gewaltsamer Verschiebung des Periosts mit Zerreissung der Gefässe zwischen Periost und Knochen werden am häufigsten an jungen, wachsenden Knochen beobachtet, also bei Kindern. Auch hier kommt es zuweilen bei Zerreissung grösserer Gefässe zu ausgedehnten Abhebungen des Periosts. Zu den subperiostalen Blutergüssen gehören vor allem auch die Hämatome am Schädel der Neu-

geborenen (Kephalohämatome). Diese Kopfblutgeschwulst der Neugeborenen liegt meist subperiostal, viel seltener subaponeurotisch zwischen Galea und Periost; dieselbe ist im Allgemeinen nicht häufig, sie entsteht durch Druck und Verschiebung der Schädeldecken mit Gefässzerreissung. Durch Quetschung der Schädel-Weichtheile an den vorspringenden knöchernen Beckentheilen, am Promontorium, am Schambeinrand und an der Schambeinfuge, ferner durch Druck der Zange entstehen am Schädel der Neugeborenen entsprechende Druckstellen, Druckmarken. Der Grad dieser Druckmarken ist sehr verschieden, bald ist nur eine rasch verschwindende Röthung, bald eine bedeutende Quetschung mit Gangrän und nachfolgender Eiterung vorhanden. Zuweilen erfolgt der Tod durch diffuse Phlegmone.

Kephalohämatome der Neugeborenen.

Von dem eben erwähnten Kephalohämatom ist wohl zu unterscheiden die ödematöse Geschwulst der Kopfschwarte bei Neugeborenen in Folge von Druck Seitens der Beckenknochen und des umspannenden Muttermundes. Das Oedem der Kopfschwarte, welche übrigens zuweilen mit Blutungen complicirt ist, findet sich bei Neugeborenen an den freien, vom Muttermund resp. vom Becken nicht umfassten Kopftheilen, z. B. bei der ersten Schädellage am hinteren oberen Theil des rechten Scheitelbeins und auf der Hinterhauptsschuppe und bei der zweiten Schädellage auf derselben Stelle der linken Schädelhälfte. Das Oedem der Kopfgeschwulst verschwindet nach der Geburt sehr rasch ohne Therapie.

Oedematöse Kopfgeschwulst der Neugeborenen.

Auch in utero sollen Schädelverletzungen des Foetus vorkommen, sodass Kinder mit mehr oder weniger frischen oder bereits vernarbten Schädelverletzungen zur Welt kommen. Mit Recht aber betont von Bergmann, dass derartige Verletzungen des Fötus viel häufiger behauptet, als bewiesen worden sind.

Intrauterine Schädelverletzungen.

Der günstigste und gewöhnliche Ausgang nach Blutergüssen ist vollständige Resorption; selbst sehr grosse Blutergüsse werden in der Regel gänzlich resorbirt. Bei grösseren, mehr umschriebenen Hämatomen werden letztere allmählich durch neugebildetes Bindegewebe verdrängt. Bei Quetschungen des Periosts entsteht meist eine vorübergehende oder bleibende Verdickung des Knochens an der betreffenden Stelle. Besonders deutlich sind diese Knochenwucherungen bei Kephalohämatom der Neugeborenen. Hier fühlt man um das Blutextravasat herum nach einiger Zeit einen Wall von neugebildeter Knochensubstanz, auch in dem abgehobenen Periost bilden sich zuweilen an der Innenfläche inselförmige Knochenplatten, den Worm'schen Knöchelchen vergleichbar (von Bergmann). Diese Knochen- und Weichtheilverdickungen, diese Schwielen sind zuweilen der Sitz von Neuralgieen und können zu reflectorischer Epilepsie führen (s. auch S. 7). Zuweilen entsteht an der Stelle des Blutextravasates eine Cyste, d. h. ein von einer bindegewebigen Kapsel umschlossener Hohlraum, welcher gewöhnlich von einer gelbröthlichen Flüssigkeit erfüllt ist, wie man es so oft bei Gehirnblutungen, bei Blutungen in der Schilddrüse oder in Geschwülsten beobachtet (sog. cystöse Entartung des Hämatoms). Zuweilen communiciren solche Blutcysten durch ein Vas emissarium Santorini mit einem Sinus der Dura. Diese wohl meist subperiostalen, mit einem Sinus der Dura mater in Verbindung stehenden Blutcysten nennt man auch Sinus pericranii (Stromeyer) und ist ihre genauere Kenntniss besonders mit Rücksicht auf eine etwa stattfindende operative Behandlung von grosser Wichtigkeit.

Verlauf, Prognose der Schädelcontusionen.

Auch nach subcutaner Gefässverletzung kommt es zuweilen zur Bildung von Angiomen, von Aneurysmen, besonders auch zu Aneurysma arterio-venosum.

Vereiterung der subcutanen Blutergüsse, welche sich durch entsprechende Schmerzen, Hautröthe und Fieber zu erkennen giebt, ist nur dann möglich, wenn Eiter-Mikroben von einer Hautwunde oder von der Blut- oder Lymphbahn aus in das Blutextravasat gelangen, oder endlich wenn die gequetschte Stelle der Gangrän anheimfällt. So kann es zu diffuser Phlegmone mit tödtlichem Ausgang, z. B. durch eiterige Meningitis, kommen. Selbst sehr unbedeutende Hautwunden können in dieser Beziehung gefährlich werden, wenn z. B. Eitermikroben im Augenblick der Verletzung in eine leichte Hautabschürfung gleichsam hineingepresst werden. Auch Erysipele entstehen nicht selten von solchen leichten Hautabschürfungen aus und können diese dann secundär zu Vereiterung des Blutergusses führen.

Gangrän der Weichtheildecken kann in Folge der Quetschung erfolgen. Gangrän der Haut in Folge des Drucks des Blutextravasates ist am Schädel sehr selten, weil die Haut sehr gefässreich und daher gut ernährt ist.

Behandlung der Contusionen der Schädeldecken.

Behandlung der subcutanen Weichtheilverletzungen am Schädel. — Die Behandlung hat in erster Linie die möglichst rasche Resorption des vorhandenen Blutextravasates anzustreben, am besten durch Compression z. B. mittelst Gummibinden, durch Massage u. s. w. Diese Behandlung ist derjenigen mit Eis entschieden vorzuziehen. In allen leichteren Fällen ist eine eigentliche Behandlung unnöthig, die Blutung steht von selbst und die Resorption erfolgt ohne jede Therapie. Bei ausgedehnten Hämatomen empfiehlt sich die Anlegung eines Compressionsverbandes um den Schädel aus Watte, sterilisirtem Mull und Mull- und Gazebinden nach Fig. 2 u. 3. Auch mittelst der Fascia nodosa (Fig. 8) und des Capistrum duplex (Fig. 9) lassen sich in geeigneten Fällen Compressionsverbände am Schädel anlegen (s. Allg. Chir. 2. Aufl. S. 156 u. 157). Um auf eine bestimmte Stelle des Schädels einen Druck auszuüben, bedient man sich oft mit Vortheil einer elastischen Bindenschlinge aus überwebtem Gummi.

Fig. 8. Knotenbinde. (Fascia nodosa).

Fig. 9. Capistrum duplex.

Nimmt das Hämatom trotz der Compression zu, z. B. besonders wenn ein grösseres Gefäss zerrissen ist, dann wird man unter antiseptischen Cautelen eine genügend lange Incision machen, die Hautränder mit scharfen Wundhaken auseinander halten, die Blutcoagula beseitigen, die blutende Stelle aufsuchen und die Blutung durch Ligatur oder Umstechung stillen und schliesslich über der theilweise oder vollständig zugenähten Wunde einen comprimirenden antiseptischen Deckverband anlegen. Bei Vereiterung des Blutextravasates empfiehlt sich baldigst ausgiebige Incision, wenn nöthig mit Drainage und antiseptischem Verband. Alle, auch die unbedeutendsten Hautwunden, Hautabschürfungen sind bei vorhandenen Blutextravasaten streng nach antiseptischen Regeln zu behandeln, um secundäre Vereiterung des Blutextravasates zu verhindern.

Bei verzögerter Resorption des Hämatoms beschleunigt man die Heilung durch Einstich mit einem spitzen Messer, lässt das Blut auslaufen oder drückt die Coagula leicht heraus und legt für etwa 4—5 Tage einen

comprimirenden antiseptischen Verband an. Für solche comprimirende Verbände am Schädel eignen sich vorzüglich mit $^1/_{10}$ % Sublimatlösung angefeuchte Mooskissen oder Moospappe. —

§ 4. *Krankheiten der Schädeldecken. Erysipelas.*

Die Krankheiten der Schädeldecken. — Von den Krankheiten der Schädeldecken erwähne ich zunächst die Kopfrose, das Erysipel, welches nach nicht aseptisch behandelten Kopfwunden, nach Eiterungen, z. B. auch in den Stirnhöhlen und Nasenhöhlen, nach Eczem, nach leichten Hautabschürfungen etc. auftritt. Das genuine Erysipel entsteht ausnahmslos von vorhandenen Continuitätstrennungen aus, die oft so unbedeutend sind, dass sie übersehen werden. Von diesen Continuitätstrennungen aus dringt der Erysipel-Streptococcus (Allg. Chir. 2. Aufl. § 71) in das Gewebe, besonders auch in die feinen Lymphbahnen und erzeugt eine progrediente Entzündung der Haut und des Unterhautzellgewebes, welche nur ausnahmsweise zu Eiterungen Veranlassung giebt. Die sog. spontanen Erysipele ohne vorhandene Continuitätstrennungen der Körperdecke giebt es meines Erachtens nicht, wohl aber giebt es z. B. bei pyämischer Allgemeininfection Erysipele, welche auf metastatischem Wege entstanden sind. Die sog. habituellen, d. h. die mehr oder weniger periodisch wiederkehrenden Kopferysipele beginnen meistens im Gesicht und gehen hier relativ häufig von chronischen Nasencatarrhen mit Geschwürsbildung aus. Bezüglich der genaueren Schilderung der Aetiologie, des Verlaufs und der Behandlung des Erysipelas verweise ich auf § 71 meines Lehrbuchs d. allg. Chir. und auf meine Arbeit: Erysipelas, Deutsche Chirurgie, Lieferung 5. Hier sei nur folgendes hervorgehoben.

Die Ausbreitung des Erysipels am Schädel wird oft durch Fascienansätze, besonders am Nacken, aufgehalten. Blasenbildung ist auf der Kopfschwarte selten, häufiger dagegen in der Gegend der Stirn und der Ohren. Die Schwellung ist besonders hochgradig an den zuletzt genannten Theilen und an den Augenlidern.

Bezüglich der Symptome des Kopf-Erysipels ist hervorzuheben, dass es häufig mit Gehirnerscheinungen complicirt ist, bestehend in Somnolenz und Delirien, welche nicht selten in furibunde ausarten. Diese Gehirnerscheinungen sind theils durch directe Gehirnreizung in Folge der Entzündung der Schädeldecken, theils durch das Fieber bedingt. Nicht selten sind ausgesprochen meningitische Erscheinungen vorhanden (Erbrechen, Delirien, Sopor, Convulsionen, Lähmungen). Zuweilen complicirt sich das Erysipel mit eiteriger Phlegmone, welche durch Verjauchung der Diploë, durch eiterige Meningitis, Sinusthrombose oder Pyämie zum Tode führen kann. In solchen Fällen greift die eiterige Entzündung vor allem entlang der die Knochen durchsetzenden Gefässe, besonders der Emissaria Santorini, auf die Schädelhöhle über. Zuweilen treten zahlreiche umschriebene Abscesse in den Schädeldecken auf, theils mit entsprechenden Gewebsnekrosen, besonders z. B. an der Galea und an den Lidern. Von grosser prognostischer Bedeutung ist auch das Uebergreifen des Erysipels auf das orbitale Zellgewebe, besonders wenn es sich mit Phlebitis und Eiterung complicirt, weil auch von hier aus leicht tödtliche Sinusthrombose und Meningitis suppurativa entstehen kann, ganz abgesehen davon, dass durch derartige Entzündungen in der Umgebung des Bulbus letzterer selbst in seiner Integrität gefährdet wird. Störungen des Sehvermögens sowie auch des Gehörs

sind nach Kopferysipelas nicht selten. Zuweilen greift das Kopferysipel auf Mund, Rachen und Kehlkopf über und kann durch Glottisödem der Tod eintreten, wenn nicht rechtzeitig die Tracheotomie gemacht wird. Manchmal beobachtet man bei Kopferysipelen auch diphtheritisartige Erscheinungen des Rachens.

Das Verhalten der vorhandenen Wunden wird durch das Erysipel wenig beeinflusst, auch die Prima intentio wird meist nicht aufgehalten. In andern Fällen ist die Wunde nur scheinbar geheilt und in der Tiefe ist gestautes Wundsecret oder Eiter vorhanden. An granulirenden Wunden zeigt sich zuweilen ein croupös-diphtheritischer Belag, in seltenen Fällen echter Hospitalbrand, wenn die Regeln der Antisepsis allzu sehr vernachlässigt worden sind.

Ganz gewöhnlich fallen die Haare nach Ablauf des Erysipels aus, sie wachsen aber stets wieder und meist auch in der früheren Stärke.

Von besonderem Interesse ist der günstige Einfluss, welchen Erysipele auf Neubildungen besonders lupöser und syphilitischer Natur mit oder ohne Geschwürsbildung, ferner auf eigentliche Geschwülste, z. B. Sarcome und Carcinome ausüben (sog. curatives Erysipel). Man beobachtet, dass die genannten Gebilde eventuell dauernd verschwinden, dass lang bestehende Geschwüre, jeder Behandlung trotzende chronische Hautkrankheiten sich besseren, ja heilen, wenn ein Rothlauf über sie hinwandert (daher „Erysipèle salutaire" der Franzosen). W. Busch hat wohl zuerst beobachtet, dass Sarcome im Gesicht, Lymphosarcome am Halse einer hochgradigen rapiden Fettmetamorphose anheimfielen und auf diese Weise durch Resorption verschwanden.

In neuerer Zeit haben Janicke und Neisser gesehen, dass die Krebsnester und Krebszellen durch die Erysipelkokken zu Grunde gehen und dass so in der That vielleicht eine Heilung des Carcinoms durch Erysipel denkbar ist. Die Thatsache bezüglich des heilenden Einflusses des Rothlaufs auf pathologische Producte hat man benutzt, um z. B. inoperable Geschwülste durch künstlich eingeimpfte Erysipele zum Verschwinden zu bringen. Immer muss man aber vor der Vornahme solcher Versuche bedenken, dass wir einen günstigen Ausgang des eingeimpften Rothlaufs nicht versprechen können, dass vielmehr der Tod des Patienten in Folge des Erysipelas eintreten kann.

Die Prognose des Erysipels am Kopfe wird wesentlich durch die Nähe der Schädelhöhle und des Gehirns beeinflusst, auf welche die Entzündung so leicht übergreifen kann, ganz besonders wenn die Kopfrose sich mit phlegmonösen Processen, mit Phlebitis, Eiterung oder Gangrän complicirt. Daher ist die Prognose des Erysipelas capitis im Allgemeinen ungünstiger, als an anderen Körperstellen. Im Uebrigen verweise ich bezüglich der Complicationen auf § 71 meines Lehrbuchs der allg. Chir. 2. Aufl.

Auch die Behandlung des Erysipelas capitis geschieht nach den im Lehrb. der allg. Chirurgie gegebenen Regeln. Vor Allem ist hier die Prophylaxe zu betonen, d. h. dass man jede, auch die kleinste Continuitätstrennung am Kopf nach antiseptischen Regeln gewissenhaft behandelt. Um die Ausdehnung und das Weiterschreiten des Kopf-Erysipels ordentlich sehen zu können, empfiehlt es sich, die Haare der Kopfschwarte in genügender Ausdehnung abzurasiren. Ausser den verschiedenen in meinem Lehrbuch

der allgemeinen Chirurgie geschilderten Behandlungsmethoden des Erysipelas verdienen die neuerdings von KRASKE, KÜHNAST, RIEDEL, MADELUNG u. A. empfohlenen multiplen Scarficationen der Haut mit nachfolgender Bedeckung mit in 3% Carbolsäure oder $^1/_{10}$% Sublimatlösung getauchten Gazestreifen allgemeinere Berücksichtigung.

WÖLFLER hat die Ausbreitung des Erysipels durch Anlegung comprimirender, daumenbreiter Heftpflasterstreifen mechanisch mit Erfolg verhindert. —

Phlegmone capitis.

Phlegmone capitis. — Die Phlegmone capitis tritt, wie das Erysipel, im Anschluss an nicht aseptisch behandelte Continuitätstrennungen oft der leichtesten Art auf und ist nicht selten mit Rothlauf complicirt. Im Wesentlichen sind anatomisch und klinisch zwei Formen der Phlegmone zu unterscheiden, die oberflächlichen oder subcutanen und die tieferen subaponeurotischen und subperiostalen Phlegmonen. Die tieferen Phlegmonen können besonders gefährlich werden und zu bedeutenden Störungen führen. Nicht selten wird die Galea in grösseren Fetzen nekrotisch abgestossen; ebenso kann das Periost, wenn es an der Entzündung betheiligt ist, durch die subperiostale Eiterung vom Knochen abgehoben werden und der Nekrose anheimfallen. Damit ist aber nicht gesagt, dass auch der Knochen nekrotisch wird, da derselbe gewöhnlich von der Dura mater aus noch genügend ernährt ist. Und wenn Nekrose des Knochens entsteht, dann ist sie auch aus letzterem Grunde meist nur eine oberflächliche. Zu den prognostisch ungünstigsten Fällen gehören die diffusen jauchigen Phlegmonen mit oft massenhaftem, übel riechendem Eiter und zuweilen mit Gasentwickelung. Wie beim Erysipel, so ist auch bei der Phlegmone ganz besonders das Uebergreifen der Entzündung auf die Schädelhöhle zu fürchten, sodass dann der Tod durch eiterige Meningitis, durch Sinusthrombose unter Sopor und Convulsionen erfolgt. In anderen Fällen endet die diffuse Phlegmone durch allgemeine Sepsis oder Pyämie tödtlich. Ein ungünstiger Ausgang der Phlegmone ist besonders dann zu fürchten, wenn sie zu spät erkannt wird. Die Diagnose der tiefen (subaponeurotischen und subperiostalen) Phlegmonen ist für den Anfänger zuweilen erschwert, weil die Fluctuation und die Hautröthe oft nicht genügend ausgeprägt sind. Auch in Folge der Gegenwart der Haare ist die Entzündung der Kopfschwarte überhaupt schwer zu erkennen. Um daher bei Phlegmone gründlich untersuchen zu können, um die Ausbreitung der Entzündung festzustellen, müssen die Haare abrasirt werden, was auch schon wegen der vorzunehmenden Incisionen nothwendig ist.

Die Behandlung der Phlegmone am Schädel ist nach den für die Entzündung und Eiterung allgemein gültigen Regeln durchzuführen. Prophylaktisch empfiehlt es sich, auch die kleinste Kopfwunde unter antiseptischen Cautelen zu behandeln. Ist die Phlegmone in der Entstehung begriffen, findet sich irgendwo am Kopfe Röthung, Schwellung und Schmerz bei Druck, dann ist hier baldigst zu incidiren, auch wenn noch keine Fluctuation nachweisbar ist. Gerade durch frühzeitige Incisionen, bevor Eiterung resp. Fluctuation nachzuweisen ist, kann man oft die beginnende Phlegmone coupiren, sodass es gar nicht zur Eiterung kommt. Im Allgemeinen ziehe ich lange Incisionen den kleinen vor, auch sei man mit der Zahl derselben nicht zu sparsam, lieber zu viel incidiren, als zu wenig. Nach den In-

cisionen empfiehlt sich als Verband ein feuchter antiseptischer Verband mit Lint oder Gaze, eventuell mit Eisblase oder Eiskappe. Hier sind auch die oben erwähnten Leiter'schen Kühlschläuche von vorzüglicher Wirkung. Bei bereits ausgesprochener Eiterung sind an die tiefsten Stellen kurze Drains zu appliciren. Bei Nekrose der Galea sind ganz besonders lange und zahlreiche Incisionen nothwendig, um die gangränösen Gewebsfetzen genügend herausziehen zu können. Etwaige Nekrose der Knochen wird nach den im Lehrb. d. allg. Chir. 2. Aufl. § 106 gegebenen Regeln behandelt. Uebrigens haben wir bereits oben betont, dass eine scheinbar bereits ausgebildete Nekrose des Knochens oft wieder rückgängig wird. Um nach ausgedehnten brandigen Zerstörungen der Weichtheile grosse granulirende Flächen rascher zur Vernarbung zu bringen, wendet man am besten Haut-Transplantationen an (s. Lehrb. d. allg. Chir. 2. Aufl. § 42). —

Furunkel. Der Furunkel. — Der Furunkel, d. h. die acute Entzündung der Hautdrüsen und Haarbälge, besonders durch Staphylococcus pyogenes aureus und albus (s. allg. Chir. § 67) hervorgerufen, wird an den Schädeldecken nicht allzu häufig beobachtet, dagegen häufiger im Nacken in der *Carbunkel.* Nähe der Haargrenze. Hier ist auch die Lieblingsstelle des Carbunkels, unter welchem man eine Summe von dicht gedrängt neben einander liegenden Furunkeln versteht. Die Ausdehnung der Carbunkel im Nacken, welche wir hier gleich mit besprechen wollen, ist zuweilen eine sehr beträchtliche. Der Furunkel beginnt meist als eine oft nur stecknadelkopfgrosse Pustel (Acne), welche sich dann zu einem erbsengrossen oder bohnengrossen, sehr schmerzhaften Knoten vergrössert. Zuweilen treten die Furunkel in grosser Zahl an den verschiedensten Körperstellen auf. Der Carbunkel besitzt eine ausgesprochenere Neigung zu peripherer Ausbreitung, als der Furunkel, er greift nicht selten, besonders vom Nacken aus, auf die Schädeldecken über und giebt hier zu diffusen eiterigen Phlegmonen mit secundärer tödtlicher Meningitis und Sinusthrombose Veranlassung. Die Gewebsnekrosen der Haut und der tiefen Weichtheile sind beim Carbunkel, besonders im Nacken, zuweilen sehr beträchtlich. Beim Carbunkel im Verlauf des Diabetes sind die gangränösen Zerstörungen oft sehr bedeutend und tritt nicht selten durch allgemeine Sepsis oder Pyämie der Tod ein. Von Interesse ist, dass auch bei ganz gesunden Individuen während der Furunkulose Zucker im Harn auftritt und nach Ablauf der Entzündung wieder verschwindet.

Milzbrand-Carbunkel. Bezüglich des Milzbrand-Carbunkels (Anthrax, Pustula maligna) s. mein Lehrb. d. allg. Chir. 2. Aufl. § 77.

Die Behandlung des Furunkels und Carbunkels besteht in baldiger Incision unter Aetherspray oder nach subcutaner Injection von Cocain, um die schmerzhafte Spannung zu mildern und dem Eiter Abfluss zu verschaffen. Je früher man incidirt, um so besser, weil man auf diese Weise häufig die eigentliche Ausbildung des Furunkels und Carbunkels verhindern kann. Bei grösseren Furunkeln empfiehlt sich ein Kreuzschnitt, ebenso beim Carbunkel; bei letzterem, besonders mit secundärer Phlegmone, richtet sich die Zahl der Incisionen nach der Ausdehnung der Entzündung. Ist die Gewebsnekrose beim Furunkel und Carbunkel bereits deutlich ausgesprochen, dann entfernt man mittelst des scharfen Löffels und mit Scheere und Pincette die gangränösen und eiterig erweichten Gewebe und desinficirt den

Herd möglichst sorgfältig mit $^1/_{10}$ % Sublimatlösung. Als Verband verdienen die Salbenverbände (Borsalbe, Vaseline, Lanolin) eventuell mit Jodoform, Wismuth, Zinkoxyd den Vorzug vor den trockenen Verbänden. Behufs Erweichung entzündlich infiltrirter Stellen sind feuchtwarme Umschläge zweckmässig, aber auch hier ist eine Incision das beste Mittel, um die Heilung zu beschleunigen. Früher hat man durch allzu lange Anwendung der feuchtwarmen Umschläge, besonders auch im Beginn des Furunkels und Carbunkels, die Ausbreitung der Entzündung begünstigt und die Heilung verzögert. Im weiteren Verlauf des Carbunkels sei man stets darauf bedacht, etwaige Eitersenkungen und Secretverhaltungen zu verhindern resp. baldigst durch Incision zu beseitigen. Bei alten und bei schwächlichen Individuen sind die Kräfte durch Wein, gute Nahrung u. s. w. zu unterhalten. —

Eczem.

Das Eczem. — Das Eczem der Schädeldecken, besonders des behaarten Kopfes, ist bei unreinlich gehaltenen Kindern häufig. Die beste Behandlung besteht bei ausgedehnten Eczemen in Abrasieren der Haare, Abweichen der Borken mit Oel, Aufstreichen von Ungt. lithargyr. Hebrae in dicker Lage, Aufstreuen von Zinkoxyd, Amylum mit Zinkoxyd und Bedecken mit Lint oder Watte, welche am einfachsten nach Fig. 2—6 oder durch eine weibliche Nachtmütze befestigt wird. Nach einigen Tagen sind dann die erkrankten Stellen nur mit Amylum, oder mit Zinkoxyd und Amylum (1 : 5 oder zu gleichen Theilen) zu bestreuen und möglichst trocken zu halten. —

Geschwüre der Schädeldecken.

Geschwüre der Schädeldecken. — Die Geschwüre der Schädeldecken sind besonders tuberculösen (lupösen), syphilitischen oder carcinomatösen Ursprungs. Das tuberculöse Geschwür der Schädeldecken, der sogenannte Lupus, ist meist secundär durch Uebergreifen der Hauttuberculose im Gesicht entstanden und verweise ich bezüglich der genaueren Schilderung auf § 27 (Gesicht.) Häufiger ist die primäre syphilitische Erkrankung der Schädeldecken, welche wir im Verein mit der syphilitischen Erkrankung der Schädelknochen § 11 besprechen werden. Dort werden wir auch auf die Differentialdiagnose der lupösen (tuberculösen) und syphilitischen Geschwüre näher eingehen. Bezüglich der carcinomatösen Geschwüre der Schädeldecken s. S. 27 (Fig. 16) (Geschwülste der Schädeldecken). —

Emphysema capitis.

Emphysema capitis. — Emphysema capitis, d. h. Luftansammlung in den Schädeldecken, besonders zwischen Periost und Galea, beobachtet man vorübergehend nach Schädelfracturen, welche das Nasenbein, Siebbein, Stirnbein und Schläfenbein betreffen, sodass Luft aus der Nasenhöhle, aus den Siebbeinzellen, aus den Stirnhöhlen, aus der Paukenhöhle und den Zellen des Warzenfortsatzes in und unter die Schädeldecken gelangt. Auch nach zu gewaltsamer Anwendung der Luftdouche der Paukenhöhle beim Catheterismus der Tuba Eustachii und beim Politzer'schen Versuch (s. Krankheiten des Ohres) hat man gelegentlich Emphysem in der Gegend des Warzenfortsatzes auftreten sehen. Heineke erwähnt eine Beobachtung von Fabricius Hildanus, nach welcher die Eltern eines Kindes durch Einblasen von Luft in eine kleine Wunde Kopfemphysem bei demselben erzeugten und dann das Kind für Geld sehen liessen. Das traumatische Emphysem nach den oben erwähnten Schädelbrüchen ist gewöhnlich nicht ausgedehnt. Jedes Emphysem in der äusseren Körper-

decke ist stets kenntlich an der charakteristischen, weichen, schmerzlosen, bei Druck knisternden Anschwellung.

Eine Behandlung des traumatischen Emphysems der Kopfhaut ist unnöthig, es verschwindet gewöhnlich von selbst. Ist eine kleine äussere Wunde vorhanden, dann kann man dieselbe eventuell erweitern, um den freien Austritt der Luft zu erleichtern.

Pneumatocele capitis. Von besonderem Interesse sind dann jene Fälle von chronischer, mehr oder weniger bleibender Ansammlung von Luft, d. h. Luftgeschwülste, welche man auch mit dem besonderen Namen Pneumatocele capitis belegt hat (Cherance 1855). Hier handelt es sich um Ansammlung von Luft zwischen Periost und Knochen, welche meist aus den Zellen des Processus mastoideus, seltener aus den Stirnhöhlen oder den Oberkieferhöhlen stammt. Von der mit dem Warzenfortsatz communicirenden Pneumatocele capitis sind nach Heineke 10 Fälle in der Literatur verzeichnet. In der neueren Zeit haben Sonnenburg, v. Bergmann, Rose, Wölfler, v. Helly u. A. Fälle von Pneumatocele capitis beobachtet. v. Helly sammelte 17 Fälle von Pneumatocele occipitalis und 9 Fälle von mit den Stirnhöhlen communicirenden Pneumatocelen (P. syncipitalis). Von besonderem Interesse ist eine Pneumatocele occipitalis resp. supramastoidea, welche Wernher beobachtete.

Fig. 10. Pneumatocele cranii (supramastoidea) bei einem 20jährigen Weber in Folge eines angeborenen Defectes in der Knochendecke der Cellulae mastoideae nach heftigem Niesen entstanden (nach Wernher).

In diesem Falle (s. Fig. 10) handelte es sich um einen 20jährigen schwächlichen Mann, welcher vor vier Jahren nach heftigem Niesen hinter dem rechten Ohr über dem oberen Theile des Processeus mastoideus eine taubeneigrosse Geschwulst bemerkte, die sich leicht wegdrücken liess, aber bei kräftigeren Exspirationsbewegungen wieder hervortrat. Die Geschwulst wuchs dann langsam, sodass sie schliesslich fast den ganzen Kopf einnahm (s. Fig. 10). Die Anschwellung war weich, schmerzlos, bei der Percussion von sonorem Schall, durch Druck liess sich der Tumor langsam verkleinern, wobei brausende Geräusche in der Paukenhöhle wahrgenommen wurden. Vollständig konnte die Geschwulst nicht mehr, wie früher, weggedrückt werden. Knistern war nicht nachweisbar beim Betasten der Geschwulst. Unter starker Exspiration bei geschlossenem Munde schwoll der Tumor langsam an und wurde praller.

Die mit dem Antrum mastoideum communicirende Pneumatocele capitis supramastoidea entsteht in der Weise, dass durch angeborene oder erworbene Defecte in der äusseren Knochendecke der Cellulae mastoideae bei kräftiger Exspiration, überhaupt bei jeder Drucksteigerung in der Paukenhöhle, z. B. beim Niesen, Husten, Schnäuzen, Luft unter das Periost des Schläfenbeins getrieben wird. Anfangs ist die über dem Zitzenfortsatz befindliche elastische, schmerzlose Luftgeschwulst wegdrückbar, sie kann sich dann allmählich im Laufe der Jahre immer weiter über das Hinterhaupt und die Scheitelbeingegend ausbreiten, während ihre Ausdehnung über den Nacken und Hals durch die Insertionen der Nackenmusculatur verhindert wird. Die übrigen Symptome der Pneumatocele capitis supramastoidea ergeben sich aus der oben mitgetheilten Beobachtung von Wernher. Die Beschwerden sind gewöhnlich gering. Die Lücken in der Knochendecke der Cellulae

mastoideae entstehen nach KIRCHNER und KIESSELBACH theils durch Offenbleiben der fötalen Fissura mastoideo-squamosa oder durch angeborene Ossificationslücken. Zuweilen fehlen eigentliche Ossificationslücken und es finden sich nur zahlreiche, auffallend grosse Gefässöffnungen am Zitzenfortsatz und oberhalb desselben. Durch diese mit dem Antrum mastoideum communicirenden Gefässöffnungen kann dann die aus der Paukenhöhle und dem Pharynx stammende Luft unter die Schädelhaut resp. unter das Periost austreten (SONNENBURG). Erworbene Defecte können besonders durch Verletzungen und durch entzündliche Processe (Caries, Nekrose) entstehen. THOMAS trennt die durch Verletzung und Eiterung entstandenen erworbenen Pneumatocelen von den übrigen.

Die Behandlung der mit dem Warzenfortsatz communicirenden Pneumatocele besteht wohl am besten in Incision unter antiseptischen Cautelen nebst methodischer Compression der Geschwulst. WERNHER erzielte in seinem Falle durch Punction mit nachfolgender Injection von Jodtinctur Heilung, nachdem der Tumor durch längere Zeit fortgesetzte Compression verkleinert worden war. In vier verschiedenen Zeiträumen wurde in verschiedene Theile des Tumors eine geringe Quantität Jodtinctur injicirt. Die nachfolgenden Entzündungserscheinungen waren gering.

Von den mit den Stirnhöhlen communicirenden Pneumatocelen (Pneumatocele syncipitalis) hat HEINEKE fünf Fälle in der Literatur aufgefunden, v. HELLY sammelte 9 Fälle. Hier ist in der Mehrzahl der Fälle die Luftgeschwulst von kleinerem Umfange gewesen, sie nahm die mittlere Stirngegnd oder die ganze Stirn ein, in einem Falle (JARJAVAY) reichte sie aber von der Stirne bis zur Hinterhauptsschuppe. Defecte in den knöchernen Stirnhöhlenwandungen durch Verletzungen und entzündliche Vorgänge, z. B. besonders durch Syphilis, sind die Ursache. In Fig. 11 ist eine Beobachtung von MASON WARREN abgebildet, wo nach Nekrose der Stirnhöhlenwandungen durch traumatische Eiterung ein Lufttumor in der Gegend der Sinus frontales entstand. In seltenen Fällen handelt es sich auch hier um angeborene Lücken der vorderen Knochenwand, auch hier kann zuweilen die Luft, wie oben erwähnt, durch abnorm weite Gefässöffnungen nach aussen treten.

Fig. 11. Pneumatocele capitis nach traumatischer Nekrose der Stirnhöhlenwandungen bei einem 45 jähr. Manne (nach MASON WARREN).

Die Behandlung der mit den Sinus frontales communicirenden Pneumatocele besteht nach HEINEKE und v. HELLY in Punction, Compression oder Incision. Die Punction war in 3 Fällen erfolglos. Die Behandlung mittelst Compression kann nur dann mit Erfolg angewandt werden, wenn man eine Eiteransammlung ausschliessen kann. Am besten ist die Incision mit Tamponade resp. Heilung der Wunde durch Granulation.

Grössere Knochenlücken würde man eventuell durch Periostlappen, Transplantation von Knochen, durch Knochenplastik (s. S. 48) etc. schliessen. In dem von WÖLFLER und v. HELLY beobachteten Falle trat Heilung durch ein

Erysipel ein. In Folge der Hautentzündung entstand eine solide Verwachsung der Haut mit dem Knochen.

Der Ansammlung von Gasen in den Schädeldecken bei septischer Phlegmone haben wir bereits oben S. 17 gedacht. —

Aneurysmen der Schädeldecken.

Aneurysmen der Schädeldecken. — Die Aneurysmen der Schädeldecken, d. h. cylindrische, spindelförmige oder sackartige Erweiterungen der Arterien werden am häufigsten im Gebiet der Art. temporalis nach Verletzungen derselben durch Hieb, Stich, Contusion etc. beobachtet. Die Entstehung der traumatischen Aneurysmen, z. B. durch Stichverletzung, geschieht in der Weise, dass der wandständige Thrombus und das umgebende lockere Bindegewebe durch das Andrängen der Pulswelle immer mehr nachgiebt, dass schliesslich ein Sack entsteht, dessen Wandung aus den äussersten Schichten des Thrombus, den umgebenden Weichtheilen und aus neugebildetem Bindegewebe besteht. Beim nicht traumatischen, sog. wahren Aneurysma erweitert sich das Arterienrohr ganz allmählich in Folge von chronischer Endarteriitis, wodurch die Gefässwand weniger widerstandsfähig wird und dem Blutdruck dann allmählich nachgiebt. Die Grösse dieser Aneurysmen der Schädeldecken ist sehr verschieden, man hat sie sogar bis zum Umfang eines Hühnereies gesehen. Durch die zunehmende Vergrösserung kann der Knochen immer mehr usurirt und die Haut schliesslich ebenfalls perforirt werden.

Bei gleichzeitiger Verletzung der Arterie und der zugehörigen Vene entsteht das Aneurysma arterio-venosum (Aneurysma varicosum oder Varix aneurysmaticus), d. h. es ist eine Communication zwischen Arterie und Vene vorhanden, z. B. durch eine zwischen beiden befindliche sackartige Bildung. In Folge der Communication zwischen Arterie und Vene kommt es zu ausgedehnten Circulationsstörungen, zu pulsirenden Ausbuchtungen an den weiteren Arterien- und Venenverzweigungen (Fig. 12). Das arteriell-venöse Aneurysma entsteht überall fast stets durch Verletzungen,

Fig. 12. Aneurysma arterio-venosum der Art. und Vena temporalis nach Stichverletzung vor 25 Jahren entstanden (nach CZERNY).

Fig. 13. Rankenangiom bei einem 20 jähr. Manne (nach P. BRUNS).

von 159 Fällen von derartigen Aneurysmen waren nach v. Bramann nur 9 spontan entstanden. Die spontane Entstehung des A. arterio-venosum geschieht gewöhnlich in der Weise, dass zuerst allmählich eine Erweiterung des Arterienrohrs in Folge von Endarteriitis chronica entsteht, die aneurysmatische Ausbuchtung der Arterie verwächst dann mit der Vene und das Aneurysma bricht schliesslich entweder in die offene oder vorher obliterirte Vene durch.

Eine besondere Form des Aneurysma ist sodann das Rankenaneurysma (A. cirsoides, Angioma arteriale racemosum s. anastomoticum (Fig. 13), bei welchem es sich um die Erweiterung eines bestimmten arteriellen Gefässgebietes bis in die Capillaren, ja auch zuweilen rückläufig bis in die Venen handelt. Das Rankenaneurysma gehört eigentlich zu den echten Geschwülsten, zu den Neubildungen, da ein grosser Theil der erweiterten Gefässe neugebildet ist. Wegen dieses geschwulstartigen Charakters ist die Bezeichnung Angioma arteriale racemosum s. anastomoticum am zweckmässigsten. Ohr- und Schläfengegend sind ein Lieblingssitz dieses Rankenaneurysma. Es scheint häufiger bei Frauen vorzukommen, bei welchen besonders ein später Eintritt der Menstruation und häufige Schwangerschaften disponirend wirken. Beim Rankenaneurysma ist die spontane allmähliche Entwickelung das Gewöhnliche, viel seltener entsteht es durch Trauma. Die Unterscheidung zwischen diesem Aneurysma und dem A. arterio-venosum ist zuweilen schwierig.

Beim Rankenaneurysma sieht man im Allgemeinen über einer kleinen oder grösseren Parthie des Schädels vielfach geschlängelte, pulsirende, bläulich durchscheinende Gefässe. Oft ist dieses Aneurysma sehr ausgedehnt, man hat den grössten Theil des Schädels, ja die ganze Schädeldecke und ihre Umgebung erkrankt gesehen. Stets ist in der diffusen, geschwulstartigen Bildung eine deutliche, mit dem Herzstoss synchrone Pulsation nachweisbar. Die Geschwulst lässt sich durch Druck leicht entleeren, füllt sich dann aber sofort wieder, wenn die Compression oder der Druck auf die zuführende Hauptarterie aufhört. Das Wachsthum ist bald rascher, bald langsamer. Unter den subjectiven Beschwerden sind besonders Kopfschmerz, Schwindel und ein Gefühl von Sausen hervorzuheben. Stets besteht die Gefahr einer plötzlichen Blutung durch Bersten der verdünnten Hautdecke. Bedeutendere Zerstörung der Schädelknochen hat man bis jetzt noch nicht beobachtet.

Bezüglich der Symptomatologie, Diagnose und Behandlung der Aneurysmen s. allg. Chir. 2. Aufl. § 95.

Bezüglich der Behandlung sei hier nur folgendes hervorgehoben. Dieselbe besteht vor Allem in der Anwendung der Compression und zwar der Digitalcompression oder der Compression durch Gummibinden oder elastische Pelotten. Am sichersten aber ist die Exstirpation des Aneurysma nach centraler und peripherer Ligatur der betreffenden Arterie und sämmtlicher vom Aneurysma etwa abgehender Seitenäste (Antyllus). Auch die einfache Ligatur der betreffenden Arterie central oder peripher vom Aneurysma oder die percutane Umstechung sind erfolgreich.

Auch beim A. cirsoides (Angioma arteriale racemosum) und beim A. arterio-venosum mit Erweiterung eines grösseren Gefässgebietes ist die Excision das sicherste Verfahren, z. B. unter Compression der zuführenden Gefässe oder nachdem die Geschwulst allseitig durch Catgut-

ligaturen abgebunden ist. Bei ausgedehnteren Geschwülsten wird man vor der Excision die Ligatur der zuführenden Arterie z. B. der Carotis ext. resp. deren einzelner Aeste machen, oder man umsticht percutan durch mehrfache Catgutligaturen die Grenzen resp. die Basis der Geschwulst und führt dann sofort die Exstirpation aus. Die Unterbindung der Art. carotis communis führt fast stets durch Gehirnembolie resp. durch Thrombose der Art. basilaris zum Tode (Gussenbauer), wie z. B. auch in dem oben abgebildeten Falle von Bruns. Bei sehr ausgedehnten Geschwülsten hat man in verschiedenen Zeiträumen das Rankenangiom umschnitten und die hier vorhandenen Gefässe unterbunden, und nachdem die Geschwulst allseitig umschnitten und die Gefässe unterbunden waren, wurde sie exstirpirt. Andere Methoden der Behandlung, besonders des Angioma arteriale racemosum, bestehen in der Anwendung der Ignipunctur, d. h. der punktförmigen Ustion mit dem Paquelin'schen Fistelbrenner oder mit dem Galvanocauter, ferner in Injection von Alcohol mittelst der Pravaz'schen Spritze. Vor der Operation wird man die Injectionen besonders mit Alcohol absolutus versuchen. Veraltet und zum Theil gefährlich ist die Anwendung der Aetzmittel und die Injection von Jodtinctur oder Liquor ferri sesquichlorati. Bezüglich der Galvanopunctur verweise ich auf die Behandlung der Aortenaneurysmen (§ 131).

Bezüglich der Aneurysmen der Schädelknochen und der Art. meningea media s. § 11. —

§ 5. *Geschwülste der weichen Schädeldecken. Epitheliale Neubildungen.*

Die Geschwülste der Schädeldecken. — Von den Geschwülsten der Schädeldecken erwähnen wir zuerst die epithelialen Neubildungen.

Fig. 14. Warzige Hypertrophie der Kopfhaut bei einem 20jähr. Mädchen (nach Billroth).

Von den epithelialen Neubildungen beobachtet man ziemlich oft, besonders am behaarten Kopftheile, Papillome, Warzen von verschiedener Grösse, oft pigmentirt und mit Haaren versehen. In seltenen Fällen kommt an der Kopfhaut eine diffuse warzige Hypertrophie der Cutis vor (s. Fig. 14). In Folge der häufigen Insultirungen durch das Kämmen bluten die Warzen oft leicht. Sie gehen zuweilen in grössere Hauthörner über, z. B. besonders an der Stirn, oder aber sie nehmen einen bösartigen Charakter an und entwickeln sich zu Carcinomen.

Hauthörner

Fig. 15. Hauthorn von 5 Zoll Länge von der Stirn einer 90jährigen Frau (nach C. Pagenstecher).

Die Hauthörner, deren Lieblingssitz die behaarte Kopfhaut, sowie die Stirn- und Schläfengegend ist, sind theils Warzen mit vorwiegender Epidermisbildung, theils wachsen sie aus den Talgdrüsen oder Haarbälgen oder aus Balggeschwülsten hervor. In seltenen Fällen erhebt sich ein Hauthorn auch auf dem Boden eines Epithelialcarcinoms, oder umgekehrt in Folge unzweckmässiger Reizung des Horns durch Aetzmittel entwickelt sich

an seiner Basis ein cancroides Geschwür. Ein Hauthorn von seltener Grösse ist in Fig. 15 nach einer Beobachtung von Pagenstecher abgebildet. Die Hauthörner sind meist von durchscheinend gelblicher oder schmutzig bräunlicher Farbe und bestehen aus dicht aneinander gedrängten, kernlosen und verhornten Epidermiszellen. Sehr selten findet man in ihnen wahre Knochenzapfen, die aber nach C. O. Weber mit dem unterliegenden Knochen niemals in Verbindung stehen, sondern wohl durch Knochenbildung im Innern der Papillen entstanden sind.

Die Abtragung der Hauthörner und der Warzen geschieht am besten mit Messer oder Scheere nach antiseptischen Regeln. Die Warzen kann man auch durch galvanocaustische Ustion, durch Abbinden oder durch Aetzmittel, z. B. durch Chromsäure oder durch Arsenikpaste (Lehrbuch der allgemeinen Chirurgie 2. Aufl. § 25) zerstören. —

Balggeschwülste (Atherome).

Die Schädeldecken sind ferner ein Lieblingssitz der Balggeschwülste (Atherome). Dieselben bilden die bekannten, in oder unter der Haut sitzenden prallen, weichen und meist haarlosen Geschwülste, welche als Retentionscysten der Haarbälge aufzufassen sind. Die Grösse ist verschieden, meist sind sie hasel- oder wallnussgross, sie können aber auch den Umfang eines Apfels, einer Faust und darüber erreichen und sind sehr häufig multipel vorhanden. Der Inhalt der Atherome besteht aus Epidermis, Fett und Cholestearintafeln. Zuweilen ist der Inhalt in alten Atheromen mehr oder weniger verkalkt. Die tieferen subcutan gelegenen Atherome sind die Folge abgeschnürter embryonaler Hautkeime, welche Talgdrüsen enthalten oder echte Dermoide (s. Allg. Chir. 2. Aufl. § 130). Die Balggeschwülste durchbrechen bisweilen die Hautdecke (Atheromfistel), compliciren sich mit Entzündung und Eiterung oder gehen gar in Carcinom über, daher ist die Exstirpation derselben stets indicirt. Durch Entzündung und Eiterung mit Fistel- und Geschwürsbildung kommt es zuweilen zu Ausstossung des Drüsenbalgs und dadurch zu Spontanheilung. Lücke beobachtete auch sarcomatöse Entartung eines Atheroms. In sehr seltenen Fällen kommt es vor, dass Atherome die Schädelknochen durch ihr Wachsthum vertiefen oder gar perforiren, sodass dann in Folge der mitgetheilten Hirnpulsationen pulsirende Atherome beobachtet werden. Es ist aber wohl möglich, dass hier Verwechselungen mit Dermoidcysten vorliegen (s. S. 26).

Bei der Exstirpation der Atherome ist vor Allem darauf zu achten, dass der gesammte Drüsenbalg vollständig entfernt wird, weil sonst von restirenden Drüsentheilen Recidive entstehen oder eine Atheromfistel zurückbleibt. Die Exstirpation mache ich fast stets unter Cocainanästhesie oder besser unter Aetherspray und Aufstreichen von Mentholkrystallen. Durch Umlegen einer Gummibinde um die Stirngegend kann man auch blutleer operiren. Die Haare müssen in entsprechender Ausdehnung abrasirt werden. Das Anschneiden der Bälge kann man sehr gut vermeiden, wenn man nach Lauenstein an der Basis des Atheroms eine kleine Hautincision macht, dann von hier aus mit einer Sonde den Balg ringsherum stumpf ablöst und schliesslich, nach Spaltung der abgelösten Haut mit der Scheere, die Entfernung des Atheroms vervollständigt. Naht ist oft gar nicht nothwendig, da sich die Wundränder gut an einander legen. Als Verband genügt bei kleinen Geschwülsten für etwa 1—2 Tage das Auflegen von englischem Pflaster,

welches man durch Befeuchten in $^1/_{10}$% Sublimatlösung oder 3% Carbollösung aseptisch macht. Bei grossen Atheromen empfiehlt sich für 2—4 Tage die Anlegung eines aseptischen Deckverbandes nach Fig. 2 und 3. —

Dermoidcysten. Die Dermoidcysten der Schädeldecken sind in ihrer äusseren Erscheinung den Atheromen sehr ähnlich, nur dass sie tiefer und zwar meist unter der Galea sitzen und mit dem Periost verwachsen sind. Die Lieblingsstellen der Dermoide am Schädel sind die äussere obere Augengegend, die Orbita, die Glabella, die Schläfe, die Umgebung des Warzenfortsatzes und die grosse Fontanelle. Die Dermoide sind stets angeboren, sie entstehen aus verirrten Epidermis- resp. Hautkeimen. Sie wachsen nur sehr langsam und werden gewöhnlich erst zur Zeit der Pubertät oder noch später bemerkt.

Nach Mikulicz steht die Entstehung der Dermoide in der äusseren oberen Augengegend in ursächlichem Zusammenhange mit der Einstülpung des Hornblattes zur Linsenanlage, die der Glabella zur Entwickelung der Riechgrübchen oder zur Verschmelzung des Stirnfortsatzes mit den Oberkieferfortsätzen. Die Dermoide an der grossen Fontanelle und am Hinterhaupt stehen in Beziehung zur Gliederung des Gehirns. Die Dermoide sind Cysten, deren Innenwand analog der äusseren Haut aus Epidermis und Corium mit Talgdrüsen, Haarbälgen, seltner mit Schweissdrüsen besteht. Der Inhalt ist gewöhnlich eine fettige, gelbliche oder weisse, schmierige Masse mit Haaren und oft mit Knorpel- und Knochenplatten. In grösseren Dermoiden, z. B. des Ovariums, sind sogar Zähne vorhanden. Sehr selten findet man Gehirn-, Nerven- und Muskelgewebe in den Dermoiden. Zuweilen ist ihr Inhalt ölartig (Oelcysten), oder auch eine klare, seröse Flüssigkeit. Durch Verkalkung des Inhaltes kann die Cyste zuweilen veröden. Der Knochen ist zuweilen unter den Dermoiden vertieft, sie sind dann von einem Knochenwulst umgeben. Auch vollständigen Schwund des unterliegenden Knochens hat man beobachtet, in anderen Fällen war der Knochendefect angeboren. In solchen Fällen entstehen dann in Folge der mitgetheilten Gehirnpulsation pulsirende Dermoide.

Für die Diagnose der Dermoide der Schädeldecken ist der Sitz an den bestimmten, oben erwähnten Lieblingsstellen von Wichtigkeit, ferner sitzen sie z. B. im Vergleich zu den ähnlich aussehenden Atheromen tiefer, d. h. unter der Galea und sind mit Periost und Knochen fast stets verwachsen. Auch bei den pulsirenden Dermoiden ist eine Verwechselung mit Gehirnbrüchen (Cephalocelen) nicht gut möglich, da letztere gewöhnlich an anderen Stellen des Schädels vorkommen und durch Druck meist zu verkleinern oder zu reponiren sind. In zweifelhaften Fällen wird die aseptische Punction oder die aseptische Freilegung der Geschwulst durch Incision Gewissheit verschaffen.

Die Behandlung der Dermoide besteht natürlich in aseptischer Exstirpation der Geschwulst. Bei vorhandenem Knochendefect ist natürlich die Beobachtung der antiseptischen Cautelen ganz besonders nothwendig. Auch durch Injection von Jodtinktur, Chlorzink oder Alkohol hat man pulsirende Dermoide geheilt. Uebrigens sind die Beschwerden oft so gering, dass die Exstirpation der pulsirenden Dermoide nicht unbedingt nothwendig ist. —

Sonstige Cysten. Im Anschluss an die Dermoidcysten mögen hier die seltenen Fälle von serösen Cysten der Schädeldecken erwähnt werden, welche am häufigsten

in der Hinterhauptsgegend beobachtet werden. Von 8 Fällen, welche Heineke erwähnt, betrafen 5 die Hinterhauptsgegend. Nach Heineke sind die serösen Cysten der Schädeldecken im wesentlichen als intrauterin abgeschnürte Meningocelen (s. § 22) zu deuten. In der That hat man sie meist über membranös verschlossenen Knochenlücken gefunden. Zuweilen entstehen Cysten in Folge von Abkapselung von Cerebrospinalflüssigkeit nach Schädelfracturen (s. § 8).

Die Behandlung besteht in Incision resp. Exstirpation; letztere ist besonders bei verschiebbaren, beweglichen Cysten zweckmässig. In zweifelhaften Fällen ist vor der Operation die Probepunction vorzunehmen. —

Adenome. Adenome der Schweiss- und Talgdrüsen sind von Verneuil, Thierfelder, Rindfleisch, Bock u. A. beschrieben worden. —

Carcinome. Die Carcinome der weichen Schädeldecken kommen besonders in der Stirn- und Schläfengegend vor, sie bilden nach v. Bergmann 5,33%, nach Heineke 6,28% aller Hautcarcinome. Am häufigsten ist das sog. Ulcus rodens, d. h. der flache ulcerirende Hautkrebs. Aber auch tiefgreifende infiltrirte Carcinome werden oft genug an den Schädeldecken beobachtet. Warzen, Narben und Atherome sind nicht selten der Ausgangspunkt. Lossen sah bei einem 18jähr. Mädchen im Anschluss an Acne Carcinom entstehen. Das Carcinom der Schädeldecken bildet zuweilen sehr grosse Geschwürsflächen, so z. B. über die ganze Stirn, oder die Schläfengegend bis auf die Mitte des behaarten Kopfes. Auch der Knochen wird oft ergriffen und zerstört, sodass die Dura blossliegt. Ist auch letztere carcinomatös erkrankt, dann bildet sich meist ein entsprechender Gehirnprolaps aus. Der flache ulcerirende Hautkrebs, das Ulcus rodens, verläuft meist ungemein langsam; in dem in Fig. 16 abgebildeten Falle bestand die Krankheit seit 20 Jahren. Relativ spät erst werden die benachbarten Lymphdrüsen ergriffen, besonders die Lymphdrüsen über dem Jochbogen, hinter dem Ohr, am Unterkieferwinkel oder im Nacken. Eine Infection der weiter gelegenen Lymphdrüsen ist beim flachen ulcerirenden Hautkrebs selten. Der Tod erfolgt meist durch zunehmenden Marasmus oder durch intercurrente Krankheiten, selten durch Uebergreifen auf das Gehirn.

Fig. 16. Carcinom (Ulcus rodens) der Schädeldecke bei einem 56jähr. Manne.

Die Behandlung der Hautkrebse am Schädel besteht in Exstirpation eventuell mit Abmeisselung des unterliegenden Knochens, wenn das Carcinom mit letzterem verwachsen ist. Wenn der Knochen bereits tiefer erkrankt ist, dann muss derselbe unter strengster Beobachtung der antiseptischen Cautelen in entsprechender Ausdehnung mit Hammer und Meissel resecirt werden. Findet sich die Dura ebenfalls erkrankt, dann wird auch sie so weit als nothwendig excidirt. Die Blutung wird durch Ligatur oder Verschorfung mit dem Paquelin gestillt. Der vorhandene Knochendefect wird sodann durch plastische Hautlappen oder Haut-Periost-Knochenlappen (s. S. 48) gedeckt. Durch sorgfältige Drainage

ist für den Abfluss der Wundsecrete Sorge zu tragen. Schliesslich wird die Wunde mit Jodoform bestreut und ein sorgfältig angelegter antiseptischer Deckverband, welcher den ganzen Schädel und eventuell auch den Hals einnimmt, sorgt für aseptische Heilung der Wunde per primam intentionem. Thiersch hat in einem Falle von Schädelcarcinom die Chlorzinkpaste angewandt. Nach mehreren Wochen stiess sich der Aetzschorf von der granulirenden Wunde ab, an der Innenfläche des Aetzschorfs fand sich eine 2—3 mm dicke nekrotische Schicht der Hirnrinde. Hirnerscheinungen waren nicht aufgetreten. Trotz der scheinbar so gründlichen Beseitigung des Krebses durch die Aetzpaste trat in diesem Falle schon in der Wunde ein Recidiv auf. Will man Aetzpasten bei Schädelcarcinom anwenden, dann ist auch die alte Wiener Aetzpaste sehr empfehlenswerth (Calcaria caustica 6,0, Kal. causticum 5,0). Dieselbe wird trocken auf das Krebsgeschwür aufgestreut, sie wirkt, ohne lebhafte Schmerzen hervorzurufen, unter Bildung eines festen Schorfes langsam und sicher in die Tiefe (s. auch bezüglich der Anwendung und Bereitung der Aetzpasten § 25 des Lehrbuchs der allgemeinen Chirurgie 2. Aufl.).

In dem oben in Fig. 16 abgebildeten Falle von Ulcus rodens habe ich nach der Excision desselben und nach Abtragung des Knochens mit dem Meissel am folgenden Tage nach Stillung der Blutung unter einem antiseptischen Verbande Hauttransplantationen vorgenommen, welche auch sämmtlich auf der Knochenfläche anheilten. Gleichwohl erfolgte baldigst ein Recidiv und der Kranke hat dann seinem 20jährigen Leiden in einem Anfalle von Melancholie durch Selbstmord ein Ende gemacht. —

Desmoide Geschwülste. Bezüglich der desmoiden Geschwülste an den Schädeldecken sei Folgendes bemerkt.

Fibrome. Die harten Fibrome der Schädeldecken sind im Allgemeinen selten, häufiger sind die weichen Fibrome (Fibroma molluscum Virchow), welche zuweilen grosse, gestielte oder mehr diffus aufsitzende, weiche, weit über das Gesicht herabhängende Geschwülste bilden. Ein charakteristisches derartiges Beispiel ist in Fig. 17 aus der Strassburger chirurgischen Klinik abgebildet, wo bei einem 20jähr. Arbeiter ein sehr beträchtliches weiches Fibrom der Kopfhaut und des Gesichts von Lücke in drei verschiedenen Sitzungen mit Glück entfernt wurde. Die Geschwulst war im 4. Lebensjahre des Patienten als erbsengrosses Knötchen in der rechten Schläfengegend zuerst bemerkt worden. Die diffusen weichen Fibrome bilden den Uebergang zur Elephantiasis der Haut. Geringere Grade der diffusen Hypertrophie der Haut und des Zellgewebes an der Kopfhaut beobachtet man zuweilen auch bei Frauen in Folge der häufigen Zerrung durch Frisiren bei schwerem,

A *B*

Fig. 17. Fibroma molluscum der Kopf- und Gesichtshaut bei einem 20jährigen Arbeiter, im 4. Lebensjahre in der rechten Schläfengegend entstanden. *A* vor, *B* nach der Operation. Beobachtung aus der Strassburger Klinik nach R. Schultze.

langem Kopfhaar. Auch ein Theil der Haut- oder Pigmentmäler an der Kopfhaut gehört zu den weichen Fibromen. Zuweilen tritt das Fibroma molluscum in grosser Zahl an den verschiedensten Körperstellen auf. Ein vorzügliches derartiges Beispiel ist in meinem Lehrbuch der allgemeinen Chirurgie 2. Aufl. S. 590 Fig. 385 abgebildet. Diese multiplen Hautfibrome sind theils erbsen- bis wallnussgross, theils aber sehr umfangreiche weiche Geschwülste, welche zuweilen mit allgemeinen Ernährungsstörungen verbunden sind. In einem Theil der Fälle handelt es sich wohl um echte Lepra, also um eine Infectionskrankheit. Nach neueren Untersuchungen von v. Recklinghausen gehen die multiplen Fibrome der Haut vorzugsweise von den bindegewebigen Scheiden der Hautdrüsen, der Gefässe und Nerven aus.

Auch Combinations- oder Mischgeschwülste des Fibroms, wie Fibro-Myxome, Fibro-Myome und Fibro-Sarcome kommen gelegentlich an den Schädeldecken vor.

Plexiforme Neuro-fibrome.

Die sog. plexiformen Neurome (Rankenneurome, P. Bruns) der Schädeldecken sind Neuro-Fibrome, welche eine knotige, bindegewebige Entartung eines bestimmten Nervengebietes mit Schlängelung und rankenartiger Verschlingung der Nervenstränge darstellen. Sie kommen ziemlich häufig in den Schädeldecken vor, besonders in der Schläfengegend, in der Supraorbitalgegend, im oberen Augenlid u. s. w. Sie sind durch langsames Wachsthum ausgezeichnet und zuweilen sehr schmerzhaft bei Druck. Charakteristisch ist auch, dass man die knotigen Stränge oft deutlich fühlen kann. Zuweilen sind sie mit beträchtlicher Hyperplasie der Haut und des Unterhautzellgewebes in Form grosser Geschwülste complicirt, sodass also ein Theil der grossen weichen Fibrome in Wirklichkeit plexiforme Neuro-Fibrome sind. Wir erwähnten bereits oben, dass auch die multiplen weichen Fibrome nach v. Recklinghausen zuweilen von den Nervenscheiden ausgehen.

Bezüglich der operativen Entfernung der grossen weichen Fibrome, wie z. B. in Fig. 17, empfiehlt es sich, nach dem Vorgange von Billroth, Lücke u. A., die Geschwulst in mehreren Sitzungen abzutragen. Billroth operirte in einem Falle von grossem weichem Fibron 20 Mal. Wie bei Elephantiasis kann man die Geschwulst in der Weise entfernen, dass man in den einzelnen Sitzungen keilförmige Stücke aus der Geschwulst ausschneidet und dann die Wunde durch Naht wieder verschliesst. Bei grossem Gefässreichthum gestielter Geschwülste wird die Anwendung der galvanocaustischen Schlinge anzurathen sein. Von der gesunden Haut ist, wenn möglich, so viel zu erhalten, dass die Wunde nach der Entfernung der Geschwulst bei der letzten Operation vollständig gedeckt werden kann. Der so z. B. von Lücke erhaltene kosmetische Erfolg in Fig. 17 (*B*) ist ein vortrefflicher, die Augenlider haben ihre normale Stellung und die frühere Entstellung ist so gut wie gänzlich gehoben. —

Ich habe ein ausgedehntes weiches Fibrom, welches fast die ganze behaarte Kopfschwarte einnahm, in einer Sitzung entfernt und dann nach sorgfältigster Stillung der Blutung die grosse Wundfläche durch Transplantation grosser feinster Hautläppchen nach Thiersch überhäutet (s. Allg. Chir. 2. Aufl. § 42). Der Erfolg war ein ganz vorzüglicher.

Keloid.

Zu den harten Fibromen gehört auch das Keloid, d. h. eine geschwulstartige, fibröse Degeneration der Narben in Form eines derben Wulstes mit

oft strangartigen Fortsätzen in das gesunde Nachbargewebe (s. Allg. Chir. § 128). Charakteristisch ist, dass Keloide nach der Exstirpation fast stets wiederkehren.—

Angiome. Das Angiom (Blutgefässgeschwulst) wird nicht selten an der Kopfhaut beobachtet, viel häufiger allerdings im Gesicht. Von 376 Angiomen des Kopfes sassen nach HEINEKE 127 oder 33,77 % an den Schädeldecken. Sie kommen angeboren oder erworben, z. B. nach Trauma, vor. Ich sah ein Angiom durch Quetschung mit der Zange. Ein Theil der angeborenen Angiome bleibt stationär oder verschwindet wieder, ein anderer Theil wächst mehr oder weniger schnell zu grösseren Neubildungen. Man unterscheidet capillare, arterielle und venöse Angiome. Im wesentlichen sind aber zwei Formen aus einander zu halten — das Angioma simplex (die *Teleangiectasie.* Teleangiectasie, Naevus vasculosus, plexiformes Angiom), bestehend aus erweiterten und neugebildeten Capillaren und Uebergangsgefässen und *Cavernöses Angiom.* sodann das cavernöse Angiom (Tumor cavernosus), welches aus endotheltragenden, mit flüssigem oder geronnenem Blute erfüllten Hohlräumen, ähnlich wie das Corpus cavernosum penis, besteht. Zwischen beiden Formen giebt es zahlreiche Uebergänge.

Blutcysten. Von besonderem Interesse sind die venösen Blutgeschwülste resp. Blutcysten, welche mit dem duralen Blutkreislauf in Verbindung stehen und zuweilen ausgesprochene Pulsation zeigen. Sie sind entweder congenitalen, spontanen oder traumatischen Ursprungs. MASTIN unterscheidet zwei Arten: 1. Diffuse Tumoren, entstanden durch Perforation des Schädeldachs und der Wand des darunterliegenden Sinus; es entsteht ein Blutextravasat unter der Kopfschwarte, welches sich zu einer, mit dem betreffenden Sinus communicirenden Blutcyste umbildet. 2. Venöse Geschwülste, bei welchen der Tumor direct durch eine Ausdehnung der venösen Wandungen gebildet wird und von dem Sinus, den Venae emissariae und diploëticae ausgehen kann. Die letztere Form ist die häufigere, sie entsteht meist durch varicöse Ausdehnung einer Vena emissaria. Operative Eingriffe sind nur selten nothwendig, sie bestehen am besten in Ligatur des Geschwulststiels oder in Anwendung der Galvanopunctur.

Das Angioma simplex kommt sehr oft als sog. Feuermaal angeboren vor. Die Angiome sind sehr oft mit Pigmentirung (Naevi pigmentosi) und Haarbildung verbunden (s. S. 596 Lehrbuch der allgemeinen Chirurgie 2. Aufl.) uud combiniren sich sehr häufig mit Fibrom, Lipom oder Sarcom. Aus Pigmentflecken entstehen bisweilen maligne Melanosarcome, welche rapid wachsen und durch Metastasen in kurzer Zeit zum Tode führen können. Aus diesem Grunde ist es zweckmässig, grössere Pigmentflecken, besonders wenn sie sich vergrössern, baldigst zu entfernen.

Rankenaneurysma. Bezüglich des Angioma arteriale (Aneurysma cirsoides s. racemosum s. anastomoticum) s. Aneurysmen, Rankenaneurysma (S. 22).

Die Behandlung der Angiome besteht, wenn möglich, in Entfernung derselben mit dem Messer, oder in Ignipunctur (punktförmige Ustion), d. h. in Stichelung mit dem PAQUELIN'schen Fistelbrenner oder mit dem Galvanocauter. Bei grossen Angiomen sind eventuell keilförmige Excisionen mit oder ohne Unterbindung der zuführenden Arterien zweckmässig. Bei Operationen ausgedehnter Angiome, besonders des Angioma arteriale racemosum (Aneurysma cirsoides) am Schädel kann man auch möglichst blutleer

operiren, wenn man den behaarten Kopf mit einer nassen Gummibinde umwickelt und dann um Stirn- und Schläfengegend einen v. ESMARCH'schen Schlauch oder eine Gummibinde anlegt. Auch parenchymatöse Injectionen von Jodtinctur, Liquor ferri sesquichlorati, Alcohol absolutus, Liquor Piazza (Natron chlor. 15,0, Liquor ferri sesquichlorati [30%] 20,0 und Aq. dest. 60,0 nach DE SAINT-GERMAIN) waren erfolgreich, sie sind aber, wie bereits erwähnt, nicht ungefährlich (s. auch Angiome im Gesicht § 27). —

Lipome.

Das Lipom ist an den weichen Schädeldecken nicht häufig, es kommt theils als gestielte (Lipoma pendulum), theils als mehr flächenhaft aufsitzende Geschwulst vor. Es sitzt entweder im subcutanen Fettgewebe, oder besonders auch unter der Galea und unter der Fascie des Musculus temporalis und des Musculus frontalis. In seltenen Fällen hat man ganz enorme Lipome beobachtet, so berichtet z. B. ROGER von einem Lipom, welches bei einer 35jährigen Negerin seit dem 2. Lebensjahre bestand und von der linken Scheitel- und Stirngegend bis zum Kniegelenk herabhing; die Lider des linken Auges, das linke Ohr waren nach abwärts verschoben, das linke Auge war hervorgezogen und Nase und Mund waren sehr verunstaltet. —

Enchondrome, Osteome.

In seltenen Fällen hat man in den weichen Schädeldecken Enchondrome und Osteome beobachtet. HEINEKE fand in der Literatur zwei Fälle von Enchondrom der weichen Schädeldecken (WEBER und ISRAEL); die aus hyalinem Knorpel bestehenden Geschwülste waren mit dem Knochen nicht verwachsen. Durch Verknöcherung der Enchondrome können Osteome in den weichen Schädeldecken entstehen. Einen Fall von ossificirendem Enchondrom der weichen Schädeldecken hat BAUMÜLLER nach einer Beobachtung in der Klinik von KRASKE beschrieben. v. BRUNS beobachtete ein sehr grosses Osteom in den weichen Schädeldecken durch Verknöcherung eines Atheroms. Die Bildung beider Geschwulstarten ist wohl auf verirrte Knorpel- resp. Periostkeime zurückzuführen.

Cholesteatom (Endotheliom).

Unter Cholesteatom oder Perlgeschwulst versteht man Geschwülste, welche früher theils als Atherome, theils als Dermoide aufgefasst worden sind. In neuerer Zeit haben EPPINGER, CHIARI und EBERTH gezeigt, dass die Cholesteatome wohl im wesentlichen Endotheliome, also Bindegewebsgeschwülste sind. Sie entstehen nach den letzteren Autoren vorzugsweise durch Wucherung der Gefässendothelien, des Perithels der Gefässwandscheide, der Endothelien der Lymphgefässe und Lymphspalten. In einem Theil der Fälle entsteht aber wohl das Cholesteatom durch Epithelwucherungen. Die Cholesteatome haben einen charakteristischen, oft seidenartigen Inhalt, welcher aus Fett, Cholestearin und perlmutterartig glänzenden Zellkugeln und Zellplatten besteht. Das Cholesteatom kommt am Schädel besonders im Felsenbein und an den Gehirnhäuten vor (s. auch Allg. Chir. 2. Aufl. S. 621).

Maligne Endotheliome (plexiforme Angiosarcome, Zottensarcome).

Auch maligne Endotheliome hat man am Schädel beobachtet, z. B. als plexiforme Angio-Sarcome und als villöse Sarcome (Zottensarcome), letztere besonders an den Gehirnhäuten. Die plexiformen Angiosarcome sind anatomisch mit Carcinom leicht zu verwechseln, sie verlaufen auch klinisch wie Krebse. Die malignen Endotheliome sind von KÖSTER, E. WAGNER u. A. direct als Endothelkrebse bezeichnet worden. —

Sarcome.

Die Sarcome kommen am Schädel in den verschiedensten anatomischen Formen vor; sie gehen von den Weichtheildecken oder besonders vom

Periost, von der Diploë der Schädelknochen oder von den Gehirnhäuten aus. Die nicht gerade seltenen Melanosarcome entstehen wie gesagt häufig im Anschluss an vorhandene Pigmentflecken (Naevi pigmentosi). —

Echinococcus.

Echinococcus der Schädeldecken beobachtete Guttmann.

Bezüglich der operativen Behandlung der malignen Schädelgeschwülste verweise ich auf das, was ich oben S. 27 bei Gelegenheit der Carcinome gesagt habe. Ich erwähne hier nur noch, dass Heuck im Anschluss an drei Fälle von malignen Schädelgeschwülsten aus der Klinik von Czerny, welche unter Resection der Schädelknochen und Excision eines Theils der Dura mater operirt wurden, 9 derartige Operationen aus der Literatur gesammelt hat. 5 mal wurde die Excision der Dura, 7 mal die Schädelresection ausgeführt. Bei 7 Kranken trat Heilung ein, 2 derselben aber starben später an Recidiv und einer an Gehirnabscess. —

II. Die Verletzungen und Krankheiten der Schädelknochen.

Verletzungen: Contusionen und Wunden der Schädelknochen. — Schädelfracturen: Fracturen des Schädelgewölbes. Fracturen der Schädelbasis. — Trennung der Schädelnähte. — Verletzungen an den Schädelknochen des Fötus und inter partum. —

Krankheiten der Schädelknochen: Entzündliche Processe: Periostitis. Osteomyelitis. Ostitis. Tuberculose. Syphilis. Nekrose. — Atrophie und Hypertrophie der Schädelknochen. — Aneurysmen der Schädelknochen und der Art. meningea media. — Geschwülste (Enchondrome, Osteome, Sarcome, Fungus durae matris, Chlorome, Echinococcus).

§ 6.

Contusion der Schädelknochen.

Die Contusion der Schädelknochen. — Die Contusion der Schädelknochen kommt allein für sich oder im Verein mit Fracturen vor. Von letzteren sehen wir hier vorläufig ab. Die reinen Knochencontusionen, z. B. durch Stoss, Schlag, durch matte Kugeln, durch Streifschüsse u. s. w., sind charakterisirt durch Hämorrhagien in der Knochensubstanz resp. in der Diploë und zwischen Periost und Knochen, sowie zwischen letzterem und der Dura mater. Der weitere Verlauf hängt im wesentlichen von dem Verhalten der Weichtheile ab. Ist eine Wunde der äusseren Weichtheilbedeckung vorhanden, dann ist die Möglichkeit von Entzündung und Eiterung, von Periostitis und Osteomyelitis purulenta mit nachfolgender Meningitis, Sinusthrombose, mit Pyämie und Sepsis gegeben.

Ausser der eigentlichen Knochenquetschung kommt dann noch die Erschütterung der Schädelknochen und besonders des Gehirns in Betracht. In Folge der Quetschung und der Erschütterung des Knochens entstehen Sprünge (Fissuren), Absprengungen von Knochenstückchen an der äusseren oder inneren Knochentafel oder auch vollständige Fracturen. Hat gleichzeitig eine Gehirnerschütterung stattgefunden, so beobachtet man die Erscheinungen der Commotio cerebri oder bei grösserem intracraniellem Bluterguss die Symptome des acuten Hirndrucks, der Compressio cerebri (s. § 13 und 14).

Meist verlaufen die reinen Contusionen der Schädelknochen symptomlos, die Blutergüsse über und unter den Schädelknochen sowie in der Diploë werden resorbirt, das abgehobene Periost legt sich wieder an und es erfolgt

vollständige restitutio ad integrum. Ganz anders ist das Symptomenbild, wenn von einer vorhandenen äusseren Wunde aus Mikrobeninfection erfolgt, wenn Entzündung, Eiterung, diffuse Phlegmone, Erysipel oder eiterige Osteomyelitis der Diploë mit nachfolgender embolischer Pyämie oder Meningitis purulenta, allgemeine Septicämie u. s. w. erfolgt. Alle diese Wundinfectionskrankheiten werden sicher durch strengste und baldigst nach der Verletzung ausgeführte antiseptische Wundbehandlung vermieden. Entblössungen des Knochens führen nicht ohne weiteres zur Nekrose, letztere tritt besonders ein nach Eiterung, und je ausgedehnter die Eiterung, um so sicherer ist die Nekrose. Auch Caries der Schädelknochen ist zuweilen eine Folge der Contusion des Periosts und des Knochens.

Fig. 18. Zwei geheilte lineare Hiebwunden (*a*, *a*) der Schädelknochen. (Sammlung des patholog. Instituts zu Leipzig.)



Fig. 19. Lappenwunde des Hinterhauptsbeins. (Sammlung des patholog. Instituts zu Leipzig.)

Fig. 20. Geheilte Knochenwunde mit Substanzverlust. (Sammlung des patholog. Instituts zu Leipzig.)

Fig. 21. Weit reichende Schädelfissuren nach Säbelverletzung. (Sammlung des patholog. Instituts zu Leipzig.)

Die eigentlichen Folgen an der Contusionsstelle des Knochens bestehen zuweilen in Verdickungen des Knochens in Form von flachen Hyperostosen oder buckelartigen Hervorragungen. Dieselben verschwinden aber meist wieder, oder aber sie entwickeln sich zu bleibenden Exostosen an der äusseren oder inneren Knochentafel. Zuweilen bleiben Neuralgien in den Weichtheilen und im Knochen zurück. Bei jeder schweren Knochencontusion kann das Gehirn mit verletzt sein, daher nicht selten später nachfolgende Gehirnkrankheiten beobachtet werden. Zuweilen sind die secundären cerebralen Störungen durch Veränderungen an der gequetschten Knochenstelle bedingt, z. B. durch umschriebene Verdickungen (Osteophyt) des Knochens, durch feste Verwachsungen der Gehirnhäute mit dem Knochen kann Epilepsie entstehen.

Die Behandlung der reinen subcutanen Knochencontusionen am Schädel erfordert in den leichteren Fällen keine besonderen Massnahmen, sie werden genau wie die Contusionen der Schädeldecke behandelt (s. § 3). Etwaige Weichtheilwunden sind nach allgemeinen Regeln antiseptisch zu behandeln (s. § 2). Bei grösseren Entblössungen des Knochens empfiehlt es sich, denselben durch plastische Hautlappen zu bedecken. Im Uebrigen ist die Behandlung symptomatisch. Bezüglich der Behandlung der Commotio, Compressio und Contusio cerebri (s. § 13—17). Etwaige Nachkrankheiten, wie Caries und Nekrose, werden nach den hierfür gültigen Regeln behandelt. Cariöse Stellen werden mit scharfem Löffel oder Meissel entfernt, Sequester bei Nekrose extrahirt u. s. w. (s. § 11). —

§ 7. *Wunden der Schädelknochen.*

Die Wunden der Schädelknochen. — Die eigentlichen Wunden der Schädelknochen, welche wir hier zuerst besprechen wollen, sind besonders die Hieb- oder Stichwunden. Alle Knochenwunden am Schädel zerfallen in zwei grosse Abtheilungen, in penetrirende und nicht penetrirende Schädelwunden. Die ersteren sind solche, welche die ganze Dicke des Knochens durchsetzen und die Schädelhöhle also eröffnen, bei den nicht penetrirenden Knochenwunden findet eine Eröffnung der Schädelhöhle nicht statt.

Hiebwunden.

Die Hiebwunden der Schädelknochen verlaufen entweder linear (Fig. 18), oder sie sind Lappenwunden (Fig. 19), resp. Wunden mit Substanzverlust des Knochens (Fig. 20), bei welchen ein grösseres oder kleineres Stück aus der ganzen Dicke der Schädelknochen oder nur aus der äusseren Tafel resp. aus der Diploë herausgeschlagen ist. Die Lappenwunden und Wunden mit Substanzverlust des Knochens entstehen vorzugsweise durch schräg gerichtete Hiebe in der Stirn-, Schläfen- und Hinterhauptsgegend, aber auch durch senkrecht geführte Schläge. Je schärfer die Klinge, um so glatter sind die Knochenwundränder. Scharfe Klingen können den Knochen durchschneiden und bis ins Gehirn dringen, ohne dass der Patient sofort bewusstlos wird. Bei der Einwirkung stumpfer, mehr massiger Instrumente sind die Knochenwundränder eher gesplittert und bei der Schwere des Schlages bricht der Verletzte oft in Folge der Gehirnerschütterung sofort bewusstlos zusammen. Die Splitterung der Schädelknochen bei solchen stumpf wirkenden Instrumenten findet sich oft nur an der inneren Tafel. Bei allen Knochenwunden, auch bei den linearen, kommen sehr oft Fissuren, Sprünge im Knochen vor, welche mehr oder weniger weit über den Schädel sich ausdehnen (s. Fig. 21).

Fig. 22. Hiebwunde des Schädels mit Substanzverlust, durch Osteophytenbildung zum Theil geschlossen. (Patholog. Institut zu Leipzig.)

Der Verlauf der Hiebwunden des Schädels ist im Allgemeinen günstiger als der einer Schädelfractur durch stumpfe Gewalteinwirkungen, durch Sturz oder Fall. Nach v. Bergmann betrug die Mortalität der Hiebwunden der Schädelknochen im amerikanischen Kriege 30,2%. Bei antiseptischer Behandlung ist die Mortalität der Hiebwunden auch im Kriege viel geringer. Am besten ist die Prognose der nicht penetrirenden Wunden. Bei Lappenwunden, bei Splitterung und Absprengung einzelner Knochen-

stücke ist der Heilungsverlauf oft ein sehr langsamer, weil die Sequester sich langsam losstossen. Auch vollständig abgelöste Knochenstücke können bei aseptischem Heilungsverlauf wieder einheilen (s. oben Fig. 20). Die Splitter werden zuweilen dislocirt und heilen an abnormer Stelle an (v. VOLKMANN, v. BERGMANN). Nach der Heilung tritt vollständige restitutio ad integrum an der verletzten Knochenstelle ein, oder es bleiben Osteophyten, Vertiefungen, Furchen (Fig. 22) oder Löcher resp. Defecte mit membranösem Verschluss zurück. Die Defecte sind entweder eine Folge der Verletzung oder einer nachfolgenden, z. B. durch Eiterung bedingten Nekrose des Knochens.

Die Hauptgefahr besonders bei den penetrirenden Knochenwunden besteht in dem Uebergreifen der Entzündung und Eiterung auf die Schädelhöhle, vorzugsweise auf die Gehirnhäute (Meningitis). Die Meningitis ist durch strenge antiseptische Wundbehandlung am sichersten zu vermeiden. Seltner als die Meningitis beobachtet man secundären Gehirnabscess oder überhaupt encephalische Herderkrankungen, welche besonders durch in die Dura, oder in das Gehirn getriebene Splitter von der inneren Tafel oder durch andere eingedrungene Fremdkörper entstehen. Eine weitere Gefahr sind Blutungen in die Schädelhöhle. Am häufigsten ist die Verletzung des Sinus longitudinalis, seltner die der Art. meningea media beobachtet worden.

Stichwunden.

Die Stichwunden der Schädelknochen entstehen besonders durch Messer, Säbel, Dolche, Bajonette, Pfeile etc. Der Stich dringt verschieden tief in den Knochen ein, nicht selten bis in die Dura und in das Gehirn. Die unmittelbare Verletzung der Dura und des Gehirns ist eine der Hauptgefahren nach Stichwunden. Von besonderer Wichtigkeit ist sodann, dass relativ häufig die Spitze des stechenden Instrumentes im Knochen abbricht und im Knochen, in der Dura oder im Gehirn stecken bleibt. In solchen Fällen ist ganz besonders Meningitis und Encephalitis zu fürchten, wenn die Spitze des Instrumentes durch anhaftende Mikroben verunreinigt war. Aber beim Eindringen des Instrumentes in den Knochen werden die Mikroben gleichsam von dem verletzenden Instrumente abgestreift und so ist es erklärlich, dass solche Fremdkörper oft Jahre lang symptomlos in der Schädelhöhle und im Gehirn liegen geblieben sind und bei der Section zufällig gefunden wurden. v. BERGMANN führt in seinem Werke über Kopfverletzungen (Deutsche Chirurgie, Lieferung 30 S. 75/76) mehrere derartige Fälle an. Ein Gehirnabscess kann Monate und Jahre lang symptomlos bleiben, bis er dann plötzlich drohende Erscheinungen macht und zum Tode führt (s. § 20 Gehirnabscess).

Auch bei Stichwunden ist der Stichcanal zuweilen gesplittert und zwar auch hier um so mehr, je stumpfer und keilförmiger das verletzende Instrument war.

Von sonstigen Functionsstörungen nach Knochenwunden seien noch erwähnt: Anfälle von Schwindel und Kopfschmerzen, Epilepsie, Irrsinn, Geistesschwäche, Hemiplegie.

Die Diagnose einer Knochenwunde des Schädels ist bei Hiebwunden gewöhnlich leicht, da die Wunde meist genügend klafft, jedoch kann es schwierig sein, festzustellen, ob die Wunde in die Schädelhöhle penetrirt oder nicht. Vor unvorsichtigem Sondiren mit nicht aseptischen Sonden ist daher

zu warnen. Sorgfältige Besichtigung der Wunde und Untersuchung mit aseptischem Finger dürfte meist genügen. Bei Stichwunden wird man eventuell die Wunde erweitern, um festzustellen, ob ein Fremdkörper in der Wunde vorhanden ist oder nicht. Für Penetration einer Knochenwunde spricht besonders die sichtbare Pulsation in der Wunde, z. B. bei Irrigation der Wunde mit $^1/_{10}\%$ Sublimatlösung. Die Gegenwart von Fissuren festzustellen, ist mit Rücksicht auf die Therapie im Allgemeinen unnöthig.

Behandlung der Wunden der Schädelknochen.

Jede Knochenwunde des Schädels wird ähnlich wie eine complicirte Fractur und stets nach antiseptischen Regeln behandelt; nur so kann man am sichersten Entzündung und Eiterung, Meningitis, Pyämie, Nekrose des Knochens u. s. w. vermeiden. Nach Abrasiren der Haare, nach Desinfection und vorsichtiger Untersuchung der Wunde und ihrer Umgebung und nachdem die Blutung gestillt ist, entsteht die Frage, ob man die Wunde durch Naht schliessen soll oder nicht. Der geübte Antiseptiker kann die frischen Wunden, auch die penetrirenden, unter Anwendung kurzer Drains durch Nath schliessen, in diesem Sinne spricht sich auch v. BERGMANN aus. Im Allgemeinen gelten hier die Regeln, welche wir § 2 für die Weichtheilwunden des Schädels gegeben haben, und verweise ich auf das dort Gesagte. Sehr häufig, besonders bei gequetschten Weichtheilen, ist es zweckmässiger, die Wunde offen zu lassen oder nur partiell zu nähen. Bei Naht und Drainage der Wunde muss man jedenfalls den antiseptischen Verband bereits nach 24 Stunden wechseln, um das Drain schon zu entfernen. Bei Schwellung und Eiterung der Wunde sind etwaige Nähte sofort zu beseitigen.

Bei Knochenlappen-Wunden, die noch durch einen Stiel mit den Schädeldecken zusammenhängen, wird man stets die Anheilung der Knochenlappen versuchen und sie gelingt besonders dann, wenn Eiterung vermieden wird. Sind die Lappen zu hochgradig gequetscht, oder besteht bereits Entzündung und Eiterung, dann wird man wohl die Knochenlappen entfernen und auf Anheilung derselben verzichten.

Sind Knochenstücke mit den bedeckenden Weichtheilen vollständig ausgehauen, dann wird man Deckung der Knochenwunde durch gestielte Hautlappen oder durch Hauttransplantation nach C. THIERSCH (s. Allg. Chir. § 42) vornehmen. Eigentliche Substanzverluste, penetrirende Defecte der Schädelknochen durch ihre ganze Dicke wird man nach den S. 48 angebenen Regeln behandeln.

Bezüglich der Behandlung der Splitterung, besonders auch an der innern Tafel gelten dieselben Regeln, wie bei Schädelfracturen (s. § 8 complicirte Fracturen).

Bei Blutungen aus der Art. meningea media wird man eventuell die Wunde mittelst des Meissel erweitern und die Arterie umstechen oder direct unterbinden (s. § 15). Sinusblutungen stehen gewöhnlich durch Compression in der Wunde.

Bezüglich der Behandlung der Verletzungen und Entzündungen des Gehirns und seiner Adnexa verweise ich auf §§ 12—23.

Ueber die Behandlung der Stichwunden sind nur noch wenige Worte nöthig, da auch hier die für die Behandlung der Hiebwunden gegebenen Regeln gelten. Vor Allem kommt es darauf an, festzustellen, ob ein Fremdkörper in der Wunde vorhanden ist oder nicht. Ist es der Fall, dann wird man

eventuell die Wunde erweitern und den Fremdkörper mittelst einer Zange etc. entfernen. Häufig wird man zum Meissel greifen müssen und mittelst desselben vorsichtig den Knochen in der Umgebung des Fremdkörpers abmeisseln. —

Bezüglich der Verbandtechnik am Kopfe resp. Schädel s. Fig. 1—7, S. 10 und Fig. 8 und 9 S. 14. —

§ 8. *Fracturen des Schädelgewölbes.*

Die Fracturen des Schädelgewölbes. — Die Knochenbrüche des Schädels betreffen entweder das Schädelgewölbe oder die Schädelbasis, oder Gewölbe und Basis des Schädels sind gleichzeitig verletzt. Wir beschäftigen uns zunächst mit den Fracturen des Schädelgewölbes.

Die Fracturen des Schädelgewölbes sind die häufigsten Schädelfracturen, sie entstehen vorzugsweise durch directe Gewalt, durch Schlag, Stoss, Fall oder Schuss u. s. w., seltener durch indirecte Gewalt. Die Fractur geht entweder durch die ganze Dicke der Schädelknochen oder sie findet sich nur an der äusseren oder an der inneren Schädeltafel. Die isolirten Fracturen an der inneren Schädeltafel (Tabula vitrea) sind nicht so selten, als man früher geglaubt hat. Zuweilen sind hier Knochenstücke vollständig abgesprengt, während an der Tabula externa nur eine Fissur oder eine ganz oberflächliche Verletzung vorhanden ist. v. Bergmann hat in seinem Werke über Kopfverletzungen 30 Fälle von isolirter Fractur der Tabula interna ohne jede nachweisbare Verletzung der Tabula externa erwähnt.

Wir unterscheiden je nach der Art der Continuitätstrennungen im Knochen folgende Bruchformen:

Fissuren.

1) Fissuren, d. h. Sprünge oder Risse im Knochen (s. S. 33 Fig. 21), analog dem Sprung in einem Teller, sie gehen entweder, wie gesagt, senkrecht oder schräg durch die ganze Dicke des Knochens, oder sie finden sich nur an der Tabula externa oder häufiger nur an der Tabula interna. Letztere hat eben eine viel geringere Widerstandsfähigkeit, daher auch ihr Name „Glastafel". So erklärt es sich auch, dass die Fissuren an der Tabula vitrea bei penetrirenden Schädelbrüchen häufig eine grössere Ausdehnung haben, als an der äusseren Schädeltafel. Die Fissuren sind einfach oder getheilt oder mehrfach verästelt, ihre Ausdehnung ist sehr verschieden, sie breiten sich häufig als sog. irradiirte Fissuren auf die Schädelbasis aus, gehen über Nähte weg oder verlaufen auch, besonders bei jugendlichen Individuen, in denselben weiter. Praktisch wichtig ist noch, dass zuweilen der eine Knochenrand oder beide Spalträndern der Fissur niedergedrückt, „deprimirt" sind.

Stück- und Splitterfracturen.

2) Stück- und Splitterbrüche mit oder ohne Fissuren. Beim Stückbruch ist eine bestimmte Schädelpartie durch eine einzige Trennungslinie von dem übrigen Knochen abgetrennt. Beim Splitterbruch oder Comminutivbruch sind mehrere grössere oder kleinere Fragmente vorhanden, oft ist eine Schädelpartie in zahlreiche Knochenscherben zertrümmert. Eine Abart der Splitterfractur ist der sog. Sternbruch, bei welchem die einzelnen Splitter von einem Centrum radienartig nach aussen ausstrahlen. In den schlimmsten Fällen von Comminutivfracturen ist das ganze Schädelgehäuse, z. B. in Folge von Sturz aus beträchtlicher Höhe oder bei Verletzung durch Maschinengewalt oder durch grobes Geschütz, in zahlreiche Splitter zerschmettert. v. Bergmann erwähnt Fälle, wo der Schädel in 20, 30 bis 90 Fragmente zertümmert war (Hofmann, Buchner, Bujalsky).

Von besonderer Wichtigkeit ist bei Stück- und Splitterfracturen die Dislocation der Fragmente, besonders nach der Schädelhöhle hin. Hierher gehören vor allem die Depressionsfracturen (s. Fig. 23 u. Fig. 24).

Fig. 23. Depressionsfractur des Schädels von aussen gesehen, durch Fall auf einen spitzen Stein. Spalt *a* durchsetzt nur die Lamina externa (nach v. BERGMANN).

Fig. 24. Depressionsfractur des Schädels von innen gesehen. Schädel eines durch Hammerschläge ermordeten Mannes. *a, b, c* Depressionsfracturen (nach v. BERGMANN).

Die Depression entsteht bei stumpfer Gewalteinwirkung dadurch, dass der Knochen über seine Elasticitätsgrenze eingebogen, eingedrückt wird.

Brüche mit Substanzverlust, Lochbrüche, Schussfracturen.

3) Brüche mit Substanzverlust, Lochbrüche, entstehen besonders durch Schussverletzung, sie kommen mit oder ohne Splitterung vor. Wenn letztere fehlt, dann findet sich in den Schädelknochen ein scharfrandiges Loch, oft wie mit einem Locheisen ausgehauen. Der Substanzverlust an der Tabula vitrea ist an der Eintrittsstelle der Kugel gewöhnlich grösser, als an der Tabula externa, an der Austrittsstelle verhält es sich umgekehrt. Oft sind bei Schussfracturen zahlreiche Fissuren vorhanden, welche nicht selten die Ein- und Ausschussöffnung mit einander verbinden. Ein ausgezeichnetes derartiges Beispiel ist in Fig. 25 nach v. BERGMANN abgebildet. Besonders durch Schüsse aus grosser Nähe mit explosionsartiger Wirkung des Geschosses erfolgt die Zersprengung des Schädels in zahlreiche Sprünge und Risse, wie es in Fig. 25 dargestellt ist. Je grösser die Propulsionskraft des Geschosses, um so bedeutender ist die Zerstörung. Die letztere ist eine Folge des hoch gesteigerten hydrostatischen Drucks innerhalb der Schädelhöhle. Die weiche, wasserreiche Gehirnmasse, in welche die Kugel einschlägt, erhält gleichsam lebendige Kraft und treibt den Schädel auseinander. Bosonders BUSCH, HEPPNER, GARFINKEL, KOCHER, REGER und SSOLOWJEW haben nach dieser Richtung hin sehr belehrende Experimente angestellt. In Folge dieser explosiven Wirkung der Kugel resp. der Spreng-

Fig. 25. Schussverletzung des Schädels eines russischen Soldaten († 30. Aug. vor Plewna) mit zahlreichen Fissuren. *a* Einschuss-, *b* Ausschussöffnung (nach v. BERGMANN).

wirkung des incompressiblen Gehirns bei Schussverletzungen erklären sich auch die indirecten Fissuren (Contrafissuren), die mit der Schussöffnung gar nicht in Verbindung stehen, oder richtiger gesagt die indirecten Schussfracturen, welche dort entstehen, wo die Kugel gar nicht eingewirkt hat (v. Bergmann, v. Nussbaum, Richter u. A.). Messerer hat 18 derartige indirecte Schussfracturen in der Literatur aufgefunden. Eine Schussverletzung des Schädels bewirkt einmal directe locale Verletzungen an der Ein- und Ausschussstelle und sodann indirecte in Folge der hydraulischen Höhlenpression. An enthirnten Schädeln entstehen durch Schussverletzungen niemals indirecte Fissuren.

Die günstigsten Schussverletzungen sind im Allgemeinen die Streif- und Rinnenschüsse mit Furchenbildung und länglichen Substanzverlusten mit oder ohne Penetration in die Schädelhöhle. Aber auch bei Streifschüssen mit geringerer Depression können Splitter von der Glastafel abgesprengt und in's Gehirn getrieben werden.

Durch matte Kugeln entstehen, wie oben erwähnt, besonders auch Depressionsfracturen. Nicht selten bleiben die Kugeln im Knochen stecken. Die Bleikugeln verändern verschiedenartig ihre Form, spalten sich u. s. w. Die Kugeln des modernen kleinkalibrigen Gewehrs bestehen aus einem Bleikern mit Stahl- oder Nikelmantel. Diese Kugeln, besonders die Stahlmantelkugeln, behalten beim Aufschlagen auf den Knochen ihre Form bei, zersplittern sich nicht, schaffen daher glattere, scharfrandige Wunden. Die Projectile des kleinen Kalibers mit Stahlhülle besitzen eine ungeheuere Durchschlagkraft und Tragweite (s. Allg. Chir. II. Aufl. S. 577). Nicht selten heilen die Kugeln im Knochen, ja sogar im Gehirn ein.

Entstehung der Fracturen am Schädelgewölbe.

Entstehung der Fracturen am Schädelgewölbe. — Für das Verständniss der Entstehung der Schädelfracturen, also hier der Convexitätsfracturen am Schädel, ist zunächst die eine Thatsache zu betonen, dass die Knochensubstanz sowohl an sich, als auch der Schädel als Ganzes elastisch ist. Bei der Einwirkung eines Druckes oder Schlages auf eine bestimmte Schädelstelle bricht dieselbe dann, wenn die Elasticitätsgrenze der Knochensubstanz an dieser Stelle überschritten wird, findet letzteres nicht statt, dann gleicht sich die Einbiegung des Knochens in Folge seiner Elasticität wieder aus. Man versteht auch leicht aus Fig. 26, warum bei solchen Einbiegungen der Schädelknochen die auseinandergezerrte, weniger widerstandsfähige Tabula interna allein einreissen kann, während die zusammen- und niedergedrückte Tabula externa erhalten bleibt. Ferner ist es verständlich, dass bei vollständiger Fractur durch Depression oder Einbiegung die Schädelknochen an ihrer Innenfläche früher brechen, als an der Aussenseite. Auf dieselbe Weise lässt es sich auch erklären, warum bei Schussverletzuugen nur mit Einschussöffnung die Kugel nach ihrem Eintritt in die Schädelhöhle, wenn sie auf der anderen Seite die Tabula vitrea trifft, hier zuweilen nur die Tabula externa auseinander sprengt (Teevan).

Fig. 26. Entstehung der isolirten Fractur der Tabula vitrea durch Einbiegung des Knochens (schematisch).

Aber auch der Schädel als Ganzes hat einen bestimmten Grad von Elasticität, welche neuerdings Messerer durch genauere Messungen bestimmt hat (s. Allg. Chir. 2. Aufl. S. 452). Bei breit einwirkenden Gewalten, z. B. bei Sturz aus der Höhe, wird der Schädel in der Richtung der einwirkenden Gewalt comprimirt, in dem entgegengesetzten, senkrecht zu der Richtung der Gewalteinwirkung verlaufenden Durchmesser aber verlängert, auseinandergezerrt. Zwei Arten von Fracturen können hierbei entstehen, einmal ein Biegungsbruch dort, wo der Schädel durch die directe Gewalteinwirkung zusammengepresst resp. eingedrückt wird (s. Fig. 27 *A AC—ac*), sodann ein Berstungsbruch an den verlängerten, auseinander-

gezerrten Schädelstellen (Fig. 27 *A BD—bd*). Die letztere Fractur entsteht durch indirecte Gewalteinwirkung, d. h. dort, wo die Gewalt selbst nicht eingewirkt hat. Bei der Lehre von der Entstehung der Fracturen an der Schädelbasis werden wir auf diese Frage noch genauer zurückkommen. Früher erklärte man diese indirecten Schädelfracturen als entstanden durch Gegenstoss („Contrecoup"), d. h. man glaubte, dass die Sehwingungen in der Schädelwand sich nach bestimmten Gesetzen im Schädel fortpflanzten und dass sie sich an den der Gewalteinwirkung gegenüberliegenden Punkten des Schädels so summiren könnten, dass dort durch „Contrecoup" eine Continuitätstrennung erfolge. v. Bergmann und v. Wahl haben vorzugsweise das Irrthümliche dieser Anschauung nachgewiesen. Eine genaue Kenntniss der Entstehung der Schädelfracturen ist besonders auch in gerichtsärztlicher Beziehung von grösster Wichtigkeit. B. Körber hat an 13 auserlesenen Fällen von Schädelfracturen, durch Einwirkung stumpfer Gewalten entstanden, gezeigt, dass in der That die Unterscheidung der Schädelfracturen in Biegungs- und Berstungsbrüche nach v. Wahl richtig ist (s. auch S. 49—52, Entstehung der Schädelbasisfracturen). Bei der Entstehung der Schussfracturen kommt, wie oben erwähnt, ausser der directen localen Verletzung an der Ein- und Ausschussstelle die indirecte Läsion der Knochen in Folge der hydraulischen Höhlenpression in Betracht, d. h. die wasserreiche Hirnmasse, in welche die Kugel einschlägt, erhält gleichsam lebendige Kraft und treibt die Knochen auseinander.

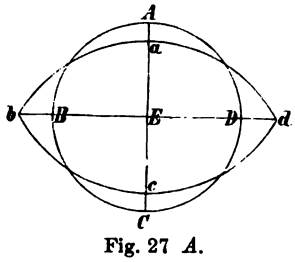

Fig. 27 *A*.

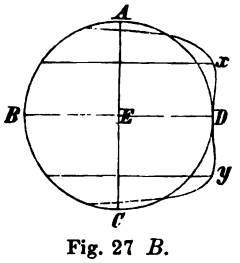

Fig. 27 *B*.

Schematische Darstellung der Entstehung der Compressions- und Berstungsfracturen des Schädels.

Klinischer Verlauf und Prognose der Fracturen des Schädelgewölbes.

Der Verlauf und die Prognose einer Fractur des Schädelgewölbes hängen im Wesentlichen davon ab, ob lebenswichtige Theile des Gehirns verletzt wurden oder ob intracranielle Blutungen vorhanden sind. Die Fracturen der Schädelbasis sind, wie wir sehen werden, im Allgemeinen gefährlicher als die Convexitätsfracturen. Von den letzteren ist die Fractur der Schläfengegend wohl die ungünstigste, weil bei derselben so häufig die hier verlaufende Arteria meningea media verletzt ist und weil die Fractur so oft auf die Schädelbasis übergreift. Sodann haben alle Schussfracturen eine sehr ungünstige Prognose. Nach Fischer waren im deutsch-französischem Kriege von 8132 Schussverletzungen des Schädels in der norddeutschen Bundesarmee 3668 sofort tödtlich (45,1 %) und fast die Hälfte aller Todten auf den Schlachtfeldern hatten Schädelwunden (47,4 %).

Das Gehirn wird entweder gleichzeitig mit der Verletzung erschüttert, gequetscht, zertrümmert oder durch Splitter verletzt, welche sich z. B. in dasselbe einspiessen können. In noch anderen Fällen leidet das Gehirn in Folge der Raumbeengung durch die Depression an der Fracturstelle oder durch das allmählich zunehmende intracranielle Blutextravasat. Bei der Lehre vom Gehirndruck werden wir genauer auf diese Frage bezüglich der Wirkung der Raumbeengung auf das Gehirn eingehen, hier sei nur hervorgehoben, dass das Gehirn einen gewissen Grad der Raumverminderung gut verträgt, weshalb nicht, wie früher, bei jeder Depressionsfractur die Trepanation indicirt ist. Das Gehirn accomodirt sich einer Raumverminderung bis zu einem gewissen Grade vorzugsweise durch Verdrängung des Liquor cerebrospinalis nach dem Wirbelcanal. Oft genug fehlen daher bei Depressionsfracturen Drucksymptome Seitens des Gehirns. Auch ist es bekannt, dass

Depressionen besonders bei Kindern und jugendlichen Individuen zuweilen bald nach der Verletzung wieder verschwinden; in einem Falle von v. Volkmann z. B. war bei einem $^1/_2$jährigen Kinde die Depression nach 24 Stunden nicht mehr nachweisbar. Auch ist es die Knochen-Depression an sich oft gar nicht, welche Hirnsymptome hervorruft, sondern die durch die Verletzung stattgefundene Quetschung des Gehirns und die Blutung zwischen Knochen und Dura mater. Damit soll natürlich nicht gesagt sein, dass nicht auch durch eine Knochen-Depression allein Drucksymptome entstehen und dass die Trepanation indicirt sein kann. Im Gegentheil, es sind genug Fälle bekannt, wo nach Aufhebung der Knochen-Depression durch Trepanation oder Elevation der Knochenränder Bewusstlosigkeit und Lähmungen sofort verschwanden.

Die Symptomatologie der Convexitätsfracturen des Schädels wird somit sehr wesentlich beeinflusst durch die Erscheinungen von Seiten des Gehirns. Die letzteren sind bedingt 1) durch eine stattgefundene Gehirnerschütterung (Commotio cerebri), dann 2) durch eine intracranielle Blutung (Compressio cerebri) oder 3) durch die Verletzung einer bestimmten Gehirnstelle (Contusio cerebri). Bezüglich der genaueren Symptomatologie verweise ich auf § 13—18. Ich betone hier nur, dass die Erscheinungen der Gehirnerschüttterung sofort nach dem Unfall vorhanden sind; sie bestehen je nach dem Grade der Erschütterung in allgemeinen Hirnerscheinungen und zwar in Störungen des Sensoriums und der Intelligenz (Benommenheit, Schlafsucht, Sopor, Koma, Delirien), in Schwindel, Kopfschmerz, Uebelkeit und Erbrechen, ferner besonders in Veränderungen der Körpertemperatur (Erhöhung oder Verminderung), des Pulses und der Respiration.

Ganz anders ist das Verhalten der Kranken bei Gehirndruck durch ein intracranielles Blutextravasat, z. B. nach Blutung der Art. meningea media. Hier ist stets ein Stadium der Latenz vorhanden, d. h. Bewusstlosigkeit und etwaige Lähmungen treten erst nach Ablauf einer gewissen Zeit auf, bis das intracranielle Blutextravasat soweit zugenommen hat, dass dadurch, z. B. nach 4—6—12 Stunden, eine wirkliche Raumbehinderung des Gehirns entsteht. Ob und in wie weit auch bei Verletzung eines Hirnsinus bei offenen Fracturen durch Luftaspiration Gefahren für den Kranken entstehen können, halte ich noch für eine offene Frage. Für eine Contusio cerebri endlich sind Herdsymptome charakteristisch, welche sich auf die Verletzung einer bestimmten Hirnpartie beziehen.

Abgesehen von der Verletzung des Schädelinhaltes, also des Gehirns und seiner Adnexa, ist es vor Allem für den weiteren Verlauf einer Schädelfractur wichtig, ob Entzündung und Eiterung an der Fracturstelle eintreten oder nicht. Dieselben sind vor Allem zu fürchten nach nicht antiseptisch behandelten, offenen (complicirten) Schädelfracturen, besonders nach complicirten Splitterbrüchen. Die Ursachen der Entzündung und Eiterung sind uns bekannt, sie bestehen in der Infection der Wunde durch Mikroben (s. Allgemeine Chir. 2. Aufl. §. 57 und § 67). In Folge der Eiterung entsteht dann leicht Nekrose des Knochens. Weiter sind, wie wir schon oben erwähnten, im Anschluss an die Entzündung und Eiterung diffuse Phlegmone, Erysipel, Meningitis, Sinusthrombose, Gehirnabscess, Pyämie und

Septicämie zu fürchten. Jede auf die Schädelhöhle übergreifende und sich hier weiter ausbreitende Eiterung ist tödtlich. Wie rasch die eiterige Meningitis nach Schädelfractur auftritt, und mit welcher unglaublichen Schnelligkeit sie sich zuweilen ausbreitet, das lehrt eine sehr interessante Beobachtung v. Bergmann's. Derselbe fand bei einem russischen Soldaten, welcher im russisch-türkischen Kriege 36—40 Stunden nach einer Kopfverletzung gestorben war, eiterige Meningitis der Convexität und der Basis des Gehirns und weiter in den Häuten des Rückenmarks bis zur Cauda equina hinab.

Die subcutanen Fracturen compliciren sich bekanntlich fast niemals mit Entzündung und Eiterung, weil hier äussere Wunden fehlen, durch welche eine Mikrobeninfection stattfinden könnte.

Von Interesse ist eine Beobachtung von Beger aus der Leipziger Klinik, nach welcher Kopfverletzungen, besonders Schädelfracturen, unter dem Einfluss einer Endemie von Meningitis cerebro-spinalis sich in auffallender Weise mit Erscheinungen von Meningitis compliciren können.

Als Nachkrankheiten nach Schädelfracturen sind zu erwähnen: psychische Störungen, Schwindelanfälle, Krampfanfälle, ganz besonders Epilepsie, welche relativ häufig in Folge von Reizzuständen in gewissen Rindenbezirken auftritt (Echeverria u. A). Hitzig zeigte zuerst, dass durch (electrische) Reizung bestimmter Theile der Grosshirnrinde zunächst locale, dann allgemeine Krämpfe entstehen. Besonders nach der Einheilung von Fremdkörpern, z. B. von Kugeln nach Schussfracturen, ist die Prognose bezüglich des weiteren Schicksals der Kranken mit Vorsicht zu stellen; noch nach Jahren können die Kranken plötzlich an Gehirnabscess oder acuter Meningitis zu Grunde gehen.

Austritt von Cerebrospinalflüssigkeit bei subcutanen Schädelfracturen.

Nach subcutanen Schädelfracturen beobachtet man gelegentlich Ansammlungen von Cerebrospinalflüssigkeit unter der Kopfhaut. Die weichen, fluctuirenden Geschwülste zeigen gewöhnlich deutliche Pulsation. Die Cerebrospinalflüssigkeit stammt

Fig. 28. Mehr als 1 Centimeter hoher papillärer Osteophyt an der Innenfläche des Schädels nach Fractur. (Sammlung des Leipziger patholog. Instituts.)

Fig. 29. Geheilte Splitterfractur mit ausgedehnten Fissuren (nach v. Bergmann).

entweder aus dem Subarachnoidealraume oder bei Verletzung des Gehirns z. B. aus den Seitenventrikeln (Cl. Lucas, F. A. Southam). Diese Fälle sind nicht mit eigentlichen Hirnbrüchen resp. mit Hirnhautbrüchen zu verwechseln. Die Prognose dieser Verletzung ist ungünstig, die Hälfte der bisher beobachteten Fälle ist an Meningitis zu Grunde gegangen. In den günstig verlaufenen Fällen sind die Geschwülste rasch durch Compressions-

verband dauernd beseitigt worden. Zuweilen bleiben umschriebene Cysten nach Schluss der Bruchspalte zurück (s. S. 44).

Heilungsprocess bei Schädelfracturen.

Der Heilungsprocess bei Schädelfracturen der Convexität vollzieht sich in folgender Weise. Die Callusbildung ist gewöhnlich gering und verlangsamt, daher ist die Regeneration bei Defecten sehr oft nur unvollständig. Die Callusbildung erfolgt durch das Periost, durch's Mark und besonders an der Glastafel durch die Dura mater. Im Allgemeinen ist die Callusbildung an der inneren Schädeltafel reichlicher als an der äusseren, sodass es hier nicht selten zu Osteophytenbildung (Fig. 28) kommt, welche allerdings in der Regel allmählich wieder verschwindet. Die sparsame und verlangsamte Callusbildung erklärt v. Bergmann durch die Unverrückbarkeit der Fragmente. Schliesslich werden nicht allzu grosse Lücken und Spalten allmählich doch durch Knochen vollständig ausgefüllt. Aber selbst bei Fissuren kann der Schluss durch Knochenbildung nach mehreren Monaten, ja nach 1—2 Jahren noch unvollständig sein. Andererseits beobachtet man selbst bei sehr ausgedehnten Splitterfracturen zuweilen rasche und sehr schöne knöcherne Heilung, wie z. B. in Fig. 29. Kurze Fissuren und flache Eindrücke verschwinden gewöhnlich spurlos, klaffende und sehr lange Fissuren werden oft nur von der Tabula interna aus durch Knochen vollständig verschlossen, während sie an der Externa klaffend bleiben oder als Vertiefung oder Furche sichtbar sind. Kurz, die Heilung erfolgt bei Schädelfracturen so, wie es auch Gudden experimentell gezeigt hat: je weniger die Knochenränder auseinanderliegen, um so vollständiger ist der knöcherne Verschluss, andernfalls bleiben vollständige oder unvollständige Spalten oder Lücken zurück. Bei Stück- und Splitterfracturen bleiben die Trennungslinien gewöhnlich dauernd am Knochen sichtbar.

Bei Fracturen mit Substanzverlust erfolgt nur ausnahmsweise Regeneration des Knochendefects durch Knochenneubildung, gewöhnlich bildet sich hier ein membranöser Verschluss durch schwieliges, sehniges Bindegewebe. Bei Defecten von 6—8 cm im Quadrat ist nach v. Bergmann ein knöcherner Ersatz meist nicht zu erwarten. Jedoch beobachtet man zuweilen in Ausnahmefällen, dass sich Knochendefecte von 8—10 cm Umfang vollständig regeneriren, wie z. B. aus Beobachtungen von F. Küster, P. Bruns u. A. hervorgeht. Das Regenerationsvermögen der Schädelknochen scheint doch zuweilen grösser zu sein, als man bisher angenommen hat.

Dass auch penetrirende Schusswunden des Schädels heilen können, beweist ein Schädel der Leipziger Sammlung (s. Fig. 30), auch v. Bergmann erwähnt dieses Präparat und bemerkt, dass es die einzige geheilte penetrirende Schusswunde des Schädels gewesen sei, welche er in Sammlungen gesehen habe. Die Eingangsöffnung im Stirnbein (*a*) ist durch neugebildeten Knochen geschlossen, während die grössere Ausgangsöffnung, ebenfalls im Frontale, ein Defect geblieben ist.

Fig. 30. Geheilte Schussverletzung des Schädels. *a* Einschuss-, *b* Ausschussöffnung. (Sammlung des patholog. Instituts zu Leipzig.)

Vollständig losgelöste Splitter können besonders bei aseptischem Heilungsverlauf der complicirten Fracturen und bei subcutanen Knochenbrüchen wieder anheilen. An der Glastafel erfolgt diese Anheilung der abgesprengten Splitter zuweilen in dislocirter Stellung, sodass dann dauernd die Gehirnoberfläche durch den vorragenden Splitter gereizt wird und Krämpfe (Epilepsie) entstehen können. Diese Krämpfe treten auch zuweilen erst später plötzlich auf, mit oder ohne Erbrechen, nachdem die Verletzung seit Monaten oder Jahren geheilt ist. Dieselben können dann auch durch einen Gehirnabscess, der sich im Anschluss an die Schädelfractur langsam entwickelt hat, bedingt sein.

Entstehung von Knochenlücken aus Bruchspalten bei Kindern.

Nach subcutanen Schädelfracturen in den ersten Lebensjahren, besonders im ersten und zweiten, entstehen unter dem Einfluss des Gehirnwachsthums aus den Bruchspalten und Fissuren zuweilen grössere Lücken im Schädel, welche immer mehr zunehmen (Weinlechner, v. Bergmann und v. Winiwarter). Weinlechner unterscheidet zwei Formen: 1) solche mit anliegendem Gehirn und 2) solche mit Cystenbildung („falsche Meningocelen").

Cystenbildungen nach subcutanen Schädelfracturen.

Nach subcutanen Schädelfracturen werden zuweilen, wie eben erwähnt, cystöse Bildungen beobachtet (Havard, Weinlechner, Kraussold, Marjolin u. A.). Diese Cysten, mehr oder weniger vollständig ausgebildet, entstehen nach v. Bergmann entweder durch subperiostale Ansammlung von Liquor cerebro-spinalis in Folge der Trennung der Gehirnhäute bei der Fractur, oder aber es handelt sich um cystöse Umwandlung des vorhandenen Blutextravasates.

Diagnose der Convexitätsfracturen am Schädel.

Die Diagnose einer Convexitätsfractur des Schädels ist bei offenen (complicirten) Schädelfracturen oft leicht, weil man die Continuitätstrennung im Knochen leicht sehen und fühlen kann. Freilich sind haarscharfe Fissuren auch hier nicht selten schwer zu erkennen. Liegt die Fissur offen zu Tage, so sieht man in frischen Fällen meist, wie das Blut aus der Trennungslinie im Knochen hervorsickert. Von besonderer diagnostischer Bedeutung ist auch der fixe Bruchschmerz bei Druck auf die Fracturstelle. Für das Vorhandensein einer durch die ganze Dicke des Knochens verlaufenden Fractur, also einer in die Schädelhöhle penetrirenden Fractur spricht vor Allem etwaige Gehirnpulsation in der Wunde. Derartige Pulsationen kann man besonders durch Sublimat- oder Carbolirrigation in der Wunde nachweisen. Bei Substanzverlusten im Knochen sieht man natürlich die Gehirnpulsation am besten. Aber trotz blossliegender Dura kann bei Loch- und Splitterfracturen die Gehirnpulsation fehlen, wenn das fehlende Stück des Schädels oder Fragmente desselben oder der Lamina interna allein unter den benachbarten Knochen verschoben sind (H. Braun). In solchen Fällen soll man die Wunde jedenfalls genau untersuchen und das dislocirte Knochenstück baldigst entfernen. Nach der Entfernung des letzteren werden dann die Gehirnpulsationen sofort deutlich sichtbar. Ist die Dura verletzt, dann ist eventuell Vorfall des Gehirns vorhanden. Ausfluss von Liquor cerebrospinalis aus dem subarachnoidealen Raume bei Zerreissung der Arachnoidea ist bei Convexitätsfracturen des Schädels selten. Uebrigens kann der Liquor cerebrospinalis bei tiefgehender Hirnverletzung auch aus den Seitenventrikeln stammen. Vor zu vielem Sondiren bei Kopfverletzungen ist zu warnen. Bei subcutaner Fractur (fractura simplex) soll man den Schädel sorgfältig betasten, um so eine etwaige Depression, eine klaffende Bruchspalte oder scharfe Bruchränder nachzuweisen. Bei grösserer Schwellung in Folge eines stärkeren Blutextravasates ist die Betastung der Bruchstelle erschwert, in solchen Fällen wird man den Bluterguss durch vorsichtiges Streichen beseitigen. Bei der Betastung des Schädels muss man sich hüten, Schädelnähte, besonders abnorme Nähte, Nahtknochen, angeborene oder durch Knochenatrophie allmählich entstandene Depressionsstellen des Schädels mit Fracturen zu verwechseln. Sehr wichtig für die Diagnose ist auch hier besonders der fixe Bruchschmerz. Am leichtesten ist die Diagnose bei Depressionsfracturen und bei Splitterbrüchen, während einfache Fissuren oft vollständig unerkannt bleiben. Von besonderer Bedeutung ist es ferner, sich über das Verhalten der Tabula interna bei Schädelfracturen annähernd eine Vorstellung zu machen. Im Allgemeinen gilt hier der Satz, dass die Glastafel um so mehr verletzt und wahrscheinlich zersplittert ist, je hochgradiger die Depression und je localisirter die Gewalteinwirkung resp. je umschriebener die Fractur ist, wie z. B. bei Fracturen durch Hammerschlag (s. oben Fig. 24).

Für isolirte Fracturen der Glastafel hat man auch die Percussion und Auscultation der Schädelknochen verwerthet, aber bis jetzt mit wenig Erfolg. Wichtiger sind für die Diagnose einer isolirten Fractur der Tabula interna bestimmte Gehirnsymptome, Erbrechen und Convulsionen, welche durch an der Glastafel hervorragende oder in das Gehirn getriebene Splitter bedingt sein können.

Bei allen Splitterfracturen soll man sorgfältig untersuchen, um etwaige Dislocation der Splitter besonders nach der Schädelhöhle hin zu erkennen und eventuell sofort durch entsprechende therapeutische Massnahmen zu beseitigen.

Bezüglich der Differentialdiagnose zwischen Commotio, Compressio und Contusio cerebri verweise ich auf die S. 41 kurz erwähnte charakteristische Symptomatologie. Bei allen Fracturen der Schläfengegend, bei welchen erst nach einer gewissen Zeit nach der Verletzung Erbrechen und zunehmender Sopor auftritt, ist wohl mit Sicherheit eine Verletzung der Arteria meningea media anzunehmen.

Behandlung der Convexitätsfracturen des Schädels.

Behandlung der Convexitätsfracturen des Schädels. — Die Behandlung der Convexitätsfracturen des Schädels hat stets in erster Linie die Aufgabe, den Eintritt endocranieller Störungen zu verhüten oder dieselben nach Möglichkeit zu bekämpfen, wenn solche bereits vorhanden sind. Der Transport des Verletzten soll mit grösster Vorsicht geleitet werden, besonders bei Schädelschüssen. Der Transport einer complicirten Schädelfractur auf schlechtem Wagen und holperigem Wege hat schon oft zum Tode geführt.

Behandlung der subcutanen Convexitätsfracturen des Schädels.

Was zunächst die Behandlung der subcutanen Convexitätsfracturen des Schädels anlangt, so genügt hier meist ruhige Bettlage, wenn nicht besondere Complicationen seitens des Gehirns vorhanden sind. Die vorhandene Hautdecke ist der beste Schutz gegen jede Entzündung an der Bruchstelle. Eis, Antiphlogose sind gewöhnlich nicht nothwendig, nur bei Congestionszuständen und heftigem Kopfschmerz ist die Anwendung von Eis rathsam. Nie wende man Eis zu lange an, da dadurch entschieden die Callusbildung verringert wird, Im Uebrigen sorgt man für knappe Diät und regelmässige Stuhlentleerung. Auch die Gehirnerscheinungen, soweit sie auf Gehirnerschütterung beruhen, erfordern keine besondere Behandlung. Ebenso kann man eine Depression an der Fracturstelle ruhig bestehen lassen, wenn nicht gleichzeitig Symptome von Hirndruck oder Gehirnverletzung vorhanden sind. Selbst Knocheneindrücke von 6—8 cm im Quadrat und 1—2 cm Tiefe sind nach v. Bergmann ohne Hirnstörung verlaufen und geheilt. Die Raumbeengung gleicht sich allmählich aus.

Sind dagegen bei einer Depressionsfractur Drucksymptome seitens des Gehirns vorhanden, dann sind dieselben wohl stets durch ein gleichzeitig vorhandenes intracranielles Blutextravasat bedingt, und in solchen Fällen kommt die Trepanation in Frage, um das Blutextravasat zu beseitigen resp. die Blutung, z. B. aus der verletzten Art. meningea media, durch Unterbindung oder Umstechung derselben zu stillen. In solchen Fällen muss oft schnell gehandelt werden, besonders wenn die Druckerscheinungen zunehmen.

In anderen Fällen endlich sind subcutane Depressionsfracturen mit Quetschung der Gehirnrinde verbunden. In solchen Fällen hält v. BERGMANN die Vornahme der Trepanation für nicht angezeigt, um etwa später auftretende Störungen, z. B. Epilepsie, zu verhindern. v. BERGMANN betont mit Recht, dass die Hirnquetschung auch so ausheilen könne und dass es andererseits zweifelhaft sei, ob wir durch die Trepanation Nachkrankheiten zu verhindern im Stande seien.

Auch bei subcutanen Splitterfracturen ist ein operatives Einschreiten gewöhnlich nicht nothwendig. Tritt Nekrose eines Splitters ein, dann ist der Sequester später zu extrahiren, wenn sich die Schädelhöhle bereits abgeschlossen hat. Sind Splitter in die Dura oder in das Gehirn eingespiesst und entsprechende Symptome vorhanden, welche für Verletzung der unter der Fracturstelle liegenden Hirnrinde sprechen, dann muss trepanirt werden, d. h. man legt die Fracturstelle bloss und meisselt letztere in genügender Ausdehnung weg. In solchen Fällen ist aber die Frage, ob man operiren soll, oder nicht, oft sehr schwierig zu entscheiden.

Behandlung der complicirten Convexitäts-fracturen des Schädels.

Behandlung der complicirten Convexitätsfracturen des Schädels. — Bezüglich der Behandlung der complicirten, also mit Hautwunde verbundenen Schädelfracturen, trennen wir besonders die auf eine wenig umfangreiche Stelle begrenzten Fracturen von den ausgedehnteren Verletzungen. Je enger die Fractur begrenzt ist, um so eher ist ein operatives Vorgehen oft nothwendig, je weiter dagegen die Fractur über das Gewölbe und eventuell über die Schädelbasis sich ausdehnt, um so weniger können und brauchen wir gewöhnlich operativ einzuschreiten. Im Allgemeinen ist natürlich die Behandlung der complicirten Schädelfractur genau dieselbe wie bei anderen complicirten Fracturen, d. h. wir suchen die prima intentio der vorhandenen Wunde unter allen Umständen durch antiseptische Wundbehandlung zu erreichen. Je früher die complicirte Schädelfractur unter den Schutz der antiseptischen Behandlung gestellt wird, um so besser, um so sicherer kann Entzündung und Eiterung an der Bruchstelle verhindert und ein reactionsloser Verlauf erzielt werden. Die antiseptische Behandlung der Weichtheilverletzung geschieht nach den in § 2 beschriebenen Regeln. Die Knochenwunde an der Bruchstelle soll so viel als möglich intact bleiben, besonders auch bei umfangreichen Splitterbrüchen. Fragmente, welche mit Periost und Dura noch in Verbindung sind, soll man ruhig an normaler Stelle belassen, Splitter, deren Erhaltung dagegen unsicher ist, entferne man lieber gleich. Ist die Art. meningea media verletzt, dann ist eventuell durch Abmeisselung des Knochens der Stamm des Gefässes so weit zugänglich zu machen, dass derselbe direct unterbunden oder umstochen werden kann (s. § 15 und § 23). Alle Drains seien kurz und sollen nur bis an die Bruchspalte reichen. Bezüglich der Naht der Hautwunde gelten die § 2 bereits angegebenen Grundsätze. v. BERGMANN spricht sich sehr warm für die Naht der Wunde aus, andere Chirurgen ziehen es vor, die Wunde gar nicht oder nur partiell durch Situationsnähte zu schliessen. Je geübter Jemand in der Antiseptik ist, um so eher darf er auch hier die Wunde durch Naht schliessen. Sehr zweckmässig ist es, die Wunde zunächst zu tamponiren und dann nach 24—28 Stunden die (secundäre) Naht anzulegen. Bei stark gequetschten Wunden sieht man

besser von der Naht ab. Bei Substanzverlusten der Weichtheile ist auch hier Deckung der Fractur durch plastische Hautlappen zweckmässig.

Als antiseptischer Verband ist besonders empfehlenswerth Jodoform mit angefeuchteter, aber fest ausgedrückter, mehrfach zusammengelegter Sublimatgaze und darüber ein mit $^1/_{10}$ % Sublimatlösung angefeuchtetes Mooskissen oder Moospappe oder trockene Watte, welche durch Mull und dann durch Gazebinden nach Fig. 1—7 S. 10 fixirt werden. In neuerer Zeit bedecke ich die Wunden einfach mit sterilisirtem Mull, lege darüber sterilisirte Watte und befestige das Ganze durch sterilisirte Mull- und Gazebinden. Im weiteren Verlauf muss der Kranke sorgfältig beobachtet werden, besonders ist darauf zu achten, ob Fieber eintritt oder nicht. Ist die Wunde genäht worden, dann muss der erste Verband jedenfalls nach 24 Stunden gewechselt werden, um eine genaue Besichtigung der Wunde vornehmen zu können, um diese oder jene Naht, hier oder dort ein Drain zu entfernen. Der antiseptische Deckverband muss bis zur vollständigen Heilung der Wunden fortgesetzt werden und es ist bei complicirten Schädelfracturen mein Grundsatz, häufiger als sonst den Verband zu wechseln.

Kommt der Kranke mit bereits entzündeter resp. eiternder complicirter Schädelfractur in Behandlung, dann ist die Prognose schlechter. Hier verwenden manche Chirurgen zur Desinfection der Wunde stärkere antiseptische Lösungen, wie z. B. 5% Carbollösung, 8% Chlorzinklösung u. s. w. Aber auch hier dürfte $^1/_{10}$ % Sublimatlösung genügen.

Bei denjenigen complicirten Fracturen, welche auf ein kleines Gebiet beschränkt sind und mit scharfen, nach der Schädelhöhle gerichteten Splittern versehen sind, wie z. B. in Fig. 24, da ist die Vornahme der Trepanation nothwendig, um die vorhandene, ungünstig gestaltete Knochenverletzung möglichst zu bessern, was am besten durch Ausmeisselung resp. Entfernung der Splitter geschieht.

Die isolirten Fracturen der Glastafel, deren Diagnose meist sehr unsicher ist, werden nach allgemeinen Regeln behandelt. Bei Druckerscheinungen in Folge eines intracraniellen Blutextravasates und bei bestimmten Hirnsymptomen (Herderscheinungen) ist hier vor Allem die Trepanation nothwendig.

Behandlung der Schussfracturen an der Convexität des Schädels.

Auch die Schussfracturen werden genau in derselben Weise wie andere complicirte Fracturen behandelt. Bei allen Schussfracturen soll man sorgfältig durch Auge und Finger untersuchen, losgelöste Splitter und Kugeln werden eventuell entfernt u. s. w. Bei Schussfracturen sind Bleifragmente und Splitter oft ins Gehirn getrieben, aber es wäre vollständig falsch, hier viel zu sondiren und nach denselben in der Wunde herumzusuchen. Man beschränke sich daher immer nur darauf, solche Splitter und Kugeln aus dem Gehirn zu entfernen, welche man direct sieht oder mit dem Finger fühlt. Die Sondirung der Schusscanäle ist mit Vorsicht vorzunehmen oder gänzlich zu unterlassen und falls nicht besondere Indicationen die Entfernung des Geschosses verlangen, soll man von der Aufsuchung desselben Abstand nehmen. Zuweilen sind Kugeln und Splitter unter aseptischer Heilung, theils ohne Schaden für den Patienten, theils unter entsprechenden Störungen (Lähmungen etc.) im Gehirn eingeheilt. Manchmal erfolgt noch nach Jahren plötzlich der Tod in Folge von acuter Meningitis und Gehirn-

abscess. v. Bergmann hat mehrfache derartige interessante Beobachtungen aus der Literatur zusammengestellt. Nur selten werden in der Schädelkapsel oder im Gehirn eingeheilte Fremdkörper dauernd ohne Schaden vom Kranken ertragen.

Da bei Lochschüssen die Glastafel oft ausgiebig zersplittert ist, so räth v. Bergmann auch hier zur Trepanation resp. zur Ausmeisselung der zersplitterten Bruchränder und hierdurch gelingt es dann zuweilen, die Kugel unter dem Knochen oder aus dem Gehirn zu entfernen.

Die Auffindung der Kugel ist oft ein reiner Glücksfall. Bleikugeln sind häufig in einzelne Fragmente zersprengt.

Behandlung der Complicationen im Verlauf der Schädelfracturen.

Die Behandlung der Complicationen und sonstiger Störungen im Verlauf der Schädelfracturen haben wir mit Rücksicht auf die Entzündungen der Schädeldecken bereits oben in § 4 besprochen. Bezüglich der Behandlung der Verletzungen und Entzündungen des Schädelinhaltes s. § 13—23. Die Behandlung des traumatischen Hirnvorfalls (Prolapsus cerebri) ist in § 18 und die Therapie der Hirnbrüche (Herniae cerebri) in § 22 angegeben.

Bei allen entzündlichen Complicationen der Schädeldecken und des Schädelinhaltes kommt es vor Allem darauf an, dass die Sachlage rechtzeitig richtig erkannt wird. Dieselben werden durch prophylactische Desinfection der Wunden am sichersten vermieden. Ist aber eine Meningitis bereits vorhanden, dann ist unsere Therapie bis jetzt vollständig machtlos.

Oft wird die definitive Heilung der Schädelfracturen durch Nekrose von Splittern oder an den Bruchrändern lange aufgehalten. Die gelösten Sequester lassen sich leicht extrahiren und dann erfolgt gewöhnlich sehr rasch vollständige Heilung.

Behandlung von Knochendefecten am Schädel.

Fig. 31. Osteoplastische Deckung von Schädeldefecten. *A* Defect, *B* gestielter Haut-Periost-Knochenlappen aus der Tabula ext. und einem Theil der Diploë bestehend.

Nennenswerthe Defecte in den Schädelknochen schützt man vor äusseren Insulten eventuell durch Tragen eines entsprechenden Lederpolsters oder einer Metallplatte. In geeigneten Fällen kann man die Knochendefecte durch Transplantation von Knorpel- oder Knochenstückchen von jungen Thieren oder Kindern (s. Allg. Chir. 2. Aufl. S. 465) oder einfach durch gestielte Haut-Periost-Knochenlappen schliessen (Fig. 31). Im letzteren Falle bildet man in der nächsten Umgebung des Defectes aus den bedeckenden Weichtheilen, aus dem Periost und aus der Lamina externa der Schädelknochen durch Ausmeisseln einen gestielten Lappen von entsprechender Grösse, wie bei der temporären Resection der Schädelknochen (s. § 23). Auch vollständig losgelöste Knochensplitter hat man mit Erfolg wieder eingeheilt.

Werth der Trepanation bei der Behandlung frischer complicirter Schädelbrüche.

Leser hat über den Werth der Trepanation bei der Behandlung frischer complicirter Fracturen nach Beobachtungen in der Klinik v. Volkmann's berichtet. Von 36 complicirten Schädelfracturen wurden 32 geheilt, 4 starben an den erlittenen

primären schweren Verletzungen, nicht an den Folgen der Trepanation. In den 32 glücklich verlaufenen Fällen handelte es sich 8 mal um Schussfracturen, in 5 Fällen von Schussfracturen war die Kugel unerreichbar, trotzdem wurden die Kranken geheilt. Die Dura mater war 20 mal verletzt, das Gehirn 11 mal, 4 mal kam es zu Drainage des Gehirns und 2 mal entstand Prolapsus cerebri, welcher sich aber spontan zurückbildete. Stets wurde die Verletzung einer gründlichen Desinfection unterzogen, und um dieses zu erreichen, um die Fremdkörper, Blutgerinnsel, die zerquetschten Gewebe auch der Dura und des Gehirns beseitigen zu können, wurde in der Mehrzahl der Fälle die Trepanation vorgenommen. Die Wunde wurde drainirt und wenn irgend möglich durch Naht geschlossen. Als Verband dienten Jodoform, Mullgaze und Mooskissen, wasserdichte Stoffe wurden natürlich weggelassen, um Verdunstung und Austrocknung der Verbände zu begünstigen. Der erste Verband wurde nach 3—5 Tagen gewechselt, der zweite blieb länger liegen. Auch W. Wagner (Königshütte), Thiersch u. A. haben durch ähnliche Behandlung der complicirten Schädelfracturen mittelst der prophylactischen Trepanation resp. der Erweiterung der vorhandenen Weichtheil- und Knochenwunde vorzügliche Resultate erzielt. —

§ 9. *Fracturen der Schädelbasis.*

Fracturen der Schädelbasis. — Die Fracturen der Schädelbasis sind meist indirecte Brüche, entstanden durch Gewalteinwirkungen auf das Schädelgewölbe, seltener auf die Gesichtsknochen oder die Wirbelsäule. Die Basisfracturen durch directe Gewalteinwirkungen sind selten, wenn wir von den Schussfracturen absehen.

Die Entstehung der Schädelbasisfracturen hat nicht nur ein wissenschaftliches Interesse, sondern ist auch in rein praktischer Beziehung mit Rücksicht auf ihre Diagnose und Behandlung von grosser Wichtigkeit. Wir müssen daher etwas genauer auf die Entstehung der Schädelbasisfracturen eingehen. Wir unterscheiden auch hier directe und indirecte Fracturen.

Entstehung der indirecten Basisfracturen.

I. Entstehung der indirecten Schädelbasisfracturen. — Die Entstehung der indirecten Basisfracturen ist vielfach discutirt worden, aber erst in der neueren Zeit ist dieselbe richtig gedeutet worden, indem man die elastischen Eigenschaften des Schädels genügend berücksichtigte (P. Bruns, Messerer, Hermann, v. Wahl, v. Bergmann). Früher glaubte man, dass die meisten Basisfracturen durch Contrecoup entständen, d. h. dass die Schwingungen in der Schädelwand sich nach bestimmten Gesetzen fortpflanzten, sich an den der Gewalteinwirkung gegenüberliegenden Punkten des Schädels summirten und hier eine Continuitätstrennung des Knochens bewirkten (Saucerotte). Nach Aran dagegen waren die Basisfracturen einfach fortgesetzte („irradiirte") Brüche („fractures par irradiation"), d. h. die Fissur sollte immer an der Stelle der Gewalteinwirkung beginnen und dann auf dem kürzesten Wege auf die Schädelbasis übergehen. Auch Félicet vertrat im Wesentlichen diese Anschauung, er betonte aber noch, dass für die Entstehung und die Ausbreitung der Basisfracturen der architektonische Bau des Schädels und besonders der Schädelbasis von Wichtigkeit sei. Nach Félicet ist der Schädel aus schwächeren Bogenabschnitten und aus festeren Leisten und Strebepfeilern besonders des Schädelgewölbes zusammengesetzt. Nach Félicet verlaufen die Basisfracturen meist in den schwächeren Bogenabschnitten zwischen den widerstandsfähigeren Strebepfeilern des Schädelgewölbes, welche verschont bleiben. Für eine gewisse Zahl von Basisfracturen trifft diese Ansicht zu, aber auch Félicet kam zu keiner richtigen Erklärung, da auch er an der Entstehung der Basisfracturen durch „Irradiation" im Sinne Aran's festhielt.

Will man die Entstehung der Schädelbasisfracturen richtig verstehen, so muss man vor allem zunächst betonen, dass bei Gewalteinwirkungen am Schädel eine Formveränderung des elastischen Schädelgehäuses stattfindet. Wäre der Schädel nun überall gleich dick und widerstandsfähig, dann müssten sich die Fissuren am Schädel mathematisch berechnen lassen, wie P. Bruns mit Recht hervorgehoben hat. Dem ist aber nicht so. Stärkere und schwächere Partieen sowohl am Schädelgewölbe, wie besonders auch an der Basis wechseln ab; an der Schädelbasis sind auch mehrere Löcher für die Gefässe und Nerven und besonders die grosse Lücke des Hinterhauptsloches vorhanden.

Ausser dieser Elasticität des Schädels ist sodann die Angriffsstelle und die Richtung der Gewalt von grosser Bedeutung für die Entstehung der indirecten Basis-

LANE LIBRARY

fracturen. Nach den statistischen Ergebnissen von Arnold Schwarz und den experimentellen Untersuchungen über die Elasticität und Festigkeit der Schädelknochen von Messerer und Hermann nehmen wir gegenwärtig mit v. Wahl an, dass die Brüche der Schädelbasis stets in der Richtung der einwirkenden Gewalt, oder wenigstens parallel zur Druckrichtung verlaufen; sie sind keine irradiirten Fracturen, sondern Compressions- oder besonders Berstungsbrüche. Wie bei den Experimenten Messerer's entstehen die Schädelfracturen theils durch Zusammendrücken der am meisten comprimirten Stelle oder durch Bersten der am meisten gedehnten Schädelpartieen. An diesen zwei Brucharten halten wir fest, der Zerdrückungsbruch verläuft senkrecht zur Druckaxe und der Berstungsbruch parallel der Druckrichtung. So entsteht, wie auch Messerer experimentell nachwies, z. B. bei Compression des Schädels in frontaler (querer) Richtung ein partieller oder vollständiger querer Berstungsbruch der Basis (s. Fig. 32), bei Compression des Schädels in sagittaler (longitudinaler) Richtung ein partieller oder vollständiger longitudinaler Berstungsbruch der Basis (s. Fig. 33), und bei schräger Compression verläuft der Berstungsbruch in diagonaler Richtung (s. Fig. 34). Sämmtliche Fracturtypen sind einer Arbeit von v. Wahl (Sammlung klin. Vortr. 228) entnommen. Nach Compression des Schädels in verticaler Richtung zwischen Scheitel und Wirbelsäule beobachtet man eine Zertrümmerungs- oder Compressionsfractur und zwar z. B. als ringförmigen Stückbruch in der Umgebung des Hinterhauptsloches, indem bei Fall auf die Füsse, Knie oder das Gesäss die Wirbelsäule von unten her gegen das Occiput oder umgekehrt bei Fall auf den Kopf der Schädel gegen die Wirbelsäule gedrückt wird (s. Fig. 35). Diese Fracturen kann man in der That auch als Fracturen durch „Contrecoup", durch Gegenstoss bezeichnen. Aehnlich entsteht ein Compressionsbruch der Basis in der mittleren Schädelgrube in der Gelenkgrube des Kiefergelenks durch Schlag oder Fall auf das Kinn.

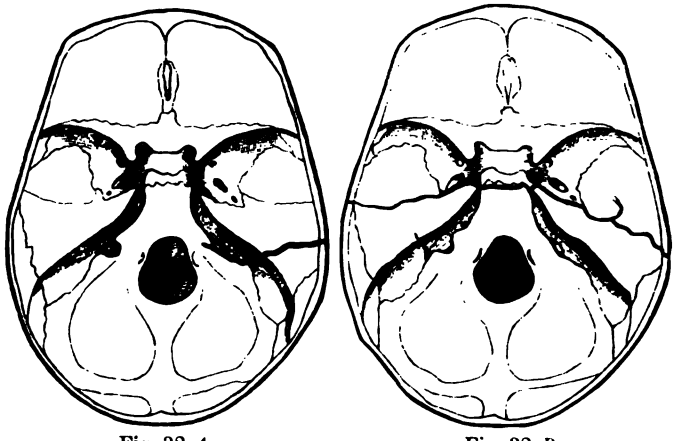

Fig. 32 *A*. Fig. 32 *B*.

Partielle (*A*) und totale (*B*) Querfractur der Schädelbasis.

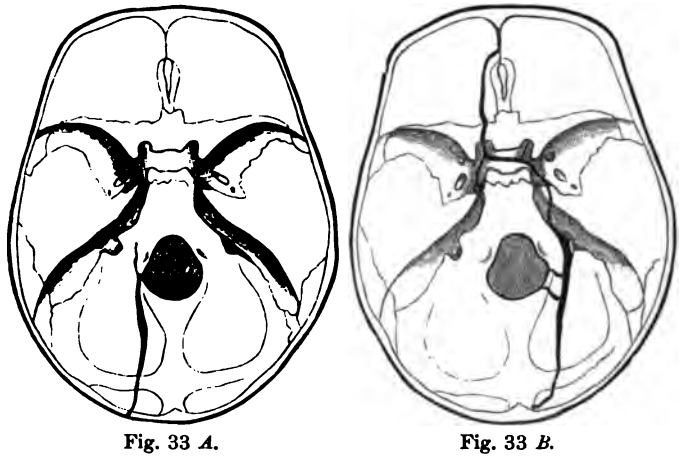

Fig. 33 *A*. Fig. 33 *B*.

Partielle (*A*) und totale (*B*) Längsfractur der Schädelbasis.

Durch die beiden schematischen Abbildungen in Fig. 36, welche ebenfalls derselben Arbeit von v. Wahl entnommen sind, dürfte das eben Gesagte vielleicht noch verständlicher werden. Bei Compression des Schädels in verticaler Richtung vom Scheitel gegen die Wirbelsäule (s. Fig. 36 *A*) wird aus der Hohlkugel *ABCD* die Ellipse *abcd*. Com-

pressionsfracturen können hier entstehen bei den am meisten aus ihrer normalen Lage gedrückten Punkten *a* und *c*, während bei *b* und *d* als den am meisten gedehnten Schädelstellen Berstungsbrüche erfolgen. Wird dagegen der Schädel *A B C D* (s. Fig. 36 *B*) nur am Punkte *D* ohne Gegendruck comprimirt, z. B. das Foramen magnum bei Fall auf die Füsse, so kann bei *D* ein Compressionsbruch entstehen, während bei *x* und *y* Berstungsfracturen erfolgen können, weil sie den am meisten hervorgewölbten Punkten der beiden Meridiane *A D* und *C D* entsprechen. Die Elasticität und Festigkeit am Schädel ist ungleich, die Berstungsbrüche werden daher besonders an den schwächsten Stellen des Schädels erfolgen und das ist die Schädelbasis. Daher kommen hier die Berstungsbrüche so ungemein häufig vor, welche stets — und daran ist für alle Berstungsbrüche festzuhalten — in einem oder mehreren Meridianbogen parallel der Druckrichtung erfolgen. Die indirecten Basisfracturen sind — wenn wir die Compressionsbrüche in der Umgebung des Foramen magnum ausnehmen, wohl stets Berstungsbrüche. Für diese Ansicht sprechen auch die Experimente von Greder. Die Irradiationslehre im früheren Sinne von Aran und Félicet ist also nicht richtig. Auch bei den nach der Basis ausstrahlenden Convexitätsbrüchen wird die Richtung der Bruchspalten durch die Richtung der Druck- resp. der Gewalteinwirkung bestimmt.

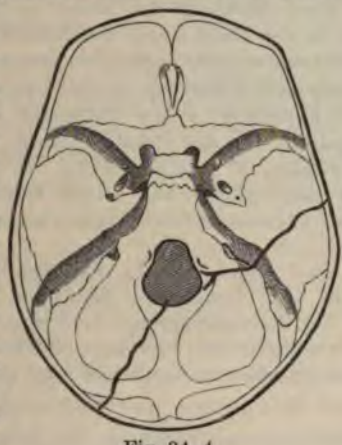

Fig. 34 *A*.

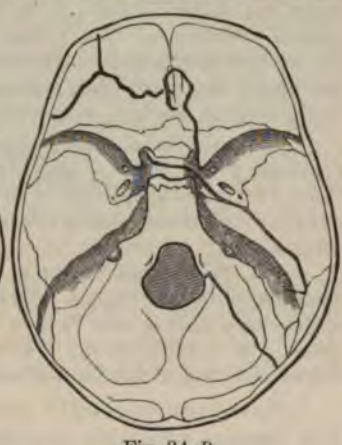

Fig. 34 *B*.

Diagonalfracturen der Schädelbasis.

Entstehung der directen Basisfracturen.

II. Entstehung der directen Schädelbasisfracturen. — Die directen Schädelbasisfracturen sind viel seltener als die indirecten. Sie erfolgen besonders durch Gewalteinwirkungen auf die Orbital- und Nasenhöhle; z. B. durch Stoss in die Orbita mittelst Messer, Degen, Regenschirmspitzen, Stockspitzen, Heugabeln entstehen Fracturen des Orbitaldaches, meist mit Verletzung des Bulbus und oft auch

Fig. 35. Zertrümmerungsbruch („Ring- oder Stückfractur") des Hinterhauptbeins durch die gegen das Occiput gedrückte Wirbelsäule bei Fall auf den Scheitel oder auf die Füsse resp. auf das Gesäss.

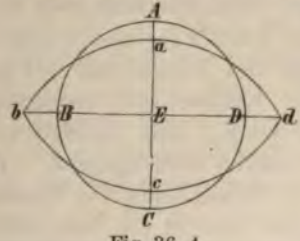

Fig. 36 *A*.

Fig. 36 *B*.

Schematische Darstellung der Entstehung der Compressions- und Berstungsfracturen des Schädels.

des Gehirns. Durch Stoss in die Nasenhöhle erfolgt nur sehr selten eine Fractur der Lamina cribrosa des Siebbeins. Die oben erwähnte Compressionsfractur, der Ring- oder Stückbruch in der Umgebung des Foramen magnum, kann ebenfalls als directer Zertrümmerungsbruch angesehen werden, indem die Wirbelsäule bei Fall auf den Scheitel

oder umgekehrt auf die Füsse oder das Gesäss in das Foramen magnum resp. gegen das Hinterhauptbein getrieben wird. Auch die Fractur der Gelenkgrube des Unterkiefergelenks durch Fall oder Schlag auf das Kinn gehört hierher. Zu den directen Basisfracturen gehören endlich die Schussfracturen, welche in der Friedenspraxis vorzugsweise bei Selbstmördern, z. B. durch Schuss in den Mund, in die Ohr- oder Schläfengegend vorkommen. Ein Schuss in den Mund dringt meist durch den harten Gaumen in die vordere Schädelgrube. Bei Schüssen quer von einer Temporalgegend zur anderen kann die Kugel die 4 seitlichen Orbitalwände sämmtlich durchdringen, ohne dass die beiden Bulbi verletzt werden, wohl aber können die beiden Sehnerven durchtrennt werden.

Wir unterscheiden also, abgesehen von den Schussfracturen, 4 Typen von Basisfracturen und zwar 1) Querbrüche, 2) Längsbrüche, 3) Diagonalbrüche, sie sind sämmtlich indirecte Berstungsbrüche, — und 4) die Stück- oder Ringfractur des Hinterhauptbeins (directer Zertrümmerungs- resp. Compressionsbruch).

Die Schädelbasisfracturen sind meist einfache Spaltbrüche, Absprengungen von Knochensplittern kommen seltner vor. Relativ am häufigsten können Theile von vorspringenden Leisten oder Zacken der Basis abgesprengt werden, z. B. die Spitze des Felsenbeins, die Sattellehne des Türkensattels, die Processus clinoidei. Solche abgesprengte Knochenstückchen können Gefässe und Nerven anspiessen oder sie dringen in das Gehirn.

Symptomatologie und Diagnose der Schädelbasisfracturen.

Symptomatologie und Diagnose der Schädelbasisfracturen. — Die Symptomatologie der Schädelbasisfracturen ist besonders charakterisirt durch Blutergüsse unter die Haut, Ausfluss von Blut und Liquor cerebrospinalis aus Ohr und Nase, zuweilen auch durch Entleerung von Gehirnmasse und endlich durch Functionsstörungen des Gehirns und der an der Basis liegenden Gehirnnerven.

Was zunächst die Blutungen unter die Haut, die Sugillationen z. B. in den Augenlidern, in der Conjunctiva bulbi, in der Rachenschleimhaut oder in der Gegend des Proc. mastoideus u. s. w. betrifft, so sprechen dieselben besonders dann für das Vorhandensein einer Basisfractur, wenn an den blutunterlaufenen Stellen eine directe Gewalteinwirkung nicht stattgefunden hat. Bei beträchtlichen Blutungen in die Orbita, z. B. durch Zerreissung der Art. und Vena ophthalmica kann es zu bedeutendem Exophthalmus kommen, sodass das Auge durch das Blutextravasat vorgedrängt ist.

Blutungen aus dem Ohre, aus der Nase und Rachenhöhle sind für die Diagnose einer Schädelbasisfractur nur mit Vorsicht zu verwerthen.

Dagegen spricht Ausfluss von Liquor cerebrospinalis aus dem Ohre für eine Fractur des Felsenbeins mit Riss der Dura, der Arachnoidea und des Trommelfells. Entleert sich cerebrospinale Flüssigkeit bei intactem Trommelfell aus dem Ohre, dann handelt es sich um eine Fractur in der oberen Wand des äusseren Gehörganges. Bei intactem Trommelfell kann bei einer Fractur des Felsenbeins die Cerebrospinalflüssigkeit auch durch die Tuba in den Rachen und in die Nase abfliessen. Aus der Nase entleert sich ferner Liquor cerebrospinalis bei Fracturen der vorderen Schädelgrube durch das Siebbeinlabyrinth. Die Menge des entleerten Liquor cerebrospinalis ist verschieden, am reichlichsten wohl aus dem Ohre. Bald werden in 24 Stunden etwa 100—200 g, zuweilen aber auch 600—800 g entleert. Die Flüssigkeit ist anfangs blutig gefärbt, später wasserklar. Der Liquor cerebrospinalis reagirt alkalisch, ist reich an Chlornatrium und trübt sich etwas beim Kochen in Folge seines geringen Eiweissgehaltes. Aber nicht jeder derartige seröse Ausfluss aus dem Ohr ist Liquor, es kann sich auch

um Lymphorrhoe, z. B. in Folge der Eröffnung des SCHWALBE'schen Lymphraumes im Labyrinth durch irgendwelche Ursache handeln.

Entleerung von Gehirnsubstanz aus dem inneren Gehörgang und der Nase ist ein sicheres Zeichen der Fractur und der Trennung der Gehirnhäute mit Gehirnverletzung.

Die Lähmungen einzelner Gehirnnerven an der Schädelbasis entstehen besonders dann, wenn die Bruchlinie durch das betreffende Foramen verläuft und durch Zerreissung, Quetschung oder Compression des betreffenden Nerven die Leitung unterbrochen ist. In anderen Fällen beruhen die Lähmungen auf entsprechenden Verletzungen des Gehirns, z. B. auf Blutergüssen im Gehirn, auf Zertrümmerungen der Gehirnsubstanz durch eingetriebene Splitter u. s. w. In solchen Fällen sind gekreuzte Lähmungen vorhanden, d. h. bei Verletzungen der linken Hirnhälfte finden sich Nervenstörungen an der rechten Körperhälfte. Sind die Nerven während ihres Verlaufs an der Schädelbasis gelähmt, dann sind nicht gekreuzte Lähmungen vorhanden (s. auch § 16, Verletzungen der Nerven während ihres Verlaufs an der Schädelbasis).

Verletzung der halbzirkelförmigen Canäle des Labyrinths.

Taubheit mit Gleichgewichtsstörungen, d. h. mit Schwindelanfällen, unsicherem Gang, Drehbewegungen und plötzlichem Zusammenstürzen wird von Manchen auf Verletzung der halbzirkelförmigen Canäle bezogen (MENIÈRE). Nach BÖTTCHER und v. BERGMANN ist diese Ansicht nicht richtig, denn die Störungen können einerseits bei verletztem Labyrinth fehlen und andererseits bei intactem Labyrinth vorhanden sein. BÖTTCHER erhielt diese von GOLTZ, BREUER u. A. beschriebenen Gleichgewichtsstörungen bei Tauben nur dann, wenn er beim Aufsuchen der Bogengänge Hirntheile verletzte; wurde die Gehirnverletzung vermieden, dann fehlten die Gleichgewichtsstörungen nach Durchschneidung der Bogengänge stets. —

Zuweilen beobachtet man Functionsstörungen der an der Basis vorhandenen Nerven, ohne dass eine Fractur vorliegt, wie z. B. bei Compression der Nerven durch Bluterguss in dem betreffenden Foramen oder in der Schädelhöhle, ferner bei Abreissung des betreffenden Nerven. Zuweilen treten die Lähmungen erst später auf, sie können dann durch entzündliche Processe, durch Neuritis ascendens bedingt sein und sind dann nicht selten die Vorboten einer nachfolgenden Meningitis basilaris.

Zuweilen ist Ansammlung von Luft im Unterhautzellgewebe (Emphysem) vorhanden, z. B. bei Fracturen durch die Orbita mit Eröffnung der Siebbeinzellen und bei Fracturen durch die anderen lufthaltigen Schädelhöhlen, besonders der Sinus frontales, der Keilbein-, Nasen- und Trommelhöhle. Nach Fractur durch die Zellen des Proc. mastoideus hat man allmählich zunehmende mehr oder weniger bleibende Luftansammlung der weichen Schädeldecken gesehen (s. S. 19—20 Emphysema capitis, Pneumatocele).

Prognose der Schädelbasisfracturen.

Der weitere Verlauf und die Prognose der Schädelbasisfracturen werden am meisten beeinflusst durch etwaige complicirende Verletzungen des Schädelinhaltes, des Gehirns, der grossen Nervenstämme und der Blutgefässe und sodann durch Entzündung und Eiterung, welche hier um so leichter entstehen, als die Mikroben nach Eröffnung der Nasen-, Stirn- und Keilbeinhöhle, ferner aus dem äusseren Gehörgang und der Paukenhöhle so leicht zur Schädelhöhle Zutritt erhalten und allzu oft tödtliche Meningitis hervorrufen. Wenn die Prognose nicht durch die eben erwähnten Complicationen getrübt wird, dann können die

Basisfracturen sehr gut ausheilen. Relativ günstig ist z. B. die Prognose der Fracturen des Orbitalrandes und des Orbitaldaches, Berlin erwähnt unter 20 Fällen 17 Heilungen. Ungünstiger sind die Lochfracturen der oberen Orbitalwand, welche besonders durch Eindringen stumpfer oder spitzer Gegenstände, z. B. der Spitzen von Degen, Messern, Stöcken, Regenschirmen, Heugabeln entstehen und mit Verletzung des Bulbus und des Gehirns sowie mit bedeutenden Blutungen verbunden sein können. Sie enden meist sehr rasch letal. Wie besonders Berlin durch eingehende Untersuchungen nachgewiesen hat, führen Schädelfracturen, vor allem Orbitalfracturen relativ häufig zu Sehstörungen. In 43 Fällen von Orbitalfracturen trat 27 Mal meist bald nach der Verletzung einseitige Amaurose auf, welche nur in einem Falle wieder verschwand. Auch vollständige Blindheit ist nach Schädelfracturen, zuweilen nur vorübergehend, beobachtet worden. Die Sehstörungen nach Schädelfracturen, sind bedingt theils durch Verletzung des Opticus, theils durch Blutextravasate in der Opticusscheide, durch Verletzung der Opticuscentren oder durch Neuritis descendens bei cerebraler Herdaffection und bei diffusen basalen Processen (Meningitis etc.).

Der Heilungsprocess bei Basisfracturen vollzieht sich in derselben Weise wie nach Convexitätsfracturen, auch hier ist die Callusbildung spärlich und langsam, auch hier kommen dieselben Abweichungen vor, weshalb ich auf S. 43 verweise.

Um den Sitz und wahrscheinlichen Verlauf einer Basisfractur festzustellen, muss die Anamnese vor allem auf die Art und die Richtung der Gewalteinwirkung in jedem einzelnen Falle Rücksicht nehmen.

Behandlung der Schädelbasisfracturen.

Behandlung der Schädelbasisfracturen. — Die Behandlung einer Schädelbasisfractur ist im wesentlichen eine symptomatische, sie besteht in nicht complicirten Fällen in Bettruhe, Verabreichung einer knappen Diät und Sorge für Stuhlentleerung u. s. w., wie bei nicht complicirten, subcutanen Convexitätsfracturen. Gegen den Knochenbruch können wir nichts thun, operatives Vorgehen ist unmöglich, da wir uns die Bruchstelle nicht zugänglich machen können. Bei ins Mittelohr penetrirenden Basisfracturen empfehlen sich desinficirende Ausspritzungen des Ohres mit Borsäure oder Salicyllösung und Tamponade des Gehörganges mit Jodoformgaze oder Watte.

Bei Fracturen durch die Keilbein- und Siebbeinhöhlen ist unsere Therapie machtlos und häufig tritt hier der Tod durch Meningitis basilaris ein. Wenn irgendwo eine Eiterung vorhanden und dieselbe der Behandlung zugänglich ist, wie z. B. in der Gegend der Orbita oder in der Orbitalhöhle, dann incidire man baldigst, damit nicht eine Orbitalphlegmone auf die Hirnhäute übergeht. Bei complicirten Orbitalfracturen wendet man antiseptische Occlusivverbände nach vorsichtiger Desinfection der Wunde an, welche man auch auf etwaige Fremdkörper untersuchen soll.

Im Uebrigen befolge man bei Basisfracturen den Grundsatz, die Wunden und Gesichtshöhlen nicht zu viel auszuspritzen und zu desinficiren. Wie aus verschiedenen Beobachtungen hervorgeht, ist nach Ausspritzen von Wundcanälen oft genug eine tödtliche Phlegmone entstanden, weil man die Mikroben in die Wundcanäle weiter hineingespritzt hat. (S. auch S. 45—49 Behandlung der Fracturen des Schädelgewölbes). —

§ 10. *Die Trennung (Diastase) der Schädelnähte.*

Die Trennung (Diastase) der Schädelnähte. — Die Trennung (Diastase) der Schädelnähte wird entweder allein für sich oder häufiger zugleich mit Schädelfracturen beobachtet. Nach Prescott waren von 68 Schädelfracturen 14 mit Diastase der Nähte verbunden. Nur sehr beträchtliche Gewalteinwirkungen, wie z. B. Fall auf den Kopf, niederstürzende Balken, stumpfe, keilförmige in die Naht eindringende Körper u. s. w. vermögen Nahttrennungen hervorzurufen, weil die Zacken der Schädelnähte sehr fest in einander gefügt sind. Sie werden nicht nur bei jugendlichen Individuen, sondern auch zuweilen bei älteren Individuen beobachtet. In Folge der beträchtlichen Gewalteinwirkungen sind die Gehirnhäute, die Sinus und das Gehirn relativ häufig verletzt und daher ist die Prognose ungünstig. Im Heilungsfalle erfolgt entweder knöcherne oder fibröse Vereinigung. Bei jugendlichen Individuen wird das Knochenwachsthum nicht gestört. Nach Exstirpation der Naht bei neugeborenen Kaninchen beobachtete Gudden die Bildung einer neuen Naht und das Knochenwachsthum wurde nicht behindert. Die Nähte sind als die Grenzlinien der natürlichen Wachsthumsbezirke der einzelnen Schädelknochen zu betrachten.

Die Diagnose der Nahttrennungen ist natürlich am leichtesten, wenn die getrennte Naht in Folge einer Hautwunde blossliegt. Aber auch bei subcutanen Nahttrennungen kann man oft die Spalte in der Naht durch die Haut deutlich fühlen.

Die Behandlung der Nahttrennungen ist genau dieselbe wie bei Schädelfracturen. —

Verletzungen der Schädelknochen bei Neugeborenen.

Verletzungen der Schädelknochen bei Neugeborenen. — An dieser Stelle wollen wir noch kurz auf die Knochenverletzungen bei Neugeborenen eingehen, welche für den Arzt nach verschiedener Richtung hin von besonderem Interesse sind.

Zunächst kommen beim Durchgang des Kopfes durchs Becken Verschiebungen der kindlichen Kopfknochen gegen einander vor und zwar sind dieselben bei den einzelnen Kopflagen ziemlich constant. So beobachtet man bei der gewöhnlichen Hinterhauptslage, dass fast stets das Hinterhauptsbein unter die Scheitelbeine verschoben ist, ferner steht der Rand des einen Scheitelbeins unter dem des anderen Parietale. Seltener sind die Scheitelbeine in sagittaler Richtung an einander verschoben, sodass das eine Scheitelbein mehr nach hinten steht. Diese Verschiebungen der Kopfknochen kommen besonders bei engem Becken vor, sie gleichen sich gewöhnlich rasch wieder aus, und ernstere Folgen sind nur bei gleichzeitig vorhandenen intracraniellen Blutungen zu befüchten.

Sodann entstehen Veränderungen der Schädelwölbung während der Geburt, besonders Abflachung der Schädelknochen durch Druck des Promontoriums und das Gegentheil, vermehrte Wölbung der Schädelknochen. Bei der ersten Schädellage z. B. wird das linke Schädelbein abgeflacht. Bei Beckenenge, bei Zangengeburten und gewaltsamen Extractionen des Kindes entstehen auch rinnenförmige, oder trichter- resp. löffelförmige Impressionen. Nur selten sind diese Depressionen mit Schädelfracturen in Form von Fissuren verbunden, fast stets aber ist ein entsprechender Bluterguss unter der Schädeldecke vorhanden (Kephalohämatom, s. S. 13). Auch hier können nur durch intracranielle Blutergüsse Gefahren für das Leben des Kindes entstehen. Bekanntlich kann aber das Kind in Folge der Geburtsverzögerung beim engen Becken durch Asphyxie zu Grunde gehen.

Eigentliche Schädelfracturen werden bei Neugeborenen nur selten beobachtet, sie entstehen gelegentlich durch Druck der Zange (Fritsch), häufiger durch Druck des Kopfes gegen das Promotorium oder einen anderen Beckentheil, bei Missverhältniss zwischen Kopf und Becken, und sind dann gewöhnlich mit entsprechender Depression der Schädelknochen verbunden. Am häufigsten kommen derartige Fracturen an den Scheitelbeinen vor. Mit Schädelfracturen dürfen übrigens angeborene Spalten und Lücken nicht verwechselt werden, welche meist in symmetrischer Anordnung an bestimmten Schädelstellen, z. B. an der Hinterhauptsschuppe und am Scheitelbein vorkommen (E. Hofmann).

Absprengungen der Partes condyloideae von der Schuppe des Hinterhauptbeins entstehen zuweilen bei der Kephalotripsie und am nachfolgenden Kopfe beim Prager Handgriff. WINCKEL hat dieselben auch in einem Falle bei gewöhnlicher Schädellage beobachtet.

Zerreissungen der Nähte finden zuweilen an der Pfeilnaht, Kranznaht oder Schuppennaht statt.

Die Prognose der erwähnten Verletzungen, auch der eigentlichen Schädelfracturen ist günstig. Nur durch intracranielle Blutergüsse kann, wie gesagt, in Folge der zunehmenden Compressio cerebri sehr rasch nach der Geburt der Tod eintreten. —

§ 11. *Die Erkrankungen der Schädelknochen. Acute Periostitis des Schädels (Pericranitis acuta).*

Die Erkrankungen der Schädelknochen. — Von den Erkrankungen der Schädelknochen erwähnen wir zuerst die acuten Entzündungen des Periosts und des Knochenmarks, die acute Periostitis und acute Osteomyelitis.

Die acute Entzündung des Periosts der Schädelknochen, des sog. Pericranium (Periostitis acuta cranii, Pericranitis acuta), entsteht besonders im Anschluss an frische, nicht aseptisch verlaufende Kopfverletzungen oder sie geht von bereits vorhandenen Entzündungen und Eiterungen älteren Datums aus, z. B. von granulirenden Wunden oder Geschwüren der verschiedensten Art, von Nekrosen der Schädelknochen, von Eiterungen im Mittelohr und im Warzenfortsatz u. s. w. Die acute Pericranitis besteht entweder selbständig für sich oder ist sehr häufig mit Phlegmone oder Erysipelas complicirt. Die Entzündung beginnt entweder primär in dem Pericranium, oder sie entsteht secundär durch Ausbreitung der Entzündung aus der Nachbarschaft, z. B. besonders einer Phlegmone der Weichtheildecke.

Bezüglich des klinischen Verlaufs der Pericranitis acuta lassen sich je nach der stattgefundenen Mikroben-Infection zunächst leichte Grade unterscheiden, welche gar nicht zur Eiterung kommen, besonders wenn frühzeitig incidirt wird. In anderen Fällen tritt die Entzündung von Anfang an mit grosser Heftigkeit, oft mit Schüttelfrost auf und ist durch eine auffallende Neigung zu rascher Verbreitung mit entsprechender Ablösung des Periosts vom Knochen und durch hohes Fieber ausgezeichnet. In solchen Fällen findet man an den entzündeten Schädelstellen eine harte, bei Druck sehr empfindliche Anschwellung mit Oedem der überliegenden Hautdecke und der weiteren Umgebung, z. B. im Gesicht, am Nacken. Die Haut ist meist secundär ergriffen, sie ist roth und fühlt sich teigig an. Nachdem die Entzündung einige Tage bestanden hat, constatirt man deutlich Fluctuation, bei Incision entleert sich Eiter in grösserer oder geringerer Menge und der Knochen ist in verschiedener Ausdehnung vom Periost entblösst. Nach der Entleerung des Eiters legt sich das vom Knochen abgehobene Periost meist wieder an, ohne dass Nekrose des Knochens erfolgt. Auch wenn das Periost durch die Eiterung zerstört ist, wird der entblösste Knochen oft gar nicht nekrotisch. Der scheinbar bereits abgestorbene, weiss aussehende Knochen überzieht sich, besonders bei aseptischer Behandlung, mit einer rothen Granulationsdecke und vollständige Restitutio ad integrum kann erfolgen. In anderen Fällen entsteht Nekrose einer grösseren oder kleineren Knochenpartie; dieselbe ist meist oberflächlich, seltener betrifft sie die ganze Dicke des Knochens, weil ja bei Pericranitis purulenta die Ernährung der Schädelknochen von der Schädelhöhle resp. von

der Dura mater aus gewöhnlich nicht alterirt wird. Die Abstossung der Sequester bei der Schädelnekrose erfolgt meist sehr langsam. Bei Nekrose der ganzen Dicke des Knochens bleibt gewöhnlich ein entsprechender Defect im Knochen bestehen, nur ausnahmsweise füllt sich derselbe wieder durch Knochenmasse aus. Während der Losstossung des Sequesters bei totaler Nekrose kann die umschriebene demarkirende Eiterung plötzlich zu einer diffusen Meningitis mit tödtlichem Ausgange führen.

Die bei Weitem gefährlichste Pericranitis acuta ist die septische, welche meist mit Osteomyelitis septica verbunden ist. Diese jauchigen Entzündungen des Pericraniums und der Diploë der Schädelknochen endigen gewöhnlich durch septische Meningitis oder durch allgemeine Sepsis, ferner durch Sinusthrombose und Pyämie tödtlich.

Die Diagnose einer Pericranitis acuta gründet sich auf ähnliche Erscheinungen, wie bei der Phlegmone der Schädeldecken, welche ja so häufig gleichzeitig vorhanden ist. Bei den primär im Pericranium beginnenden Entzündungen ist die Haut und das subcutane Zellgewebe anfangs weniger ergriffen, als bei der diffusen Phlegmone, die entzündliche Anschwellung ist sehr fest, tiefsitzend und bei Druck ungemein schmerzhaft, die Hautdecke selbst ist im Anfang über dieser harten schmerzhaften Anschwellung verschiebbar.

Die Prognose jeder acuten eiterigen Pericranitis von einiger Ausdehnung muss mit Vorsicht gestellt werden, da besonders die Gefahr einer tödtlich endigenden Meningitis stets zu fürchten ist.

Behandlung der acuten Pericranitis.

Behandlung der acuten Pericranitis. — Für die Behandlung der acuten Pericranitis ist zunächst von grosser Wichtigkeit, prophylactisch frische Kopfverletzungen oder granulirende Wunden, ältere Eiterungen etc. stets streng antiseptisch zu behandeln. Auf diese Weise wird die Pericranitis purulenta wie die Phlegmone am sichersten verhindert.

Die Therapie der bereits vorhandenen acuten Periostitis der Schädelknochen besteht in möglichst frühzeitiger entspannender Incision der schmerzhaften, infiltrirten Schädelpartie bis auf den Knochen, um dem Eiter genügenden Abfluss zu verschaffen. Man warte nicht, bis Fluctuation nachweisbar ist, je früher vor der Eiterung die Incision ausgeführt wird, um so günstiger der Verlauf, um so eher lässt sich die Eiterung verhindern. Etwa vorhandene Wunden müssen sorgfältig untersucht und desinficirt werden, unterminirte Eiter- und Fistelgänge werden ebenfalls ausgiebig gespalten. Bei der septischen diffusen Periostitis müssen eventuell zahlreiche Incisionen gemacht werden, um dem septischen Eiter überall Abfluss zu verschaffen, in die Incisionsöffnungen werden kurze Drains gesteckt, um den freien Abfluss des Eiters genügend lange zu sichern. Schliesslich wird stets ein antiseptischer Deckverband mit Jodoform, Sublimatgaze, Mooskissen oder Watte angelegt. Comprimirende Verbände sind möglichst zu vermeiden, um nicht den Eiter in die Gewebe weiter zu pressen. Ist Nekrose des Knochens vorhanden, so muss man zunächst abwarten, ob dieselbe nicht wieder rückgängig wird. Ist die Nekrose des Knochens sicher und eine Demarkationsfurche vorhanden, dann braucht man nicht, wie sonst bei der Nekrose, bis zur vollständigen Lösung des Sequesters zu warten, sondern man kann behufs rascherer Heilung den nekrotischen Knochen ent-

weder mit dem Elevatorium herausheben oder mittelst Hammer und Meissel entfernen, bis man auf blutenden Knochen kommt. Auch bei diesen Operationen, wie überhaupt während der Nachbehandlung der Nekrose müssen stets die Regeln der Antisepsis streng beobachtet werden.

Etwaige zurückbleibende Knochendefecte durch die ganze Dicke des Knochens müssen durch Schutzvorrichtungen, z. B. durch Tragen einer Kappe mit Lederpolster oder Metallplatte, geschützt werden, auch kann man solche Defecte durch plastische Haut-Periost-Knochen-Lappen (s. S. 48) oder durch Transplantation von Knochenstückchen nebst Periost von Kindern oder von jungen Thieren, z. B. von Kaninchen- oder Hunden, knöchern schliessen (s. Lehrbuch der allg. Chirurgie 2. Aufl. S. 465). —

Acute eiterige Osteomyelitis der Schädelknochen.

Acute eiterige Osteomyelitis der Schädelknochen. — Auch die acute eiterige Osteomyelitis der Schädelknochen entsteht, wie die Phlegmone und die acute Periostitis, vorzugsweise nach nicht aseptisch verlaufenden Kopfwunden, besonders wenn gleichzeitig Fissuren oder Zertrümmerungen der Knochen vorhanden sind. Die sog. spontane acute infectiöse Osteomyelitis der Schädelknochen durch Infection von der Blutbahn aus ist ausserordentlich selten (s. Lehrbuch der allg. Chirurgie 2. Aufl. § 104).

Die acute eiterige Osteomyelitis der Schädelknochen entsteht entweder primär in der Diploë oder secundär nach eiteriger Periostitis oder Phlegmone, sie wird durch den Erreger zahlreicher Eiterungen, durch den gelben Eitercoccus (Staphylococcus pyogenes aureus s. Allg. Chir. 2. Aufl. § 67), seltener durch den Staphylococcus pyogenes albus (Allg. Chir. 2. Aufl. § 67) oder durch beide zugleich veranlasst. Die acute eiterige Osteomyelitis ist kurz gesagt, eine Phlegmone der Diploë der Schädelknochen. Der Grad und die Ausdehnung der eiterigen und jauchigen Entzündung ist verschieden. Das Periost ist stets und die Dura mater sehr häufig in Mitleidenschaft gezogen. Nur in Ausnahmefällen beobachtet man isolirte eiterige Entzündung allein in der Diploë der Schädelknochen, wie z. B. in einem Falle von Bilguer im Anschluss an einen oberflächlichen, den Knochen nicht perforirenden Säbelhieb. Hier quoll der Eiter nach der Trepanation nur aus der Diploë hervor, Periost und Dura mater waren intact. Auch hier ist die Gefahr, dass Tod durch eiterige Meningitis oder Sinusthrombose mit Pyämie eintritt, sei es, dass die Entzündung sich continuirlich in die Schädelhöhle durch die Gefässlöcher, besonders durch die Emissarien den Venen entlang, fortpflanzt, sei es, dass inficirte Pfröpfe oder Mikroben durch eiterige Schmelzung der in Folge des Traumas oder der Entzündung thrombosirten Venen in das Innere der Schädelhöhle verschleppt werden.

In seltenen Fällen hat man umschriebene chronische Knochenabscesse in der Diploë der Schädelknochen nach Kopfverletzungen beobachtet und durch Trepanation geheilt.

Die Behandlung der acuten eiterigen Osteomyelitis ist im Wesentlichen dieselbe, wie wir sie oben für die acute eiterige Periostitis beschrieben haben. Auch hier muss für Abfluss des Eiters und für Desinfection des Infectionsherdes Sorge getragen werden. Daher muss eventuell die Tabula externa oder auch die Tabula interna mittelst Hammer und Meissel entfernt werden. Oft genügt energisches Auslöffeln des erweichten Knochen-

gewebes mit nachfolgender Desinfection. Durch antiseptische Nachbehandlung muss die möglichst aseptische Heilung gesichert und die Ausbreitung der Entzündung auf die Schädelhöhle verhindert werden (s. auch Behandlung der Osteomyelitis im Lehrbuch der allgemeinen Chirurgie 2. Aufl. § 104). —

Chronische Entzündungen der Schädelknochen.

Die chronischen Entzündungen der Schädelknochen. — Die chronischen Entzündungen der Schädelknochen gehen entweder aus einer acuten Periostitis oder acuten Osteomyelitis hervor oder sie sind vorzugsweise tuberculöser oder syphilitischer Natur. Wir berücksichtigen vor allem die Tuberculose und Syphilis der Schädelknochen.

Tuberculose der Schädelknochen (Tuberculöse Schädelcaries).

Die Tuberculose der Schädelknochen (die Schädelcaries). — Die Tuberculose der Schädelknochen ist entweder eine primäre Knochentuberculose, d. h. eine primäre tuberculöse Periostitis oder Osteomyelitis oder aber sie entsteht secundär im Anschluss an eine tuberculöse Entzündung der Weichtheile, besonders auch der Schleimhäute, z. B. der Paukenhöhle.

Die primäre Knochentuberculose als tuberculöse Periostitis und Osteomyelitis befällt vorzugsweise jugendliche Individuen, welche meist auch an anderen Körperstellen an Localtuberculose erkrankt sind. Im Allgemeinen ist die Disposition der Schädelknochen zu tuberculöser Erkrankung gering. Der häufigste Sitz der tuberculösen Schädelcaries sind die Stirn- und Scheitelbeingegend.

Der klinische Verlauf der primären Knochentuberculose am Schädel ist gewöhnlich so, dass zuerst eine umschriebene entzündliche, ödematöse Anschwellung der Weichtheildecke auftritt, welche bei Druck und spontan schmerzhaft ist. Allmählich erfolgt dann Abscessbildung. Der spontane Aufbruch des umschriebenen tuberculösen Herdes nach aussen ist wegen der festen, widerstandsfähigen Galea und der Kopfhaut erschwert. So erklärt es sich, dass bei verspätetem operativem Eingreifen die Caries bereits oft die ganze Dicke des Knochens befallen hat, dass die Dura mater oder sogar das pulsirende Gehirn frei liegt. In solchen Fällen ist dann der tödtliche Ausgang durch tuberculöse Meningitis oder Sinusthrombose mit allgemeiner Tuberculose zu fürchten. Auch hat man tuberculöse Arrosion eines Sinus oder der Carotis int. z. B. nach tuberculöser Caries des Felsenbeins beobachtet.

Die secundäre Knochentuberculose des Schädels entsteht z. B. am Siebbein besonders nach tuberculösen Nasengeschwüren. Die so häufige Caries des Felsenbeins ist wohl meist tuberculösen Charakters in Folge tuberculöser Entzündung der Paukenhöhle (s. § 76 Krankheiten der Paukenhöhle). Sodann entsteht die secundäre tuberculöse Caries an den verschiedensten Stellen des Schädels, besonders an der Stirn, nach tuberculöser Erkrankung der Haut, nach sog. Lupus.

Die Prognose der tuberculösen Schädelcaries ist in so fern günstig, als ihre Heilung durch energische und zweckmässige operative Behandlung zwar meist gelingt, gewöhnlich sind aber noch andere Organe an Tuberculose erkrankt, sodass dadurch die Prognose sehr wesentlich getrübt wird.

Für die Diagnose der tuberculösen Schädelcaries ist die typische umschriebene chronische Entzündung besonders an den genannten Schädelstellen und meist auch das Vorhandensein sonstiger tuberculöser Erkrankungen, z. B. der Haut (Lupus) oder der Lunge von Wichtigkeit. Vor allem aber

wird die Diagnose durch den Nachweis des specifischen Tuberkelbacillus (Koch) gesichert (s. Allg. Chir. 2. Aufl. § 83).

Behandlung der tuberculösen Schädelcaries. — Die Behandlung der tuberculösen Schädelcaries besteht in frühzeitiger und energischer operativer Behandlung, d. h. in Incision und Auslöffelung resp. in Ausmeisselung des tuberculösen Herdes im gesunden Knochengewebe. Zuweilen wird man hierbei die Eröffnung der Schädelhöhle nicht umgehen können. Hat die Schädelcaries bereits die Schädelhöhle eröffnet, dann findet man oft einen tuberculösen Abscess aussen und innen am Schädel und beide Abscesse können durch eine den Knochen perforirende Fistel in Verbindung stehen. In solchen Fällen muss man durch Abmeisseln des Knochens den inneren tuberculösen Herd in seiner ganzen Ausdehnung freilegen, etwaige Sequester entfernen, die Dura mater sorgfältig mit dem scharfen Löffel abkratzen und schliesslich auch den äusseren Abscess im gesunden Gewebe exstirpiren. Die Wunde wird drainirt und durch Naht geschlossen oder offen gelassen. Bei grösseren Defecten empfiehlt sich plastische Deckung durch Haut-Periost-Lappen aus der nächsten Umgebung. Die Operationsstelle wird schliesslich mit Jodoform bestreut und mit einem aseptischen Occlusivverband aus sterilisirtem Mull, mit Moos, Holzwolle oder Watte versehen.

Auch bei der secundären Schädeltuberculose z. B. des Siebbeins oder an sonstigen Stellen der Schädelbasis muss man den erkrankten Herd möglichst blosslegen und energisch auslöffeln. Bei tuberculöser Caries des Felsenbeins wird daher die Trepanation des Warzenfortsatzes ausgeführt (s. Krankheiten des Ohres § 78) und bei Tuberculose des Siebbeins muss die Nase in der Mittellinie gespalten oder nach v. Bruns in der Naso-Labialfurche temporär resecirt werden (s. Operationen an der Nase § 41). Etwaige zurückbleibende nennenswerthe Defecte in den Schädelknochen müssen durch Tragen einer Schutzkappe mit Lederpolster oder Metallplatte vor äusseren Insulten geschützt werden. In geeigneten Fällen schliesst man Knochendefecte durch Transplantation von kleinen Stückchen von Knorpel oder Knochen junger Thiere oder von Kindern (s. Allg. Chir. 2. Aufl. § 101 S. 465) oder durch Bildung gestielter Haut-Periost-Knochenlappen aus der nächsten Umgebung. Die letzteren Lappen sollen aus der Weichtheilbedeckung und aus der Lamina externa der Schädelknochen bestehen, d. h. man meisselt aus der Substanz der Schädelknochen eine entsprechende Knochenscheibe aus und lässt den Rest der Diploë und die Tabula vitrea des Schädels intact (s. S. 48 und § 23 temporäre Schädelresection).

Die Syphilis an den Weichtheilen des Schädels.

Die Syphilis an den Weichtheilen und Knochen des Schädels. — Die Syphilis localisirt sich an den Weichtheilen des Schädels wie an anderen Körperstellen in der Form von Hautsyphiliden besonders z. B. an der Stirn, an der Grenze des Haarwuchses (Corona veneris). Diese Hautsyphiliden sind bald maculös, papulös, squamös oder vesiculös und pustulös. Sodann beobachtet man in den Schädeldecken umschriebene Gummata (Syphilome), besonders in der Haut, seltner im Unterhautzellgewebe oder in der Galea resp. im Muscul. epicranius. Diese für Syphilis charakteristischen teigigen Geschwülste (s. unten) können allmählich, wie sie entstanden sind, wieder verschwinden, besonders bei zweckmässiger anti-

syphilitischer Allgemeinbehandlung. In anderen Fällen aber entstehen durch Zerfall derselben und Aufbruch nach aussen entsprechende Geschwüre. Die Grösse der Gummata schwankt zwischen Erbsen-, Haselnuss- oder Hühnereigrösse. Zuweilen bilden sich — auch aus pustulösen Hautsyphiliden — weiter fressende serpiginöse Geschwüre, welche allmählich auf Periost und Knochen übergreifen.

Alopecia syphilitica.

Bekannt ist endlich, dass in Folge von Syphilis frühzeitiges Ausfallen der Kopfhaare beobachtet wird (Defluvium capillorum, Alopecia syphilitica). Der Grad der syphilitischen Alopecie, durch welche die Haare meist in gleichmässiger Weise gelichtet werden, ist sehr verschieden, nur sehr selten beobachtet man vollständige oder fast vollständige Kahlheit. Die Prognose ist günstig, meist tritt völliger Wiederersatz der Haare ein, besonders bei jüngeren Individuen und unter Anwendung einer antisyphilitischen Cur. Umschriebene Alopecie entsteht besonders durch tiefgreifende ulceröse Zerstörung der Kopfhaut.

Syphilis der Schädelknochen.

Die syphilitische Affection der Schädelknochen entsteht entweder fortgeleitet von den Weichtheilen aus oder primär im Periost, in der Diploë oder am Endocranium. Diese verschiedenen Localisationen gehen natürlich klinisch meist in einander über. Die Knochensyphilis tritt in der späteren sogenannten tertiären Periode der Lues auf und am Schädel sind das Stirnbein und Scheitelbein ihr Lieblingssitz.

Am häufigsten kommt die Periostitis syphilitica in der Form umschriebener Gummiknoten oder als mehr diffuse gummöse Periostisis vor. Sehr oft beobachtet man beide Formen neben einander. Die Gummata des Periosts sind meist multiple, flache, weich-elastische Geschwülste (von Gummiconsistenz, daher der Name), welche über apfelgross werden können.

Fig. 37. Syphilitische Knochennarben am Schädel. (Patholog. Institut zu Leipzig.)

Fig. 38. Syphilitischer Defect (*D*) des Stirnbeins durch Gumma. (Patholog. Institut zu Leipzig.)

Entzündliche Erscheinungen fehlen, auch sind sie meist nur wenig schmerzhaft. Die Gummiknoten können Monate, Jahre lang unverändert bleiben und unter antisyphilitischer Allgemeinbehandlung vollständig verschwinden, sie lassen dann gewöhnlich entsprechende Gruben im Knochen zurück (s. Fig. 37). Oder aber die Gummiknoten brechen nach aussen auf, ulceriren und verjauchen. Auch hier zieht sich der Verlauf oft Jahre lang hin und können ganz beträchtliche Defecte des Knochens durch die ganze Dicke desselben

entstehen, welche sich im Falle der Heilung meist durch membranösen Verschluss schliessen (s. Fig. 38). Nicht wenige Patienten gehen aber auch an Meningitis oder Sinusthrombose zu Grunde.

Statt der umschriebenen Gummiknoten beobachtet mau in anderen Fällen, wie gesagt, diffuse gummöse Periostitis, welche eine ausgesprochene Neigung zu continuirlichem Fortschreiten besitzt und zu ausgedehnten, theils oberflächlichen, theils aber auch tiefergehenden, bis auf die Dura mater reichenden cariösen Zerstörungen der Knochen führen kann (s. Fig. 39). Auch bei dieser diffusen gummösen Periostitis kann man oft deutlich constatiren, dass sie aus kleinen umschriebenen Gummata zusammengesetzt ist. Die diffuse gummöse Periostitis kann ebenfalls relativ lange subcutan bleiben, bis sie schliesslich durch zunehmende Verdünnung der Haut, durch entzündliche Complicationen, oft auch durch mechanische Insulte nach aussen aufbricht und zu profuser, sehr stinkender Eiterung führt, durch welche der Knochen oft weit blossgelegt werden kann.

Fig. 39. Ausgedehnte syphilitische Schädelcaries durch diffuse gummöse Periostitis. (Patholog. Institut zu Leipzig.)

Die Zerstörung des Knochens bei der Schädelsyphilis erfolgt theils dadurch, dass derselbe von der syphilitischen Infiltration durchsetzt wird und so in Form von ulceröser Caries zu Grunde geht, theils aber werden gesunde, sehr sclerotische Knochenpartieen nach Zerstörung des Periosts nekrotisch. Diese syphilitischen Sequester stossen sich ungemein langsam ab.

Nicht immer aber wird der Knochen bei der Schädelsyphilis zerstört, sondern zuweilen überwiegt die Knochenneubildung in der Form umschriebener oder mehr diffuser Knochenauflagerungen. Diese Periostitis und Osteomyelitis ossificans tritt meist mit der gummösen Knochenaffection zusammen auf, in seltneren Fällen aber kommt sie auch vollständig allein für sich vor und kann zu diffusen, warzigen Hyperostosen der Schädelknochen führen (s. Fig. 40). Die Bildung eines elfenbeinartigen, sclerotischen Knochens ist gerade für Syphilis im Gegensatz zur Tuberculose charakteristisch.

Fig. 40. Diffuse warzige Hyperostose des Schädels durch Periostitis ossificans syphilitica. (Patholog. Institut zu Leipzig.)

In der Diploë der Schädelknochen kommen bei Syphilis primär genau dieselben Erkrankungen vor, wie am Periost. Viel häufiger aber ist die syphilistische Osteomyelitis secundär vom Periost aus entstanden.

Auch an der Innenfläche des Schädels beobachtet man relativ häufig primäre gummöse Erkrankungen zwischen Knochen und Dura (Endocranitis gummosa), oder im Gewebe und an der Innenfläche der letzteren (Pachymeningitis gummosa), welche aber hier seltner eiterig erweichen,

sondern mehr in Verkäsung übergehen. Auch Osteophytenbildung mit oder ohne gummöse Processe kommen am Endocranium bei Syphilis vor. Zuweilen führt die syphilitische Erkrankung am Endocranium nur zur Verdickung der Dura mit festerer Verwachsung derselben mit dem Knochen (Endocranitis syphilitica adhaesiva) und gerade diese ist nicht selten die Ursache sehr heftiger Kopfschmerzen, welche auch bei den ossificirenden und gummösen Erkrankungen zuweilen einen hohen Grad erreichen.

Die Prognose der Schädelsyphilis ist ziemlich günstig, selbst bei sehr ausgedehnter Erkrankung kann vollständige Heilung durch zweckmässige antisyphilitische Behandlung und entsprechende Localbehandlung erzielt werden. Aber je ausgedehnter die Erkrankung, um so geringer ist die Aussicht auf vollständige Heilung, weil gewöhnlich dann bereits syphilitische Erkrankungen innerer Organe, besonders auch des Gehirns vorhanden sind. Der Tod erfolgt in Folge von allgemeinem Marasmus, Amyloiddegeneration der Unterleibsdrüsen, an Hirnsyphilis oder plötzlich an acuter Meningitis, oder Sinusthrombose mit Pyämie u. s. w.

Die Diagnose der Syphilis der Schädelknochen ist bei dem charakteristischen Verhalten der Localerkrankung, ferner nach der Anamnese und den gewöhnlich sonst noch vorhandenen syphilitischen Symptomen meist leicht.

Die Behandlung der Schädelsyphilis besteht in antisyphilitischer Allgemeinbehandlung und in entsprechender energischer Localbehandlung, ähnlich wie bei der Tuberculose des Schädels. Die syphilitische Allgemeinbehandlung ist in jedem Stadium noch erfolgreich, sie besteht in der Darreichung von Jodkalium oder Jodnatrium (1—2—3 g täglich, zuweilen mehr) und in der Darreichung von Quecksilber, entweder innerlich, oder subcutan, oder am besten in der Form einer Schmiercur (s. das Nähere über Behandlung der Syphilis im Lehrbuch der allg. Chir. 2. Aufl. S. 348). Von grösster Wichtigkeit ist ein zweckmässiges roborirendes Verfahren durch Sorge für gute Luft, kräftige Nahrung, Wein etc.

Bezüglich der Localbehandlung verweise ich auf das, was ich auf S. 60 bei der Behandlung der Schädeltuberculose gesagt habe. Nur möchte ich vor allzu ausgedehnter Anwendung des Meissels bei der Schädelsyphilis warnen, hier leistet die allgemeine antisyphilitische Behandlung mehr. Umschriebene, sich sehr langsam abstossende Nekrosen kann man behufs rascherer Heilung mit dem Meissel absprengen. —

Nekrose der Schädelknochen.

Die Nekrose der Schädelknochen. — Die Nekrose der Schädelknochen haben wir bereits mehrfach erwähnt, hier wollen wir die wichtigsten Thatsachen kurz zusammenfassen.

Die Ursachen der Nekrose sind Verletzungen durch Traumen der verschiedensten Art, Verbrennungen, entzündliche Processe, wie Phlegmone, eiterige Periostitis, Tuberculose, Lues u. s. w. Bei der Lehre von den Verletzungen des Schädels sahen wir, dass Nekrose des Knochens selbst nach ausgedehntester Abreissung der Schädeldecke und des Periosts durch aseptische Heilung der Wunden am sichersten vermieden wird. Wenn die Knochen nicht durch allzu hochgradige Quetschung abgestorben sind, dann können, wie wir sahen, selbst vollständig losgelöste Knochensplitter bei aseptischer Heilung wieder anheilen. Die Hauptursache der Nekrose ist

eben die Eiterung, die eiterige Periostitis, Osteomyelitis und Endocranitis. Auch bei bereits bestehender Eiterung mit Knochenentblössung wird die bereits scheinbar vorhandene Nekrose sehr oft verhindert, wenn die Eiterung rechtzeitig aufhört. Auch ist ja bei allen Abreissungen des Periosts und bei Ablösung des letzteren durch Periostitis purulenta wohl zu bedenken, dass die Schädelknochen von der Dura mater aus sehr reichlich mit Blut versehen werden. So erklärt es sich auch, warum nach ausgedehnten Verbrennungen der Schädeldecken, z. B. bei Kindern oder Epileptischen, bei aseptischem Wundverlauf die Nekrosen ganz fehlen können oder nur oberflächlich sind. Zuweilen hat man aber gerade nach tiefgehenden Verbrennungen, zum Theil auch in Folge der nachfolgenden Eiterung, ausgedehnte Nekrosen beobachtet; so sah Broca $^3/_4$ des Schädeldaches nekrotisch werden, zum Theil penetrirend bis auf die Dura. Memel beobachtete eine sehr umfangreiche Nekrose nach Thrombose des vorderen Astes der Arteria meningea media. Bezüglich der Nekrosen bei Entzündungen, bei Tuberculose und Lues am Schädel verweise ich auf S. 56—62.

Die besonderen Eigenthümlichkeiten der Schädelnekrose sind etwa folgende:

Vor Allem ist die Gefahr der Meningitis, der Sinusthrombose oder eines Gehirnabscesses bei Penetration der Nekrose in die Schädelhöhle zu fürchten und nach dieser Richtung hin ist die Schädelnekrose die gefährlichste aller Knochennekrosen. Gewöhnlich aber wird die Nekrose und die demarkirende Eiterung bei der penetrirenden Nekrose durch Granulation und adhäsive Entzündung von der übrigen Schädelhöhle abgekapselt.

Sodann ist charakteristisch für Schädelnekrose, dass sich gewöhnlich keine Sequesterlade bildet. Wenn der Knochen an einer Stelle in seiner ganzen Dicke abstirbt, dann wird der Defect, wie wir sahen, fast stets, ausgenommen bei jugendlichen Individuen, nicht durch Knochenneubildung, sondern durch eine derbe, mit der Dura verwachsene Bindegewebsnarbe geschlossen. Nur in Ausnahmefällen hat man Regeneration von selbst grösseren Defecten auch bei älteren Individuen beobachtet, so z. B. in einem Falle von Küster, wo bei einer 40jährigen Frau sich ein 10 cm hoher und 8 cm breiter Defect im Stirnbein knöchern regenerirte.

Zuweilen ist die Nekrose nur an der inneren Schädelfläche, z. B. besonders nach Schädelfracturen, vorhanden.

Die Behandlung der Schädelnekrose ist vor Allem eine prophylactische, d. h. die Hauptursache derselben, die Eiterung, ist nach Verletzungen durch antiseptische Wundbehandlung zu verhindern und dieselbe bei bereits vorhandenen Entzündungen durch rechtzeitige Incisionen und durch Antisepsis zu beschränken. Ist die Nekrose bereits ausgebildet, so soll auch dann noch durch antiseptische Wundbehandlung die Eiterung beschränkt werden. Auf diese Weise werden Meningitis, Sinusthrombose und Gehirnabscesse am besten verhindert. Ist die Nekrose durch Demarkationsfurche genügend abgegrenzt und lässt die vollständige Lösung des Sequesters auf sich warten, so empfiehlt es sich, denselben mit dem Meissel abzumeisseln, bis man auf blutenden, gesunden Knochen kommt. Alle Nekrosenoperationen müssen streng aseptisch ausgeführt werden, besonders auch wenn

man Meisselresectionen des Knochens vornehmen muss, um einen Sequester an der inneren Schädelfläche genügend blosszulegen.

Schliessung von Defecten in den Schädelknochen.

Etwaige nennenswerthe Defecte in den Schädelkochen müssen durch Tragen einer Schutzkappe aus Lederpolster oder einer Metallplatte vor äusseren Insulten geschützt werden, oder man wird sie durch Transplantation von Knochen- oder Knorpelstückchen von jungen Thieren oder Kindern (s. Allg. Chir. 2. Aufl. § 101 S. 465) oder endlich durch gestielte Haut-Periost-Knochenlappen aus der nächsten Umgebung schliessen (s. S. 48). Die letzteren Lappen bildet man aus der Weichtheilbedeckung mit Periost und meisselt aus der Lamina externa der Schädelknochen eine entsprechende Knochenscheibe aus. In Ausnahmefällen haben sich übrigens grosse Defecte an den Schädelknochen selbst von 9—10 cm Umfang spontan vollständig regenirt (F. Küster, P. Bruns). Zuweilen scheint doch das Regenerationsvermögen der Schädelknochen grösser zu sein, als man bisher angenommen hat. —

Atrophie und Hypertrophie der Schädelknochen.

Atrophie und Hypertrophie der Schädelknochen. — Die Dicke der Schädelknochen unterliegt individuellen Schwankungen. Die Atrophie der Schädelknochen ist theils angeboren, theils erworben. Manche Menschen haben einen auffallend dünnen Schädel, sodass bei relativ geringfügigen Traumen Schädelfracturen entstehen. So beobachtete ich vor Kurzem bei einem 20jährigen Herrn durch Abspringen vom Pferde eine Schädelbasisfractur und bei der Section ergab sich eine so hochgradige Dünnheit der Schädelknochen, dass letztere in auffallendster Weise durchsichtig waren.

Aplasia cranii congenita.

Bei Neugeborenen beobachtet man zuweilen unvollkommene Verknöcherung der Schädelkapsel (Aplasia cranii), welche bald am ganzen Schädel, bald nur an diesem oder jenem Knochen vorkommt und wohl im Wesentlichen durch fötale Rhachitis bedingt ist. In den geringeren Graden dieser Aplasia cranii congenita sind Lücken in dem auffallend dünnen Knochen vorhanden, z. B. besonders im Stirnbein und im vorderen Theile des Scheitelbeins neben der Pfeilnaht (Hofmann, Parrot). In hochgradig ausgebildeten Fällen liegen in grösseren, aus Periost und Dura mater gebildeten häutigen Partien des Schädels papierdünne Knochenplättchen von verschiedener Grösse, welche in Form von feinen Zacken in die häutigen Schädelstellen ausstrahlen. Nach der Geburt nimmt die Verknöcherung des Schädels besonders in den leichteren Graden rascher zu und es kommt dann nicht selten zur Bildung abnormer Nahtverbindungen, welche zuweilen in grosser Zahl vorhanden sind (Fig. 41). In den hochgradigeren Fällen von Schädelaplasie sind die Kinder auch im Uebrigen so atrophisch, dass sie meist, zumal unter ungünstigen äusseren Verhältnissen, bald zu Grunde gehen.

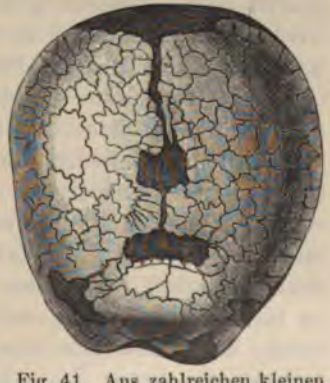

Fig. 41. Aus zahlreichen kleinen Knochen zusammengesetzter, unvollkommen verknöcherter Schädel (Aplasia cranii) nach Vrolik.

Die Ursachen der angeborenen unvollkommenen Verknöcherung des Schädels, dieser fötalen Rhachitis, sind vorzugsweise in

ungünstigen Ernährungsverhältnissen der Mutter, in Syphilis congenita oder in Hydrocephalus zu suchen.

Bei mangelhafter Verknöcherung an einer bestimmten Schädelstelle können Geschwülste, besonders Dermoide, die Ursache sein. So erklären sich zum Theil auch jene Schädellücken, wenn selbst im vorgerückten Alter die grosse Fontanelle und die Stirnfontanelle offen bleiben. Einen interessanten Beitrag zur Aetiologie der angeborenen Schädellücken an einer bestimmten Stelle hat, wie HEINEKE erwähnt, FRANK gegeben: Eine Frau gebar 3 mal nach einander Kinder mit eingedrückter, nicht verknöcherter Stelle in der seitlichen Stirngegend in Folge von Druck auf den Schädel des Kindes durch eine Geschwulst am Promontorium der Mutter.

Die Behandlung der angeborenen umschriebenen oder mehr diffusen unvollkommenen Verknöcherung der Schädelknochen besteht vor Allem in zweckmässiger Ernährung des Kindes, in Schutz des weichen Schädels vor äusseren Insulten und in Exstirpation etwa vorhandener Geschwülste der Schädeldecken u. s. w. S. auch oben S. 65 Behandlung von Schädeldefecten. —

Atrophia, Anostosis cranii acquisita.

Die erworbene Atrophie der Schädelknochen (Atrophia, Anostosis cranii) tritt ebenfalls umschrieben oder diffus in Folge sehr verschiedener Ursachen auf, z. B. durch entzündliche Vorgänge im Periost, Mark und Endocranium, bei der Tuberculose, Syphilis, durch Knochenaneurysmen (s. Fig. 42) durch Geschwülste der äusseren Schädeldecken, des Gehirns und seiner Häute, durch Hydrocephalus u. s. w. Hierher gehört ferner vor Allem die senile Osteoporose der Schädelknochen, welche zu vollständigem Schwund des Knochens, z. B. symmetrisch am Tuber parietale, führen kann. Die häufigste Ursache der Atrophie des Kinderschädels

Craniotabes rhachitica.

bildet die Rhachitis (Craniotabes). Bei dieser rhachitischen Craniotabes handelt es sich um die Bildung unvollkommenen Knochens mit gleichzeitig erhöhter Resorption des fertigen Knochens, besonders an der Innenfläche der Schädelknochen, eventuell bis zu vollständigem Knochenschwund an verschiedenen Stellen. Der Schluss der Nähte und der Fontanellen verzögert sich bei der Rhachitis in auffallender Weise. Die Knochenweichheit ist besonders am Hinterkopf hochgradig, zum Theil wohl in Folge des Liegens, und dieses weiche eindrückbare Hinterhaupt ist für Craniotabes rhachitica charakteristisch. Zuweilen liegt der Craniotabes rhachitica hereditäre Lues zu Grunde. Weil die weiche Schädelkapsel nachgiebt, so beobachtet man häufig bei Craniotabes rhachitica excessives Wachsthum des Schädelinhaltes, andererseits treten beim Liegen der Kinder Erscheinungen von Hirndruck auf, die sich bis zu Krämpfen steigern können. Die Lage des Kopfes soll daher bei hochgradiger Craniotabes rhachitica häufiger gewechselt werden. (S. auch Rhachitis im Lehrbuch der allg. Chir. 2. Aufl. § 108.)

Osteomalacie der Schädelknochen.

In höheren Graden der Osteomalacie (s. Allg. Chir. 2. Aufl. § 109) können auch die Schädelknochen befallen sein, aber gewöhnlich nur in geringem Grade. HEINEKE erwähnt eine sehr seltene Beobachtung von KLEBERG, wo nur Schädel und Unterkiefer osteomalacisch erkrankt waren, während alle anderen Knochen der 53jährigen, nach etwa 6 Monaten gestorbenen Frau gesund waren. Es fanden sich am Schädel grössere und kleinere unregelmässige, ganz weiche Stellen.

Von besonderem Interesse sind ferner die neuro-paralytischen und tropho-neurotischen Knochenatrophieen im Anschluss an Erkrankungen der peripheren Nerven und der Centralorgane. *Neuro-paralytische, tropho-neurotische Knochen-atrophieen etc.*

Endlich sei noch erwähnt, dass zuweilen Atrophieen der Schädelknochen aus unbekannten Ursachen entstehen und zu Defecten, z. B. in der Schuppe des Schläfenbeins, am Occiput, an der Pars orbitalis des Stirnbeins u. s. w. führen können.

Die Behandlung der erworbenen Knochenatrophie ist verschieden je nach der Grundursache. Bezüglich der Behandlung der rhachitischen und osteomalacischen Craniotabes verweise ich auf § 108 und § 109 des Lehrb. d. allg. Chir. 2. Aufl. —

Die Hypertrophie der Schädelknochen. — Die Hypertrophie der Schädelknochen ist entweder auf eine bestimmte umschriebene Stelle beschränkt, wie z. B. bei der Bildung der Knochenauflagerungen, der sogenannten Osteophyten an der Tabula externa oder interna, oder aber es handelt sich um eine mehr diffuse Volumszunahme des Knochens. *Hypertrophie der Schädelknochen.*

Mat hat auch die Hypertrophie der Schädelknochen in concentrische und excentrische eingetheilt. Zu der concentrischen Hypertrophie des Knochens gehört die Osteosclerose und Eburneatio ossis, d. h. die Verdichtung der Kochensubstanz durch condensirende Ostitis, welche am Schädel besonders bei der Lues vorkommt.

Die excentrische Hypertrophie der Schädelknochen, die Hyperostosis, führt zu wirklicher Verdickung des Knochens durch eigentliche Knochenauflagerungen. Diese Hyperostosen sind gewöhnlich mit diffuser Sclerose verbunden; sie sind theils, wie gesagt, umschriebene Osteophyten, umschriebene Knochengeschwülste (Osteome, Exostosen), theils diffus über mehrere oder sämmtliche Schädelknochen verbreitet. Die diffusen Hyperostosen können zu beträchtlichen Verdickungen und Gewichtszunahme der Schädelknochen führen (sog. Elephantiasis ossium). Die allgemeine Hyperostose der Schädelknochen nennt Virchow auch Leontiasis ossium. Die Osteophyten des Schädels werden nach verschiedenen Reizzuständen am Peri- oder Endocranium, am häufigsten bei weiblichen Individuen, besonders auch bei Schwangeren beobachtet. Nach einer Zusammenstellung von Willigk wurden in 2 Jahren am pathologischen Institut zu Prag 72 mal Osteophyten am Schädel bei Weibern und nur 1 mal bei einem Manne gefunden. Unter den 72 Weibern waren 47 Puerperae.

Durch die umschriebenen oder diffusen Hyperostosen entstehen besonders dann Erscheinungen von Gehirnstörungen, wenn sie durch ihr Wachsthum nach der Schädelhöhle hin den Raum der letzteren beengen. Erscheinungen von acutem Gehirndruck entstehen dadurch aber nicht, vielmehr accommodirt sich das Gehirn der sehr langsam sich steigernden Raumverminderung durch entsprechende Atrophie und Verringerung des Liquor cerebrospinalis. Die dadurch bedingten Erscheinungen Seitens des Gehirns bestehen in Kopfschmerzen, Schwindel, zunehmendem Blödsinn und oft Convulsionen. Besonders bei der diffusen allgemeinen Schädelhyperostose gehen die Patienten schliesslich an zunehmender Gehirnatrophie frühzeitig zu Grunde.

Eine Behandlung der Hypertrophie der Schädelknochen ist nur möglich bei den umschriebenen Knochenhyperostosen, bei den Osteophyten,

Osteomen und Exostosen (s. S. 69 Geschwülste der Schädelknochen), für die diffuse und allgemeine Hyperostose der Schädelknochen giebt es keine entsprechende Therapie. —

Aneurysmen der Schädelknochen.

Aneurysmen des Schädelknochen. — Unter den Aneurysmen der Knochen sind die der Schädelknochen am häufigsten. Die in den Gefässcanälen der Schädelknochen entstehenden aneurysmatischen Erweiterungen der Arterien vergrössern sich sehr langsam und bringen allmählich den Knochen zum Schwund, sodass entsprechende, eventuell die ganze Dicke des Knochens durchsetzende Defecte entstehen. Die Aneurysmen der Schädelknochen kommen meist multipel an verschiedenen Stellen des Schädels vor und bilden dann, wenn sie nach aussen unter die weichen Schädeldecken durchgebrochen sind, weich elastische, höckerige, pulsirende Geschwülste (s. Fig. 42 nach W. Busch). In früheren Stadien wölbt sie die verdünnte Knochendecke entsprechend vor, letztere zeigt dann oft bei Druck ein charakteristisches Knittern. Die weichen, fluctuirenden Geschwülste lassen sich durch Druck entleeren, sie bleiben dann auch bei Compression der Carotis communis der betreffenden Seite leer, füllen sich aber nach Aufhören der Compression sofort wieder. Nicht in allen Fällen, wenn der Schädel perforirt und die Geschwülste in die Schädelhöhle vorragen, werden Gehirnerscheinungen beobachtet.

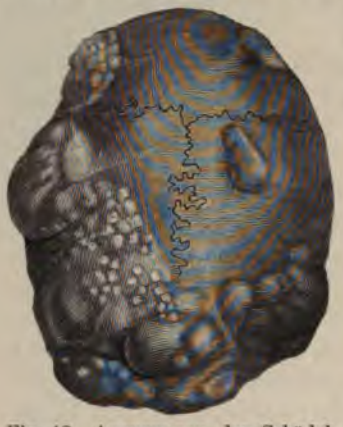

Fig. 42. Aneurysmen der Schädelknochen.

Die Prognose ist in vorgeschrittenen Fällen bei multiplen, ausgedehnten Aneurysmen ungünstig, sie nehmen dann meist zu und nach kürzerer oder längerer Zeit gehen die Kranken an Ruptur der Aneurysmen nach aussen oder besonders in die Schädelhöhle, an Gehirnstörungen oder zunehmendem Marasmus zu Grunde.

Eine operative Behandlung ist nur durch entsprechende Resection der Schädelknochen möglich, so lange die Aneurysmen noch umschrieben und nicht multipel vorkommen. Druckverbände und Digitalcompression werden in der Regel nicht vertragen. In vorgeschrittenen Fällen kann sich die Behandlung nur darauf beschränken, die Geschwülste vor äusseren Insulten zu schützen und die Kräfte des Kranken durch gute Pflege zu erhalten.

Aneurysmen der Art. meningea media.

Hier mögen gleich auch die sehr seltenen Aneurysmen der Art. meningea media Erwähnung finden. Heineke erwähnt in seiner vorzüglichen Abhandlung über die Krankheiten des Kopfes (Deutsche Chirurgie, Lief. 31) 7 Fälle, welche aber zum Theil nur ungenau beobachtet sind. So viel sich aus der vorliegenden Casuistik ergiebt, scheint das Aneurysma der Arteria meningea media in der Regel den Knochen zu durchbohren und dann als pulsirende Geschwulst unter den Schädeldecken nachweisbar zu sein. Die Pulsationen scheinen nicht immer deutlich zu sein, da das Aneurysma nach Heineke mehrfach mit einer Balggeschwulst verwechselt worden ist. Charakteristisch ist aber, dass die Geschwulst sich durch Druck wenig-

stens theilweise entleeren lässt, bei Compression der Carotis communis der betreffenden Seite auch leer bleibt und dann eine entsprechende Lücke im Knochen nachweisbar wird. Die Hauptursache des Aneurysma ist in Verletzungen der Art. meningea media zu suchen, besonders in kleineren Einrissen der Arterienwand. Das Aneurysma kann durch Perforation nach aussen oder nach innen, auch durch zunehmende Functionsstörungen des Gehirns zum Tode führen.

Die Behandlung eines Aneurysma der Arteria meningea media besteht zunächst in der Anwendung der Digitalcompression der Carotis, durch welche nach der Angabe von Heineke Consolini Heilung erzielte. Wenn möglich, ist damit auch die Compression des Aneurysma von aussen zu verbinden. Sicherer als die Compression, aber gefährlicher und nicht immer erfolgreich ist die Unterbindung der Carotis communis (s. S. 24). Am zuverlässigsten ist die Freilegung der Arteria meningea media durch entsprechende Meisselresection der bedeckenden Kopfknochen und Unterbindung der Arterie central und peripher vom Aneurysma mit Exstirpation oder Spaltung des letzteren. Nur wenn das Aneurysma am unteren Theil der Arterie sich befindet und daher schwer zugänglich ist, empfiehlt Heineke die Unterbindung der Carotis communis. —

Die Geschwülste der Schädelknochen. Enchondrome.

Die Geschwülste der Schädelknochen. — Von den Geschwülsten der Schädelknochen erwähne ich zuerst die Enchondrome.

Die Enchondrome der Schädelknochen kommen besonders an der Schädelbasis vor. Der Lieblingssitz derselben ist das Siebbein, von wo sie nach den Stirnhöhlen, der Orbita oder Nasenhöhle wachsen und durch Verknöcherung zu Osteomen werden (s. Krankheiten der Stirn- und Nasenhöhle). Das häufige Vorkommen der Enchondrome des Siebbeins erklärt sich aus dem Umstande, weil gerade hier relativ lange Knorpelreste bestehen bleiben.

Osteome.

Die Osteome der Schädelknochen entstehen am häufigsten vom Periost, sodann vom Endocranium an der Innenfläche des Schädels und sind wirkliche Exostosen, seltener sind die sogenannten Enostosen, welche von der Diploë der Schädelknochen ausgehen. Die Osteome bilden sich oft im Anschluss an umschriebene Reizungen des Knochens, besonders z. B. nach Traumen, nach entzündlichen Processen, bei Tuberculose oder Syphilis der Schädelknochen u. s. w.

Die Osteome stellen meist breit aufsitzende oder mehr gestielte Geschwülste mit glatter oder höckeriger Oberfläche dar. Ihre Structur ist spongiös oder elfenbeinhart; je älter sie sind, um so härter ist ihr Gefüge. Knorpelige Partien findet man besonders an jüngeren Osteomen.

Die periostalen Osteome können eine beträchtliche Grösse erlangen, ohne dass sie die Schädelhöhle beeinträchtigen (s. Fig. 43 *A* u. *B*). In anderen Fällen wuchern die Osteome gleichzeitig nach der äusseren und inneren Oberfläche des Knochens, wie z. B. in Fig. 44 (nach v. Bardeleben). Zwei Exostosen, auf die Tabula interna beschränkt, sind in Fig. 45 (nach v. Bardeleben) abgebildet. Die Exostosen an der Innenfläche der Schädelknochen können ebenfalls eine bedeutende Grösse erreichen, ohne dass sie Gehirnstörungen hervorrufen. Bezüglich der Entstehung bestimmter Herdsymptome Seitens des Gehirns und der Lähmung von Nervenstämmen inner-

halb der Schädelhöhle, z. B. des Opticus, des Olfactorius u. s. w. ist der Sitz der endocraniellen Osteome von Wichtigkeit. Acuter Hirndruck entsteht durch solche langsam wachsende endocranielle Geschwülste, wie wir bereits erwähnten, nicht. Die häufigsten Osteome sind die oben erwähnten verknöcherten Enchondrome des Siebbeins, welche, wie gesagt, nach der Orbita, Stirn- oder Nasenhöhle wachsen (s. die Erkrankungen dieser Körperstellen).

Die äussseren Exostosen verfallen in Folge von Ulceration der äusseren Weichtheildecke zuweilen partieller Nekrose oder stossen sich vollständig ab. Die Exostosen des Orbitalrandes können durch Raumbeengung der Orbita Exophthalmus, Druck auf das Auge und allmählich Erblindung hervorrufen. Auch wachsen diese Osteome zuweilen vor dem Auge nach abwärts und behindern auf diese Weise das Sehen.

Fig. 43 *A*. Periostales Osteom der Schädelknochen (nach H. FISCHER).

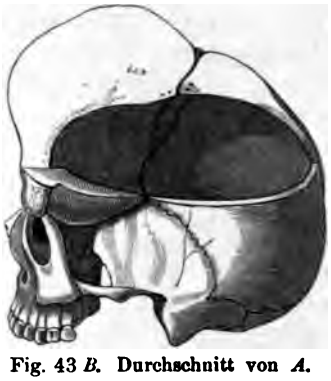

Fig. 43 *B*. Durchschnitt von *A*.

Die Diagnose der Osteome ist nach ihrer Form und harten Structur wohl meist leicht. Allerdings giebt es auch myelogene Sarcome der Schädelknochen, welche äusserlich eine knöcherne Schale besitzen und im Innern weich sind. Hier kann durch die Punction mit starken Nadeln oder mit Drillbohrer oder erst bei der Operation die richtige Diagnose gestellt werden. Die Osteome an der inneren Schädelfläche sind nur dann mit Wahrscheinlichkeit zu diagnosticiren, wenn sie entsprechende Functionsstörungen des Gehirns oder der intracraniellen Nervenstämme hervorrufen.

Fig. 44. Zwei gleichzeitig nach aussen und innen gewachsene Exostosen (nach v. BARDELEBEN).

Fig. 45. Exostosen an der Innenfläche des Schädels (nach v. BARDELEBEN).

Die Behandlung der äusseren Osteome besteht in Abmeisselung derselben nach Ablösung der Weichtheildecke. Bei elfenbeinharten Osteomen ist das Abmeisseln mühsam und wegen der Gehirnerschütterung und der Entstehung von Fissuren nicht unbedenklich, daher ist hier oft das Absägen

Innere Osteome mit entsprechenden Functions-
s oder der intracraniellen Nervenstämme würde
betreffenden Schädelstücks zu entfernen suchen.
en bei Exostosen, welche theils nach aussen,
sind. Die Exostosen der Nasen- und Stirn-
öffnung der betreffenden Höhlen entfernt (s. Krank-
und Stirnhöhle).

Sarcome der Schädelknochen.

der Schädelknochen entstehen entweder im Periost
besonders im An-
oder secundär
nach Sarcomen an
stellen. Hinsichtlich
den die verschiedenen
men an den Schädel-
biet, besonders Spin-
lensarcom mit und
Auch Myxosarcome,
und besonders sehr ge-
nde Sarcome kommen
cher und zellenreicher
und, um so ungünstiger
Die bösartigsten Sar-
nämlich die Medullar-
der Markschwämme,
dem Durchschnitt wie
sehen. Ein grosses teleangiectatisches cystoides Myxo-
Schädelknochen beobachtete Bryk bei einer 40jährigen Bäuerin
Geschwulst wuchs anfangs langsam, dann aber rascher, brach
auf, und nach 2jährigem Bestand des Tumors trat Tod in
fungen ein.

Fig. 46. Teleangiectatisches cystoides Myxosarcom der Schädelknochen (nach Bryk).

stalen Sarcome wachsen zwar vorzugsweise nach aussen,
auch nach innen in
die. In den Basaltheilen
am Knochen findet sich
beträchtliche Knochen-
Fig. 47), von welcher
die weichen Ge-
sstrahlen (Osteo-

Fig. 47. Knochenbildung bei Sarcomen der Schädelknochen (Osteosarcom). (Patholog. Institut zu Leipzig.)

Das Chlorom.

stalen Schädelsar-
ch das Chlorom
ine, grasgrüne oder
lensarcome, welche
Beobachtungen
s- und Schädel-
u metastatischen, ebenfalls grün gefärbten Tumoren in
besonders in Leber und Niere, Veranlassung geben.
üne Farbe an kleine, stark lichtbrechende Körnchen

in den Zellen gebunden, welche, wie auch CHIARI und ZIEGLER bestätigen, die mikrochemische Reaction des Fettes geben. Die Chlorome sind ferner durch einen abnorm hohen Gehalt an Chlor ausgezeichnet (BEHRING, WICHERKIEWICZ).

Die myelogenen Knochensarcome haben gewöhnlich anfangs eine sie allseitig umhüllende Knochenschale, auch hier kommt häufig excessive periostale Osteophytenbildung vor.

Sowohl die periostalen, wie die myelogenen Sarcome werden schliesslich unter zunehmender Zerstörung des Knochens immer weicher, sodass der entsprechende Knochendefect mit weicher Geschwulstmasse ausgefüllt wird. Nach Durchbruch der Hautdecke entstehen ulcerirende Sarcome mit zuweilen beträchtlicher Jauchung. Nach innen wachsen sie gewöhnlich bis zur Dura mater und verdrängen dann die Dura mit dem Gehirn oder erstere wird ebenfalls zerstört. Die Grösse der Sarcome ist zuweilen sehr beträchtlich, sie gehen nicht selten auf die Orbita oder auf das Gesicht über, auch entstehen oft secundäre Geschwulstknoten an verschiedenen Stellen des Schädels oder an anderen Körperstellen. Der Verlauf ist zuweilen sehr rasch, schon nach 8—10 Monaten kann der Tod eintreten und man findet dann zuweilen schon an den verschiedensten Körperstellen Metastasen. —

Fungus durae matris (Sarcom der Dura mater).

Im Anschluss an die Knochensarcome mag hier gleich der sog. Fungus durae matris erwähnt werden. Die Bezeichnung Fungus der Dura mater halte ich für wenig zweckmässig, da es sich hier wohl fast stets um Sarcome der Dura mater handelt, welche von der äusseren Fläche der letzteren ausgehen und den Knochen relativ rasch zur Resorption bringen (s. Fig. 48). Die Dura mater kann längere Zeit erhalten bleiben und die nachgiebige Gehirnoberfläche wird in der Regel verdrängt. Die in der Knochenlücke nach aussen vordringende Geschwulst zeigt anfangs fortgeleitete Gehirnpulsation, später aber hört die Pulsation auf, weil der Tumor mit dem Knochen verwächst resp. auf ihn übergeht. Manchmal tritt die Geschwulst nicht durch einen grösseren Knochendefect nach aussen, sondern mehr diffus durch zahlreiche erweiterte Knochenporen, wie z. B. in dem in Fig. 48 abgebildeten Falle (nach BARTHOLOMAE).

Fig. 48. Spindelzellen-Sarcom der Dura mater (Fungus durae matris) bei einem 19jähr. Manne (nach BARTHOLOMAE).

Zuweilen nehmen die Sarcome der Dura mater auch durch bereits vorhandene normale Knochenlücken ihren Weg nach aussen, z. B. durch die Fissura orbitalis superior, oder durch den Felsenbeincanal. Ihr Lieblingssitz ist aber die Scheitelbeingegend. Die Geschwulst kann nach aussen bereits eine beträchtliche Grösse erreicht und die Hautdecken perforirt haben, während im Inneren der Schädelhöhle nur wenig Geschwulstmasse sich befindet, ja die Dura noch erhalten sein kann, wie z. B. in Fig. 48 und in einem von HEINEKE beobachteten Falle (s. Fig. 49). Die Grösse

der Geschwülste ist zuweilen sehr bedeutend. So berichtet v. VOLKMANN von einem Tumor, welcher von der einen Seite des Kopfes bis zur Fossa supraclavicularis und später bis zum Vorderarm herabhing. Nach Sarcomen der Dura mater scheinen seltner Metastasen zu entstehen, als nach Sarcomen der Schädelknochen.

Histologisch sind die Sarcome der Dura mater am häufigsten Spindelzellensarcome, dann besonders sehr bösartige Medullarsarcome oder Myxosarcome. Sie kommen auffallend häufig bei jüngeren Individuen vor, wie auch aus den beiden abgebildeten Fällen hervorgeht.

Die klinischen Erscheinungen sind bei den Knochensarcomen und den Sarcomen der Dura mater im Wesentlichen gleich. Bei beiden Geschwulstarten kommt es vor, dass die Tumoren bereits eine ansehnliche Grösse erreicht haben und die Beschwerden gleichwohl gering sind. Die Dauer bis zum tödtlichen Ende ist sehr verschieden, zuweilen zieht sich das Leiden mehrere Jahre hin, während in anderen Fällen schon nach $^1/_2$ Jahre der Tod eintritt. Der letale Ausgang erfolgt durch zunehmenden Marasmus, z. B. in Folge von Jauchung nach Aufbruch der Tumoren, oder durch Blutungen, Meningitis, Encephalitis oder endlich durch zunehmenden Gehirndruck oder Lähmung bestimmter Gehirnpartieen. Die Prognose ist sehr ungünstig.

Fig. 49. Myxosarcom der Dura mater bei einem 28jähr. Manne (nach HEINEKE.)

Die Diagnose, ob ein Sarcom der Schädelknochen oder der Dura mater vorliegt, ist gewöhnlich nur im Beginn der Erkrankung möglich. Die Durageschwülste sind in erster Zeit oft reponirbar und pulsiren, beide Erscheinungen fehlen aber, wenn die Geschwulst, wie in Fig. 48, diffus durch die erweiterten Gefässlöcher der Schädelknochen nach aussen perforirt. Excessive Knochenneubildung an der Basis der Geschwulst spricht für Knochensarcom, sie fehlt in der Regel bei Sarcom der Dura mater. Myelogene Knochensarcome sind anfangs durch eine Knochenschale eingeschlossen. Bezüglich der Differentialdiagnose zwischen sehr gefässreichen, pulsirenden Knochensarcomen und Aneurysmen verweise ich auf letztere (S. 68). Aus dem Fehlen von Gehirnerscheinungen darf übrigens niemals geschlossen werden, dass der Tumor nicht in die Schädelhöhle perforirt.

Die Behandlung der Sarcome der Schädelknochen und der Dura mater besteht in möglichst frühzeitiger Exstirpation mit entsprechender Resection der Schädelknochen zuerst mittelst des Meissels, im weiteren Verlauf der Operation durch Meisselzangen oder Knochenscheeren. Beim Meisseln muss jede Erschütterung des Gehirns vermieden werden, da dieselbe leicht, wie auch aus den Experimenten von W. KOCH und FILEHNE hervorgeht, bedenkliche Commotio cerebri verursachen kann. Oft muss man vor der Schädelresection erst den über dem Knochen liegenden Geschwulsttheil entfernen. Bei den Geschwülsten der Dura mater wird man letztere entsprechend excidiren. Ergiebt sich, dass der Tumor auch mit den weichen Hirnhäuten verwachsen ist, dann ist gewöhnlich eine Radicaloperation kaum noch möglich. Oft genug ist die Radicaloperation auch wegen bedeutender Grösse

der Geschwulst oder wegen secundärer Geschwulstknoten nicht mehr ausführbar, wenn wir gegenwärtig auch mittelst der Antiseptik viel mehr leisten können, als früher. Durch strenge aseptische Operation vermeiden wir auch am sichersten die Meningitis, an welcher früher die meisten Operirten zu Grunde gingen. v. VOLKMANN verlor einen Patienten mit Sarcom der Dura durch Lufteintritt in den Sinus longitudinalis. Um Lufteintritt in den bei der Operation geöffneten Sinus longitudinalis zu verhindern, empfiehlt GENZMER vor Allem: tiefe gleichmässige Narcose, Vermeidung forcirter Inspirationen, sodann Irrigation mit indifferenten Flüssigkeiten, von welchen der offene Sinus bedeckt sein muss. Am besten ist wohl der Rath HEINEKE's, den betreffenden Theil des Sinus, welchen man bei der Exstirpation der Geschwulst öffnen muss, vorher doppelt zu umstechen und zwischen den Ligaturen dann zu durchschneiden. Uebrigens möchte ich es mit HEINEKE für fraglich halten, ob man eine Radicaloperation noch vornehmen soll, wenn der Sinus durchtrennt werden muss. Die meisten Operationen bei Sarcomen der Dura mater blieben unvollendet. HEINEKE erwähnt nur eine geringe Zahl von Heilungen, aus der älteren Literatur die Fälle von HAUSER und PECCHIOLI und aus der neueren die von BILLROTH, NOVARO, v. LANGENBECK und E. KÜSTER. —

Echinococcus der Schädelknochen.

Echinococcus der Schädelknochen. — Echinococcus der Schädelknochen ist sehr selten, HEINEKE erwähnt drei Fälle. Häufiger scheint der Echinococcus aus der Schädelhöhle durch die Knochen nach aussen zu wachsen. Die Diagnose ist nur möglich, wenn der Echinococcussack unter den Schädeldecken liegt und eventuell durch Punction und Aspiration mittelst der PRAVAZ'schen Spritze aus dem Inhalte der weichen, fluctuirenden Geschwulst die charakteristischen Bestandtheile (Scolices, Haken, Membranfetzen) entleert und mikroskopisch nachgewiesen werden können (s. das Nähere über Echinococcus § 161, Echinococcus der Leber).

Echinococcus der Schädelhöhle.

Auch Echinococcus im Inneren der Schädelhöhle hat man, wie schon eben erwähnt wurde, beobachtet, die Prognose desselben ist sehr ungünstig. Derselbe kann natürlich nur dann diagnosticirt werden, wenn der Sack die Schädelknochen perforirt hat und unter der Weichtheildecke nachweisbar wird.

Die Behandlung des Echinococcus der Schädelknochen besteht in Incision und Entleerung des Sacks durch Auslöffelung und Abmeisselung des Knochens bis ins gesunde Knochengewebe. Communicirt der Echinococcus mit der Schädelhöhle, so wird man durch entsprechende Resection der Schädelknochen den Sack genügend freilegen und denselben ebenfalls durch Incision und Auslöffelung entleeren. —

III. Die Verletzungen und Krankheiten des Gehirns und seiner Adnexa.

Allgemeine Bemerkungen über Anatomie und Physiologie des Gehirns.
Die Verletzungen: Die Gehirnerschütterung (Commotio cerebri). — Der Hirndruck (Compressio cerebri). — Die Verletzung der intracraniellen Blutgefässe. Aneurysmen der Carotis int. im Canalis caroticus. — Die Verletzungen der Hirnnerven während ihres Verlaufs im Schädel. — Die Verletzungen des Gehirns und der Medulla oblongata. — Der Hirnvorfall (Prolapsus cerebri) nach Traumen.
Krankheiten des Gehirns und seiner Adnexa: Entzündung der Gehirnhäute und der Sinus (Dura mater, Sinus und weiche Hirnhäute). — Die Krankheiten des Gehirns (Hirnabscess, Geschwülste, Epilepsie etc.) und ihre chirurgische Behandlung. — Hydrocephalus. — Ueber Brüche des Gehirns und der Gehirnhäute (Herniae cerebri, Cephalocelen). — Die operative Eröffnung der Schädelhöhle. Die Trepanation. Die temporäre Schädelresection. —
Anhang: Verletzungen und Krankheiten der Stirnhöhlen (Sinus frontales). Anatomie und Entwickelungsgeschichte. — Verletzungen. — Fremdkörper. — Krankheiten der Sinus frontales (Catarrh, Hydrops, Empyem, Geschwülste etc).

§ 12. *Allgemeine Bemerkungen über Anatomie und Physiologie des Gehirns.*

Allgemeine Bemerkungen über die Anatomie und Physiologie des Gehirns. — Unsere Kenntnisse über die Anatomie und Physiologie des Gehirns sind in den letzten Jahren sehr wesentlich erweitert worden und vor Allem hat sich die Erkenntniss Bahn gebrochen, dass jede bestimmte Function an einen bestimmten Abschnitt im Centralorgane gebunden ist. Der Chirurg muss mit den hier vorliegenden Forschungen der Anatomie und Physiologie durchaus vertraut sein, um so mehr, als die operative Behandlung der Krankheiten und Verletzungen des Gehirns und seiner Adnexa häufig genug an ihn herantritt.

Daher wollen wir in kurzen Zügen hier die wichtigsten Thatsachen aus der Anatomie und Physiologie des Gehirns und seiner Adnexa zusammenstellen, soweit sie für den Chirurgen von Interesse sind.

Die Gehirnhäute.

Die innere Fläche des Schädels ist von der Dura mater ausgekleidet, dieselbe bildet das innere Periost (Endocranium). Auf die harte Umhüllung folgen weiter nach innen die weichen Hirnhäute, welche als lockeres Bindegewebe aufzufassen sind, welches sich sowohl nach der Dura mater, wie nach der Gehirnoberfläche hin membranartig verdichtet. Der Innenfläche der Dura liegt die Arachnoidea an, der Gehirnoberfläche dagegen die gefässreiche Pia mater, von welcher zahlreiche Arterien und Venen in die Oberfläche des Gehirns und die nächstgelegenen Theile des Stabkranzes eindringen. Die beiden weichen Hirnhäute sind als ein Ganzes zu betrachten, zwischen Arachnoidea und Pia liegt das lockere, maschenreiche, einem hochgradig ödematösen Bindegewebe vergleichbare Subarachnoidealgewebe, dessen Lücken vom Liquor cerebrospinalis erfüllt sind.

Zwischen Dura mater und Arachnoidea des Gehirns und Rückenmarks liegt der Subduralraum, ein freier Raum, in welchen nur Blutgefässe, Nerven und zottige Auswüchse der Arachnoidea (Pacchioni'sche Granulationen) hereinragen. An einzelnen Stellen finden sich Bindegewebsstränge, welche von der Arachnoidea zur Dura hinziehen. Die Dura und Arachnoidea und somit auch der Subdural- und Subarachnoidealraum setzen sich als Scheiden auf die vom Gehirn und Rückenmark abgehenden Nerven fort (Schwalbe, Key und Retzius). Diese Hüllen der Dura und Arachnoidea gehen schliesslich in das Neurilemm der Nerven über, während der Subdural- und Subarachnoidealraum mit ihren Lymphbahnen sich in die serösen Räume des peripheren Nervensystems fortsetzen.

Der Liquor cerebrospinalis.

Der Liquor cerebrospinalis liegt vorzugsweise unterhalb der Arachnoidea und in den Hirnhöhlen, im Subduralraum findet sich nur eine sehr geringe Menge von Flüssigkeit. Die Anordnung des Liquor cerebrospinalis im Subarachnoidealraum, in den Gefäss- und Nervenscheiden und in den Ventrikeln ist eine derartige, dass in allen seinen Maschen, Röhren und Spalten eine freie Strömung desselben möglich ist. Der Subarachnoidealraum communicirt bekanntlich durch das Foramen Magendii an der unteren Wand des 4. Ven-

trikels, wo der Plexus chorioideus heraustritt, mit den Hirnventrikeln (Althann, Key, Retzius). Diese freie Communication der Flüssigkeitssäule des Liquor cerebrospinalis innerhalb der Schädel- und Rückenmarkshöhle ist von besonderer Bedeutung für die Regulirung des Kreislaufs im Schädel und, wie wir später sehen werden, für die Ausgleichung des intracraniellen Drucks bei Raumbeschränkungen unter pathologischen Verhältnissen, z. B. bei intracraniellen Blutergüssen und Depressionsfracturen. Der Liquor cerebrospinalis hat die Aufgabe, die Schwankungen des Gehirnvolumens in Folge des bald grösseren, bald geringeren Blutgehaltes auszugleichen. Wäre das Gehirnvolumen immer dasselbe, dann wäre der Liquor cerebrospinalis nicht nothwendig. Aber das Gehirn bewegt sich, wie man an der grossen Fontanelle eines kindlichen Schädels leicht sehen und fühlen kann, d. h. es schwillt an und ab, wie jedes von Blut durchströmte Organ. Bei jeder Systole schwillt es an, bei jeder Diastole ab. Ebenso wechselt sein Blutgehalt und somit auch sein Volumen bei jeder In- und Exspiration. Die pulsatorischen Erhebungen des Gehirns fallen zusammen mit der Systole des Herzens und sind eine Folge der Zuführung von Blut resp. der Ausdehnung der Arterien durch die Systole. Die respiratorische Erhebung des Gehirns findet während der Exspiration statt und wird ebenfalls durch die verschiedene Gefässfüllung während der Respiration bedingt. Nach Leyden betragen die pulsatorischen Hirnbewegungen etwa 0,4 cm, die respiratorischen 2—3 cm einer in einer Barometerröhre befindlichen Wassersäule. v. Bergmann, Salathé, Franck u. A. haben die pulsatorischen und respiratorischen Curven bestimmt. Mosso verglich die pulsatorische Curve der Hirnbewegungen und die der Wassersäule eines Reservoirs, in welches die Hand luftdicht eingeschlossen war und er überzeugte sich so von dem gleichzeitigen Auftreten beider pulsatorischen Bewegungen an Hand und Gehirn. Nach Donders und Berlin sollte das Gehirn nur bei vorhandenen Schädellücken an- und abschwellen, nicht aber im geschlossenen Schädel. Althann, Duret, Franck u. A. haben aber zuerst gezeigt, dass die Curve der Hirnbewegungen im offenen wie im geschlossenen Schädel die gleiche ist.

Die Hirnbewegungen.

Rolle des Liquor cerebrospinalis bei den Volumsveränderungen des Gehirns und bei Raumverringerung in der Schädelhöhle.

Dieses An- und Abschwellen des Gehirns in Folge der wechselnden Blutfüllung bei jeder Systole und Diastole und bei jeder In- und Exspiration wird nur dadurch ermöglicht, dass, wie schon erwähnt, der frei circulirende Liquor cerebrospinalis aus dem Subarachnoidealraum des Gehirns in die extracraniellen Lymphbahnen (Arnold, Schwalbe, Michel) und ganz besonders nach der ausdehnungsfähigen Höhle der Wirbelsäule hin ausweichen kann. Der letztere Weg kommt für das Ausweichen des Liquor cerebrospinalis bei der pulsatorischen und respiratorischen Anschwellung des Gehirns wohl fast ausschliesslich in Betracht. In der That ist die Rückgratshöhle befähigt, den aus der Schädelhöhle ausgepressten Liquor cerebrospinalis aufzunehmen, weil zwischen Dura und der inneren Wand des Wirbelkanals ein ansehnlicher, nachgiebiger, von verschiebbarem Fett erfüllter Raum sich findet, welcher sich durch die weiten Foramina intervertebralia nach aussen fortsetzt. Ferner ist der Bandapparat der Rückgratshöhle nachgiebig, besonders an den Halswirbeln und zwischen Atlas und Hinterhaupt. Wenn man nach v. Bergmann an letzterer Stelle die Membrana obturatoria atlantis postica am Hunde blosslegt, dann kann man sich von der Ausbuchtung derselben bei jedem Pulsschlag überzeugen.

Bei abnorm gesteigertem endocraniellem Druck unter pathologischen Verhältnissen wird sodann der Abfluss des Liquor cerebrospinalis auch durch die aus dem Subarachnoidealraum austretenden extracraniellen Lymphgefässe erleichtert, welche nach J. Arnold, Schwalbe und Michel z. B. längs der Jugularis und Carotis und längs der Nerven, besonders auch des Opticus und Olfactorius, vorhanden sind. Auch durch die Pacchioni'schen Granulationen kann Liquor direct aus dem subarachnoidealen Raum in die Sinus abfliessen. Endlich ist die Art der venösen Circulation noch von besonderer Bedeutnng und auch sie ermöglicht einen raschen Abfluss. Die Hirnsinus communiciren durch zahlreiche Bahnen mit den Venen des Schädels, der Kopfschwarte und des Halses; Venenklappen fehlen an den Sinus.

Gefässe des Gehirns.

Die Versorgung des Gehirns mit arteriellem Blut geschieht von der Basis des Gehirns aus durch die Arteria cerebri anterior, durch die Art. cerebri media der Fossa Sylvii und durch die Art. cerebri posterior. Die beiden ersteren stammen aus der Carotis int., die letztere aus der Art. vertebralis, d. h. aus der durch Vereinigung beider Vertebrales entstandenen Art. basilaris. Aus letzterer entspringen die Arterien besonders für die Brücke und das Kleinhirn. Die Arterien der Grosshirnrinde anastomosiren in ihren feinen Verzweigungen unter einander, während die Arterien der Gehirnganglien Endarterien sind, d. h.

keine Anastomosen bilden, sodass bei Unterbrechung der Circulation in einem der letzteren Zweige Ernährungsstörung und Zerfall der entsprechenden Gehirnpartie eintritt (Heubner).

Anatomie und Physiologie des Gehirns.

Das Gehirn ist theils Leitungs-, theils selbstthätiges Organ für Bewegung und Empfindung. In der grauen Gehirnrinde sammeln sich an bestimmten Punkten, welche die Centren für die einzelnen Functionen bilden, alle jene Eindrücke, welche von peripherer oder centraler Reizung ausgehen, mit anderen Worten die Gehirnrinde dient als Centralorgan für zusammengesetzte Bewegungen und Empfindungen, in ihr spiegeln sich alle Objecte der Aussenwelt ab, und der „Wille" des Menschen ist die nothwendige Folge aller dieser Eindrücke und Anregungen. Durch Uebung lernt der Mensch allmählich die Centren immer mehr gebrauchsfähig machen. Die verschiedenen motorischen und sensorischen Vorstellungen sammeln sich gleichsam als Eindrücke in der Gehirnrinde, als Erinnerungsbilder an und wir sind dann im Stande, willkürlich die an bestimmten Partieen der Gehirnrinde vorhandenen Bewegungs- und Empfindungvorstellungen wieder hervorzurufen und zum Bewusstsein zu bringen. Innerhalb der einzelnen Centren des Systems finden bis zu einem gewissen Grade Vertretungen statt, sodass intacte Ganglienzellen und Fasern die Arbeit anderer, welche zerstört sind, übernehmen. So erklärt es sich zum Theil, warum so häufig Gehirnverletzungen symptomlos verlaufen.

Anatomie und Physiologie der Grosshirnrinde.

Wenn die Grosshirnrinde das Organ des Bewusstseins, das Centralorgan für zusammengesetzte Bewegungen und Empfindungen ist, dann müssen die einzelnen Abtheilungen der Grosshirnrinde von verschiedener physiologischer, d. h. functioneller Bedeutung sein, d. h. es müssen hier Centren für die einzelnen Empfindungen und Bewegungen vorhanden sein. Mit diesen motorischen und sensorischen Centren der grauen Grosshirnrinde stehen markhaltige Nervenfasern in Verbindung, in welchen die Impulse von sämmtlichen Gefühlsnerven zur Hirnrinde getragen werden und andererseits solche, in denen die centrifugalen Willensimpulse zu den willkürlichen Muskeln fliessen.

In der That kennen wir bereits in der Grosshirnrinde solche motorische und sensorische Centren. Um die Lage dieser Centren in der Grosshirnrinde zu bestimmen, ist es nothwendig, die Topographie derselben genauer zu kennen.

Topographie der Grosshirnrinde.

An den Hemisphären des Grosshirns unterscheidet man bekanntlich den Stirnlappen (Lobus frontalis), den Scheitellappen (Lobus parietalis), den Schläfenlappen (Lobus temporalis) und den Hinterhauptslappen (Lobus occipitalis).

Die Anordnung der Furchen (Sulci) und der Wülste (Gyri) der Grosshirnrinde ist bekanntlich sehr wechselnd, aber nach mühsamen Arbeiten vortrefflicher Anatomen ist es uns heute doch möglich, uns in diesem Gewirr der Furchen und Wülste zu orientiren. Fig. 50 giebt eine schematische Darstellung der wichtigsten Gyri und Sulci, welche in praktischer Beziehung besonders auch für die Localisation der Gehirnkrankheiten von der grössten Wichtigkeit sind.

Am Stirnlappen der Grosshirnhemisphäre unterscheiden wir die obere und untere Stirnfurche (Sulcus frontalis superior und inferior) und die erste, zweite und dritte Stirnwindung (Gyrus frontalis primus, secundus und tertius, s. Fig. 50, 1, 2, 3).

An den hinteren Theil der ersten Stirnwindung schliesst sich an der Innenfläche der Hemisphäre oberhalb der vorderen Centralwindung das Paracentralläppchen (Lobulus paracentralis) an. Dieser Lobulus paracentralis entsteht im Wesentlichen durch Vereinigung der vorderen und

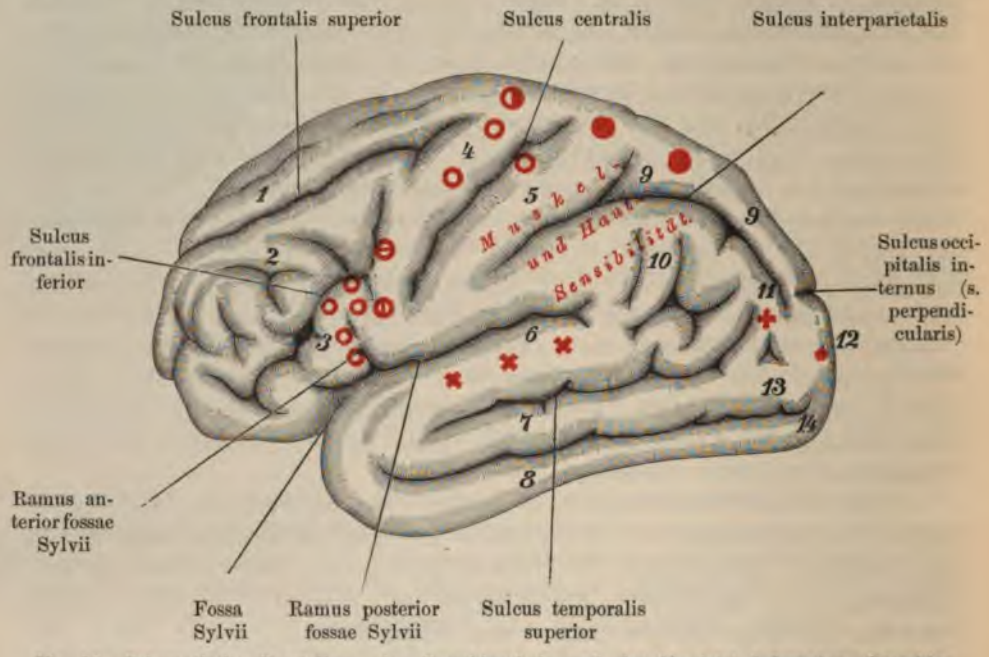

Fig. 50. Schematische Darstellung der Grosshirnrinde und der bis jetzt bekannten Grosshirnrinden-Centren.

1 erste, 2 zweite, 3 dritte } Stirnwindung (Gyrus frontalis)
4 vordere, 5 hintere } Centralwindung (Gyrus centralis)
6 obere, 7 mittlere, 8 untere } Schläfenwindung (Gyrus temporalis)
9 obere, 10 untere } Scheitelwindung (Gyrus parietalis)
11 Gyrus angularis
12 obere, 13 mittlere, 14 untere } Occipitalwindung (Gyrus occipitalis)

◯ bei 4 und 5 zu beiden Seiten des Sulcus centralis motorisches Rindenfeld für die obere Extremität.
◔ Motorisches Rindenfeld theils für die obere, theils für die untere Extremität (grosse Zehe).
● Motorisches Rindenfeld für die untere Extremität.
◫ Rindenfeld des Hypoglossus.
⊖ „ „ Facialis.
○ (3) Motorische Aphasie.
× (6) Sensorische (akustische) Aphasie mit Worttaubheit.
+ (11) Aphasie mit Wortblindheit.
• (12) Polus (Bereich der Sehsphäre s. Fig. 51).

hinteren Centralwindung, d. h. die letzteren schlagen sich über den Rand der Hemisphäre nach Innen um und fliessen im Bereich des hinteren Theils der ersten Stirnwindung zum Paracentralläppchen zusammen.

Zwischen Stirn- und Schläfenlappen beginnt die Fissura s. Fossa Sylvii (s. Fig. 50), welche sich in zwei Schenkel theilt, in einen kurzen, 2—3 cm langen vorderen (Ramus anterior, s. ascendens, s. brevis, und einen 5—6 mal längeren Ramus posterior, s. horizontalis, s. longus).

Die keilförmige Partie, welche die beiden Sckenkel der Fossa Sylvii umfassen, nennt man den Klappdeckel (Operculum).

Im Scheitellappen fällt vor allem der Sulcus centralis (Sulcus Rolando) auf, welcher oberhalb des langen hinteren Schenkels der Fossa Sylvii, zuweilen sehr dicht an demselben, beginnt und schräg nach aufwärts gegen den freien Hirnrand zieht. Vor und hinter dem Sulcus centralis liegt die vordere und hintere Centralwindung (Gyrus centralis (Rolandicus) anterior und Gyrus centralis (Rolandicus) posterior, s. Fig. 50, 4 u. 5). Die Centralspalte und die beiden Centralwindungen sind am Gehirn leicht bestimmbar. Hier befindet sich das motorische Rindenfeld der oberen und unteren Extremität, das Rindenfeld des Hypoglossus und Facialis und zum Theil das Centrum der Muskel- und Hautsensibilität (s. Fig. 50). Beide Centralwindungen sind ziemlich gleich breit, die vordere geht nach vorne und unten in die drei Stirnwindungen über, während die hintere nach hinten vom Sulcus interparietalis (s. Fig. 50) begrenzt wird. Nach unten dicht über der Fossa Sylvii verbindet sich die vordere mit der hinteren Centralwindung.

Unter der Fossa Sylvii und mehr oder weniger parallel ihrem langen Schenkel verläuft der Sulcus temporalis superior (s. Fig. 50), welcher etwa 1 cm unter dem Anfang des horizontalen Schenkels der Fossa Sylvii beginnt und weiter als letztere fast bis zum Sulcus interparietalis nach rückwärts verläuft.

Zwischen oberer Temporalfurche und Fossa Sylvii liegt die für die Lehre von der Aphasie (s. unten) wichtige obere Schläfenwindung (Gyrus temporalis superior, s. Fig. 50, 6). Ausserdem unterscheiden wir am Schläfenlappen noch die mittlere und untere Schläfenwindung (Gyrus temporals medius und inferior) (Fig. 50, 7 und 8).

Die hintere Grenze der hinteren Centralwindung wird durch den bereits erwähnten Sulcus interparietalis s. parietalis (s. Fig. 50) gebildet. Er beginnt oberhalb des langen Schenkels der Fossa Sylvii in wechselndem Abstande von demselben und etwa 1,5—2 cm hinter dem Beginn der Centralfurche. Mit der letzteren verläuft die Parietalfurche anfangs ziemlich parallel und theilt sich dann gewöhnlich in der Höhe der Mitte der Centralfurche in einen bogenförmig nach rückwärts verlaufenden Schenkel und einen kürzeren, welcher nach vorne und oben mehr oder weniger parallel mit dem Sulcus centralis hinzieht. In der Umgebung der Interparietalfurche befindet sich das motorische Rindenfell für die untere Extremität und in der näheren Umgebung zu beiden Seiten der Interparietalfurche und weiter nach hinten das Centrum der Muskel- und Hautsensibilität. Ober- und unterhalb des Sulcus interparietalis liegt die obere und untere Parietalwindung (Gyrus parietalis superior und inferior, s. Fig. 50, 9 u. 10). Am Gyrus parietalis inferior kann man eine vordere und hintere Abtheilung unterscheiden, die vordere geht in die obere Schläfenwindung über, während die hintere Abtheilung sich bogenförmig um das hintere Ende der oberen Temporalfurche in die mittlere Temporalwindung fortsetzt. Diesen für die Lehre von der Aphasie und zwar der sensorischen Aphasie mit Wortblindheit wichtigen hinteren Theil der unteren Parietalwindung nennt man auch Gyrus angularis (s. Fig. 50, 11). Im Bereiche des Sulcus interparietalis kommen übrigens die mannichfachsten Varietäten vor.

Am Occipitallappen des Grosshirns ist die Fissura calcarina von besonderer Bedeutung, weil im Bereich derselben die Sehsphäre (Fig. 51) liegt. Diese Fissura calcarina entspringt im Verein mit der Fissura parieto-occipitalis s. occipitalis interna s. perpendicularis nahe hinter dem Splenium corporis callosi und beide gehen dann so auseinander, dass die Fissura occipitalis int. mehr vertical aufsteigt und als tiefe Kerbe am medialen Rande der Grosshirnhemisphäre hervortritt (s. Fig. 51 *P.po.*). Die Fissura calcarina

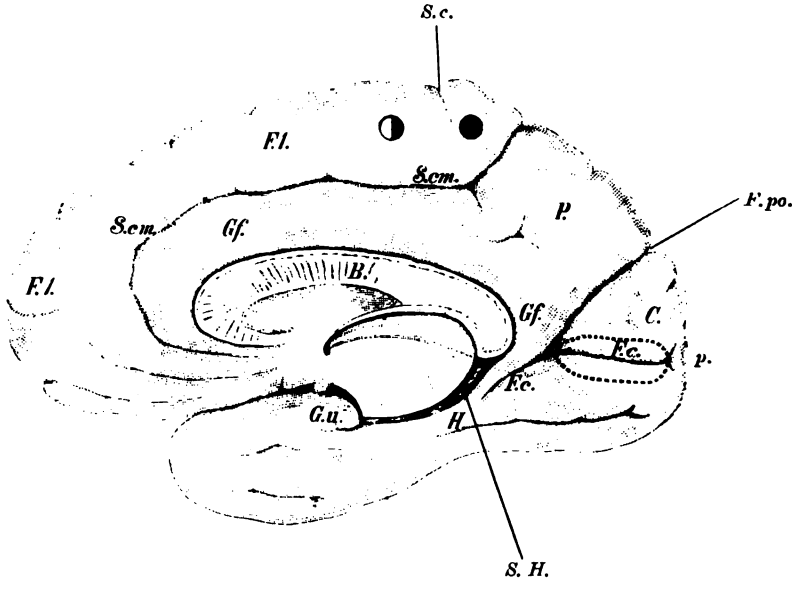

Fig. 51. Ansicht der rechten Hirn-Hemisphäre von der medialen Seite aus. *B.* Balken median durchschnitten. — *G.f.* Gyrus fornicatus. — *H.* Gyrus Hippocampi. — *S. H.* Sulcus Hippocampi. — *G.u.* Gyrus uncinatus. — *S.c.m.* Sulcus calloso-marginalis. — *F.I.* Erste Frontalwindung. — *S.c* Ende des Sulcus centralis (Centralfurche), nach vorne die vordere Centralwindung mit dem motorischen Rindenfeld, theils für die obere, theils für die untere Extr., nach hinten die hintere Centralwindung mit dem motorischen Rindenfeld für die untere Extr. — *P.* Praecuneus (Vorzwickel). — *C.* Cuneus (Zwickel). — *F.po.* Fissura parieto-occipitalis s. occipitalis perpendicularis. — *p.* Polus. — *F.c.* Fissura calcarina, im hinteren Bereich derselben und in der Nähe des Polus ist die Sehsphäre durch eine punctirte rothe Linie angegeben.

verläuft nach dem hinteren Hirnende und erreicht dasselbe in der Nähe der unteren Hemisphärenfläche (s. Fig. 51). Der von beiden Spalten, d. h. von der Fissura calcarina und der Fissura occipitalis perpendicularis eingeschlossene Gehirntheil ist der Cuneus (Zwickel, Fig. 51 *C*). Der hinterste Theil des Scheitellappens vor dem Cuneus an der medialen Fläche des Hirns heisst Praecuneus (Vorzwickel).

Am Occipitallappen unterscheidet man aussen die obere, mittlere und untere Occipalwindung (s. Fig. 50. 12. 13. 14), deren Abgrenzung sehr wechselnd ist. Die mittlere und untere Occipitalwindung geht gewöhnlich in die mittlere und untere Schläfenwindung über.

Bis jetzt bekannte Localisationen in der Grosshirnrinde.

In dieser so skizzirten Grosshirnrinde sind bis jetzt folgende, bereits oben kurz erwähnte Localisationen bekannt, welche in Fig. 50 schematisch angegeben sind. Ich bemerke, dass ich nur die bis jetzt sicher nachgewiesenen Localisationen in die Abbildung aufgenommen habe. Die

durch Zeichen hervorgehobenen Gehirnstellen entsprechen jenen Punkten der Gehirnrinde, wo die betreffende Localisation bestimmt zu finden ist. Die Ausdehnung, die Abgrenzung der einzelnen Localisationen zu einander ist in Fig. 50 nicht wiedergegeben, weil eine solche detaillirte Darstellung nach dem heutigen Stand unserer Kenntnisse noch nicht möglich ist.

Um die Localisationen der Gehirnkrankheiten haben sich besonders Broca, Meynert, Hitzig, Fritsch, Flechsig, Munk, Nothnagel, Naunyn, Charcot, Pitres u. A. hervorragende Verdienste erworben.

Die motorischen Rindenfelder der Grosshirnrinde.

Die motorischen Rindenfelder der Grosshirnrinde sind zuerst von Fritsch und Hitzig entdeckt worden, indem sie zeigten, dass durch elektrische Reizung einer bestimmten Stelle der Grosshirnrinde im Bereich der vorderen und hinteren Centralwindung und der oberen Scheitelwindung beim Hunde Bewegungen bestimmter Muskelgruppen auf der gegenüberliegenden Seite eintreten. Bei länger fortgesetzter oder allmählich gesteigerter Reizung verbreiten sich die Zuckungen auf alle Muskeln der gegenüberliegenden Körperhälfte, ja sie gehen auch auf die andere Körperhälfte über und können schliesslich in allgemeine Convulsionen ausarten. In Uebereinstimmung mit diesen experimentellen Ergebnissen, welche auch von Munk, Goltz u. A. bestätigt wurden, beobachtet man auch beim Menschen nach Traumen, nach Reizungen der erwähnten Stelle der Grosshirnrinde epileptiforme Zuckungen und Krämpfe in bestimmten Muskelgruppen der gegenüberliegenden Seite, welche schliesslich in allgemeine Convulsionen übergehen können.

Diese Bewegung bestimmter Muskelgruppen durch elektrische Reizung einer bestimmten Stelle der grauen Grosshirnrinde war um so auffallender, als man bis dahin letztere für unerregbar gehalten hatte, in Uebereinstimmung mit der Thatsache, dass auch die graue Substanz des Rückenmarks durch directe Reize nicht erregt wird. Wie C. Ludwig und Fick zeigten, ist die weisse Substanz der Vorder- und Hinterstränge des Rückenmarks reizbar, während die graue nicht direct erregbar ist, wohl aber die Uebertragung von Erregungen nach jeder Richtung zu vermitteln vermag (Schiff).

Die oben erwähnte Region der Grosshirnrinde in der Umgebung der Centralfurche nannte man die motorische Region, das motorische Rindencentrum. Von weiterem Interesse war sodann, dass nach Exstirpation des motorischen Rindencentrums bei bestimmten Thieren, z. B. beim Hund, nicht etwa, wie zu erwarten war, vollkommene oder dauernde Lähmung der betreffenden Muskeln eintrat, sondern dass nur vorübergehende oder dauernde Störung des Muskelbewusstseins und Defect der Willensenergie erfolgten. Munk glaubte, dass es sich auch in dieser Region um den Ausfall von Erinnerungsbildern der Berührungs-, Druck- und Muskelempfindungen handele, dass dieselbe in Wahrheit eine sensorische Region sei. Munk nannte sie daher die Fühlsphäre und die in ihr entstehenden Vorstellungen sollten die nächste Ursache für die sog. willkürlichen Bewegungen sein. Motorische Rindenlähmungen sollten nur dann entstehen, wenn die Rinde auch ihre Sensibilität verloren habe, d. h. wenn die Tast-, Lage-, Druck- und Bewegungsvorstellungen als Bewegungsimpulse fehlen.

Der Mensch und die einzelnen Thiere verhalten sich gegen Rindenläsionen sehr verschieden. Bei Fröschen und Tauben kann man die Hemisphären abtragen, ohne die Fähigkeit der Locomotion wesentlich zu stören. Empfindlicher ist das Gehirn des Meerschweinchens und Kaninchens, dann folgt in der Scala der Hund, der Affe und schliesslich der Mensch. Beim Menschen entstehen durch Rindenläsionen sehr vollkommene Paralysen.

Durch neuere Untersuchungen über die motorische Region Hitzig's und die Fühlsphäre Munk's hat sich ergeben, dass beide nicht identisch sind, dass beide Centren von einander zu trennen sind, dass sie allerdings neben einander liegen. Durch umschriebene Verletzungen eines jeden Centrums entstehen isolirte motorische Lähmungen oder Lähmungen der Muskel- und Hautsensibilität (Ataxie, Coordinationsstörungen) im Sinne Munk's.

Rindenfeld des N. facialis und hypoglossus. Motorisches Rindenfeld der oberen und unteren Extremität.

Nach den bis jetzt vorliegenden Untersuchungen sind uns an der Grosshirnrinde folgende motorische Rindenfelder sicher bekannt:

An der tiefsten Stelle der vorderen Centralwindung, in der Nähe der Localisation der motorischen Sprachstörung (Aphasie) findet sich das Rindenfeld für den N. facialis und hypoglossus (s. Fig. 50 ⊖ ⓓ). In der mittleren Partie der beiden Centralwindungen zu beiden Seiten der Mitte des Sulcus centralis liegt das motorische Rindenfeld für die obere Extremität (s. Fig. 50 ○ 4,5). Das motorische Rindenfeld für die untere

Extremität liegt im oberen (medialen) Theile vorzugsweise der hinteren Centralwindung bis in die Gegend der oberen Parietalwindung (s. Fig. 50 und 51 ●). Im oberen medialen Theile der vorderen Centralwindung resp. in dem sog. Lobulus paracentralis stossen die beiden motorischen Rindenfelder der oberen und unteren Extremität zusammen und können durch Läsionen an dieser Stelle beide Extremitäten gelähmt werden (s. Fig. 50 und Fig. 51 ◔).

Localisation der Muskel- und Hautsensibilität.

Die Localisation für die Muskel- und Hautsensibilität dürfen wir nach den bis jetzt vorliegenden Beobachtungen an jene Stelle der Hirnrinde verlegen, wo sie in Fig. 50 eingetragen ist, d. h. zu beiden Seiten des Sulcus interparietalis. Diese Region entspricht wohl im Wesentlichen der sog. Fühlsphäre Munk's. Durch Läsionen an dieser Stelle der Gehirnrinde entstehen Lähmungen der Muskel- und Hautsensibilität, theils corticale Lähmungen des sog. Muskelsinns, welche sich gewöhnlich als Ataxie, als Coordinationsstörungen äusseren, theils Störungen der Hautsensibilität (Verminderung oder Vermehrung derselben) mit oder ohne Motilitätsstörungen.

Unter Ataxie versteht man bekanntlich jenen Zustand, bei welchem das zur Ausführung einer beabsichtigten zweckmässigen Bewegung erforderliche Zusammenwirken der Muskeln resp. der Muskelgruppen gestört ist, während die Function und Kraft der einzelnen Muskeln völlig intact sein kann. Ausser dieser Rindenataxie unterscheidet man bekanntlich noch spinale, bulbäre und cerebellare Ataxie nach Krankheiten des Rückenmarks, der Medulla oblongata und des Kleinhirns.

Centren der Grosshirnrinde für die Sprache.

Von besonderem Interesse sind die in der Gehirnrinde befindlichen Centren für die Sprachbildung. Nach Naunyn kennen wir gegenwärtig drei verschiedene Centren für die Sprachbildung, und zwar ein motorisches und zwei sensorische. Das motorische Sprachcentrum für die Wortbildung liegt, wie Broca zuerst entdeckte, in der dritten (Broca'schen) Stirnwindung in unmittelbarer Nähe des Centrums für die Sprachmusculatur, d. h. für Facialis und Hypoglossus (s. Fig. 50 3 ○).

Motorische Aphasie.

Durch Läsion dieser dritten Stirnwindung entsteht motorische Aphasie, bei welcher die Kranken trotz vollen Bewusstseins und trotz vollständiger Beweglichkeit der Zunge nicht sprechen können, weil sie die motorische Wortbildungsthätigkeit, d. h. die Vorstellungen der Sprachbewegungen, verloren haben.

Sensorische (acustische) Aphasie mit Worttaubheit (Wernicke).

Das zweite Sprachcentrum in der Gehirnrinde liegt nach Wernicke und Naunyn in den hinteren zwei Dritttheilen der oberen Schläfenwindung, wo sich höchst wahrscheinlich auch das Rindencentrum für die acustischen Wahrnehmungen befindet (s. Fig. 50 6 × × ×). Durch Läsionen dieser Gehirnrindenpartie entsteht die sog. sensorische (acustische) Aphasie mit Worttaubheit (Wernicke), bei welcher die Kranken die Klangbilder der Sprache verloren haben, sodass sie Worte nicht verstehen, ja geradezu worttaub sind, trotzdem das Hörvermögen vollständig intact ist.

Sensorische Aphasie mit Wortblindheit.

Das dritte bis jetzt bekannte Sprachcentrum liegt nach Naunyn in der Nähe der Sehsphäre im hintersten Theile des Gyrus angularis, wo derselbe in den Hinterhauptslappen übergeht (s. Fig. 50 11 +). Durch Läsion dieser Stelle entsteht sensorische Aphasie mit Wortblindheit, bei welcher das Verständniss der Schriftzeichen gestört ist, obgleich auch hier die optische Wahrnehmung als solche intact ist, genau so wie bei der acustischen Aphasie mit Worttaubheit das Hörvermögen als solches nicht gestört ist.

Localisation des Gesichtssinns in der Grosshirnrinde.

Das Rindencentrum des Gesichtssinns liegt im Occipitallappen und zwar vorzugsweise in der Umgebung der Fissura calcarina (s. Fig. 51). Die Störungen des Gesichtssinnes, welche bis jetzt nach Läsion der genannten Stelle beobachtet wurden, sind nach Nothnagel folgende: 1) Hemianopsie, 2) vollständige Blindheit, 3) Störung des Farbensinns, 4) Seelenblindheit, 5) subjective Lichtempfindungen und Gesichtsbilder (s. das Genauere S. 106, Gehirnverletzungen).

Andere Localisationen als die erwähnten sind bis jetzt in der Gehirnrinde noch nicht sicher nachgewiesen. Es sei nur noch erwähnt, dass man an die untere Fläche der Hemisphären, in den Gyrus Hippocampi die Riechsphäre verlegt.

Die Riechsphäre.

Von den Hirnganglien erwähne ich zunächst die Streifenhügel.

Die Function der Streifenhügel.

Nach Zerstörung der Streifenhügel erfolgt motorische Lähmung der gegenüberliegenden Extremität (Meynert, Nothnagel). Erweichungen des Nucleus caudatus und lentiformis können aber auch vollständig symptomlos verlaufen (Charcot, s. auch Verletzungen des Gehirns S. 108).

Die Sehhügel.

Die Function der Sehhügel ist noch sehr zweifelhaft. Auf Grund anatomischer Verhältnisse ist eine Beziehung zum Gesichtssinn anzunehmen. Möglicherweise sind

sie wichtige Centren für die verschiedenen Reflexe. Ob die nach Zerstörung der Sehhügel beobachteten motorischen Reizerscheinungen (Zittern, Athetose) von ihnen abhängig sind, ist noch zweifelhaft.

Die Vierhügel.

Die Vierhügel stehen in directer Beziehung zu dem N. opticus und zu den Augenbewegungen (N. oculomotorius, trochlearis, abducens); s. auch S. 108, Verletzungen des Gehirns.

Die Grosshirnschenkel.

Bei Verletzungen der Grosshirnschenkel entsteht Lähmung der Extremitätennerven, des Hypoglossus, Facialis und Trigeminus auf der dem Erkrankungsherd gegenüberliegenden Körperseite, ferner gleichseitige Lähmung aller Aeste des Oculomotorius.

Die Brücke.

Erkrankungen der Brücke erzeugen gekreuzte motorische und sensible Lähmungen der Extremitäten, während der Trigeminus, Abducens, Facialis und Hypoglossus auf der gleichen Seite gelähmt sein können.

Das Kleinhirn.

Das Kleinhirn ist eine Centralstation für den Muskelsinn. Nach Verletzungen des Kleinhirns beim Menschen beobachtet man besonders Ataxie (namentlich nach Verletzungen des Wurms) und Gleichgewichtsstörungen (Schwindel, taumelnder, schwankender Gang, Drehungen um die Längsaxe).

Die Medulla oblongata.

In der Medulla oblongata, der Fortsetzung des Rückenmarks zum Gehirn, finden sich sehr wichtige Centren, vor allem das Respirationscentrum und das vasomotorische Centrum.

Das Centrum der Athembewegungen liegt entsprechend der Spitze des Calamus scriptorius in der Formatio reticularis in der Höhe der Ala cinerea nach abwärts vom Gefässcentrum. Dieses Centrum der Athembewegungen wird besonders durch den Willen, durch den Gasgehalt des Blutes und durch Reizung centripetaler Nerven, besonders des Vagus, beeinflusst.

Das Gefässcentrum oder vasomotorische Centrum liegt ebenfalls in der Formatio reticularis an der Grenze von der Brücke und dem verlängerten Mark (K. Ludwig). Dieses vasomotorische Centrum kann auch reflectorisch nach Reizung gewisser Stellen des Centralnervensystems und nach Reizung von peripheren Nerven in Thätigkeit versetzt werden, sodass Verengerungen oder Erweiterungen der Blutgefässe entstehen.

Ein weiteres Centrum in der Medulla oblongata ist das Herzhemmungscentrum, von welchem aus in der Bahn des N. vagus die Herzthätigkeit gehemmt werden kann (Ed. Weber).

Wie im Rückenmark, so liegen auch in der Medulla oblongata Centren, welche durch die in sie ein- und austretenden Nerven Reflexbewegungen auszulösen vermögen, so besonders das Centrum für die Kaubewegungen, für den Schlingact, für die Schliessung der Augenlider, für das Niesen und Husten.

Endlich sei noch erwähnt, dass nach Verletzung einer bestimmten Stelle des 4. Ventrikels an der Spitze des Calamus scriptorius vorübergehend Zuckerharn (Diabetes, Melliturie) auftritt, wie zuerst Cl. Bernard durch seine Piqûre (Zuckerstich) nachgewiesen hat. Vorherige Durchschneidung der N. splanchnici macht den Zuckerstich unwirksam. Nach Verletzung einer begrenzten Stelle unterhalb des Diabetescentrums erfolgt nach Cl. Bernard Polyurie ohne Zuckergehalt des Harns (Diabetes insipidus), nach Stich etwas oberhalb des Diabetescentrums tritt Albuminurie bei normaler Harnmenge auf. Auch nach Verletzungen des Kleinhirns und des Rückenmarks, besonders nach vollständiger Durchschneidung des letzteren (Schiff), nach Durchschneidung des obersten Brust- und untersten Halsganglions des Sympathicus (Pavy), nach Reizung des N. depressor (Filehne) und nach centraler Reizung des Vagus tritt Diabetes auf.

Die feinere Anatomie des Gehirns und der Medulla oblongata.

Um die Erforschung der feineren Anatomie des Gehirns, resp. des Faserverlaufs innerhalb desselben und in der Medulla oblongata haben sich besonders Meynert und Flechsig hervorragende Verdienste erworben. Flechsig verdanken wir die jüngste, aber wohl fruchtbarste Untersuchungs-Methode, welche auf der Thatsache beruht, dass die Fasern des Centralnervensystems nicht gleichzeitig, sondern nach einander während eines langen Zeitraumes des Fötal- und Extrauterinlebens ihre Markscheiden erhalten. Die zu einer bestimmten Zeit markhaltigen Fasern derselben Herkunft und

desselben Verlaufs heben sich bei geeigneter Behandlung, z. B. durch Färbung mit Hämatoxylin nach WEIGERT oder mit Goldchlorid nach FREUD von allen anderen noch marklosen Fasern ab.

Wie im Rückenmark, so besteht, wie wir sahen, auch im Gehirn eine Sonderung der motorischen (centrifugalen) und der sensorischen (centripetalen) Fasern.

Gehirn und Rückenmark bestehen aus weisser und grauer Substanz. Die graue, vom Centralcanal durchbohrte Substanz des Rückenmarks wird von der weissen Masse umschlossen. Die graue Substanz des Rückenmarks enthält die Zweig- und Nebenbahnen, die weisse Substanz die Hauptleitungsbahnen. Die Leitung vom Gehirn zum Rückenmark geschieht nur durch centripetale sensorische und centrifugale motorische Hauptbahnen, da die graue Substanz des Rückenmarks nach dem Gehirn hin durch weisse Substanz unterbrochen wird. Ein Theil der grauen Rückenmarkssubstanz setzt sich durch die Rautengrube und den Aquaeductus Sylvii bis in das Infundibulum fort (das sog. centrale Höhlengrau MEYNERT's). Im Gehirn verzweigen und verweben sich die Fasern in der mannichfachsten Weise. In der grauen Substanz des Gehirns liegen die Ganglienzellen, die weisse Substanz dagegen besteht nur aus Nervenfasern. Die graue gangliöse Substanz findet sich im Gehirn in dem oben erwähnten centralen Höhlengrau MEYNERT's, jederseits im Thalamus opticus, Corpus striatum und Nucleus lentiformis, ferner in dem unpaarig vorhandenen Vierhügel, dann im Kleinhirn und endlich vor allem in der Grosshirnrinde.

Die Leitungsbahnen des Gehirns und der Medulla oblongata.

Ueber die Leitungsbahnen des Gehirns sei Folgendes hervorgehoben, bezüglich der genauen Darstellung verweise ich besonders auf die beiden Arbeiten von P. FLECHSIG, die Leitungsbahnen im Gehirn und Rückenmark des Menschen 1876 und den „Plan des menschlichen Gehirns" (Leipzig. Veit & Comp. 1883).

Der Stabkranz.

Die von der Grosshirnrinde fächerförmig ausstrahlenden und nach dem Hirnstamm und der Brücke zu convergirenden Fasern nennt man bekanntlich den Stabkranz (Corona radiata).

Grosshirnschenkel.

Die Fasern des Stabkranzes des Vorderhirns drängen sich in den Grosshirnstielen (pedunculi cerebri) zusammen. Letztere werden durch die Substantia nigra in zwei Theile getheilt, in die Basis oder den Grosshirnschenkelfuss und die Haube oder Decke (Tegmentum). Die Haube enthält die sensiblen Bahnen der gesammten Körperoberfläche, ausser dem N. olfactorius und dem N. opticus, die Basis oder der Fuss der Grosshirnschenkel die motorischen.

Die Pyramidenbahnen.

Aus der Rinde der Centralwindungen und dem Lobulus paracentralis entspringen die sog. Pyramidenbahnen, welche eine directe Verbindung der Hirnrinde mit den motorischen Nervenwurzeln des Rückenmarks darstellen. Sie ziehen von der erwähnten Stelle der Grosshirnrinde innerhalb des Stabkranzes in die innere Kapsel, dann in den Grosshirnschenkelfuss, weiter durch die Brücke zur Medulla oblongata. Am vorderen Umfange der letzteren erfahren sie eine unvollständige Kreuzung, der grössere Theil der Fasern tritt daher auf die entgegengesetzte Seite in die Pyramidenseitenstrangbahnen des Rückenmarks, während der kleinere Theil ungekreuzt auf derselben Seite als Pyramidenvorderstrangbahn weiter zieht. Beide treten dann in die grauen Vorderhörner. Auf diesem ganzen Wege treten die Pyramidenbahnen nach FLECHSIG weder mit den Ganglien des Vorderhirns, noch mit denen der Brücke in Verbindung. In den Pyramidenbahnen findet zweifellos die Uebertragung von Willensimpulsen auf die vorderen Rückenmarkswurzeln statt. Auch ist es wahrscheinlich, dass sämmtliche motorische Nervenkerne durch das Fasersystem der Pyramidenbahnen mit der Grosshirnrinde verbunden werden.

Unterbrechungen der Pyramidenbahn an irgend einer Stelle erzeugt jedesmal Lähmung der gegenüberliegenden Seite und zwar je nach dem Sitz und der Ausdehnung Hemiplegie oder Lähmung einzelner Glieder, des Armes, des Beins (Monoplegieen).

Bahnen der Grosshirnschenkelhaube.

Die Bahnen der Grosshirnschenkelhaube enthalten die Bahnen für die Haut- und Muskelsensibilität und für die Gehör- und Geschmacksnerven. Ein Theil der Fasern — der Haubenstrahlung im engeren Sinne — verläuft durch das hintere Drittel der inneren Kapsel in dem Stabkranz zum Paracentrallappen der Rinde. Zur Haubenstrahlung im weiteren Sinne gehören Faserzüge, welche aus den Vierhügeln in die Rinde (Vierhügelstrahlung) und vom rothen Kerne her durch die Sehhügel zum Scheitellappen verlaufen.

Nach unten verlaufen die sensiblen Bahnen der Haube durch die Brücke zum Rückenmark, wo sie namentlich mit den Hintersträngen und Seitenstrangresten resp. mit den hinteren Wurzeln in Verbindung stehen.

Die Sehstrahlung.

Von sonstigen Faserzügen erwähne ich besonders diejenigen, welche die Sehsphäre im Hinterhauptslappen mit der ersten Sehstation in den Sehhügeln und Vierhügeln verbinden (Sehstrahlung).

Der Sehhügel steht ferner in directer Verbindung mit sämmtlichen Lappen der Grosshirnrinde resp. mit dem Streifenkörper und mit dem Grosshirnschenkel.

Der Streifenhügel. Linsenkern.

Der Streifenhügel sendet zahlreiche Fasern zum Hirnschenkelfuss. In den Linsenkern treten besonders centripetal leitende Fasern aus der Haube.

Verbindungen des Kleinhirns.

Von den Verbindungen des Kleinhirns mit dem Grosshirn erwähne ich besonders die vordere und hintere Grosshirnrinden-Brückenbahn. Die erstere zieht aus der Rinde des Stirnlappens durch die innere Kapsel in den Grosshirnschenkelfuss zur Brücke und von hier in die Rinde des Kleinhirns (Flechsig). Die hintere Grosshirn-Brückenbahn entspringt aus der Rinde des Schläfen- und Hinterhauptslappen und tritt aus der Brücke in den mittleren Theil des Kleinhirns.

Die Streifenhügel-Brüchenbahn entspringt aus dem Nucleus caudatus und dem äusseren Theile des Linsenkerns und gelangt durch den Grosshirnschenkelfuss und die Brücke in das Kleinhirn.

Die Crura cerebelli superiora entstehen zum grössten Theil aus den Nuclei dentati des Kleinhirns und gehen meist in die rothen Kerne der Haube über.

Die Verbindung des Kleinhirns mit der Medulla oblongata resp. spinalis wird durch Theile des Corpus restiforme gebildet und zwar 1) durch Fasern zwischen der Rinde des Wurms zum Seitenstrangkern (Formatio reticularis); 2) durch Fasern der Rinde, hauptsächlich der Hemisphären, zur grossen Olive; 3) durch Fasern zwischen der Rinde des Wurms zu den Kernen der Hinterstränge; 4) durch Fasern zwischen dem Dachkern zum Deiter'schen Kern; 5) durch Fasern zwischen Kugelkern und Pfropf einerseits zum Kern des N. vestibularis (N. acusticus) andererseits. Die unter 1, 2 und 3 angegebenen Fasern entsprechen der äusseren Abtheilung des Corpus restiforme, die übrigen unter 4 und 5 der inneren Abtheilung desselben.

Die Bahnen für die aufsteigende sensible Leitung.

Die Bahnen für die aufsteigende sensible Leitung führen somit von der Peripherie aufwärts durch die Hinterwurzeln des Rückenmarks theils in die graue Substanz, theils direct in die Hinterstränge. Aus der grauen Substanz tritt ein Theil der Fasern theils gekreuzt, theils ungekreuzt in die Seitenstränge. Die Schmerzempfindung wird wahrscheinlich ausschliesslich durch die graue Substanz geleitet, der Temperatur-, Druck- und Tastsinn u. s. w. durch die weisse Substanz bald mehr der Hinter-, oder mehr der Seitenstränge. Die sensiblen Bahnen werden schon im Rückenmark selbst gekreuzt, sehr bald nach ihrem Durchtritt durch die hinteren Wurzeln. Im Gehirn verlaufen die sensiblen Bahnen durch die Grosshirnschenkelhaube und die hinteren Abschnitte der inneren Kapsel (Carrefour sensitif) zur Rinde, endigen hier unter und hinter der motorischen Rindensphäre in der Umgebung des Sulcus interparietalis in der hinteren Centralwindung und im vorderen Scheitellappen (s. Fig. 50).

Die Bahnen für die absteigende motorische Leitung.

Die Bahnen für die absteigende motorische Leitung entspringen in der motorischen Rindenregion Hitzig's, in der vorderen und hinteren Centralwindung, im Gyrus paracentralis und im oberen Scheitellappen (s. Fig. 50, 4. 5. 9 u. Fig. 51), verlaufen durch die innere Kapsel, den Grosshirnschenkelfuss, die vordere Hälfte der Brücke und treten dann zur Pyramide zusammen. In der Pyramidenkreuzung erfolgt eine Kreuzung der Hauptmasse der Leitungsfasern. Die gekreuzten Fasern steigen durch die Seitenstränge

nach abwärts, treten in die graue Substanz und setzen sich in Verbindung mit den multipolaren Ganglien der Vordersäulen. Durch den Achselcylinderfortsatz der letzteren gelangen sie zu den vorderen Wurzeln und von da weiter nach der Peripherie. Der kleinere Theil der motorischen Fasern verläuft ungekreuzt im inneren (medianen) Theil des Vorderstranges.

Die Reflexbahnen.

Die Reflexbahnen verlaufen von der Peripherie zu den Hinterwurzeln des Rückenmarks und hier wird wahrscheinlich durch die Ganglien der grauen Substanz die Leitung nach den Vorderwurzeln vermittelt. Vom Gehirn absteigende reflexhemmende Fasern verlaufen wahrscheinlich gekreuzt im Vorderstrang. —

§ 13. Die Gehirnerschütterung (Commotio cerebri).

Die Gehirnerschütterung (Commotio cerebri). Experimentelle Untersuchungen und anatomischer Befund.

— Bei der Gehirnerschütterung (Commotio cerebri) handelt es sich um eine Verschiebung, um eine Quetschung des Gehirns in toto mit oder ohne nachweisbare anatomische Läsionen.

Die Lehre von der Gehirnerschütterung ist in neuerer Zeit besonders durch experimentelle Untersuchungen von W. Koch und Filehne gefördert worden. Um eine reine Erschütterung des Gehirns durch äussere Gewalteinwirkungen auf den Schädel zu erreichen, führten die genannten Forscher mit einem Hammer gegen das Parietale eines Hundes eine Reihe von Einzelschlägen, in der Secunde etwa 2. Nach $^1/_2$—$^3/_4$ Stunden trat dann an den so verhämmerten Thieren das klinische Bild der reinen Commotio cerebri auf, wie man es auch beim Menschen beobachtet: völlige Bewusstlosigkeit des Thieres, flache Respiration, Pulsverlangsamung, Temperaturabfall, Erschlaffung aller Muskeln, Unempfindlichkeit der Haut gegen starke elektrische Reize.

Die Section der verhämmerten Thiere ergab: Hyperämie der weichen Hirn- und Rückenmarkshäute, der Gehirnsubstanz und der oberen Medulla, nirgends wurden Quetschungen, Gefässrupturen, überhaupt keine mechanischen Läsionen, keine abnorme Consistenz des Gehirns nachgewiesen. So verhält es sich auch beim Menschen in allen Fällen von reiner Commotio cerebri, auch hier fehlen nachweisbare anatomische Läsionen, sie verlaufen klinisch theils leicht, theils tödtlich. Die Erschütterung des Gehirns findet gleichmässig über das ganze Organ statt, alle Centren des Gehirns werden zuerst durch die Commotio erregt, dann gelähmt. Nach der Ansicht von H. Fischer sollte bei Commotio cerebri besonders eine Reflexlähmung des vasomotorischen Centrums in der Medulla oblongata — wie beim Shock (s. Lehrbuch d. allg. Chir. 2. Aufl. § 63) und beim Goltz'schen Klopfversuch — stattfinden. Der letztere besteht bekanntlich darin, dass man durch wiederholtes Klopfen auf den Bauch eines Frosches einen eigenthümlichen Collapszustand herbeiführen kann, welcher durch Herzlähmung, durch diastolischen Herzstillstand tödtlich enden kann. Durch die mechanische Reizung der Intestina resp. durch die Reizung sensibler Nerven wird beim Goltz'schen Klopfversuch reflectorisch die Thätigkeit des Centralorgans und besonders des vasomotorischen Centrums in der Medulla oblongata herabgesetzt resp. gelähmt. Daher kommt es zu Verminderung oder Lähmung des Gefässtonus, zu Verlangsamung des Blutstromes und Sinken des Blutdrucks und schliesslich kann die Circulationsstörung einen solchen Grad annehmen, dass die Herzaction aufhört. Diese Reflexlähmung des vasomotorischen Centrums in der Medulla oblongata kommt gewiss auch bei Commotio cerebri vor, sie erklärt aber nicht das Wesen der Gehirnerschütterung, bei welcher im Gegentheil alle Centren in Mitleidenschaft gezogen werden.

Wie Koch, Filehne und später Wittkowski nachgewiesen haben, kann bei Commotio cerebri der Tod eintreten, ohne dass durch makroskopische oder histologische Untersuchung des Gehirns irgend eine Läsion wahrzunehmen ist. In anderen Fällen von tödtlichem Ausgange nach Gehirnerschütterung sind ausgedehntere oder umschriebene Quetschungen und Zerreissungen der Gehirnsubstanz, capilläre Apoplexieen, z. B. besonders auch in der Gegend des 4. Ventrikels und in der Medulla oblongata, Hämorrhagieen in den weichen Gehirnhäuten u. s. w. bei der Section vorhanden. Die klinischen Erscheinungen sind dabei entweder dieselben, wie bei reiner Commotio cerebri ohne nachweisbare Verletzungen des Gehirns und seiner Adnexa, oder sie sind mit sog. Herdsymptomen entsprechend der Verletzung bestimmter Hirnpartieen verbunden.

Albert erzeugte bei Hunden durch Verhämmerung des Schädels ebenfalls Gehirn-

erschütterung und controllirte gleichzeitig die Verhältnisse des Hirnkreislaufs und des allgemeinen Blutdrucks. In die Vena jugularis externa, welche beim Hunde nach G. Gärtner und J. Wagner die Hauptmasse des Hirnblutes abführt, legte Albert nach vorheriger Unterbindung aller nicht Hirnblut führenden Zuflüsse eine Kanüle und registrirte die während der Verhämmerung abfliessende Blutmenge. Eine gleichzeitig in die Art. cruralis eingeführte Kanüle gab über den arteriellen Blutdruck Aufschluss. Es ergab sich, dass in Folge der Verhämmerung unter Erhöhung des Blutdrucks und unter Eintritt einer Vagusreizung eine Beschleunigung des aus dem Schädel abfliessenden Blutstromes stattfindet.

Klinische Erscheinungen der Commotio cerebri.

Symptomatologie der Commotio cerebri. — Am Krankenbett treten dieselben Erscheinungen auf, wie wir sie soeben nach experimentellen Untersuchungen kennen gelernt haben; sie sind, kurz gesagt, dieselben wie im tiefen Schlafe. Vorwiegend handelt es sich um Symptome Seitens der Hirnrinde, dann werden die Centra der Rautengrube afficirt (Respirationsstörung und Pulsverlangsamung).

Die allgemeinen Hirnerscheinungen bei reiner Commotio cerebri bestehen in sofort nach der Verletzung vorhandenen Störungen des Sensoriums und der Intelligenz (Benommenheit, Störungen des Gedächtnisses, verminderte Intelligenz, Schlafsucht, Sopor, Coma, Delirien), ferner in Kopfschmerz, Schwindel, Uebelkeit, Erbrechen, Krämpfen, in Veränderungen der Körpertemperatur, meist mit Verminderung, seltener mit Erhöhung derselben, endlich in Veränderungen des Pulses und der Respiration, in Stuhlverstopfung und häufig in Blasenstörung (retentio urinae).

Ausser diesen allgemeinen Hirnerscheinungen sind häufig Herdsymptome in Folge Verletzung bestimmter Hirntheile oder Drucksymptome in Folge intracranieller Blutergüsse vorhanden, wenn die Commotio cerebri mit Hirnverletzung oder Hirndruck complicirt ist.

Vorherrschend sind bei reiner Commotio cerebri die Störungen des Bewusstseins bis zum tiefsten Coma. Erbrechen, meist bald nach der Verletzung, ist sehr häufig. Die Respiration ist oberflächlich, oft aber auch im Gegentheil tief und schnarchend, der Puls ist meist schwach, kaum fühlbar und verlangsamt, die Sensibilität der Haut und die Erregbarkeit der Muskeln ist gegen elektrische Reize herabgesetzt.

Von besonderem, auch forensischem Interesse ist ferner, dass der Patient die Erinnerung an die Zeit, wo die Verletzung entstand, ja an Thatsachen, welche der Gehirnerschütterung vorangingen, mehr oder weniger vollständig und für immer verloren hat. Die betreffende Zeit existirt gleichsam für das Gedächtniss des Verletzten gar nicht.

Entsprechend dem Grade der Commotio cerebri ist dieses klinische Bild natürlich mehrfach modificirt.

In den leichten Fällen, z. B. nach Schlag auf den Kopf, stürzt der Kranke bewusstlos zusammen und bietet für eine kurze Zeit das eben beschriebene Symptomenbild dar, dann aber beginnt er tiefer zu athmen, er schlägt die Augen auf, steht auf, schwankt zwar noch beim Gehen, ist dann aber bald wieder vollständig hergestellt. Zuweilen aber bleiben auch in solchen leichten Fällen verschiedene Störungen noch längere Zeit bestehen, z. B. Ataxie, d. h. das Unvermögen, coordinirte Bewegungen aus-

zuführen, ferner Sprachstörungen, Schwäche des Gedächtnisses, Bewegungsstörungen am Bulbus u. s. w. Die Sprachstörungen bestehen entweder in Stottern oder der Patient vermag manche Worte oder Buchstaben nicht ordentlich auszusprechen (s. Aphasie S. 107). Die Ataxie nach Commotio cerebri äussert sich besonders beim Greifen und Halten von Gegenständen.

In den schweren Fällen sind im wesentlichen die oben erwähnten ausgesprochenen Depressionszustände aller Lebensvorgänge vorhanden, dieselbe Bewusstlosigkeit, dieselbe mangelhafte Reaction auf äussere Reize, auch die Conjunctiva ist vollständlich unempfindlich. Die Pupille ist bald eng, bald etwas erweitert, sie reagirt aber auf grelles Licht. Respiration und Puls verhalten sich, wie oben erwähnt. Harn und Koth gehen unwillkürlich ab oder sind angehalten. bei Wassereingiessung schlucken die Patienten oft. Dieses klinische Bild kann Stunden oder Tage dauern und je länger das Coma anhält, um so wahrscheinlicher sind ernstere Verletzungen des Gehirns und seiner Adnexa, um so ungünstiger ist die Prognose. Wenn Besserung erfolgt, dann tritt gewöhnlich nach der Depression ein Stadium der Exaltation von sehr verschiedener Dauer auf. Die Patienten sind aufgeregt und klagen über Kopfschmerzen, das Gesicht ist geröthet, der Puls ist hart und frequent u. s. w. Je rascher der Patient aus dem Coma erwacht, um so eher ist eine reine Commotio cerebri anzunehmen, um so eher ist vollständige Heilung zu erwarten, welche allerdings oft genug auch in den scheinbar leichten Fällen sehr allmählich und langsam erfolgt.

Die Prognose soll daher bei Commotio cerebri stets, auch in scheinbar leichten Fällen, vorsichtig gestellt werden, auch in letzteren treten zuweilen plötzlich Druckerscheinungen in Folge intracranieller Blutextravasate auf, welche sehr rasch zum letalen Ausgang führen können, wenn nicht baldigst trepanirt wird.

Alle ungünstig verlaufenden Fälle sind charakterisirt durch Zunahme des Sopors, durch zunehmende Verlangsamung des Pulses, dann durch Krämpfe und Lähmungen. In solchen Fällen ist gewöhnlich das Gehirn hochgradiger verletzt, besonders bei Auftreten bestimmter Herdsymptome, oder es handelt sich, wie gesagt, um ein intracranielles Blutextravasat. Zuweilen erholen sich die Kranken selbst in schwereren Fällen, um dann später doch noch an eiteriger Meningitis oder Encephalitis zu Grunde zu gehen. In solchen Fällen findet man dann bei der Section meist eine Schädelbasisfractur und die Eiterkokken sind von der Nasen-Rachenhöhle, Stirnhöhle, Keilbeinhöhle oder vom Ohr aus in die Schädelhöhle gelangt und haben zu eiteriger Meningitis oder Gehirnabscess geführt.

In einer grossen Anzahl von Fällen von angeblich geheilter Commotio cerebri tritt später ein ähnlicher Symptomencomplex auf, wie bei Erschütterung des Rückenmarks (railway-spine der Engländer), ja die Erscheinungen der letzteren sind zum grossen Theil Folge der gleichzeitig stattgefundenen Gehirnerschütterung (Putnam, Walton). Bezüglich der genaueren Schilderung verweise ich auf die Erschütterung des Rückenmarks (§ 143).

Die Behandlung der Commotio cerebri beginnt mit einer sorgfältigen Untersuchung des Schädels, dessen Haare kurz abgeschnitten oder abrasirt werden, um etwaige Weichtheilwunden oder Schädelfracturen besser

nachweisen zu können. Die Hauptaufgabe der Therapie besteht sodann darin, die vorhandene Depression der Herzthätigkeit, der Respiration und der Körpertemperatur möglichst zu beseitigen. Der Patient wird daher in ein gewärmtes Bett gebracht, der Kopf wird niedrig gelagert, auf den Unterleib legt man warme Tücher und wickelt den Kranken in wollene Decken. Als Hautreize sind Sinapismen in die Herzgrube, ins Epigastrium, an die Waden zweckmässig. Subcutan giebt man als Excitans Aether oder bei bedenklicher Kleinheit und Unregelmässigkeit des Pulses subcutan Atropin (0,0003); wenn der Patient schluckt, kann man auch innerlich Moschus verabreichen lassen.

Die Complicationen, wie z. B. Erscheinungen von Gehirndruck, ferner Schädelfracturen mit oder ohne äussere Verletzungen u. s. w., werden nach allgemeinen Regeln behandelt (s. § 7—9 und § 14). —

§ 14. *Der Hirndruck (Compressio cerebri).*

Der Hirndruck (Compressio cerebri). — Unter Hirndruck (Compressio cerebri) versteht man die Störungen der Gehirnfunction in Folge erhöhten intracraniellen Druckes. Die Lehre vom Gehirndruck ist in neuerer Zeit besonders auch durch von Bergmann gefördert worden (s. die 30. Lieferung der deutschen Chirurgie). Von andern Autoren haben sich besonders Flourens, Leyden, Althann, Naunyn, Schreiber u. A. dauernde Verdienste um die Klärung unserer Frage erworben. Leyden hat wohl zuerst durch eine Reihe bahnbrechender Arbeiten die Vorgänge bei der Raumbeschränkung in der Schädelhöhle und ihre Folgen auf das Gehirn experimentell genauer studirt.

Allgemeine Pathogenese des acut auftretenden Hirndrucks.

Erscheinungen von acut auftretendem Hirndruck beobachtet man primär im Anschluss an Kopfverletzungen nach Blutergüssen in die Schädelhöhle in Folge von Verletzung der endocraniellen Blutgefässe, nach Depressionsfracturen und in Folge von in die Schädelhöhle resp. in das Gehirn eingedrungenen Fremdkörpern. Secundär nach Kopfverletzungen entsteht der acute Hirndruck durch Ansammlung von Entzündungsproducten, also besonders von Eiter innerhalb der Schädelhöhle. Nur die acut auftretende Druckerhöhung ruft die charakteristischen Erscheinungen des Hirndrucks hervor, nicht die chronische, sehr allmählich sich entwickelnde Raumbeschränkung, z. B. durch intracranielle Geschwülste, durch Vermehrung des Liquor cerebrospinalis, durch Vergrösserung des Gehirns oder Verkleinerung und Formveränderung der Hirnschale u. s. w. In allen Fällen von sehr chronisch entstehender Raumverminderung in der Schädelhöhle findet ein allmählicher Ausgleich statt, z. B. durch Resorption des Liquor cerebrospinalis oder allmähliche Atrophie des Gehirns. Bei umschriebenen, langsam sich entwickelnden Knochenwucherungen an der Glastafel z. B. treten gar keine Erscheinungen von Hirndruck auf. Hier beschäftigen wir uns nur mit dem acut auftretenden Hirndruck im Anschluss an die oben erwähnten Kopfverletzungen.

Ein gewisser Grad von Raumbeschränkung in der Schädelhöhle kann sich dadurch ausgleichen, dass eine bestimmte Menge des Liquor cerebrospinalis in Folge des erhöhten intracraniellen Druckes aus dem Schädel in die Rückgratshöhle gedrückt wird; letztere ist in Folge der ligamentösen Verbindungen zwischen den einzelnen Wirbeln erweiterungsfähig, die Schädelhöhle dagegen nicht (s. auch S. 76). Ueberschreitet aber der intracranielle Druck eine gewisse Grenze, dann wird die Spannung des Liquor cerebrospinalis so beträchtlich, dass die Circulation im Gehirn und in seinen Häuten erschwert wird, dass schliesslich Compression der Capillaren mit entsprechender Behinderung resp. Verlangsamung des Blutstromes erfolgt und damit das klinische Bild des Hirndrucks eintritt. Die Spannung des Liquor cerebrospinalis hängt ab von der ihn verdrängenden Kraft und von dem Widerstande in dem elastischen, den Liquor umgebenden Durasack und in der Rückgratshöhle. Wie besonders Naunyn gezeigt hat, befindet sich der Liquor cerebrospinalis in fortwährender Bewegung. Die Resorption des

Liquor hängt im Wesentlichen ab vom intracraniellen Druck. Mit der Steigerung des Blutdrucks nimmt auch die Resorption des Liquor cerebrospinalis zu, z. B. beim Hunde bis zu 4 ccm in der Minute. Unter normalen Verhältnissen wird etwa 1 ccm Liquor pro Minute nach Naunyn beim Hunde secernirt. Auf diese Secretion ist der arterielle Druck ohne besonderen Einfluss, wohl aber kann die Bildung des Liquor durch Verdünnung des Blutes mit Wasser um 20—50% pro Minute gesteigert werden (Naunyn). Die Spannung im Liquor cerebrospinalis kann nach Grashey entgegen der Ansicht von Adamkiewicz so zunehmen, dass sie den Blutdruck — weil das Blut beweglicher ist — übersteigt. Bei welcher Spannung, bei welchem Grade der drückenden Ursache Erscheinungen des Hirndrucks auftreten, unterliegt individuellen Schwankungen. Bei Individuen mit schwacher Herzaction, mit Kreislaufsstörungen in Folge von Herz- oder Lungenaffectionen, mit Stauungen und Hyperämie im Gehirn u. s. w. treten die Symptome des Hirndrucks natürlich eher auf, als bei sonst gesunden Menschen. Die Druckerscheinungen kann man, wie v. Bergmann und Duret an Thieren zeigten, sofort aufheben, wenn man durch Eröffnung des Ligamentum occipito-atlanticum posticum zwischen Atlas und Occiput den Sack der Dura resp. die Schädel-Rückgratshöhle öffnet. Der Liquor cerebrospinalis spritzt dann im Strahle heraus und die behinderte Respiration des Thieres hebt sich sofort wieder.

In Folge der durch Capillarcompression bedingten Verlangsamung der Blutbewegung in der Schädelhöhle kommt es nun weiter, wie v. Bergmann, Duret u. A. zeigten, zu einer Reizung des vasomorischen Centrums und des Vaguscentrums, daher die vermehrte Gefässspannung, der gesteigerte Blutdruck im arteriellen System, besonders auch die gesteigerte Contraction der kleinen Arterien und die Pulsverlangsamung. Wie Kussmaul und Tenner gelehrt haben, wirkt die Hirnanämie nach Unterbindung der das Gehirn versorgenden Arterien als Reiz auf das vasomotorische Centrum und auf das Vaguscentrum, der Blutdruck steigt, wie beim Erstickungstode.

In der Vena jugularis int. dagegen sinkt der Blutdruck nach einer vorübergehenden kurzen Steigerung (Albert), weil in Folge der gesteigerten Spannung des Liquor und der Capillarcompression Stromverlangsamung und Verringerung des Gefässinhalts innerhalb der Schädelhöhle bestehen und somit die Vis a tergo für die Fortbewegung des Inhaltes in der Vena jugularis int. fehlt. Durch Beobachtung des Augenhintergrundes und besonders der Retinalgefässe auf und in der Höhe des Sehnerveneintritts kann man die Circulationsstörungen im Gehirn unmittelbar beobachten, da, wie Schwalbe und Michel zeigten, der subarachnoideale Raum mit der Opticusscheide zusammenhängt. Vor allem sieht man hier, dass die Venen der Retina stärker gefüllt sind, weil die Scheide des Opticus durch hineingepresste Cerebrospinalflüssigkeit ausgedehnt und in Folge dieser Compression der Abfluss des Venenblutes erschwert ist (Manz).

Besonders empfindlich gegen Druckwirkung ist das Gehirn des Kindes, weil die Menge des Liquor relativ gering, die Masse des Gehirns im Verhältniss aber gross ist.

In Folge der geschilderten, durch die Raumbeschränkung bedingten Circulationsstörung in der Schädelhöhle resp. im Gehirn entstehen nun entsprechende Functionsstörungen des Gehirns. Die Circulationsstörung tritt theils als Anämie an den direct vom Druck betroffenen Hirntheilen, theils als Stauungshyperämie an den entfernteren Hirnpartieen auf und beide, die Anämie und Stauungshyperämie, wirken in gleicher Weise schädigend auf das Gehirn, sie führen in erster Linie zu Ernährungsstörungen im Gehirn. Die einzelnen Gehirncentren besitzen nun einen sehr verschiedenen Grad von Widerstandsfähigkeit gegen diese Circulations- resp. Ernährungsstörungen, die einen sind empfindlicher, als die anderen. Nach Huguenin treten die Functionsstörungen der einzelnen Gehirncentren bei Abnahme der Blutbewegung im Gehirn etwa in folgender Reihenfolge auf. Zuerst erfolgt die Alteration der Gehirnrinde, dann die des Stabkranzes, der grauen Substanz des Rückenmarks, der Ponsgegend und zuletzt die der Medulla oblongata. Die gegen Ernährungsstörungen empfindlichere Gehirnrinde kann schon überreizt oder gelähmt sein, wenn die Functionsstörung der Medulla noch kaum vorhanden ist, d. h. nach der zunehmenden Bewusstlosigkeit tritt erst Reizung des Athmungscentrums, des vasomotorischen Centrums, des Vagus- und des Krampfcentrums auf. Der Tod erfolgt beim Hirndruck durch zunehmende Lähmung der lebenswichtigen Centren in der Medulla oblongata, besonders durch Respirationslähmung.

Falkenhain und Naunyn haben durch neuere Untersuchungen (Arch. f. exp. Patholog. und Pharm. Bd. XXII, S. 261) den normalen Subarachnoidealdruck zu bestimmen versucht, derselbe scheint sehr wechselnd zu sein, für trächtige Hunde dürfte derselbe 100—150 mm Wasser (7,5—12 mm Hg), für ein Kind von 1 Monat bis 1 Jahr 50—200 mm Wasser (4—16 mm Hg) und für kräftige Erwachsene noch mehr betragen. Steigerungen des Subarachnoidealdrucks entstehen durch Vermehrung der Cerebrospinalflüssigkeit, durch Raumbeengung in der Schädel-Rückgratshöhle, durch abnorme Füllung der Gefässe u. s. w. Die Grösse des disponiblen Raumes in der Schädel-Rückgratshöhe beträgt etwa 50 ccm.

Symptomatologie, Prognose und Diagnose des Hirndrucks.

Symptomatologie, Prognose und Diagnose des Hirndrucks. — Das klinische Bild des Hirndrucks ist am Krankenbett selten rein vorhanden, es ist vielmehr meist mit Symptomen der Gehirnerschütterung und der Verletzung von Gehirnsubstanz complicirt.

An Thieren haben besonders Leyden, Pagenstecher, Duret, Naunyn, Schreiber und Falkenhain das reine Symptomenbild des Hirndrucks durch Druck auf die Gehirnoberfläche, durch forcirte Injection erstarrender Wachsmasse, dünnflüssiger Gallerte oder erwärmter Kochsalzlösung in die Schädelhöhle resp. in den Subdural- oder Subarachnoidealraum genauer festgestellt. Die von Naunyn, Schreiber und Falkenhain in den Subarachnoidealraum getriebene Chlornatriumlösung wurde in grossen Mengen resorbirt. Nach Falkenhain und Naunyn sind die Symptome des Hirndrucks theils directe in Folge der Hirnanämie durch Compression der Capillaren, theils indirecte in Folge der Blut- und Lymphstauung. Die letzteren treten schon bei viel geringeren Drucksteigerungen auf, als jene. Ausserdem können plötzliche Steigerungen des Hirndrucks bei Tumoren z. B. durch Erniedrigung des Blutdrucks hervorgerufen werden, da in Folge des hierdurch wegfallenden Widerstands der Capillaren gegen den von aussen auf denselben lastenden Druck Hirnanämie entsteht. Von Leyden ist zuerst bewiesen worden, dass die Gehirndrucksymptome in bestimmter Reihenfolge auftreten und dass in gewissem Sinne gleichen Druckhöhen auch analoge Symptome entsprechen.

Die durch das Experiment festgestellten Symptome des reinen Hirndrucks lassen sich in zwei Stadien theilen: 1) Reizstadium und 2) torpides Stadium (Sopor, Coma).

Das erste Symptom des Hirndrucks ist der Schmerz, bedingt durch Druck und Zerrung der Dura, da die Hirnsubstanz selbst keine Schmerzempfindung vermittelt. Dann treten Alterationen des Bewusstseins in verschiedenem Grade bis zum tiefsten Coma mit absoluter Unempfindlichkeit und Muskellähmung auf, da, wie wir oben sahen, die Gehirnrinde am empfindlichsten gegen Circulations- resp. Ernährungsstörungen ist. „Inmitten dieser Nacht der Sinne", wie v. Bergmann so treffend sagt, „wacht nur noch der automatische Apparat im Rückenmark", bis auch er in Folge der Zunahme der Circulationsstörung ergriffen wird. Die Functionsstörungen bleiben nach Duret auf die Rinde beschränkt, wenn die Wassersäule in dem Leyden'schen Apparat nur 10—12 cm Quecksilberdruck entspricht.

Bei weiterer Zunahme des Drucks treten dann Krämpfe auf, welche epileptischen oder eclamptischen Convulsionen gleichen und als Symptom eines hohen, rasch zunehmenden Drucks aufzufassen sind. Dann folgen die Veränderungen des Pulses, zuerst Pulsverlangsamung in Folge der Vagusreizung und schliesslich Pulsbeschleunigung in Folge der Vaguslähmung. Die Pulsverlangsamung ist übrigens zuweilen schon vor der

Bewusstlosigkeit vorhanden. Mit der veränderten Herzaction geht Hand in Hand die Veränderung der Respiration; dieselbe ist zuerst unregelmässig, dann später im Coma gleichmässig tief, verlangsamt, oft schnarchend, wie im Schlaf. Bei weiterer Drucksteigerung wird die Respiration wieder unregelmässig. Der Tod erfolgt vorzugsweise durch Respirationslähmung, erst 1—2 Minuten nach dem letzten Athemzuge hört gewöhnlich die Herzthätigkeit auf.

Die sonstigen Symptome sind bei Thieren weniger constant, wie z. B. Erbrechen, wiederholte unwillkürliche Kothentleerungen. Die Körperwärme ist wenig verändert, in den schwersten Fällen sinkt sie continuirlich bis zum Tode.

Beim Menschen ist das klinische Bild des Hirndrucks nun im Wesentlichen dasselbe wie nach Experimenten an Thieren. Auch hier tritt zuerst das erethische, dann das torpide Stadium auf. Die Reizsymptome im erethischen Stadium bestehen in auffallender Unruhe, Empfindlichkeit gegen Sinneseindrücke, Schwere des Kopfes und vor Allem auch hier in Kopfschmerz. Das Gesicht ist meist geröthet, die Pupillen eng, der Puls verlangsamt, die Spannung in den Carotiden vermehrt. Bei Zunahme des Drucks erfolgt Uebelkeit, Erbrechen, Sinnesverwirrung und Schlaf. Die Bewusstlosigkeit tritt entweder allmählich oder mehr plötzlich auf. Die sonstigen Erscheinungen sind genau dieselben, wie im Experiment, nur dass Krämpfe beim Menschen in Fällen von reinem Hirndruck, also z. B. bei Knochendepression und intracranieller Blutung gewöhnlich oder wohl stets fehlen, weil der Druck bei Knochendepression zu gering und bei intracraniellen Blutergüssen zu langsam steigt.

Sodann treten bei Drucksymptomen am Krankenbett auch mehr localisirte Functionsstörungen des Gehirns (sog. Herdsymptome) hervor, weil derjenige Hirntheil, welcher der drückenden Stelle gegenüberliegt, zuerst und am meisten afficirt wird. Daher sind vollständige oder unvollständige halbseitige Lähmungen, besonders auch im Gebiet des Oculomotorius eine gewöhnliche Erscheinung. Nach Leyden sind die Hemiplegien Zeichen einer Verletzung resp. Erkrankung der Gehirnsubstanz, sie fehlen bei dem durch das Experiment erzeugten Hirndruck. Daher ist auch die Differentialdiagnose zwischen Hirndruck und Verletzung zuweilen schwierig.

Von besonderem Interesse ist am Krankenbett das Verhalten der Pupille und des Augenhintergrundes. Die Pupille der gedrückten Hirnseite ist zuerst verengt, bei höheren Druckgraden ist die Pupille ad maximum erweitert, die der gesunden Seite mässig erweitert. In Folge gestörter Coordination der Augenbewegungen ist der Bulbus schief gestellt, Hin- und Herrollen der Bulbi ist seltener. Bei Untersuchung des Augenhintergrundes ergiebt sich Stauungsneuritis, sog. Stauungspapille, weil bei Hirndruck die Scheide des Opticus durch hineingepresste Cerebrospinalflüssigkeit ausgedehnt ist und dadurch das intraoculäre Sehnervenende comprimirt wird (Schwalbe, Michel, Manz). Das Vorhandensein der Stauungspapille ist bekanntlich auch für die Diagnose endocranieller Geschwülste, ferner bei Hydrocephalus und in den späteren Stadien der tuberculösen basilaren Meningitis von hoher Bedeutung. Auf die Untersuchung

des Augenhintergrundes sollte auch bei Kopfverletzungen Seitens der Chirurgen mehr Gewicht gelegt werden, als bisher. In Folge von Kopfverletzungen tritt nach v. Bergmann, Galczowski, Berlin u. A. relativ häufig Sehnervenatrophie auf, welche oft aus der Stauungspapille hervorgeht.

Für den Ausgang des Hirndrucks ist besonders die Ursache, die Art der Verletzung wichtig, sodann das Volumen des drückenden Körpers, die Dauer des Drucks und vor Allem, ob derselbe zu- oder abnimmt. Aus dem Sopor mit selbst hochgradiger Pulsverlangsamung können sich die Kranken vollständig wieder erholen, auch wenn er wochenlang dauert. Das tiefe Coma mit absoluter Muskellähmung und Unempfindlichkeit gegen alle äusseren Reize, mit unregelmässiger tiefer Respiration und erweiterter Pupille führen wohl immer zum Tode. Lähmungen im Circulations- und Respirationscentrum bedeuten das nahe Ende. Viele Kopfverletzte mit Hirndruckerscheinungen sterben schon innerhalb 48 Stunden. In anderen Fällen gehen die Drucksymptome allmählich zurück und es erfolgt vollständige Heilung. Vorhandene Herdsymptome in Folge gleichzeitiger Hirnverletzung bilden sich nur langsam zurück oder bleiben dauernd bestehen.

Bei vorhandenen Schädeldepressionen, wo Druckerscheinungen bestanden, schwinden letztere, ohne dass die Knocheneinsenkung aufgehoben wird. In solchen Fällen gewöhnt sich das Gehirn ohne Schaden allmählich an die vorhandene Raumbeschränkung, wie wir schon oben näher auseinandergesetzt haben.

Behandlung des Hirndrucks.

Die Behandlung des Hirndrucks hängt zunächst von der Art der Verletzung ab. Wenn möglich, muss die drückende Ursache sofort beseitigt werden. Aber das ist leichter gesagt, als gethan. Bei Depressionsfracturen ist nicht die Tiefe der Depression entscheidend bezüglich der vorzunehmenden Behandlung, sondern die gleichzeitig vorhandene Verletzung der intracraniellen Blutgefässe und des Gehirns. Bei Blutungen z. B. aus der Art. meningea media ist vor Allem die Trepanation indicirt, d. h. die Eröffnung der Schädelhöhle mit möglichster Freilegung des Stammes der verletzten Arterie und Unterbindung oder Umstechung derselben (s. § 15).

Bezüglich der operativen Behandlung der einzelnen Verletzungsarten, besonders auch der Schädelfracturen muss ich auf die betreffenden Paragraphen verweisen.

Die specielle Behandlung des Hirndrucks besteht vor Allem darin, die behinderte Circulation im Gehirn zu bessern. Wenn die Herzkraft und die Spannung im arteriellen System nicht wesentlich verringert ist, dann empfiehlt sich die Vornahme des Aderlasses, weil durch denselben der venöse Abfluss gefördert, die Blutmenge vermindert, der Druck im Gehirn und überhaupt im arteriellen System abnimmt und somit die Circulation in letzterem erleichtert wird. Auch Blutegel an die Schläfen und hinter das Ohr sind nützlich. Der Kopf soll hochgelagert werden, um den venösen Abfluss zu erleichtern. Durch energisch gegebene Abführmittel befördert man die Resorption des Liquor cerebrospinalis und entlastet so das Gehirn. Um bei mangelhaftem Gefässtonus die Widerstandskraft der Arterienwandungen gegen ihre Dilatation zu verstärken, empfiehlt v. Bergmann Ergotin, kleine Dosen von Atropin und die Anwendung des constanten Stromes. Man setzt die Kathode an den inneren Rand des

M. sterno-cleido-mastoideus oder in die Fossa auriculo-mastoidea, um möglichst den Sympathicus zu treffen.

Allgemein üblich ist die Anwendung der Kälte, am besten in der Form der Eiskappen oder der Leiter'schen Kühlapparate mit zeitweiligen kalten Uebergiessungen, wenn letztere nicht wegen eines antiseptischen Deckverbandes contraindicirt sind. Jedenfalls darf die aseptische Heilung einer vorhandenen Kopfverletzung nicht gestört werden; über den antiseptischen Verband kann man ja Eiskappen oder die Leiter'schen Kühlschläuche sehr gut anwenden.

Bezüglich der Behandlung etwaiger Complicationen s. diese.

Die Technik der Trepanation und der temporären Schädel-Resection s. §. 23. —

§ 15. *Die Verletzung der intracraniellen Blutgefässe.*

Die Verletzungen der intracraniellen Blutgefässe. — Die Verletzungen der intracraniellen Blutgefässe führen entweder zu Blutungen nach aussen, z. B. bei complicirten Schädelfracturen, oder zu Blutergüssen innerhalb des Cavum cranii. In letzterem kann sich der Bluterguss zwischen Dura mater und Knochen oder unter der Dura zwischen letzterer und der weichen Hirnhaut und im Gewebe der letzteren oder endlich in der Substanz des Gehirns selbst anhäufen.

Was zunächst die Blutungen nach aussen oder zwischen Dura mater und Knochen betrifft, so entstehen sie besonders durch Verletzung der Sinus, der Arteria meningea media und seltener der Art. carotis cerebralis.

Verletzungen der Sinus.

I. Die Verletzungen der Sinus. — Die Verletzungen der Sinus sind theils Rupturen in Folge von Schädelfracturen oder von Verschiebungen der Schädelknochen z. B. inter partum, oder aber sie werden durch Hieb-, Stich- und Schusswunden oder endlich durch eingedrungene Knochensplitter verletzt. Am meisten sind der Sinus longitudinalis superior und die Sinus transversi in Folge ihrer Lage den Verletzungen ausgesetzt (s. Fig. 52 nach W. Roser). Rupturen in Folge von Knochenverschiebungen und Fracturen scheinen am häufigsten an den Sinus transversi vorzukommen, weil sie mit dem Knochen inniger verwachsen sind und die Gewalteinwirkungen am häufigsten von oben nach unten und hinten stattfinden. Wenn das Blut nach Sinusverletzungen nicht nach aussen abfliessen kann, dann wird die Dura durch den zunehmenden Bluterguss immer mehr vom Knochen abgehoben und es entstehen dann entsprechende Symptome des Hirndrucks. Letztere treten bei Sinusverletzungen viel langsamer und in geringerem Grade ein, als bei Blutung aus der Arteria meningea, ja sie fehlen oft vollständig. Blutungen aus den Sinus hören leicht von selbst auf, wenn der Riss nicht zu gross ist, da der Druck in denselben gering ist und sie innig mit dem Knochen verlöthet sind.

Fig. 52. Sinus longitudinalis und Sinus transversi. Die blossliegenden Hirntheile in den Fensterlücken der Dura sind noch von der Arachnoidea und Pia mit ihren Blutgefässen bedeckt.

Bei äusseren Wunden fliesst das Blut bei Sinusverletzungen, z. B. bei Verletzungen des Sinus longitudinalis superior in einem continuirlichen Blut-

strom nach aussen ab. Durch Compression und Anwendung eines geeigneten antiseptischen Verbandes kann man die Blutung leicht stillen.

In zahlreichen Fällen von Sinusverletzung ist vollständige Heilung eingetreten. Tod durch Verblutung ist nach v. BERGMANN sehr selten und meist nur durch vorhandene Complicationen (Hirnverletzung, Meningitis, Sepsis, Pyämie) bedingt.

Nach den Versuchen von SCHELLMANN und nach den vorliegenden klinischen Erfahrungen kann eine Sinuswunde ohne Obliteration des betreffenden Sinus heilen. Wenn Verengerungen oder vollständige Verstopfung eines grösseren Blutleiters an der Verletzungsstelle eintritt, so brauchen deshalb keine Störungen aufzutreten. Am gefährlichsten ist fortgesetzte Thrombose mit eiterigem Zerfall der Thromben nach offenen Sinuswunden durch Mikrobeninfection von aussen. In solchen Fällen tritt der Tod durch Sepsis oder Pyämie ein.

v. VOLKMANN und GENZMER haben Tod durch Lufteintritt in den verletzten Sinus bei Exstirpation eines Sarcoms der Dura mater beobachtet. Nach v. BERGMANN und CRAMER ist Lufteintritt in die Blutleiter unter gewöhnlichen Verhältnissen nicht möglich, weil der Druck in den Schädelvenen nicht unter Null sinkt. Ich glaube aber, dass der Lufteintritt in die geöffneten Sinus durch tiefe Respiration des Patienten und durch Abtupfen der Wunde mit Schwämmen jedenfalls begünstigt werden kann.

Behandlung der Sinusverletzung.

Die Behandlung der offenen Sinuswunden besteht in Stillung der Blutung durch antiseptischen Compressionsverband. Etwaige Splitter, welche den Sinus bei Schädelfracturen angespiesst haben, sind natürlich zu entfernen. Sind Drucksymptome bei geschlossenem Schädel vorhanden, dann kann die Trepanation resp. die temporäre Resection der Schädelknochen (s. §. 23) nothwendig werden. —

Verletzung der Arteria meningea media.

II. Die Verletzung der Arteria meningea media. — Die Verletzungen der Arteria meningea media werden häufig nach Hieb- und Stichwunden, nach Schussverletzungen und überhaupt bei Schädelfracturen beobachtet und sie sind die häufigste Ursache der zwischen Knochen und Dura liegenden Blutextravasate.

Fig. 53 Verzweigung der Art. meningea media nach Wegnahme des Temporalmuskels und der Knochentheile der Schläfengegend.

Die Arteria meningea media (s. Fig. 53 nach W. ROSER), der stärkste Ast der Art. maxillaris int., tritt durch das Foramen spinosum in die Schädelhöhle ein und verläuft hier zwischen Dura und Knochen in den verästelten Furchen der inneren Schädelfläche. In der Schädelhöhle theilt sie sich in einen vorderen und hinteren Ast. Der vordere Ast wendet sich zur Stirngegend, der hintere Ast zieht in horizontaler Richtung über die Schläfenpyramide und über den Sulcus transversus nach dem Hinterhauptsbein. Beide Aeste geben zahlreiche Zweige ab, welche theils den Knochen perforiren und die Weichtheildecken des Schädels sowie die Auskleidung der Gesichtshöhlen versorgen.

Bei Schädelfracturen wird die Arterie entweder im Augenblick der

Knochentrennung mit eingerissen oder sie wird durch scharfe Knochenränder oder Knochensplitter verletzt. Auch ohne Schädelfracturen kommen gelegentlich Zerreissungen der Art. meningea media vor, z. B. bei Formveränderungen, bei Depressionen der Knochen, welche sich sofort wiederausgleichen. Zuweilen befindet sich die Gefässruptur nicht an der Stelle der Gewalteinwirkung, was ja nach der Entstehung der indirecten Schädelfractur (s. § 8 und 9) ohne Weiteres verständlich ist. So kann nach Schlag oder Fall auf die linke Schläfengegend die rechte Arteria meningea media verletzt sein. In seltenen Fällen ist die Arterie am Foramen spinosum abgerissen. Die häufigsten Verletzungen der Arteria meningea media finden sich während ihres Verlaufs am Schläfenbein und Seitenwandbein (s. Fig. 53). Die Blutextravasate nach Verletzung der Arteria meningea media zwischen Dura und Knochen sind gewöhnlich sehr bedeutend, sie schwanken nach v. BERGMANN zwischen 60—240 g und darüber. Sehr häufig ist die anliegende Hirnpartie ebenfalls verletzt, besonders bei Splitterfracturen und eng umschriebenen Depressionsfracturen.

Die Symptome einer Verletzung der Art. meningea media sind bei offenen Fracturen der Temporo-Parietalgegend mit Blutung nach aussen klar und könnten höchstens mit Blutungen aus den Art. temporales profundae verwechselt werden. In solchen Fällen wird die möglichste Blosslegung der Quelle der Blutung die richtige Diagnose sichern.

Wenn die Blutung nicht nach aussen abfliesst, wie z. B. bei einer subcutanen Schädelfractur, dann entsteht das typische Bild des oben § 14 beschriebenen Hirndrucks, indem ein oft rasch wachsendes Blutextravasat sich zwischen Dura und Knochen ansammelt.

Charakteristisch für Verletzung der Art. meningea media und für die Diagnose von besonderer Bedeutung ist der Umstand, dass der Verletzte sich anfangs nach dem Unfall noch relativ wohl befindet, dass dann nach Verlauf von mehreren Stunden mit der Zunahme des Blutextravasates Drucksymptome auftreten, bestehend in Kopfschmerz, Uebelkeit, Erbrechen, Unruhe, Müdigkeit, Benommenheit, dann Schlaf, Coma, Pulsverlangsamung u. s. w. In anderen Fällen fehlt dieses Latenzstadium, die Verletzten sind in Folge der gleichzeitig bestehenden Gehirnerschütterung oder der Hirnverletzung sofort nach dem Unfall bewusstlos. Etwaige Hemiplegieen sind Folge der Hirnverletzung, z. B. der motorischen Rindengebiete, wenn sie sofort nach der Verletzung auftreten, werden sie erst im späteren Verlauf beobachtet, dann sind sie Folge des Hirndrucks auf die motorische Rindenregion (s. Fig. 50).

Die Prognose ist ungünstig. Nach v. BERGMANN sind von 99 Fällen nur 16 geheilt. In 12 Fällen von letzteren fand eine Blutung nach aussen statt. 3 wurden durch Trepanation und 1 ohne Trepanation nach langem Krankenlager geheilt. Die anderen Fälle verliefen sämmtlich tödtlich und zwar 36 in 24 Stunden, 7 während des 2. Tages, 4 am 3. Tage und 10 später. 3 mal lag die verletzte Arterie auf der der Fractur entgegengesetzten Seite. Die häufigste Todesursache ist progressives Hirnödem in Folge des zunehmenden Hirndrucks mit Lähmung der Medulla oblongata, sodann eitrige Meningitis bei complicirter Fractur.

Die Diagnose der Verletzung der Arteria meningea media ist bei offenen

Verwundungen mit Blutung nach aussen leicht. In allen Fällen, wo eine subcutane Verletzung vorliegt, ist vor allem die Art des Unfalls, sodann der Sitz einer etwaigen Fractur in der Gegend des Schläfen- und Seitenwandbeins, ferner Sugillationen von Wichtigkeit. Von besonderer Bedeutung ist sodann, wie oben erwähnt, die Thatsache, dass der Verletzte sich nach dem Unfall relativ wohl befand, dann einige Stunden später in Folge des zunehmenden Blutextravasates Drucksymptome (Kopfschmerz, Erbrechen, Bewusstlosigkeit) zeigte. Nach einer complicirten Fractur kann auch eine sich entwickelnde acut-eiterige Meningitis das Bild des Hirndrucks hervorrufen.

Behandlung der Verletzung der Art. meningea media.

Die Behandlung der Verletzung der Arteria meningea media besteht in raschem operativen Vorgehen. Findet die Blutung nach aussen statt, z. B. bei einer offenen (complicirten) Fractur, dann wird man die verletzte Arterie möglichst blosslegen. Wenn nöthig, wird die vorhandene Wunde erweitert, an der Fracturstelle wird der Knochen mit dem Meissel genügend abgetragen, Splitter werden entfernt, das vorhandene Blutextravasat mit einem scharfen Löffel beseitigt, dann wird das Gefäss, wenn möglich, mit einer Arterienklemme gefasst und unterbunden oder umstochen. Bei Schwierigkeiten, die Blutung durch Unterbindung oder Umstechung zu stillen, hat man auch die Carotis communis mit Erfolg unterbunden. Von 7 derartig unternommenen Unterbindungen der Carotis communis im nordamerikanischen Bürgerkriege sind nach v. Bergmann 3 glücklich verlaufen.

Auch bei subcutanen Verletzungen der Arterie mit oder ohne subcutane Schädelfractur ist die baldige Eröffnung der Schädelhöhle mittelst des Trepans oder besser mit Hammer und Meissel angezeigt. Statt der typischen Trepanation wird man in geeigneten Fällen die temporäre Schädelresection ausführen (s. § 23). Man warte hier nicht zu lange, da die meisten Verletzten, wie oben erwähnt, innerhalb der ersten 24 Stunden zu Grunde gegangen sind. Die Trepanation resp. die temporäre Resection der Schädelknochen ist bei aseptischer Operation gefahrlos.

Behufs Auffindung der Arterie haben Hueter und Vogt gerathen, den Schädel durch Trepankrone oder mit Hammer und Meissel etwa an der in Fig. 54 markirten Stelle zu öffnen, d. h. in dem Winkel, der durch das Zusammentreffen zweier Linien gebildet wird, von denen die eine in horizontaler Richtung zwei Querfinger breit über dem Jochbogen verläuft, während die andere einen Daumen breit hinter dem aufsteigenden spheno-frontalen Fortsatze des Jochbogens vertical hinaufzieht. In der nebenstehenden Abbildung Fig. 54 ist die Stelle etwas zu weit nach oben und hinten gezeichnet. Auch hier muss man eine möglichst vollständige Beseitigung des vorhandenen Blutextravasates mit dem scharfen Löffel vornehmen und dann die Arterie unterbinden oder umstechen.

Fig. 54. Trepanation des Schädels behufs Umstechung oder Unterbindung der Art. meningea media.

Krönlein unterscheidet je nach der Ruptur der Arterie drei Haematome,

ein vorderes, mittleres und hinteres. Krönlein räth zunächst an der bisher üblichen Stelle, 3—4 cm hinter dem Proc. spheno-frontalis die Trepanation zu machen und, falls man das Hämatom hier nicht antrifft, noch einmal inhorizontaler Richtung weiter nach hinten in der Gegend des Tuber parietale nach oben und etwas nach hinten von der Ohrmuschel zu trepaniren (s. Fig. 55).

Fig. 55. Trepanationsöffnung nach Krönlein behufs Umstechung oder Unterbindung der Art. meningea media.

Mit Recht macht v. Bergmann darauf aufmerksam, dass man nach Eröffnung des Schädels sich auch bezüglich der Quelle der Blutung täuschen kann, indem dieselbe auch subdural liegen kann. In solchen Fällen ist das subdurale Blutextravasat wie eine Kappe über die Hirnhemisphären gezogen und hier nützt die Trepanation nichts, weil man das Blutextravasat nicht genügend entfernen kann. Ist der subdurale Bluterguss noch umschrieben, dann kann die operative Eröffnung des Schädels von Erfolg sein, wenn man das Blutextravasat nach Eröffnung der Dura wirklich beseitigen kann. —

Verletzung der Carotis cerebralis.

III. Die Verletzung der Carotis cerebralis. — Die Verletzung der Art. carotis cerebralis ist viel seltener, als die der Arteria meningea media, die Prognose derselben ist sehr ungünstig, fast immer tödtlich. Die Verletzungen sind beobachtet worden nach Stichverletzungen, besonders von der Orbita aus, nach Schusswunden und in verschiedenen Fällen durch losgesprengte Splitter bei Schädelfracturen. Bei Fissuren durch den Canalis caroticus in der nächsten Umgebung der Carotis bleibt sie deshalb oft unverletzt, weil der sie umhüllende Sinus caroticus ihr einen gewissen Grad von Volumveränderung und Verschiebbarkeit gestattet. Aber bei weit klaffenden Fissuren in ihrer Nähe zerreisst sie leicht. Zuweilen entsteht dann nach der Verletzung ein arteriell-venöses Aneurysma, welches bekanntlich eine nicht seltene Ursache des pulsirenden Exophthalmus ist (s. § 28). Jedenfalls sind von 73 Fällen von pulsirendem Exophthalmus nach Rivington 41 durch Trauma entstanden. Bezüglich der Diagnose eines Aneurysma der Art. carotis cerebralis ist eine etwaige Lähmung des N. abducens wichtig, welcher am Canalis caroticus hart an der Carotis int. verläuft (Schalkhauer). Auch Oculomotoriuslähmung ist von Wecker und Nunneley beobachtet worden.

Arteriell-venöse Aneurysmen der Carotis int. im Canalis caroticus; pulsirender Exophthalmus.

Die Behandlung der Aneurysmen der Carotis int. besteht in der Unterbindung der Carotis, deren Erfolge sehr günstig sind (Rivington, Nieden). Nach Nieden wurden von 49 Fällen 33 durch Carotisunterbindung geheilt, 6 gebessert, ohne Erfolg war die Operation in 3 Fällen, 7 mal trat der Tod ein. Vor der Unterbindung soll man nach Nieden längere Zeit Digitalcompression der Carotis anwenden, damit sich das Gehirn an die verminderte Blutzufuhr gewöhnt. (S. auch bezüglich der Verletzung der Carotis int. die Krankheiten des Ohres.)

Blutungen zwischen harter und weicher Hirnhaut und im Gewebe der letzteren.

IV. Blutungen zwischen harter und weicher Hirnhaut und im Gewebe der letzteren. — Blutungen unter die Dura sind häufig bei Kopfverletzungen, besonders bei Schädelfracturen mit Quetschungen der Gehirnrinde, aber auch bei Commotio cerebri ohne Fractur. Die Blutung stammt vorzugsweise aus den kleinen Venen und Capillaren, oder auch aus einem verletzten Sinus. Die Menge des Blutextravasates ist oft beträchtlich, z. B. eine oder beide Hemisphären können bis zur Basis mit einem Blutextravasate bedeckt sein. Das Blutextravasat wird nur sehr langsam resorbirt und bildet zuweilen den Ausgangspunkt einer Pachymeningitis (Huguenin, Schneider, Birch-Hirschfeld).

Die Symptome der subduralen Blutung bestehen in Erscheinungen von Gehirndruck, welche sich aber viel langsamer entwickeln und geringer sind, als bei Blutungen aus der Arteria meningea media. Das Coma kann wochenlang dauern und doch hat man vollständige Heilung beobachtet. Beschränkte intrameningeale Blutungen machen keine Symptome, wie ja auch ausgedehntere Quetschungen der Hirnrinde symptomlos verlaufen und ohne Functionsstörungen vernarben können, wenn die betreffende Hirnpartie durch eine andere ersetzbar ist. Die umschriebenen oder capillären disseminirten Hämorrhagieen in der Hirnrinde, z. B. bei Commotio cerebri, machen nur dann Herdsymptome, wenn sie an bestimmten Stellen liegen, z. B. in der motorischen Rindensphäre Hitzig's oder in der Medulla oblongata u. s. w.

Verletzungen der grossen Hirnarterien.

Die Verletzungen der grossen Hirnarterien, z. B. der Arteria fossae Sylvii führen gewöhnlich sehr rasch unter den Erscheinungen hochgradigen Hirndrucks zum Tode.

Die Behandlung der subduralen Blutungen geschieht im wesentlichen nach den auf S. 89 für die Behandlung der Commotio cerebri geschilderten Grundsätzen. Bezüglich der Behandlung der Druckerscheinungen verweise ich auf § 14. Auch hier ist jede Kopfcongestion streng zu vermeiden, weil sonst der Gehirndruck rasch eine gefährliche Höhe erreichen kann.

Bezüglich der Behandlung der Schädelverletzungen s. § 2—3 und § 7—9.

Bei Zunahme der Druckerscheinungen hat man mehrfach trepanirt, besonders wohl, weil man eine Verletzung der Arteria meningea media annahm. Nach der Eröffnung des Schädels würde man bei subduralen Blutextravasaten die Dura aufschlitzen müssen, um das vorhandene Blutextravasat zu entfernen. Mit Recht betont v. Bergmann, dass man auf diese Weise ausgedehntere subdurale Blutergüsse nicht beseitigen kann. Nur umschriebene subdurale Blutextravasate können nach Incision der Dura entfernt werden und diese können wohl auch durch Resorption allmählich vollständig verschwinden. Es ist daher durchaus gerechtfertigt, wenn v. Bergmann im Allgemeinen die Incision der Dura bei subduralen Blutextravasaten als nutzlos und als schädlich verwirft.

Intrameningeale Blutungen bei Neugeborenen.

Intrameningeale Blutungen beobachtet man bekanntlich besonders auch bei asphyctisch oder todtgeborenen Kindern in Folge von Schädelfracturen oder Verschiebung der Schädelknochen mit Zerrung und Zerreissung der subarachnoidealen Gefässe, besonders der Venen. Auf diese Weise können sehr ausgedehnte subdurale Blutextravasate entstehen, welche durch Lähmung des Athmungscentrums tödtlich werden, sobald der Placentarkreislauf nach der Geburt des Kindes aufhört, d. h. das Kind erstickt. Zuweilen

ist die Asphyxie des Kindes in solchen Fällen scheinbar vorbei, es schreit, plötzlich aber tritt dann doch der Tod ein.

Die Diagnose dieser subduralen Blutungen bei Neugeborenen ist kaum sicher möglich, die Therapie ist vollständig ohnmächtig. —

Die Verletzungen der Nerven in der Schädelhöhle.

§ 16. Die Verletzungen der Nerven in der Schädelhöhle. — Im Anschluss an die Verletzungen der intracraniellen Blutgefässe wollen wir hier kurz auf die Verletzungen der Nervenstämme während ihres Verlaufs im Cavum cranii und durch den Schädel eingehen, soweit sie von chirurgischem Interesse sind. Bezüglich der genaueren Schilderung, besonders auch mit Rücksicht auf die Symptomatologie, verweise ich auf v. Bergmann's Lehre von den Kopfverletzungen (Deutsche Chirurgie, Lief. 30) und auf die neuro-pathologischen Werke.

Bei Verletzung der Nervenstämme liegt die Lähmung natürlich stets auf der verletzten Seite, während bei Verletzungen am Nervenursprung im Gehirn die Lähmung auf der entgegengesetzten Seite beobachtet wird, d. h. es handelt sich dann um eine gekreuzte Lähmung.

Verletzungen des Olfactorius.

Verletzungen des N. olfactorius beobachtet man besonders nach Schussverletzungen durch die Nasenwurzel, ferner bei Basisfracturen in der vorderen Schädelgrube in der Pars horizontalis des Siebbeins. Auch ohne Schädelfracturen entstehen zuweilen Quetschungen des Olfactorius meist mit gleichzeitiger Contusion der vorderen Hirnlappen, z. B. nach Gewalteinwirkungen auf die Stirn oder Nasenwurzel oder durch Contrecoup bei Schlag oder Fall aufs Hinterhaupt. In allen diesen Fällen können dauernde oder nur vorübergehende Lähmungen des Olfactorius entstehen. Am ungünstigsten ist die Prognose für die Wiederherstellung des Geruchs natürlich bei Zerreissung des Nerven, während bei Quetschungen und Blutungen in die Nervenscheide die Lähmung gewöhnlich nur vorübergehend ist. Zuweilen ist die Lähmung des Geruchssinns mit anderen Störungen verbunden, so z. B. besonders mit Sprachstörungen, mit sog. motorischer Aphasie in Folge von Verletzung des Gehirns in der Gegend der 3. Stirnwindung oder mit Sehstörungen in Folge von Opticusverletzung.

Der Geschmack, welcher der Unterstützung durch den Geruchssinn bedarf, ist bei Olfactoriuslähmung abgestumpft. Bei Facialislähmung ist der Geruchssinn nur scheinbar gestört, weil in Folge der ersteren die Erweiterungsmuskeln der Nasenflügel gelähmt sind und daher das Schnüffeln und Einziehen der Riechstoffe in die Nase behindert ist.

Verletzungen des Opticus.

Die Verletzungen des Opticus kommen besonders bei Basisfracturen in der Gegend der Orbita, bei Stich- oder Schusswunden vor. v. Bergmann erwähnt eines Falles von Einheilung eines Schrotkornes in den Sehnerven mit secundärer Atrophie des Bulbus (Butter). Bei vollständiger Durchtrennung des Opticus tritt natürlich sofortige Erblindung auf dem betreffenden Auge auf, dieselbe ist unheilbar, da auch an Thieren Regeneration des durchtrennten Opticus niemals beobachtet worden ist. Bei geringen Blutextravasaten in der Opticusscheide ist die Functionsstörung gewöhnlich nur vorübergehend, bei grösseren Blutergüssen kann Druckatrophie des Nerven erfolgen. Die Blutergüsse in der Opticusscheide sind häufig eine Folge von Basisfracturen und wenn letztere durch das Foramen opticum verlaufen, dann ist der Nerv auch mehr oder weniger hochgradig gequetscht. In anderen Fällen ist der Opticus durch abgesprengte Knochensplitter, z. B. vom Dach der Orbita oder vom Foramen opticum, verletzt. Bei Schussverletzungen quer durch beide Orbitae kann beiderseitige Erblindung eintreten, aber es sind auch Fälle bekannt, wo beide Optici unverletzt blieben. —

Verletzungen des Oculomotorius.

Quetschung oder Zerreissung des Oculomotorius beobachtet man besonders nach Fracturen der Orbita. Auch durch Zangendruck bei der Geburt ist vorübergehend Oculomotoriuslähmung eingetreten. Dass auch 2 mal Oculomotoriuslähmung bei arteriell-venösem Aneurysma der Carotis interna nach Verletzung derselben innerhalb des Sinus cavernosus beobachtet wurde, haben wir bereits oben (S. 98) erwähnt. Zuweilen bestehen gleichzeitig Hemiplegien, in solchen Fällen kann es sich um eine centrale Verletzung des Rindencentrums des Oculomotorius handeln, welches an die Centren der Extremitäten angrenzt. —

Verletzungen des Trochlearis.

Trochlearislähmung sahen v. Bergmann, Wharton, Jones, Erle u. A. nach schweren Kopfverletzungen auftreten. In dem Falle v. Bergmann's war Dopelsehen (Diplopie) beim Blick nach unten noch $6^1/_2$ Jahre nach der Kopfverletzung vorhanden. —

Verletzungen des Abducens.

Abducens-Lähmung ist bei Basisfracturen gar nicht selten, ebenso bei pulsirendem Exophthalmus resp. beim arteriell-venösen Aneurysma der Carotis int. (s. S. 98). Zerreissung des N. abducens in der Furche der so oft fracturirten Felsenbeinpyramide ist, wie v. Bergmann hervorhebt, nach der vorliegenden Literatur bis jetzt nur einmal an der Leiche constatirt worden. Zuweilen ist auch der N. facialis und der N. acusticus gleichzeitig gelähmt, sie liegen ja am Felsenbein nahe zusammen. Bei gleichzeitiger Lähmung des Abducens und Facialis ist auch eine centrale Verletzung in der Rautengrube möglich, da hier ja in der Nähe des Abducenz-Ursprungs die Kerne des Facialis liegen. —

Verletzungen des Trigeminus.

Isolirte Continuitätstrennung des Quintus an der Basis cranii ist nach v. Bergmann an der Leiche bis jetzt noch nicht constatirt worden, doch führt v. Bergmann zwei Fälle an, wo dieselbe so gut wie erwiesen ist (Rigler, Hirschberg). Dagegen ist die Anästhesie des Quintus combinirt mit anderen Nervenläsionen und schweren cerebralen Symptomen bei Basisfracturen häufiger beobachtet worden. Die Sensibilitätsstörungen im Gebiet des Trigeminus nach Kopfverletzungen führen stets zu neuro-paralytischen Augenentzündungen. Diese Ophthalmie ist wohl theils bedingt durch die Mitverletzung der im Trigeminus verlaufenden trophischen Nervenfasern (Meissner, Schiff), theils dadurch, dass das Auge in Folge des verlorenen Tastsinns sich vor äusseren Schädlichkeiten nicht genügend schützen kann resp. dieselben nicht fühlt. —

Verletzungen des Facialis.

Der Facialis ist besonders Verletzungen ausgesetzt durch Zangendruck bei der Geburt, durch Stoss, Schlag oder Schuss auf seine Austrittsstelle und dann während seines Verlaufs durch das Felsenbein bei Basisfracturen mit oder ohne Verletzung des Acusticus. Bei Basisfracturen ist die Verletzung fast stets nur einseitig, v. Bergmann erwähnt nur zwei Fälle von doppelseitiger Lähmung (Davaine, Ketli), obgleich symmetrische Fractur beider Felsenbeine relativ häufig ist. Es ist übrigens möglich, dass beiderseitige Facialislähmung leicht übersehen wird. In der Mehrzahl der Facialislähmungen nach Basisfracturen bleibt die Functionsstörung in Folge von Zerreissung des Nerven dauernd bestehen, Heilung erfolgt besonders dann, wenn der Nerv nur gequetscht ist. Zuweilen tritt die Facialislähmung erst am 2.—4. Tage oder noch später nach der Verletzung auf, sie ist dann wohl meist durch Neuritis ascendens bedingt und ist dann oft der Vorbote einer sich entwickelnden eiterigen Basilarmeningitis. Bezüglich des Sitzes der Verletzung resp. des Verlaufs der Basisfractur ist wichtig, ob das Gaumensegel gelähmt ist, oder nicht. Wenn die Lähmung des Gaumensegels fehlt, dann ist der Facialis unterhalb des Ganglion geniculi, d. h. unterhalb der Abgangsstelle des N. petrosus superficialis major verletzt, bei Lähmung des Gaumensegels aber oberhalb des Facialisknies (Erb). Auch aus der Geschmacksprüfung kann man auf den Sitz der Verletzung des Facialis schliessen. Die Chorda, welche innerhalb des Fallopi'schen Canals den Facialis verlässt und durch die Trommelhöhle verläuft, vermittelt bekanntlich die Geschmacksempfindung und sie erhält nach Schiff ihre geschmackleitenden Fasern durch den N. vidianus aus dem Ganglion spheno-palatinum. Ist also bei Facialislähmung die Geschmacksempfindung gestört, dann ist der Facialis unterhalb des Ganglion, wo er bereits die Geschmack vermittelnden Fasern mit sich führt, verletzt, anderenfalls oberhalb des Ganglion. Ist der Acusticus ebenfalls gelähmt, dann ist ein Längsbruch des Felsenbeins mit Abreissung des Facialis und Acusticus an ihrer Eintrittsstelle wahrscheinlich, während bei Querbruch in der Gegend der hinteren Paukenhöhlenwand der Acusticus gewöhnlich intact ist. —

Ueber Facialislähmung bei Ohrkrankheiten s. letztere. —

Verletzungen des Acusticus.

Lähmungen des Acusticus werden ebenfalls besonders bei Fracturen des Felsenbeins beobachtet, ferner bei Blutergüssen im Labyrinth und in der Paukenhöhle auch ohne Fractur. Die Zerreissungen des N. acusticus in Folge von Basisfractur durch das Felsenbein sind nicht so häufig, als die des Facialis, weil letzterer einen längeren Verlauf durch das Felsenbein nimmt. Ist die Taubheit beiderseitig, dann ist sie meist dauernd und durch symmetrische Basisfractur mit Zerreissung des Nerven bedingt. Bei einseitiger Taubheit und gleichzeitiger sofortiger Lähmung des Facialis inclusive der Gaumenzweige aber ohne Geschmacksalteration ist eine Verletzung beider Nerven im Niveau des Porus acusticus wahrscheinlich. Zuweilen ist, wie schon erwähnt wurde, die Taubheit Folge von Labyrinth-Verletzung z. B. auch vom Gehörgange aus.

Es sei nur noch erwähnt, dass nach Goltz und Flourens der Acusticus nicht allein Hörnerv ist, sondern auch der Erhalter des Gleichgewichts, was aber von Böttcher, Brunner und v. Bergmann bestritten wird. —

Verletzungen des Glossopharyngeus.

Von isolirter Verletzung des Glossopharyngeus erwähnt v. Bergmann einen Fall nach Contusion der Nackengegend (Pirogoff), es traten Sprachhindernisse, Schlingbeschwerden und Ulcerationen der Zunge ein und der Patient starb plötzlich an Glottisödem. Die Section ergab einen Bluterguss in den Wurzeln des Nerven. —

Verletzungen des Vagus, Accessorius und Hypoglossus.

Ueber die Verletzungen des Vagus, Accessorius und Hypoglossus während ihres Verlaufs innerhalb der Schädelhöhle ist nur wenig bekannt. Zerreissung des N. hypoglossus bei Fractur durch das Foramen condyloideum anticum erwähnt Diberder. Auf die Verletzungen und Erkrankungen der genannten Nerven werden wir noch bei den Verletzungen des Gehirns und bei der Chirurgie des Halses zurückkommen. Hier sei nur noch erwähnt, dass die Dysphagia paralytica im centralen Gebiet des Glossopharyngeus, Vagus und Accessorius begründet sein kann. —

§ 17.

Verletzungen des Gehirns und der Medulla oblongata. Quetschungen des Gehirns.

Verletzungen des Gehirns und der Medulla oblongata. — Von den Verletzungen des Gehirns erwähnen wir zuerst die Quetschungen. Die Quetschungen des Gehirns entstehen durch die verschiedensten Gewalteinwirkungen, sie werden besonders beobachtet bei Commotio cerebri und bei Formveränderungen der knöchernen Schädelkapsel mit oder ohne Fractur der letzteren. Die Verletzungen des Gehirns sind entweder offene, d. h. Quetschwunden des Gehirns mit Verletzungen der Weichtheile und der Knochen oder aber subcutane resp. subosseale. Zu den subcutanen resp. subossealen gehören die Quetschungen des Gehirns bei Commotio cerebri und bei subcutanen Schädelfracturen, zu den offenen Quetschungen jene bei complicirten Schädelfracturen.

Der Grad und Ausdehnung der Gehirnquetschung ist sehr verschieden, sie stellt bald punktförmige oder reiskorngrosse Hämorrhagien dar, oder haselnuss- oder wallnussgrosse Quetschherde, oder die Verletzung ist mehr eine diffuse, sodass ein grösserer Theil des Gehirns ergriffen ist. Zahllose capilläre Zerreissungen durch das ganze Gehirn vertheilt findet man besonders bei Commotio cerebri. Das Aussehen der verletzten Hirnstelle ist in leichten Graden der eines hämorrhagischen Herdes, wie bei umschriebener Entzündung oder embolischen Processen, d. h. auf dem Querschnitt sieht man einen röthlich gelben Fleck mit zahlreichen rothen Blutpunkten in Folge capillärer Blutergüsse. In höheren Graden findet man grössere Blutgerinnsel in zertrümmerter Hirnsubstanz eingebettet und bei den schlimmsten Verletzungen, z. B. bei Schussverletzungen, bei Zermalmungen des Gehirns durch Ueberfahrenwerden, ist die betreffende Hirnstelle in einen bräunlichen Brei von Blut und Hirnsubstanz verwandelt und nicht selten sind die verschiedensten Fremdkörper im Quetschherd vorhanden, wie z. B. Knochenpartikelchen, Haare, Sand, Kugel u. s. w. Die Peripherie der verletzten Hirnstelle ist gewöhnlich von einer Zone rother Erweichung der Hirnsubstanz umgeben. Zuweilen beobachtet man aber auch eigentliche Rupturen der Hirnrinde, nicht selten bis tief in die weisse Hirnsubstanz, bis in die Ventrikel, z. B. beim Ueberfahrenwerden oder auch nach Commotio cerebri mit intactem Schädel.

Was die Lage der verletzten Hirnstelle betrifft, so findet sie sich gewöhnlich an der Stelle, wo die Gewalt am Schädel eingewirkt hat, zuweilen aber auch an der dem Trauma gegenüberliegenden Stelle (sog. Contra-Contusion), z. B. bei Fall aufs Hinterhaupt findet man die Frontallappen,

bei Fall auf die Scheitelgegend die Gehirnbasis gequetscht mit oder ohne Gehirnverletzung an der Stelle der Gewalteinwirkung. Wenn man ferner bedenkt, dass das Gehirn einem wassergefüllten Schwamme vergleichbar ist, so ist es erklärlich, dass bei Compression der Schädelkapsel resp. des Gehirns, auch die im Gehirn befindliche Flüssigkeit, also das Blut, die Lymphe, der Liquor cerebrospinalis, der Inhalt der Ventrikel und des Centralcanals im Rückenmark, Zerreissungen der zarten Gehirnsubstanz dort hervorruft, wohin sie durch das Trauma gepresst wird. So erklären sich Verletzungen der Gehirnsubstanz in den Ventrikelwandungen, besonders am 4. Ventrikel, am Aquaeductus Sylvii und am oberen Theil des Centralcanals des Rückenmarks in Folge des hierher gepressten Liquor cerebrospinalis resp. des Inhaltes der Seitenventrikel, z. B. bei Fall auf den vorderen und oberen Theil des Schädels. Alle Räume des Gehirns, welche Liquor cerebrospinalis enthalten, communiciren unter einander, und so begreift es sich, dass überall da, wo der Liquor hingepresst wird, Zerreissungen entstehen können. Daher beobachten wir so häufig an den verschiedensten Stellen des Gehirns Zerreissungen, wo das Trauma selbst gar nicht eingewirkt hat, wie es besonders auch von Duret durch experimentelle Untersuchungen festgestellt worden ist.

Die weisse Markmasse ist im allgemeinen widerstandsfähiger, als die weichere und gefässreichere graue Hirnsubstanz. Am häufigsten sind die Quetschungen der Rindensubstanz in der Form von directen oder indirecten Contusionen, dann die Verletzungen der Wandungen des 4. Ventrikels, welche wir soeben erklärt haben. Am seltensten findet man die Medulla oblongata, die Crura cerebri und den Pons von Quetschungen betroffen (Fano, Prescott, Hewett). Häufiger sind auch die Quetschungen des Kleinhirns, wo dieselben fast stets an der unteren Fläche vorkommen. Die kleinen Hämorrhagien in der Medulla oblongata und in der Wandung des 4. Ventrikels sind von hoher Bedeutung, weil hier ganz besonders lebenswichtige Gehirntheile getroffen werden.

Schusswunden des Gehirns.

Die Schusswunden des Gehirns stellen entweder Durchbohrungen der Gehirnsubstanz dar, meist mit Contra-Contusionen, oder aber man beobachtet Streifungen, Furchungen resp. rinnenförmige oder mehr flächenförmige Defecte. Bei perforirenden Schüssen von einer Seite des Schädels zur andern findet man im Schusscanal fast stets kleinere und grössere Knochenfragmente und Bleipartikelchen. Die Wandungen des Schusscanals sind bald mehr glatt und scharf abgegrenzt oder aber häufiger ist die Umgebung mehr oder weniger gequetscht. Die im Gehirn befindlichen Fremdkörper, wie Knochensplitter, Bleifragmente oder Kugeln können einheilen (s. S. 114). Uebrigens sind die Kugeln zuweilen nur scheinbar ins Gehirn eingedrungen, sie sind vielmehr nach Zertrümmerung des Knochens abgeprallt. In seltenen Fällen beobachtet man Senkungen und Wanderungen der Kugeln, sodass sie an anderen Körperstellen ausserhalb der Schädelhöhle wieder zum Vorschein kommen. So sah Neudörfer spontane Ausstossung der Kugel aus dem Innern des Schädels durch einen drei Jahre lang offenen Fistelgang. Auch nach Entstehung von Pharynxabscessen hat man Kugeln im Rachen aus der Schädelhöhle austreten sehen. Kleinere Knochensplitter können übrigens bei aseptischer Einheilung allmählich vollständig resorbirt werden.

Hiebwunden. Die Hiebwunden des Gehirns sind entweder Schnittwunden mit oder ohne Quetschung, oder Lappenwunden und Wunden mit Substanzverlust des Gehirns. Zuweilen ist ein grösseres oder kleineres Stück Gehirn mit Knochen und Weichtheildecke herausgeschlagen.

Stichwunden des Gehirns. Von besonderem Interesse sind die Stichwunden des Gehirns durch Messer, Dolch, Bayonet u. s. w., welche besonders von der Augen- und Nasenhöhle her, aber auch direct durch die Schädelknochen in das Gehirn eindringen. Je spitzer das verletzende Instrument ist, um so geringer ist die äussere Verletzung. Nicht selten bricht die Spitze des verletzenden Instrumentes ab und bleibt im Knochen oder im Gehirn stecken. Der Fremdkörper kann im Gehirn einheilen, viel häufiger geht der Verletzte an Meningitis oder Gehirnabscess zu Grunde.

Symptomatologie und klinischer Verlauf der Gehirnverletzungen. Symptomatologie der Hirnverletzungen. — Die durch die Gehirnverletzung als solche bedingten Symptome bestehen in entsprechender Functionsstörung der verletzten Hirnstelle. Während bei der reinen Commotio cerebri allgemeine, das ganze Gehirn betreffende Erscheinungen vorhanden sind, beobachtet man nach Verletzung einer bestimmten Hirnstelle entsprechende localisirte Störungen, sog. Herdsymptome, welche sofort nach der Verletzung auftreten. Somit ist die Chirurgie in hervorragender Weise berufen, die Frage nach der Localisation der Hirnfunctionen zu fördern. Ein grosser Theil sämmtlicher Hirnverletzungen verläuft aber symptomlos, weil für die verletzte Hirnstelle andere gleichwerthige die Vertretung übernehmen. Das Princip der Stellvertretung ist im Gehirn und zwar ganz besonders im Grosshirn in vorzüglichster Weise ausgebildet. Andererseits fehlen oft Herdsymptome, weil die verletzte Gehirnstelle physiologisch eine minderwerthige Bedeutung besitzt. So können selbst ausgedehnte Verletzungen beider Stirnlappen, mit Ausnahme der dritten (Broca'schen) Stirnwindung, ferner Verletzungen der beiden unteren Occipitalwindungen und der beiden unteren Temporalwindungen vollständig symptomlos verlaufen, während z. B. bei Verletzung der motorischen Rindenregion Hitzig's in der Gegend der Centralfurche entsprechende motorische Lähmungen auftreten.

Ausser den Herdsymptomen sind bei Gehirnverletzungen häufig auch allgemeine Hirnsymptome in Folge der Erschütterung des Gehirns vorhanden und ferner oft auch Symptome des Hirndrucks, besonders bei gleichzeitiger intracranieller Blutung, wie wir bei der Lehre von der Commotio und Compressio cerebri in §§ 13 und 14 genauer beschrieben haben.

Herdsymptome nach Gehirnverletzungen. Die wichtigsten Herdsymptome nach Verletzungen des Gehirns sind folgende (s. auch § 12, Anatomie und Physiologie des Gehirns):

Verletzungen der Stirnwindungen. Verletzungen der Grosshirnrinde. — Nach Verletzung der oberen und mittleren Stirnwindung treten weder motorische noch sensible Störungen auf. Dagegen hat man vorübergehende oder dauernde Geistesstörungen, z. B. besonders Idiotismus nach Läsion der beiden oberen Frontalwindungen beobachtet. In der dritten (Broca'schen) Stirnwindung dagegen liegt, wie wir sahen, das motorische Sprachcentrum. Durch Läsion dieser dritten Stirnwindung entsteht daher eine bestimmte Form der

Sprachstörung, welche wir mit NAUNYN im Gegensatz zu anderen (sensorischen) Formen der Aphasie als motorische Aphasie bezeichnen (s. Fig. 50 3 ○ S. 77). Bei dieser motorischen Aphasie sind die Kranken, trotzdem dass die Sprachmuskeln intact sind, nicht im Stande, die Worte zu bilden, weil ihnen die Vorstellung, die Technik der Wortbildung verloren gegangen ist. *Motorische Aphasie.*

Bei der motorischen Aphasie ist gewöhnlich die dritte linke Stirnwindung geschädigt, aber dieselbe tritt auch nach Zerstörung der dritten rechten Stirnwindung auf. Rechtshändige werden bei Läsion der linken dritten Stirnwindung aphasisch und Linkshändige nach Erkrankung der entsprechenden rechten dritten Stirnwindung. Je nachdem eben diese oder jene Grosshirnhemisphäre mehr geübt wird, hebt sich auch in entsprechender Weise ihre Functionsfähigkeit.

Auf die anderen Formen der Aphasie werden wir unten näher eingehen.

In der vorderen und hinteren Centralwindung liegt, wie wir sahen, das motorische Rindenfeld des Facialis, Hypoglossus und das grosse motorische Rindenfeld für die oberen und unteren Extremitäten. Durch Verletzung des untersten Theils der vorderen Centralwindung gleich hinter der dritten Stirnwindung entsteht Lähmung des Facialis und Hypoglossus (s. Fig. 50 ⊖ ⊕). Durch Verletzung der beiden Centralwindungen etwa in der Mitte der Centralfurche wird das motorische Rindenfeld der oberen Extremität getroffen (s. Fig. 50, 4 ○). Das motorische Rindenfeld für die untere Extremität liegt im oberen (medialen) Theile vorzugsweise der hinteren Centralwindung bis in die Gegend der oberen Parietalwindung (s. Fig. 50 S. 77 und S. 80 Fig. 51 ●). Im oberen medialen Theile der vorderen Centralwindung resp. in dem Gyrus paracentralis stossen die beiden motorischen Rindenfelder der oberen und unteren Extremität zusammen und können durch Läsionen an dieser Stelle Lähmungen an beiden Extremitäten auftreten (s. Fig. 50 S. 77 und S. 80 Fig. 51 ◔). *Verletzungen der vorderen und hinteren Centralwindung u. der beiden Scheitelwindungen. Lähmung des Facialis und Hypoglossus. Motorische Lähmung der oberen und der unteren Extremität.*

In die Umgebung der Interparietalfurche hatten wir das corticale Centrum für die Muskel- und Hautsensibilität verlegt (s. Fig. 50). Durch Läsionen an dieser Stelle der Gehirnrinde entstehen Lähmungen der Muskel- und Hautsensibilität, theils corticale Lähmungen des sog. Muskelsinns, welche man als Ataxie, d. h. als Coordinationsstörungen zu bezeichnen pflegt, theils Störungen der Hautsensibilität (Verminderung oder Vermehrung derselben) mit oder ohne Motilitätsstörungen. *Störungen der Muskel- und Hautsensibilität.*

Unter Ataxie versteht man jenen Zustand, bei welchem das Zusammenwirken der Muskeln behufs Ausführung einer beabsichtigten zweckmässigen Bewegung gestört ist, während die Function und Kraft der einzelnen Muskeln völlig intact sein kann. Ausser dieser Rindenataxie unterscheidet man bekanntlich noch eine spinale, bulbäre und cerebellare Ataxie nach Krankheiten und Verletzungen des Rückenmarks, der Medulla oblongata und des Kleinhirns. *Ataxie.*

Je nach dem Sitz und der Ausdehnung der Läsion in der Umgebung des Sulcus interparietalis können Fälle isolirter Rindenataxie, oder Störungen der Hautsensibilität mit oder ohne motorische Lähmungen von verschiedener Ausdehnung an den Extremitäten vorkommen. *Verletzungen der Temporalwindungen.*

Verletzungen der hinteren Partie der oberen Schläfenwindung. Sensorische (acustische) Aphasie mit Worttaubheit.

Durch Verletzungen in dem vorderen Theile der Temporalwindungen entstehen keine charakteristischen Erscheinungen, dagegen findet sich in den beiden hinteren Dritttheilen der oberen Temporalwindung ein zweites corticales Sprachcentrum (s. S. 77 Fig. 50 6 × × ×). Durch Verletzung dieser hinteren Partie der oberen Schläfenwindung entsteht die sog. sensorische (acustische) Aphasie mit Worttaubheit (WERNICKE), d. h. Erschwerung des Wortverständnisses oder geradezu Worttaubheit, trotzdem das Hörvermögen als solches erhalten ist.

Verletzungen der Hinterhauptslappen. Sehstörungen nach Verletzungen resp. Erkrankungen der Occipitalwindungen.

Durch Verletzungen des Occipitallappens des Grosshirns entstehen vor allem Sehstörungen. Wie wir sahen, liegt das Rindencentrum des Gesichtssinns vorzugsweise im Bereich der Fissura calcarina und in der Nähe des Polus (s. Fig. 51 S. 80).

Die Störungen des Gesichtssinns, welche bis jetzt beim Menschen im Zusammenhange mit Rindenerkrankungen beobachtet wurden, sind nach NOTHNAGEL folgende:

1) Hemianopsie, 2) vollständige Blindheit, 3) Störung des Farbensinns, 4) Seelenblindheit, 5) subjective Lichtempfindungen und Gesichtsbilder.

Bei der Hemianopsie handelt es sich um Blindheit in den homonymen, meist lateralen Gesichtsfeldpartieen; es werden von denselben Lichteindrücke überhaupt nicht wahrgenommen. Die vollständige Blindheit, welche nur bei doppelseitigen Rindenherden constatirt wurde, ist als eine doppelseitige Hemianopsie aufzufassen.

Die sogenannte Seelenblindheit ist dadurch charakterisirt, dass der Kranke wohl sieht, d. h. die Lichteindrücke als solche aufzunehmen vermag, aber die optischen Erinnerungsbilder sind ihm abhanden gekommen, er ist daher nicht im Stande, das Gesehene zu deuten, psychisch zu verwerthen.

Die Farbenblindheit kommt isolirt oder mit anderen Sehstörungen zugleich vor.

Subjective Lichterscheinungen und hallucinatorische Gesichtsvorstellungen hat man besonders nach progressiver Paralyse und nach Tumoren und Erweichungen der oberen Occipitalwindung der Gehirnrinde beobachtet.

Die genannten Sehstörungen in Folge von Rindenerkrankungen im Gebiete der oberen Occipitalwindungen sind mehrfach auch in verschiedener Weise combinirt beobachtet worden.

Nach NOTHNAGEL gestaltet sich die Localisirung der Sehsphäre in der Occipitalrinde folgendermassen:

Cuneus und obere Occipitalwindung enthalten das optische Wahrnehmungsfeld, ihre einseitige Läsion erzeugt Hemianopsie, die beiderseitige vollständige Blindheit.

Die übrige Occipitalrinde enthält das optische Erinnerungsfeld, ihre Läsion erzeugt Seelenblindheit. Ob das optische Erinnerungsfeld nur einen Theil dieser übrigen Occipitalrinde und welchen bedeckt, ist eine heute noch nicht zu beantwortende Frage.

Ist auf der einen Seite Cuneus, die erste Occipitalwindung und die übrige Occipitalrinde lädirt, auf der anderen Seite die Occipitalrinde mit Ausschluss des Cuneus und der ersten Occipitalwindung, so tritt entsprechend jener Seite Hemianopsie, entsprechend dieser Seelenblindheit ein.

Einen ganz typischen Fall, welcher fast die Bedeutung eines physiologischen Experiments hat und die obigen Angaben voll bestätigt, hat CURSCHMANN beobachtet. Die Sehfähigkeit war in beiden linken Hälften des Gesichtsfeldes verloren gegangen und die Section ergab einen umschriebenen Erweichungsherd in der Spitze des Hinterhauptslappens und vor allem in der ganzen Ausdehnung der Rindenpartie des Zwickels (Cuneus) in Folge von Embolie eines der drei Aeste der Art. occipitalis post.

Verletzung des Gyrus angularis in der Nähe des Occipitallappens.

Endlich haben wir zum Schlusse noch die Verletzung des Gyrus angularis zu erwähnen. Wie wir sahen, liegt hier in der Nähe der Sehsphäre ein drittes corticales Sprachcentrum und zwar da, wo der hintere Theil des Gyrus angularis in den Hinterhauptslappen übergeht (s. S. 77 Fig. 50, 11 +). Durch Verletzung dieser Stelle entsteht eine besondere Form der

Sprachstörung, welche man als sensorische Aphasie mit Wortblindheit bezeichnet (NAUNYN), bei welcher die optische Vorstellung von den Buchstaben, Sylben und Worten verloren gegangen ist. Dieselbe ist natürlich nicht identisch mit Wortblindheit überhaupt, ebenso wenig wie bei der anderen sensorischen (acustischen) Aphasie das Hörvermögen als solches aufgehoben ist.

Localisation der Aphasie.

Ueber die Localisation der verschiedenen Formen der Aphasie. — Um die Localisation der Aphasie hat sich besonders NAUNYN verdient gemacht, ihm verdanken wir eine sehr sorgfältige Behandlung dieser Frage.

Wir unterscheiden mit NAUNYN folgende Hauptformen der Aphasie: 1) die motorische Aphasie, 2) die sensorische (acustische) Aphasie mit Worttaubheit, 3) sensorische Aphasie mit Wortblindheit und 4) unbestimmte Aphasie.

Unter motorischer Aphasie verstehen wir diejenige Sprachstörung, bei welcher die Kranken unfähig sind, die Worte zu bilden — natürlich nicht in Folge von Lähmung der Sprachmuskeln. Die Erinnerungsbilder für die Wortbildung sind den Kranken verloren gegangen.

Bei der sensorischen Aphasie (WERNICKE) oder der Aphasie mit Worttaubheit ist eine Erschwerung des Wortverständnisses oder geradezu Worttaubheit, selbstverständlich bei erhaltenem Hörvermögen, vorhanden. NAUNYN hat mit Recht vorgeschlagen, diese sensorische Aphasie noch bestimmter als acustische zu bezeichnen.

Bei der zweiten oben erwähnten Hauptform der sensorischen Aphasie, bei der Aphasie mit Wortblindheit, ist die optische Vorstellung von den Buchstaben, Sylben und Worten gestört. Dieselbe ist, wie gesagt, nicht identisch mit Wortblindheit überhaupt, ebenso wenig wie bei der anderen sensorischen (acustischen) Aphasie das Hörvermögen als solches aufgehoben ist.

Die Gruppe der unbestimmten Aphasie umfasst nach NAUNYN alle jene Fälle, in welchen weder die Schwierigkeit, Worte zu bilden, noch das verlorene Wortverständniss das Charakteristische in der Sprachstörung ist. Die Fälle dieser Gruppe sind sehr verschiedenartig, manche geben das Bild sehr schwerer Paraphasie (Verwechselung von Worten oder Sylben), andere zeigen Verlust des Wortgedächtnisses (Amnesie) und wieder andere scheinen GRASHEY'sche Aphasieen zu sein, d. h. Sprachstörungen, welche darauf beruhen, dass die Dauer der Sinneseindrücke der einzelnen Buchstaben, Sylben und Worte vermindert ist.

NAUNYN hat die Sectionsbefunde von 71 Fällen von Aphasie benutzt und es hat sich in der That ergeben, dass das Rindenfeld der motorischen Aphasie in der Gegend der (BROCA'schen) dritten Stirnwindung (s. Fig. 50 ♂♂ 3) und die der sensorischen (acustischen) Aphasie (WERNICKE) in den hinteren zwei Drittheilen der ersten Schläfenwindung (s. Fig. 50) × × × 6) zu suchen ist. In einem von HEUBNER beobachteten Falle von acustischer Aphasie ergab die Section Erweichung um einen grossen Theil der hinteren Partie der ersten Schläfenwindung, sodass letztere nach oben, unten und hinten nicht mehr mit der Hirnrinde in Verbindung stand. Auch die Mehrzahl der unbestimmten Aphasieen beruht nach NAUNYN auf Läsionen der (BROCA'schen) dritten Stirnwindung oder der (WERNICKE'schen) oberen Temporalwindung, aber in 40% der unbestimmten Aphasieen wurden die genannten Windungen bei der Section intact gefunden. Als drittes Rindenfeld für die Hälfte dieser Fälle von Aphasie hat sich die Gegend des Gyrus angularis ergeben, wo derselbe in den Hinterhauptslappen übergeht (s. Fig. 50, 11 +). Diese Stelle liegt also sehr nahe der Sehsphäre, sehr nahe jener Hirnrinden-Partie, deren Läsionen Hemianopsie erzeugen. Zuweilen findet man bei Aphasie nach NAUNYN auch in der Nähe der genannten drei Rindenfelder, also in der Nähe der dritten Stirnwindung, der hinteren zwei Dritttheile der oberen Schläfenwindung und des hintersten Theiles des Gyrus angularis pathologische Veränderungen.

Diese drei genannten Rindenfelder der Aphasie stehen in inniger Beziehung zu den Centren der motorischen und sensorischen Vorgänge, welche die wesentlichste Rolle beim Sprechen spielen.

1) Die BROCA'sche dritte Stirnwindung liegt ganz nahe dem Rindenfeld für die Sprachmuskulatur, dem Centrum für den Hypoglossus und den Facialis (s. Fig. 50 ⊕ ⊖).

2) Die sensorische (acustische) Aphasie mit Worttaubheit beruht auf Störungen im Gebiet der hinteren zwei Drittel der obersten Temporalwindung, wo höchst wahrscheinlich ein Centrum für die acustischen Wahrnehmungen gelegen ist.

3) Die Localisation der anderen sensorischen Aphasie mit Wortblindheit liegt am Uebergange des Gyrus angularis in den Hinterhauptslappen, also in nächster Nähe des Centrums für die optischen Wahrnehmungen. —

Sonstige Herderscheinungen bei Erkrankung bestimmter Theile des Gehirns.

Bezüglich der sonstigen Herderscheinungen bei Erkrankung bestimmter Theile des Gehirns verweise ich besonders auf die topische Diagnostik der Gehirnkrankheiten von NOTHNAGEL. Hier sei kurz folgendes hervorgehoben.

Verletzungen der Streifenhügel.

1) Streifenhügel. — Bei ausgedehnteren Zerstörungen der Streifenhügel entsteht stets eine Lähmung der dem Herde entgegengesetzten Körperhälfte und zwar der unteren Facialisäste, seltner des Hypoglossus, des Arms, des Beins und der Rumpfmuskeln — der letzteren aber in geringerem Grade. Ist die innere Kapsel gleichzeitig ergriffen, dann ist die Hemiplegie dauernd. Ist ausser der motorischen Hemiplegie auch Hemianästhesie vorhanden, oder bestehen vasomotorische Störungen an den gelähmten Theilen, dann handelt es sich um eine Läsion in dem hintersten Abschnitt der inneren Kapsel. Die Lähmungen, welche durch umschriebene Läsionen des Linsen- oder Schwanzkerns oder durch kleine Herde in der inneren Kapsel bedingt sind, können vollständig wieder verschwinden.

Nach Läsionen des Centrum ovale treten keine charakteristischen Erscheinungen auf.

Verletzungen der Sehhügel.

2) Sehhügel. — Als wahrscheinlich ist eine Erkrankung der Sehhügel anzunehmen bei Sehstörungen (gekreuzte Amblyopie oder gleichseitige laterale Hemiopie) mit eigenthümlichen motorischen Reizerscheinungen (halbseitiges Zittern, Hemichorea, Athetose). Motorische Lähmungen gehören nicht zu den Symptomen der Sehhügelerkrankung.

Verletzungen der Vierhügel.

3) Vierhügel. — Die Vierhügel stehen in directer Beziehung zu dem N. opticus und zum N. oculomotorius, sie sind vom Auge aus die erste centrale Sehstation. Bei Läsion der vorderen Hügel erfolgt acute Abnahme des Sehvermögens bis zur Blindheit. Besonders charakteristisch ist: negativer Augenspiegelbefund und gleichzeitiges Bestehen sonstiger Herdsymptome. Bei Erkrankung resp. Verletzung der hinteren Hügel kann Lähmung des Oculomotorius bestehen, ganz besonders auch beiderseitige Lähmung der Aeste desselben ohne alternirende Extremitätenlähmung.

Verletzungen der Grosshirnschenkel.

4) Grosshirnschenkel. — Bei Läsionen der Grosshirnschenkel entsteht Lähmung der Extremitätennerven, des Hypoglossus, Facialis und Trigeminus auf der dem Herd gegenüberliegenden Körperseite, ferner gleichseitige Lähmung aller Aeste des Oculomotorius.

v. BERGMANN erwähnt eine Beobachtung von PAMARD, nach welcher ein Statist im theatralischen Zweikampf durch eine Fleuretspitze einen Stich in die Orbita erhielt und sofort an der ganzen linken Seite gelähmt war. Die Section ergab eine fast vollständige Durchtrennung des rechten Pedunculus cerebri.

Verletzungen der Brücke.

5) Brücke. — Bei Erkrankungen der Brücke treten motorische und sensible Lähmungen der Extremitäten auf der dem Erkrankungsherde entgegengesetzten Seite auf, während der Trigeminus, Abducens, Facialis und Hypoglossus auf der gleichen Seite gelähmt sein können. Bei der Entstehung von Apoplexieen (Blutung und Embolie) sind häufig epileptiforme Krämpfe vorhanden.

Nach Läsion des Ammonshorn, des Claustrum und der äusseren Kapsel entstehen keine diagnostisch verwerthbaren Symptome.

Verletzungen des Kleinhirns.

6) Kleinhirn. — Nach Verletzungen des Kleinhirns beobachtet man besonders Ataxie (cerebellare Ataxie), vorzugsweise nach Verletzungen des Wurms und Störungen des Gleichgewichts in der Form von Schwindel und taumelndem, schwankendem Gang, Erscheinungen, welche von manchen, wie oben erwähnt, auch auf Labyrinthverletzungen nach Fractur des Felsenbeins bezogen werden. Diese Gleichgewichtsstörungen sind übrigens nicht constant und kommen auch nicht ausschliesslich bei Erkrankungen des Kleinhirns vor. Als ein charakteristisches Beispiel für das Auftreten von Gleichgewichtstörungen nach Verletzungen des Kleinhirns kann eine Beobachtung von FRIEDBERG angeführt werden. Hier fand sich nach einer Depressionsfractur im rechten Scheitelbein ein Erweichungsherd an der unteren Fläche der linken Kleinhirn-Hemisphäre mit Fortsetzung des Entzündungsprocesses auf den linken Pedunculus cerebelli

ad pontem. Der Kranke hatte an heftigen Schwindelanfällen, an Drehung des Kopfes, Drehungen im Bett um die Längsaxe des Körpers u. s. w. gelitten.

Verletzungen der Crura cerebelli.

7) Crura cerebelli. — Als pathognomonisch gilt Wälzen und Umdrehung um die Längsaxe des Körpers und eine charakteristische Unbeweglichkeit der Augen in der Weise, dass das eine Auge nach oben und innen, dass andere nach unten und aussen gerichtet ist. Wenn der Zusammenhang mit dem Kleinhirn nicht vollständig aufgehoben ist und Reizerscheinungen bestehen, dann sind Zwangslagen und Zwangsstellungen des Rumpfes, des Kopfes und der Augen vorhanden, ferner Schwindel mit der Neigung nach einer Seite zu fallen und das oben erwähnte Wälzen, Drehen um die Körperaxe. Nur bei Erkrankung der Crura media treten die erwähnten Symptome auf, bei isolirter Erkrankung der vorderen und hinteren entstehen sie nicht.

Verletzungen der Medulla oblongata.

8) Medulla oblongata. — Durch Verletzung der Medulla oblongata kann sofortiger Tod erfolgen. Wie wir bei der Lehre von der Physiologie des Gehirns § 12 gesehen haben, findet sich in der Medulla oblongata und zwar in der Formatio reticularis entsprechend der Spitze des Calamus scriptorius das Centrum der Athembewegungen, oberhalb des Athmungscentrum ebenfalls in der Formatio reticularis liegt das Gefässcentrum. Ferner liegt in der Medulla oblongata das Herzhemmungscentrum, von welchem aus in der Bahn des N. vagus die Herzthätigkeit gehemmt werden kann. Sodann finden in der Medulla wichtige Uebertragungen centripetaler Erregungen auf centrifugale Bahnen statt und werden dadurch Reflexbewegungen ausgelöst (s. S. 83).

Durch Verletzung dieser wichtigen Centren entstehen entsprechende Functionsstörungen und eventuell erfolgt sofort der Tod, z. B. durch Lähmung der Respirations- oder Herzthätigkeit.

Nach Verletzung des Bulbus entsteht Hemiplegia alternans, d. h. Lähmung der Extremitäten auf der einen und Sensibilitätslähmung auf der anderen Seite. Nach Verletzung der Pyramidenkreuzung durch eine Nadel bei einem einjährigen Mädchen beobachtete Kendrick complete Lähmung aller Extremitäten und Tod nach 58 Stunden. Das betreffende Kind war mit einer Nadel im Mund hingestürzt und war letztere in der Medianlinie durch die Uvula und hintere Pharynxwand in die Medulla oblongata vorgedrungen.

Auch die nach Commotio cerebri auftretenden eigenthümlichen Circulations- und Respirationsstörungen (mit Cheyne-Stokes'schem Phänomen) sind durch Affection der betreffenden Centren in der Medulla oblongata zu erklären. Man findet in solchen Fällen Verletzungen in der Umgebung des 4. Ventrikels oder auch Blutergüsse um die Medulla oblongata.

Diabetes. Polyurie und Albuminurie nach Verletzung der Medulla oblongata.

Bei Functionsstörungen der Medulla oblongata beobachtet man besonders auch Diabetes und Albuminurie. Wie oben erwähnt, hat Claude Bernard zuerst gezeigt, dass durch Stichverletzung an einer bestimmten Stelle des 4. Ventrikel die Urinsecretion verändert wird. Bei Stichverletzung am Boden der Rautengrube zwischen Ursprung des Vagus und Acusticus an der Spitze des Calamus scriptorius wird der Urin zuckerhaltig (Diabetes, Mellituric), bei Stichverletzung etwas unterhalb der genannten Stelle erfolgt Polyurie ohne Zuckergehalt des Urins (Diabetes insipidus) und nach Stich etwas oberhalb tritt Eiweiss im Urin (Albuminurie) bei normaler Harnmenge auf. Vorherige Durchschneidung der N. splanchnici macht den Zuckerstich, die sog. Piqûre Bernard's, unwirksam, d. h. es tritt dann keine Mellituric auf.

In der That beobachtet man gelegentlich auch nach Kopf- resp. Medulla-Verletzung, z. B. nach Fall oder Schlag auf den Kopf, besonders aufs Hinterhaupt, Mellituric, Polyurie oder Albuminurie. Aber Zuckerharn tritt, wie wir sahen, nicht nur nach Verletzung des 4. Ventrikels resp. des vasomotorischen Centrums auf, sondern auch überhaupt nach Verletzung von Nervenbahnen, in welchen vasomotorische Nerven verlaufen, z. B. nach Durchschneidung des Sympathicus (Pavy), nach Verletzung der obersten und untersten Halsganglien und des obersten Brustganglion des Sympathicus, nach jedem Rückenmarksschnitt bis in die Höhe der Lendenwirbel, ferner nach Reizung des N. depressor (Filehne), nach centraler Reizung des Vagus und endlich nach Fesselung der Thiere (z. B. der Katzen), wie Böhm und A. Hofmann gezeigt haben. Hiernach scheint es, als ob die Zuckerkrankheit, der Diabetes, vielleicht eine Affection des vasomotorischen Nerven-

systems sei und in der That hat man auch bei der Section Diabetischer Geschwülste im Ependym des 4. Ventrikels gefunden (v. Bergmann, Mosler, Seegen u. A.). Der traumatische Diabetes ist gewöhnlich nur vorübergehend, z. B. von nur mehrtägiger Dauer, zuweilen aber bleibt er stationär und ist im letzteren Falle dann auch meist mit Vermehrung der Harnmenge verbunden. —

Zwangsbewegungen nach Verletzungen bestimmter Hirntheile.

Durch einseitige Verletzung gewisser Hirntheile, besonders des Centrums der Muskel- und Hautsensibilität in der Umgebung der hinteren Centralwindung und der Interparietalfurche, des Pedunculus cerebri, der Streifenhügel, Sehhügel, des Kleinhirns und der Medulla oblongata, entstehen die bereits oben erwähnten sog. Zwangsbewegungen. Von diesen anomalen Bewegungen lassen sich besonders drei Formen unterscheiden: 1) Kreis- oder Manègebewegungen, wenn die Bewegung in der Peripherie eines Kreises stattfindet, 2) Roll- oder Schraubenbewegungen, d. h. Drehungen um die Längsaxe des Körpers unter gleichzeitiger Translocation, und 3) die Uhrzeigerbewegung, d. h. das Thier bewegt seinen Vordertheil um seinen feststehenden Hintertheil. Alle diejenigen Theile des Gehirns und der Medulla oblongata, welche bei einseitiger Verletzung Zwangsbewegungen zeigen, stehen in unmittelbarer Beziehung zur Locomotion (Steiner) und die abnormen Bewegungen werden verursacht durch Ausfall der centralen directen (motorischen) oder indirecten (reflectorischen) Innervation der einen Seite, sodass dann in Folge der symmetrischen Anordnung des Wirbelthierleibs statt der normalen gradlinigen Bewegungen krummlinige Bewegungen entstehen müssen. —

Lungenaffectionen nach Hirnverletzungen.

Von besonderem Interesse sind die häufig nach Hirnverletzungen auftretenden Lungenaffectionen. Sie sind theils Bronchopneumonieen, Fremdkörper- oder sog. Schluckpneumonieen, bedingt durch Eindringen von Speisetheilen, z. B. beim Erbrechen im Sopor oder durch Hinabfliessen von Blut aus Mund und Nase in die Luftwege. Auch etwaige Verletzung des Vaguscentrums und Lähmung des Recurrens kann bei der Entstehung dieser Pneumonieen eine Rolle spielen. Die genannten Fremdkörper (Speisetheile, Blut, Mundflüssigkeit) fliessen bei Gehirnverletzungen ferner oft deshalb in die Lunge hinab, weil der Schluss des Kehlkopfs und des Oesophagus gelähmt ist oder weil die genannten Theile anästhetisch sind. Auch ohne Glottisinsufficienz und dadurch bedingte Aspiration von Fremdkörpern können bei Kopfverletzungen Lungenentzündungen auf neuroparalytischem Wege entstehen, wenn Gefässdilatationen in einer grösseren oder kleineren Lungenpartie in Folge der Gehirnverletzung Platz gegriffen haben und dadurch die betreffende Lungenpartie gegen Schädlichkeiten weniger widerstandsfähig geworden ist (Falk, Flatten). —

Zuweilen beobachtet man nach Kopfverletzungen blutig-ödematöse schlaffe Infiltrationen der Lungen, besonders der unteren Lappen, sie dürften wohl im Wesentlichen durch Vagusverletzung bedingt sein. Der Vagus ist nach Schiff, Michaelson, Falck u. A. der vasomotorische Lungennerv und nach seiner Durchschneidung resp. Lähmung erfolgt eine neuroparalytische Hyperämie mit Oedem der Lunge. Auch die veränderte Herzinnervation kommt nach Lähmung des Vagus in Betracht, auch sie führt zu Lungenödem.

Von sonstigen Lungenaffectionen seien hier noch erwähnt die wandernden Pneumonieen nach Kopferysipel, welches z. B. im Anschluss an Schädelverletzung auf das Luftrohr übergreifen kann, ferner die metastatischen Pneumonieen bei Sinusthrombose mit Pyämie. Zuweilen beobachtet man nach Schädelfracturen Fettembolie der Lunge geringen Grades, bedingt durch Verschleppung von Fett aus dem Gehirn oder aus der Diploë der Schädelknochen. —

Der weitere Verlauf der Gehirn-Verletzungen.

Für den weiteren Verlauf einer Gehirnverletzung ist zunächst entscheidend, ob durch dieselbe lebenswichtige Centren getroffen worden sind. Wenn das der Fall ist, wie z. B. bei Verletzung des Centrums für die Athmung und die Circulation, dann tritt sofort der Tod ein. Sehen wir von der physiologischen Bedeutung der verletzten Gehirnstelle ab, dann wird der Ausgang der Verletzung im Wesentlichen dadurch bestimmt, ob Eiterung eintritt und mit ihr die weiteren Folgen: eiterige Meningitis, Gehirnabscess, Pyämie und Septicämie. Eiterung erfolgt vor Allem

nach offenen Gehirnwunden, weil diese in Folge ihrer Communication mit der Aussenwelt den Zutritt der Mikroben in die Schädelhöhle ermöglichen. In allen Fällen, wo Fremdkörper in das Gehirn eingedrungen und hier stecken geblieben sind, wie z. B. nach Schusswunden, Stichverletzungen u. s. w., ist die Gefahr der Eiterung besonders gross, obgleich oft genug selbst grössere Fremdkörper reactionslos im Gehirn eingeheilt sind und zufällig nach Jahren bei der Section gefunden wurden (s. S. 114). Bei aseptischer Wundheilung offener Gehirnverletzungen und besonders bei subcutanen Hirnverletzungen kann der Herd mit oder ohne bleibende Functionsstörungen, je nach seiner physiologischen Dignität, ausheilen. Selbst in Fällen hochgradiger und ausgedehnter Hirnverletzungen hat man ganz überraschende Heilungen beobachtet.

Aber abgesehen von der Eiterung kann auch bei aseptischer Heilung die Kreislaufsstörung und Schwellung an der Verletzungsstelle durch Hirndruck, durch Hirnödem zum Tode führen, besonders wenn lebenswichtige Hirnprovinzen in Mitleidenschaft gezogen werden. Die Kreislaufsstörung, die Schwellung an der Verletzungsstelle hängt im Wesentlichen von der Ausdehnung der Verletzung ab.

Zuweilen ist der Verlauf der Hirnverletzung, z. B. besonders bei Schussverletzungen, sehr protrahirt. Noch nach Jahren kann nach Gehirnverletzung Tod durch Gehirnabscess eintreten, welcher sich oft ganz latent entwickelt.

Fig. 56. Ladestock im Gehirn (17 jähriger Dienstknecht). Heilung (nach G. Fischer).

Andererseits sind gerade nach Schussverletzungen in Ausnahmefällen Heilungen beobachtet worden, die ans Wunderbare grenzen. So beschreibt Georg Fischer folgenden Fall (s. Fig. 56): Beim Entladen eines Carabiners drang ein eiserner Ladestock bei einem 17jährigen Dienstknecht am Rücken rechts neben dem 4. Brustwirbel ein, ging am Thorax entlang in der Tiefe der rechten Halsseite aufwärts, drang durch Schädel und Gehirn und ragte 30 cm lang aus der linken Seite des Kopfes hervor. Nach einem Einschnitt am Halse wurde der Ladestock mittelst Hammerschlägen durch den Schädel zurückgetrieben und aus der Halswunde extrahirt. Der Kranke genas bis auf eine Erblindung des rechten Auges.

Fig. 57. Gehirnverletzung durch Eindringen einer eisernen Brechstange. Heilung.

Grosses Aufsehen hat ferner folgender Fall erregt, welcher in Amerika beobachtet wurde und von v. Bruns erwähnt wird. Einem jungen Manne wurde beim Felsensprengen durch zufällige Explosion des Pulvers im Bohrloche eine $3^1/_2$ Fuss lange und $1^1/_2$ Zoll dicke eiserne Brechstange durch den Kopf getrieben, wie es Fig. 57 wiedergiebt. Nach vielen Wechselfällen in Folge der Entzündung und Eiterung und Abstosung nekrotischer Knochensplitter war der Kranke am 66. Tage Reconvalescent und nach mehreren Monaten vollständig geheilt. Derjenige, welcher sich für derartige Curiosa interessirt, findet bei v. Bruns eine reichhaltige Zusammenstellung seltener

Heilungen. Auch in Fig. 30 ist eine geheilte Schussverletzung der Stirnlappen des Gehirns abgebildet.

Nach v. BERGMANN sind von 73 perforirenden Schädelschüssen im amerikanischen Bürgerkriege 14 geheilt, aber 12 von den geheilten Patienten litten an schweren Hirnaffectionen, besonders an Sehstörungen und localisirten oder halbseitigen Lähmungen, alle aber klagten über Kopfschmerz, Schwindelanfälle und Schwäche der geistigen Functionen. Nicht selten tritt Epilepsie nach Hirn- resp. Schädelverletzungen auf. ANDREWS hat 37 geheilte Schussverletzungen des Gehirns zusammengestellt, von welchen aber nach v. BERGMANN nur 14 genügend sichergestellt sind.

Anatomische Vorgänge bei der Heilung von Gehirnverletzungen.

Anatomische Vorgänge bei der Heilung von Gehirnverletzungen. — Degeneration und Regeneration verletzter Hirntheile. — Nachkrankheiten. — Die Wundheilung der Gehirnverletzungen vollzieht sich nach allgemein gültigen Regeln. Nach meinen früheren Untersuchungen über den Wundheilungsprocess (VIRCHOW's Archiv Bd. 78) glaubte ich, dass auch bei der Vernarbung von Gehirnverletzungen die Leukocyten in erster Linie die Narbe bildeten. Nach neueren Untersuchungen muss ich diese Ansicht dahin modificiren, dass die weissen Blutkörperchen wohl Theilnehmer an der Gewebsbildung sind, dass aber die Narbe im Wesentlichen von den fixen Gewebszellen gebildet wird, und zwar sind im Gehirn besonders die Adventitiazellen der Gefässe und die Zellen der Neuroglia die Narbenbildner, wie auch HAYEM, POPOW, RUDNEW, SMIRODSKI u. A. gezeigt haben. Die nervösen Elemente, die Ganglienzellen betheiligen sich entweder gar nicht, oder nur in geringem Grade an dem Heilungsprocess. Auch nach den neueren Untersuchungen von SPISCHARNY ist die Zahl der Nervenzellen, an welchen karyokinetische Veränderungen des Kerns beobachtet werden, sehr gering. Nach SPISCHARNY wird die bindegewebige Narbe nach Gehirnverletzungen besonders durch Proliferation der bindegewebigen Elemente der weichen Hirnhäute gebildet.

Chronische interstitielle Encephalitis nach Hirnverletzungen.

Die aus fibrillärem Bindegewebe bestehenden Hirnnarben strahlen zuweilen weit über die Verletzungsstelle in das normale Gehirngewebe aus und können zu einer fortschreitenden interstitiellen chronischen Encephalitis mit Atrophie der nervösen Elemente führen, sodass noch relativ spät nach Verletzungen zunehmende Functionsstörungen auftreten. In der Leber kommt nach Contusion eine analoge traumatische Bindegewebswucherung (Cirrhose) vor, sodass in einem von mir beobachteten Falle schon zwei Monate nach stattgehabter Verletzung an manchen Stellen von normalem Leberparenchym nichts mehr zu sehen war (Arch. der Heilkunde 1878, Bd. XIX, S. 119).

Zuweilen findet nach Verletzungen im Gehirn keine feste bindegewebige Vernarbung statt, sondern man constatirt an der betreffenden Stelle ein zartes, schwammiges Gewebe mit Lücken, welche eine gelbliche emulsive Flüssigkeit enthalten.

Erweichungsherde im Gehirn nach Verletzungen.

Endlich findet man an der Verletzungsstelle zuweilen einen mehr oder weniger weissen, braunroth oder gelb gefärbten, erweichten Defect, d. h. an der Verletzungsstelle ist in Folge der Schwellung, des Oedems, kurz in Folge einer temporären oder dauernden Circulationsstörung, besonders in Folge von Ischämie, eine Nekrose der Gehirnsubstanz eingetreten. Das nekrotische, erweichte Gewebe bleibt entweder weiss (weisse Erweichung), oder aber es färbt sich in Folge von Blutungen roth, bräunlich oder gelb (rothe oder gelbe Erweichung). Zuweilen schreitet diese Erweichung, diese Nekrose wahrscheinlich in Folge einer sich ausbildenden fettigen Entartung der Gefässe weiter fort und kann klinisch ähnlich wie Gehirnabscess verlaufen (WILLIGK, v. BERGMANN, Verfasser). Einen charakteristischen derartigen Fall habe ich vor kurzem trepanirt. In solchen Fällen bleibt der Erweichungsprocess oft längere Zeit latent, d. h. ohne Functionsstörungen, so lange physiologisch unwichtige Gehirnprovinzen erkrankt sind. Werden aber lebenswichtige, nicht vertretbare Hirntheile von der fortschreitenden Nekrose befallen, dann treten entsprechende Störungen auf, Lähmungen, oder plötzlich letales Coma. —

Regeneration des Nervengewebes in den Centralorganen.

Die Frage bezüglich der Regeneration centraler Nervendefecte ist zum Theil noch eine offene. Die Regeneration peripherer Nervenstämme ist bekanntlich in sehr vollständiger Weise möglich, wie die Erfolge nach aseptischer Nervennaht durchtrennter Nervenstämme mit oder ohne Substanzverlust lehren. Ein Defect im Gehirn des Menschen regenerirt sich wohl niemals wieder, wenigstens ist es bis jetzt

meines Wissens noch nicht beobachtet worden. Bei Tauben und Hühnern sah Voit nach Abtragung der Hirnhemisphären Regeneration eintreten. Bezüglich der Regenerationsfähigkeit des Rückenmarks sind die Ansichten getheilt. Nach Schieferdecker ist die Regeneration eines Defectes im Rückenmark unmöglich, Naunyn und Eichhorst haben dagegen bei neugeborenen Hunden Regenerationsvorgänge beobachtet. Regeneration der Nervenfasern hat besonders Eichhorst constatirt, während er die Regeneration der Ganglienzellen für fraglich hält. Brown Séquard hat bei jungen Tauben Regeneration der Fasern und Ganglienzellen des Rückenmarks gesehen. Im menschlichen Rückenmark hat man meines Wissens noch keine Regeneration beobachtet. —

Secundäre Degeneration vom Centrum abgetrennter Nervenfasern.

Von besonderer Wichtigkeit sind sodann die späteren Störungen in Folge der secundären Degeneration vom Centrum abgetrennter Nervenfasern. Wie nach Durchtrennung peripherer Nervenfasern das vom Centrum abgetrennte Nervenstück durch eine zunehmende Entartung zu Grunde geht, so auch im Gehirn. So entsteht die graue Seitenstrangsklerose nach Läsionen an den vorderen zwei Dritttheilen der inneren Kapsel (Türck). So erklären sich ferner die Strangdegenerationen, welche Charcot und Vulpian zuerst nach corticalen Verletzungen des Gehirns in der Gegend der Centralwindungen beobachtet haben. Nach Flechsig geht, wie wir sahen, der Faserverlauf von den Pyramiden aufwärts ohne Einschaltung grauer Substanz bis in die Gegend der Centralwindungen. Mit dieser anatomischen Thatsache steht auch in Uebereinstimmung jene ausgedehnte absteigende Degeneration, welche z. B. Duret bei einem Hunde 9 Monate nach Zerstörung der betreffenden Rindensphäre in den Fasern des gleichnamigen Hirnschenkels, der Brückenhälfte, der bulbären Pyramiden und in den gegenüberliegenden Seitensträngen des Rückenmarks bis hinab zum Lumbalsegment beobachtet hat. —

Epilepsie und sonstige Krankheiten nach Kopfverletzungen.

Epilepsie und sonstige cerebrale Störungen nach Kopfverletzungen. — Die Epilepsie tritt relativ häufig nach Kopfverletzungen auf, z. B. als Reflex-Epilepsie im Anschluss an eine periphere Nervenverletzung in den weichen Schädeldecken, ferner nach Veränderungen der Schädelknochen und der Dura und endlich nach eigentlichen Hirnverletzungen und zwar vorzugsweise nach Rindenverletzungen. Wenn wir von der Reflex-Epilepsie in Folge von Verletzungen peripherer Nerven absehen, so ist die wesentlichste Ursache der Epilepsie der Gehirndruck.

Was zunächst die Epilepsie im Anschluss an Verletzungen peripherer Nerven in den weichen Schädeldecken anlangt, so erscheint sie häufiger als nach Verletzung anderer Nerven. In solchen Fällen findet man dann oft eine empfindliche Hautnarbe, nach deren Exstirpation zuweilen Heilung erfolgt (s. auch S. 7). Letztere ist oft nur vorübergehend, nach kürzerer oder längerer Zeit kehren die epileptischen Krampfanfälle mit erneuter Heftigkeit wieder.

Unter den Veränderungen der Schädelknochen haben besonders nach innen vorragende Osteophyten, Exostosen oder Knochensplitter nach Schädelfracturen und endlich feste Verwachsung der Dura mit der Glastafel — also im Wesentlichen Hirndruck erzeugende Ursachen — zu Epilepsie geführt. Hier ist durch Exstirpation der Knochenabnormität mittelst Trepanation Heilung der Epilepsie möglich.

In Folge von Gehirnverletzung ist die Epilepsie besonders nach Commotio cerebri mit Blutergüssen in die Medulla oblongata und nach Verletzungen der motorischen Rindenfelder in der Gehirnrinde beobachtet worden. Auch hier handelt es sich wohl meist um das Vorhandensein von Gehirndruck. Westphal hat bei Meerschweinchen die Epilepsie experimentell durch Schläge gegen den Kopf erzeugt. Am Kopfe derartiger Thiere entstand dann nach einiger Zeit eine epileptogene Zone, d. h. durch Kneipen, Reizen wurde ein epileptischer Krampfanfall hervorgerufen. Stets fand Westphal bei der Section der Thiere Blutergüsse in der Medulla oblongata. Die Rindenepilepsie, welche häufig beobachtet und durch Sectionsbefunde festgestellt ist, entsteht in Folge Reizung der angrenzenden, nicht gestörten motorischen Rindenpartie und charakteristisch für diese sog. Jackson'sche Epilepsie ist, dass sie constant in einzelnen bestimmten Muskelgruppen beginnt und letztere auch während des Anfalls, d. h. während der sich anschliessenden allgemeinen Krämpfe und während der Bewusstlosigkeit vorzugsweise betheiligt sind.

Oft wird bei Epilepsie eine in der Kindheit erlittene Kopfverletzung übersehen. Bezüglich der chirurgischen Behandlung der Epilepsie s. § 20 S. 125 und § 90 (Ligatur der Art. vertebrales).

Sonstige Nachkrankheiten nach Hirnverletzungen.

Auch für die Entstehung sonstiger cerebraler Störungen sind vorausgegangene Kopfverletzungen von hoher ätiologischer Bedeutung. Dieselben sind vor allem durch diffuse Degenerationen an bestimmten Stellen der Hirnrinde bedingt und wir wissen, wie häufig nach Kopfverletzungen gerade die Hirnrinde in Mitleidenschaft gezogen wird. Die Psychose tritt entweder unmittelbar nach dem Trauma auf oder erst später nach kürzerer oder längerer Zeit, mit oder ohne Prodromalerscheinungen. Die Psychose ist oft vorübergehend, oder aber dauernd, und geht nicht selten in unheilbaren Blödsinn, in Dementia paralytica über. Meist findet man in solchen Fällen Atrophie der Hirnrinde resp. allgemeine Hirnatrophie, Verdickung der weichen Hirnhäute und Pachymeningitis. Nach L. Meyer waren von 60 Fällen allgemeiner progressiver Paralysen im Hamburger Krankenhause 11 nach Kopfverletzungen aufgetreten.

Endlich ist zu betonen, dass das Gehirn durch Traumen empfindlicher, weniger widerstandsfähiger wird, sodass eine gewisse Disposition zu Psychosen geschaffen wird, welche dann in Folge irgend einer Gelegenheitsursache zum Ausbruch kommen. —

Von besonderer Wichtigkeit ist die Verwachsung des Gehirns mit den Gehirnhäuten und dieser mit dem Knochen nach Schädelverletzungen. In solchen Fällen verursacht jede Lageveränderung Zerrungen der betreffenden Hirnstelle und der ganzen betreffenden Hirnhälfte. Solche Kranke leiden besonders an Schwindelanfällen, sie können keine raschen Bewegungen ausführen, zuweilen besteht traumatische Epilepsie. Macewen räth solche Kranke, falls sie sich für einen operativen Eingriff eignen, nur in fieberfreiem Zustande zu operiren, dagegen bei vorhandener Encephalitis die Operation aufzuschieben (s. auch § 20 chirurg. Behandlung der Hirnkrankheiten). —

Einheilung von Fremdkörpern im Gehirn.

Einheilung von Fremdkörpern im Gehirn. — Die verschiedensten Fremdkörper sind im Gehirn eingeheilt, besonders Knochensplitter, Kugeln, Nadeln, Spitzen von Instrumenten u. a. In dem Werke v. Bergmann's finden sich zahlreiche Belege. v. Bardeleben sah dreimal Revolverkugeln im Gehirn unter antiseptischer Behandlung einheilen. Sodann haben Malle, Hutchinson, Küster, Maas, Socin und Burchhardt, Doutrelepont u. A. Einheilung von Kugeln im Gehirn beobachtet. In dem Falle von Malle fand sich die Kugel nach einer Reihe von Jahren ungestörter Gesundheit im linken Lappen des Kleinhirns vor. Der Kranke von Doutrelepont starb $4^1/_2$ Jahre nach der Schussverletzung an Lungentuberculose, die Revolverkugel fand sich in der Falx cerebri eingeheilt, ohne dass Herdsymptome von Seiten des Gehirns aufgetreten waren. Simon fand nach einer Angabe v. Bergmann's bei der Section einer 79jährigen Frau eine Nähnadel im Gehirn eingeheilt, welche die ganze linke Hemisphäre durchsetzte, die Oese stand aufrecht, die Spitze lag im linken Seitenventrikel. Die Nadel war wahrscheinlich schon in früher Jugend der Todten in mörderischer Absicht durch die grosse Fontanelle eingestossen worden. Huppert fand bei einem seit 1 Jahre geisteskranken 42jährigen Manne einen 3 Zoll langen Schieferstift in der weissen Hirnsubstanz dicht unter dem Boden des rechten Hinter- und Unterhorns, er war möglicherweise in der frühesten Jugend des Mannes durch die kleine Fontanelle an der Spitze der Hinterhauptsschuppe eingedrungen und symptomlos eingeheilt. Hodge fand bei der Section eines Mannes eine Nähnadel in der Grosshirnhemisphäre parallel dem Sinus longitudinalis eingeheilt. Auch in diesem Falle waren während des Lebens keinerlei Symptome vorhanden. —

Behandlung der Hirnverletzungen.

Die Behandlung der Hirnverletzungen sei vor allem eine prophylactische, d. h. man suche die Entstehung von Entzündung und Eiterung der Hirnwunde zu verhindern. Alle vorhandenen Kopfwunden, complicirte Schädelfracturen werden daher streng nach antiseptischen Regeln behandelt, wie wir es oben § 2 und § 7—9 beschrieben haben. Offene Gehirnwunden werden ebenfalls vorsichtig mit $^1/_{10}\%$ Sublimatlösung oder 3—5% Carbollösung desinficirt, auch 8% Chlorzinklösung wird vom Gehirn reactionslos vertragen (Socin). Bei Erscheinungen von Hirndruck, z. B. durch Blutung aus der Art. meningea media, ist die Trepanation indicirt. Gegen ausgedehnte Blutungen unter der Dura und innerhalb der weichen Hirnhaut dagegen ist die Trepanation machtlos. Ferner ist die Trepanation indicirt

bei eng umschriebenen Splitterfracturen des Schädels mit Depression, da bei diesen die Splitterung an der Tabula vitrea wohl stets hochgradiger und für die Gehirnoberfläche bedenklicher ist, so besonders bei Splitterfracturen durch Hammerschlag, bei Schussfractur, bei Hieb- und Stichwunden. In solchen Fällen trepaniren wir nicht wegen der vorhandenen Depression, sondern wegen der vorhandenen Splitterfractur, deren Fragmente nicht selten in der Gehirnwunde stecken und deren Beseitigung daher nothwendig ist. Zuweilen liegen die Knochensplitter so tief im Gehirn, dass sie unerreichbar sind. Bei ausgedehnten Splitterfracturen sind die Knochensplitter im Allgemeinen seltener ins Gehirn getrieben, als bei umschriebenen Comminutivfracturen mit Depression. Auch bei umfangreichen complicirten Splitterfracturen ist es natürlich oft zweckmässig und nothwendig, die Splitter zu entfernen, um z. B. die Gehirnwunde blosslegen und besser desinficiren zu können.

Natürlich wird man wohl in allen solchen Fällen nur dann trepaniren, wenn localisirte Hirnsymptome für das Vorhandensein einer entsprechenden Rindenverletzung sprechen. Etwaige Kugeln im Gehirn sind nur dann zu entfernen, wenn sie offen zu Tage liegen, zu langes Suchen nach der Kugel ist verwerflich.

Bezüglich der Technik der Trepanation und der temporären Schädelresection verweise ich auf § 23. Dort ist auch in Fig. 69 und 70 S. 139—141 die Lage der Rindencentren und der wichtigsten Gyri und Sulci der Grosshirnrinde mit Rücksicht auf die Schädelknochen und Schädelnähte angegeben. —

§ 18. *Der traumatische Hirnvorfall (Prolapsus cerebri).*

Der traumatische Hirnvorfall (Prolapsus cerebri). — Vorfall der Gehirnsubstanz beobachtet man besonders nach complicirten Schädelfracturen und zwar vorzugsweise nach Schussfracturen mit Quetschungen des Gehirns und überhaupt nach Schädelfracturen mit kleinem Substanzverlust des Knochens, z. B. auch nach der Trepanation, seltener nach ausgedehnten Knochendefecten. Das gequetschte Gehirn kann sofort nach der Verletzung aus der Wunde prolabiren und ausfliessen. Auf diese Weise können beträchtliche Partieen des Gehirns verloren gehen, so z. B. in einem mit Heilung endigenden Falle von Lücke der grössere Theil des Temporallappens.

In anderen Fällen erfolgt der Prolapsus cerebri erst später z. B. in Folge ödematöser Schwellung des Gehirns. Die Grösse dieses späten Gehirnvorfalles unterliegt grossen Schwankungen, er kann ganz klein beginnen und allmählich z. B. bis zum Umfang einer Mannsfaust anwachsen.

Was das Vorkommen der Hirnvorfälle betrifft, so sind sie am häufigsten natürlich an der Convexität des Schädels, aber auch aus dem Ohre und aus der Orbita sind sie beobachtet worden. Zuweilen öffnet sich im Gehirnprolaps der Ventrikel nach aussen, sodass ununterbrochen eine klare Flüssigkeit auströpfelt (Baum, Verfasser).

Die Ursache für die Bildung eines Hirnvorfalls besteht im Allgemeinen auf einer Steigerung des intracraniellen Drucks in Folge seröser Durchtränkung der direct betroffenen oder zunächst gelegenen Hirnpartieen oder auf der Bildung eines Erweichungsherdes oder eines Abscesses. Durch vieles und angestrengtes Schreien kann der Eintritt eines Vorfalls begünstigt resp. die Grösse desselben vermehrt werden.

Die Gehirnvorfälle sind von der Dura nicht bedeckt, die letztere ist entweder durch die Verletzung eröffnet oder bei den spät entstehenden Vorfällen

allmählich geschwunden. Besonders im Anfange pulsiren die Vorfälle deutlich, später, wenn die Vorfälle eine gewisse Grösse erreicht haben, hört die Hirnpulsation auf. Durch Druck lässt sich der Vorfall nur im Beginn mehr oder weniger reponiren, jedoch ist ein solcher Druck meist von Schwindel, Uebelkeit und Pulsverlangsamung begleitet.

Vom Prolapsus cerebri sind wohl zu unterscheiden jene pilzförmigen Vorstülpungen von Blutgerinnseln bei Verletzung der Dura und des Gehirns, sowie aus der Schädelhöhle hervortretende Granulationen im späteren Verlauf der Wundheilung bei Kopfverletzungen, oder endlich Neubildungen, besonders nach aussen durchgebrochene Markschwämme der Knochen oder der Gehirnhäute.

Der weitere Verlauf des Prolapsus cerebri gestaltet sich verschieden. Grössere Vorfälle werden gewöhnlich auf ihrer Höhe gangränös, nach Abstossung des brandig gewordenen Theils kann der Vorfall durch Schrumpfung immer kleiner werden und vollständig verschwinden. Seltener ist die Ueberhäutung des stationär gewordenen Vorfalls, d. h. es bleibt dann ein Gehirnbruch, eine Encephalocele zurück (s. Fig. 58).

Fig. 58. Gehirnvorfall (Encephalocele) nach Schussverletzung (nach PODRAZKI).

Die Prognose des Prolapsus cerebri ist bei antiseptischer Behandlung günstiger als früher, wo relativ häufig tödtliche Meningitis eintrat. Im amerikanischen Bürgerkriege sind nach v. BERGMANN von 43 Fällen nur 7 geheilt worden; im Ganzen hat v. BERGMANN 54 Heilungen bei Prolapsus cerebri aus der Literatur gesammelt. Oft genug ist die Verletzung als solche der Art, dass durch sie der Tod erfolgt.

Die Behandlung des Gehirnvorfalls muss in jedem Falle nach antiseptischen Regeln gehandhabt werden. In frischen Fällen von Kopfverletzungen mit Blossliegen des Gehirns oder Ausfliessen von Gehirnsubstanz muss durch strenge Antisepsis Entzündung und entzündliche Schwellung des Gehirns — eine wichtige Ursache des Prolaps — von der Wunde ferngehalten werden.

Auch bei den später auftretenden Gehirnvorfällen soll man stets durch antiseptische Wundbehandlung besonders Meningitis verhindern. Durch Anwendung von Eis und Ableitungen auf den Darmcanal kann man den Vorfall verringern. Druckverbände sind durchaus nicht zu empfehlen, im Gegentheil soll man den antiseptischen Deckverband so anlegen, dass der Prolaps durch Umlegen eines hohlen Verbandspolsters, z. B. aus Watte, vor jedem Druck geschützt wird. Auf diese Weise vermeidet man Circulationsstörungen im Prolaps und er kann sich allmählich wieder zurückbilden. Jedenfalls soll man nicht jeden Gehirnvorfall sofort abtragen, sondern eine Zeit lang in der eben beschriebenen Weise ruhig abwarten, ob sich derselbe nicht spontan zurückbildet. In geeigneten Fällen empfiehlt sich eventuell plastische Deckung des Vorfalls durch Hautlappen oder die Vernarbung durch Haut-Transplantation nach THIERSCH zu fördern. —

§ 19. *Entzündung der Hirnhäute und der Sinus. Entzündung der harten Hirnhaut. Pachymeningitis.*

Die Entzündungen der Hirnhäute und der Sinus. — I. Die Entzündung der harten Hirnhaut (Pachymeningitis). Die Entzündung der harten Hirnhaut, die Pachymeningitis, localisirt sich entweder vorwiegend an der äusseren oder inneren Oberfläche der Dura mater. Die erstere bezeichnet man als Pachymeningitis externa oder Endocranitis, die letztere als Pachymeningitis interna. Beide gehen oft in einander über.

Die eiterige Pachymeningitis externa s. Endocranitis purulenta tritt vor Allem nach complicirten Schädelfracturen und nach Entzündungen und Eiterungen am Schädel auf, z. B. ganz besonders nach acuten und chronischen Eiterungen des Mittelohrs. Bezüglich der syphilitischen Endocranitis verweise ich auf §. 11 S. 62—63. Die eiterige Endocranitis ist meist mit Phlegmone, eiteriger Periostitis, Entzündung der weichen Hirnhaut oder auch mit Encephalitis verbunden. Wenn sie für sich allein besteht, so können bei beträchtlicherer Ansammlung von Eiter zwischen Schädelknochen und Dura unter entsprechendem Fieber Erscheinungen des Hirndrucks vorhanden sein.

In der Mehrzahl der Fälle führt die eiterige Pachymeningitis durch Ausbreitung der Eiterung zu Leptomeningitis, Sinusphlebitis und Hirnabscess und diese genannten, meist tödtlich endigenden Krankheiten haben eben ihre häufigste Entstehungsursache in der Pachymeningitis purulenta. Begünstigt wird die Entstehung der eiterigen Endocranitis durch Infection äusserer Verletzungen, durch Behinderung des Secretabflusses, z. B. ganz besonders auch bei Mittelohr-Eiterungen. Die Fortpflanzung der Eiterung von aussen in die Schädelhöhle kann auch entlang der Gefäss- und Nervencanäle stattfinden, ferner durch cariöse Processe, z. B. durch Caries des Felsenbeins bei Mittelohr-Eiterungen. Bezüglich der Pachymeningitis externa purulenta nach Mittelohrentzündungen hat Eg. Hoffmann 102 Sectionsbefunde aus der Literatur gesammelt und auch aus ihnen geht hervor, dass dieselbe die häufigste intracranielle Erkrankung nach Mittelohr-Eiterungen ist und in der oben kurz skizzirten Weise verläuft.

Die Behandlung der eiterigen Pachymeningitis besteht vor Allem in der Sorge für genügende Entleerung des Eiters eventuell durch entsprechende Resection der Schädelknochen mittelst Hammer und Meissel oder bei bereits vorhandener Knochenlücke mittelst der Luer'schen Hohlmeisselzange. In prophylactischer Beziehung gilt auch hier vor Allem die Regel, jede Kopfverletzung antiseptisch zu behandeln. Wenn im Anschluss an Mittelohr-Eiterungen Druckempfindlichkeit des Warzenfortsatzes nebst Kopfschmerz, Fieber, Benommensein oder Symptome beginnender Meningitis oder Sinusphlebitis auftreten, dann ist an eiterige Endocranitis zu denken und sofort die Eröffnung des Warzenfortsatzes vorzunehmen (s. § 78).

Pachymeningitis interna.

Die Pachymeningitis interna gehört weniger in das Gebiet der Chirurgie, als in das der inneren Medicin, auf deren Lehrbücher ich daher verweise. Ich erwähne hier nur kurz die hämorrhagische Infiltration der Innenfläche der Dura mater, die Pachymeningitis haemorrhagica, welche zuweilen zu grösseren Blutungen, zu Hämatomen der Dura mater Veranlassung giebt. In seltenen Fällen entstehen bei Pachymeningitis interna umschriebene seröse Ansammlungen an der Innenfläche der Dura mater, welche man als Hygrome der Dura mater bezeichnet.

Die eiterige Pachymeningitis interna ist entweder eine Folgeerscheinung der eiterigen Pachymeningitis externa oder aber der Sinusentzündung, oder der eiterigen Entzündung der weichen Hirnhäute (Leptomeningitis). —

Entzündung der Blutleiter der harten Hirnhaut. Phlebitis sinuum durae matris. Colpitis cerebralis.

II. Die Entzündungen der Blutleiter der harten Hirnhaut (Phlebitis sinuum durae matris, Colpitis cerebralis). — Die Entzündungen der Sinus entstehen durch Fortschreiten eines Entzündungs- und Eiterungsprocesses aus der Nachbarschaft oder nach primärer Infection eines Thrombus der Sinus durch Mikroben, z. B. nach complicirten Schädelfracturen, wie wir zur Genüge bereits bei den Erkrankungen und Verletzungen des Schädels betont haben. Wir können uns daher hier sehr kurz fassen. Auch dass durch eiterigen oder jauchigen Zerfall der Sinusthromben Tod durch metastatische Pyämie erfolgt, haben wir bereits hervorgehoben. Am häufigsten erkrankt der Sinus transversus und cavernosus, etwas seltener der Sinus longitudinalis superior, letzterer am häufigsten nach complicirten Schädelverletzungen. Zuweilen pflanzt sich die Entzündung auf die Vena jugularis fort.

Sehr häufig ist mit der Sinusthrombose eiterige Entzündung der Dura mater (Pachymeningitis purulenta) und der weichen Hirnhäute (Leptomeningitis purulenta) oder auch Gehirnabscess verbunden.

Im Anschluss an Caries der Schädelknochen kommt es gelegentlich zu ulceröser Eröffnung der Sinus mit entsprechender Blutung, welche aber durch Compression gewöhnlich leicht zu stillen ist.

Die Symptome der Sinusentzündung sind fast niemals rein für sich vorhanden, sondern fast stets mit Erscheinungen der Meningitis und oft auch der Encephalitis verbunden.

Die bei der Sinusentzündung auftretenden Erscheinungen bestehen im Wesentlichen in Symptomen der Hirnreizung und des Hirndrucks (Kopfschmerz, Erbrechen, Delirien, Sopor). Gewöhnlich ist hohes Fieber vorhanden. Der Tod tritt entweder rasch ein unter Coma, Convulsionen und Lähmungserscheinungen, oder erst langsamer unter dem Bilde der Pyämie. Verschieden sind sodann die Erscheinungen je nach dem Sitz der Sinusentzündung. Für die Entzündung des Sinus cavernosus sind vor Allem Augenstörungen charakteristisch (Ueberfüllung und Entzündung der Augenvenen, Lähmung der dem Sinus benachbarten Nerven des Oculomotorius, Trochlearis und ersten Astes des Trigeminus). In Folge von Hämorrhagieen der weichen Hirnhäute in der Gegend des Hypoglossus-Ursprunges hat man bei Entzündung resp. Thrombose des Sinus cavernosus auch Schwerbeweglichkeit der Zunge beobachtet.

Bei der Entzündung des Sinus transversus sind zuweilen Erscheinungen von Reizung oder Lähmung des Vagus mit Verlangsamung oder Beschleunigung des Pulses vorhanden. Auch Lähmungen des N. accessorius und des Hypoglossus hat man beobachtet (Beck).

Am wenigsten charakteristisch sind die Symptome der Entzündung des Sinus longitudinalis superior, hier überwiegen meist Erscheinungen der Meningitis und der Encephalitis.

Die Prognose der Sinusentzündung ist sehr ungünstig. Heilung ist besonders bei beschränkten Entzündungen möglich. Bei Obliteration des

Sinus an einer umschriebenen Stelle entstehen keine Functionsstörungen. Ausgebreitete Sinusentzündungen führen wohl ausnahmslos durch Meningitis, Encephalitis oder Pyämie in Folge des eiterigen Zerfalls der Thromben zum Tode.

Die Behandlung der Sinusentzündung ist vor Allem eine prophylactische. Jede Kopfverletzung muss nach antiseptischen Regeln behandelt werden und bei jeder Entzündung und Eiterung sorge man vor Allem für rechtzeitige und ergiebige Entleerung des Eiters durch Incisionen und beschränke die Eiterung besonders durch antiseptische Nachbehandlung. Vor Allem müssen Mittelohreiterungen und Eiteransammlungen im Warzenfortsatz in richtiger Weise behandelt werden (s. Chirurgie des Ohres). Die Behandlung einer bereits bestehenden Sinusentzündung ist symptomatisch, gegen die Entzündung selbst lässt sich wenig thun. —

Die traumatische Entzündung der weichen Hirnhäute (Leptomeningitis.)

III. Die Entzündungen der weichen Hirnhäute (Leptomeningitis.). — Von den Entzündungen der weichen Hirnhäute berücksichtigen wir hier vor Allem die nach Traumen entstehende acute eiterige Entzündung.

Die acute traumatische eiterige Entzündung der weichen Hirnhäute (Leptomeningitis oder kurz Meningitis purulenta) ist entweder eine primäre oder secundäre.

Die primäre Meningitis entsteht im Anschluss an perforirende Schädelverletzungen durch Mikroben, welche in Folge der Trennung der Weichtheil- und Knochendecke am Schädeldach und an der Schädelbasis in das Innere der Schädelhöhle gedrungen sind. Nach Fracturen der Schädelbasis wandern die Mikroben besonders auch von den mit der Aussenwelt communicirenden Gesichts- und Schädelhöhlen, wie die Nasen-, Stirn-, Keilbein- und Trommelhöhle, in das Innere des Schädels.

Die secundäre Meningitis entsteht durch Fortpflanzung einer vorhandenen Entzündung und Eiterung am Schädel, z. B. im Anschluss an diffuse Phlegmone, eiterige Phlebitis oder Erysipelas der Schädeldecken, nach eiteriger Periostitis und Osteomyelitis der Schädelknochen, nach Sinusthrombose u. s. w. Die Entzündung breitet sich entweder continuirlich aus, indem z. B. die Entzündungserreger den Venen entlang durch den intacten Knochen in die Schädelhöhle gelangen, oder die Mikroben werden mit dem Lymphstrom verschleppt, da nach Schwalbe das Lymphgefässsystem der äusseren Schädeldecken mit den Lymphgefässen in der Schädelhöhle communicirt. Der Lymphstrom geht bekanntlich von den äusseren Schädeldecken durch den Knochen in das zwischen Schädelknochen und Dura befindliche Lymphgefässsystem und von hier aus dringen die Lymphbahnen durch die Dura in den subduralen Schädelraum. Auch an den Nervenstämmen entlang können Entzündungen von der Aussenfläche in das Innere des Schädels wandern, z. B. besonders entlang dem Opticus, Facialis, Acusticus u. s. w. Auch durch allmähliche Ausbreitung eines Gehirnabscesses nach der Gehirnoberfläche hin kann eine eiterige Meningitis entstehen.

Endlich wäre noch die metastatische eiterige Meningitis im Verlauf der Pyämie durch Verschleppung der Mikroben mittelst der Blutbahn von irgend einem Infectionsherd aus zu erwähnen.

Anatomische Veränderungen bei der acuten eiterigen Meningitis.

Die anatomischen Veränderungen bei der acuten eiterigen Meningitis sind im Wesentlichen die einer diffusen Phlegmone der Schädelhöhle. Das eiterige Exsudat liegt im Parenchym der weichen Hirnhaut, wo der Eiter vorzugsweise den Gefässen folgt. In den Anfangsstadien der Entzündung ist die Pia getrübt, dann bilden sich sulzige, gallertige Auflagerungen, welche schliesslich deutlich eiterige Beschaffenheit annehmen. Die Cerebrospinalflüssigkeit ist getrübt und später deutlich mit eiterigen Flocken versehen. Die Entzündung ist entweder auf die Verletzungsstelle beschränkt, oder aber sie schreitet fort und führt zu einer diffusen eiterigen Entzündung, welche von der Convexität des Gehirns auf die Basis und umgekehrt wandert und bis zur Cauda equina des Rückenmarks sich ausbreiten kann. Das Gehirn selbst ist stets bei einer eiterigen Meningitis ebenfalls erkrankt, die Eiterung pflanzt sich vorzugsweise längs der Piagefässe in die Gehirnsubstanz fort und verursacht entsprechende Erweichung des Hirnparenchyms und besonders auch körnigen Zerfall der Ganglienzellen.

Symptomatologie und klinischer Verlauf der Meningitis suppurativa.

Symptomatologie der eiterigen Meningitis. — Die primäre traumatische eiterige Meningitis tritt gewöhnlich sehr bald nach der Verletzung auf, z. B. besonders am 2. bis 3. Tage oder später am 5. bis 8. Tage. Wie wir oben erwähnten, constatirte v. BERGMANN 36 Stunden nach einer Schussverletzung des Schädeldachs eine eiterige Meningitis, welche sich in dieser kurzen Zeit von der Convexität des Gehirns bis zur Cauda equina des Rückenmarks fortgepflanzt hatte. Am spätesten treten die secundären eiterigen Meningiten auf, welche sich, meist in umschriebener Form, um Knochennekrosen oder abgestossene Knochensplitter herum entwickeln.

Symptome der Convexitätsmeningitis.

Die Symptome einer acuten eiterigen Convexitätsmeningitis, z. B. im Ausschluss an eine complicirte (offene) Schädelfractur sind etwa folgende: Ein ausgesprochener Schüttelfrost leitet nur selten die Krankheit ein, meist steigt die Temperatur allmählich, der Puls ist klein und frequent. Häufig erfolgt Erbrechen. Vor Allem treten sodann in den Vordergrund: Congestionszustände des Gehirns, besonders Kopfschmerz, zunehmende Unruhe und Delirien. Die Kranken werfen sich im Bett umher, stöhnen, knirschen mit den Zähnen u. s. w. Die Pupille ist anfangs verengt, wird dann weiter und reagirt gegen Lichtreiz.

Besonders bei bewusstlosen Kranken ist das Anfangsstadium sehr undeutlich, erst die Temperatursteigerung und die zunehmenden Congestionserscheinungen machen auf eine im Anzuge befindliche Meningitis aufmerksam.

Das Stadium der Unruhe ist oft von sehr kurzer Dauer, ja es kann auch fehlen, sodass sehr frühzeitig das wichtigste und die Diagnose entscheidende Symptom, die Lähmungen, auftreten.

Die Lähmungen, meist halbseitige, sind wohl bedingt durch successives Ausfallen der Rindenfunction in Folge von Veränderungen der Gehirnsubstanz durch die Eiterung, d. h. durch die eiterige Encephalitis mit Erweichung und körnigem Zerfall der Gehirnsubstanz, besonders auch der Ganglienzellen.

Klonische Muskelzuckungen, z. B. im Gesicht oder auch an den Extremitäten, sind im Allgemeinen bei der traumatischen Meningitis selten, am häufigsten wohl bei Kindern.

Schliesslich werden die Kranken ruhiger, somnolent und sterben unter ähnlichen Erscheinungen, wie bei Hirndruck, d. h. der frequente Puls wird immer kleiner und die Respiration immer unregelmässiger.

Symptome der Basilarmeningitis.

Bei der Basilarmeningitis, z. B. nach Fracturen der Schädelbasis, fehlen die halbseitigen Lähmungen, die sonstigen Erscheinungen sind dieselben,

wie bei der Convexitätsmeningitis. Sodann sind für Basilarmeningitis die Lähmungen der hier verlaufenden Nervenstämme wichtig, besonders des Facialis, Abducens und Oculomotorius, sie sind bedingt durch Alteration der Nervenfasern, theils durch die auf sie übergegangene Entzündung, theils durch Druck des eiterigen Exsudates oder der Lymphstauung in der Nervenscheide. Zuweilen gehören derartige Lähmungen, z. B. des N. facialis nach Fractur des Felsenbeins, zu den Vorboten einer Meningitis, welche durch Fortpflanzung der Entzündung längs des Facialis in die Schädelhöhle zum Ausbruch kommt.

Sehr häufig ist bei Basilarmeningitis Nackenstarre vorhanden, welche wohl im Wesentlichen durch Reizung des Rückenmarks bedingt ist (Leyden).

Die Prognose der diffusen eiterigen Meningitis ist ungünstig, der Tod tritt meist innerhalb der ersten drei Tage ein.

Für die Behandlung der acuten eiterigen Meningitis ist zunächst die Prophylaxe von grösster Bedeutung, indem wir durch strenge Antisepsis Entzündung und Eiterung von etwa vorhandenen Wunden und complicirten Fracturen fern halten. Ist die diffuse eiterige Meningitis einmal ausgebrochen, dann ist wohl jede Therapie machtlos. Die Behandlung der vorhandenen diffusen eiterigen Meningitis ist eine symptomatische und richtet sich vor allem gegen die vorhandenen Hirnerscheinungen. Sie ist im Wesentlichen dieselbe wie bei Hirndruck (s. § 14).

So lange die Meningitis noch umschrieben ist, wäre es vielleicht möglich, ihre weitere Ausbreitung durch operative Eröffnung der Schädelhöhle und Desinfection der inficirten resp. entzündeten Stelle zu verhindern. Das Schlimme ist aber, dass die Meningitis, wenn sie als solche erkannt wird, gewöhnlich schon zu ausgebreitet ist und eine Trepanation dann nichts mehr nützen kann. v. Bergmann empfiehlt mit Recht die Trepanation nur für jene Fälle von eiteriger Meningitis, welche durch einen an die Oberfläche des Gehirns gelangten Gehirnabscess verursacht wird. In solchen Fällen ist es vielleicht möglich, nach operativer Eröffnung der Schädelhöhle und Entleerung des Eiters die weitere Ausbreitung der beginnenden Meningitis zu verhindern. Meist wird man aber wohl auch hier die Trepanation zu spät vornehmen, sodass dieselbe auch hier den Kranken nicht mehr retten kann. — Bezüglich der Punction eventuell Drainage der Seitenventrikel bei tuberculöser Meningitis s. S. 126. —

§ 20. *Die Krankheiten des Gehirns (Abscess, Geschwülste, Epilepsie etc.) und ihre chirurgische Behandlung.*

Die Krankheiten des Gehirns (Abscess, Geschwülste, Epilepsie etc.) und ihre chirurgische Behandlung. — Die chirurgische Behandlung der Hirnkrankheiten, besonders bei Abscessen, Geschwülsten und Epilepsie ist vor allem durch v. Bergmann, Horsley, Macewen, Reid, Keen, Anderson, Makins, A. Broca, Sebileau, Weir, Seguin u. A. gefördert worden. Besonders ist die vorzügliche Monographie v. Bergmann's, die chirurgische Behandlung von Hirnkrankheiten, zum eingehendsten Studium zu empfehlen. Wir beschäftigen uns zuerst mit dem Hirnabscess.

Der Hirnabscess.

I. Der Hirnabscess. — Der Hirnabscess ist entweder acut oder chronisch. Die Ursachen desselben sind sehr verschieden, derselbe entwickelt sich theils im Anschluss an Verletzungen, theils nach Erkrankungen der nächsten Umgebung, z. B. bei Syphilis, Tuberculose etc., vor allem nach Eiterungen im Mittelohr. Zuweilen ist der Hirnabscess durch Metastase

entstanden. Abscessbildung durch primäre Actinomykose des Gehirns hat Bollinger zuerst beschrieben.

Der acute Hirnabscess nach Verletzungen tritt entweder als acute septische Verjauchung mit rasch tödtlicher diffuser Meningitis z. B. in den ersten Tagen nach der Verletzung auf, oder aber später als umschriebene Eiterung an der Verletzungsstelle des Gehirns nach offenen Hirnwunden und führt dann gewöhnlich ebenfalls in der zweiten oder dritten Woche durch Meningitis zum Tode. Entsteht keine Meningitis und fliesst der Eiter nach aussen ab, dann ist Heilung möglich durch Granulation und Narbenbildung an der betreffenden verletzten Hirnstelle.

In anderen Fällen geht der acute traumatische Hirnabscess in die chronische Form über, indem sich der Eiterherd abkapselt. Dieser Gehirnabscess kann sich dann allmählich ausbreiten und nach Monaten oder nach Jahren plötzlich zum Tode führen, wenn eine wichtige Hirnprovinz in Mitleidenschaft gezogen wird. Die meisten chronischen Hirnabscesse entstehen wohl unter eiternden complicirten Schädelfracturen und nach eiteriger Entzündung einer Quetschwunde der Gehirnrinde, dann aber auch im Parenchym des Gehirns durch Verschleppung der Mikroben, ohne dass eine Gehirnverletzung stattgefunden hätte.

Die durch Metastase entstandenen Gehirnabscesse finden sich oft an mehreren Stellen des Gehirns.

Am häufigsten entstehen Hirnabscesse im Anschluss an chronische Mittelohreiterungen. Die Eiterung innerhalb der Schädelhöhle steht entweder in Continuität mit der Eiterung in der Paukenhöhle resp. im Proc. mastoideus, der Eiter sammelt sich zwischen Dura und Knochen an, dann in und unter der Dura und im Schläfenlappen des Gehirns. Oft aber ist eine solche Continuität der Eiterung nicht nachweisbar, der Eiter sammelt sich ohne solche Continuität mit dem Ohr im Gehirn an. Wenn bei chronischen Mittelohrentzündungen weniger ausgespritzt und besser für den freien Abfluss des Eiters gesorgt würde, würden Hirnabscesse seltener vorkommen. Bei Eiterungen in der Paukenhöhle resp. im Proc. mastoideus findet sich der Hirnabscess meist in der mittleren Schädelgrube resp. im Schläfenlappen, während bei Eiterungen des Labyrinths vorwiegend das Kleinhirn erkrankt (M'Bride, Miller). Nach Barr fand sich in 76 Fällen der Abscess 55mal im Schläfenlappen, 13mal im Kleinhirn, 4mal an beiden genannten Stellen gleichzeitig, 2mal an der Protuberantia occipitalis und 1mal im Pedunculus cerebri.

Das Wachsthum der gewöhnlich durch eine sog. Abscessmembran abgekapselten chronischen Gehirnabscesse ist sehr verschieden. Je dicker und fester die Einkapselung des Abscesses, um so langsamer ist sein Wachsthum. Auch zu verschiedenen Zeiten ist das Wachsthum bald rascher, bald langsamer und dem entsprechend treten auch bald mehr, bald weniger entzündliche Erscheinungen hervor. Der Sitz der Abscesse ist entweder in der Hirnrinde oder in den tieferen Partieen. Die Grösse der Abscesse ist sehr wechselnd; Abscesse von Taubeneigrösse mit jahrelangem Bestand sind nicht allzu selten, auch Vereiterung eines, ja beider Grosshirnlappen hat man bei der Section constatirt. In Folge des weiteren Wachsthums bricht der chronische Gehirnabscess entweder in einen Ventrikel oder nach der Gehirnoberfläche durch.

Bei Durchbruch des Abscesses in die Ventrikel erfolgt gewöhnlich sehr rasch der Tod unter allgemeinen Convulsionen oder unter kurz dauerndem tiefem Coma. Der Durchbruch des Gehirnabscesses nach der Gehirnoberfläche wird durch diffuse Meningitis tödtlich. In Ausnahmefällen können Gehirnabscesse nach Verwachsung der Hirnhäute mit dem Knochen allmählich auch nach aussen durchbrechen.

Die Dauer des acuten Gehirnabscesses beträgt nur Wochen, meist 2—4—5 Wochen, die des chronischen ist vollständig unbestimmt, Wochen, Monate oder Jahre können vergehen. Man hat chronische Gehirnabscesse von 10—20jähriger Dauer beobachtet.

Die Symptome des Hirnabscesses sind theils bedingt durch die Eiterung als solche, theils Folge des gesteigerten intracraniellen Druckes, theils Herdsymptome entsprechend dem Sitz des Abscesses. Von besonderem Werth ist das zeitweise auftretende Fieber mit fieberfreien Intervallen und der oft streng localisirte Kopfschmerz z. B. bei Otitis media. Der Kopfschmerz steigert sich gewöhnlich durch Beklopfen der betreffenden Schädelstelle. Die Druckerscheinungen sind selten so entwickelt, wie bei Tumoren, eine Stauungspapille ist meist nicht vorhanden. Die Herdsymptome in Folge der Zerstörung der Hirnsubstanz sind verschieden je nach dem Sitz des Abscesses, sie können vollständig fehlen, z. B. bei Sitz des Abscesses im frontalen, occipitalen oder temporalen Lappen des Gehirns. Am leichtesten ist wohl die Diagnose, wenn eine offene Kopfwunde noch vorhanden ist und Eiter unter dem Knochen aus der Bruchspalte hervorquillt. Oft aber ist die Diagnose besonders des acuten Hirnabscesses unmöglich und z. B. von einer eiterigen Meningitis oder einer Sinusthrombose nicht zu unterscheiden.

Leichter ist die Diagnose beim chronischen Hirnabscess, welcher oft dadurch charakterisirt ist, dass nach Ablauf der primären, durch die Verletzung bedingten Hirnerscheinungen eine Zeit relativen Wohlbefindens eintritt. Diese Latenzperiode des chronischen Hirnabscesses kann dann später zeitweilig oder stetig zunehmend durch verschiedene Hirnsymptome, z. B. durch Kopfschmerz, Schwindel, nervöse Reizbarkeit u. s. w. unterbrochen werden. Sobald aber lebenswichtige Hirnprovinzen ergriffen werden oder der Abscess in die Ventrikel oder nach der Oberfläche durchbricht, dann treten plötzlich die entsprechenden, oben erwähnten Störungen eventuell mit sofortigem tödtlichen Ausgange auf. Beim chronischen Hirnabscess, z. B. nach Mittelohreiterungen sind oft subnormale Temperaturen und subnormaler Puls vorhanden.

Behandlung des Gehirnabscesses.

Die Behandlung des Gehirnabscesses besteht in baldiger Entleerung des Eiters nach aussen durch operative Eröffnung der Schädelhöhle, durch Trepanation resp. durch temporäre Resection der Schädelknochen. Ubi pus, ibi evacua. Metastatische und tuberculöse Abscesse sind wohl für eine operative Behandlung nicht geeignet. v. Bergmann will die Operation nur auf die der Diagnose zugänglichen sog. typischen Fälle, bei welchen die ätiologischen Momente zutreffen, beschränkt wissen. In jedem Falle ist der Sitz des Abscesses vorher genau festzustellen und ist dann der Schädel an der betreffenden Stelle zu eröffnen. Für die häufigsten Gehirnabscesse, jene im Anschluss an Eiterungen im Mittelohr resp. im Proc. mastoideus,

ist nach M'Bride, Miller u. A. folgendes zu beachten. Ist der N. acusticus intact, so hat man mit grosser Wahrscheinlichkeit den Hirnabscess in der Nähe des Tegmen tympani zu suchen, und wird denselben am wahrscheinlichsten erreichen, wenn man etwas nach oben und vorne vom knöchernen Gehörgang den Schädel öffnet. Der Hautschnitt soll so angelegt werden, dass man von demselben auch den Proc. mastoideus aufmeisseln kann. Ist dagegen die Knochenleitung aufgehoben, der Gehörnerv also mitergriffen, so wird der Eiter unterhalb des Tentorium cerebelli sich finden, man würde aber dann die hintere Schädelgrube eröffnen müssen.

Ist die Trepanation wegen eines angenommenen Gehirnabscesses in typischer Weise oder durch entsprechendes Abmeisseln der Knochendecke mit Hammer und Meissel resp. durch temporäre Resection der Schädelknochen (s. § 23) ausgeführt, dann findet man die Dura entweder gesund oder zuweilen erweicht und missfarbig. Für Eiteransammlung unter der Dura spricht besonders pralle Spannung derselben und Fehlen der Gehirnpulsation in Folge von Anämie der betreffenden Hirnstelle (Braun). Ist die Spannung der Dura geringer und die Gehirnoberfläche an der erkrankten Stelle weniger anämisch, dann kann doch auch bei vorhandener Gehirnpulsation Eiter unter der Dura sein. Die Dura muss also jedenfalls eröffnet werden. Sollte man unter der Dura noch keinen Eiter vorfinden, dann wird man bei sicherer Diagnose des Abscesses das Messer in das Gehirn einstechen. Renz hat mit Erfolg den Eiter durch Aspiration mittelst einer feinen Aspirationsspritze entfernt. Freilich ist bei Anwendung der Aspiration eine unvollständige Entleerung des Abscesses zu befürchten, andererseits hat man nach v. Bergmann durch zu starke Aspiration auch tödtliche Apoplexie beobachtet (Pingaud). Im Allgemeinen empfiehlt es sich, den Abscess genügend weit zu spalten. Die Wunde ist genügend lange unter strengster Asepsis durch Drain oder Tamponade offen zu erhalten, um eine Wiederansammlung des Eiters zu verhüten. Als Nachkrankheit nach der operativen Behandlung von Hirnabscessen in Folge der Narbenbildung hat man Epilepsie beobachtet. —

Geschwülste des Gehirns.

II. Geschwülste des Gehirns. — Die Geschwülste des Gehirns sind im Allgemeinen für eine operative Behandlung wenig geeignet und sie kann nur bei umschriebenen, vollständig entfernbaren Tumoren in Betracht kommen. Von 100 von White zusammengestellten Hirngeschwülsten hätten nach v. Bergmann nur 9 operirt werden können. Starr hat 300 Fälle von Geschwülsten im jugendlichen Alter (bis zum 19. Lebensjahre) analysirt und kommt zu dem Schlusse, dass nur 6 Fälle für eine erfolgreiche Operation geeignet gewesen wären. Bestimmte klinische Symptome, z. B. Herderscheinungen, fehlen sehr oft. Der Grad der Druckerscheinungen hängt im Wesentlichen von der Grösse und der Schnelligkeit des Wachsthums des Tumors ab. Die Operation grosser, wenn auch gut abgekapselter Geschwülste ist besonders gefährlich wegen der Blutung und des Hirnödems in Folge der Wegnahme grosser Schädelstücke. Die Möglichkeit der Operation einer Hirngeschwulst hängt jedenfalls von drei Umständen ab: 1) von der Möglichkeit der sicheren Diagnose ihres Sitzes, 2) von der Erreichbarkeit der diagnosticirten Localität und 3) von der pathologisch-anatomischen Natur, dem umschriebenen Charakter

und der Grösse der Geschwulst. Cysten, Echinococcus, Cystosarcom, Gliome, Sarcome und Gliosarcome sind noch am ersten für eine Operation geeignet, über den Nutzen der Operation bei Tuberculose und Gumma gehen die Ansichten noch sehr auseinander, v. BERGMANN verhält sich ablehnend. Carcinom ist ebenfalls auszuschliessen. Was die Localisation der Geschwülste betrifft, so hat man sie in allen Hirntheilen angetroffen, ganz besonders auch am Kleinhirn, wo übrigens nach STARR in allen Fällen die Operation von tödtlichem Ausgange gefolgt war.

Für einen rein corticalen oder epicorticalen Sitz einer Geschwulst sprechen nach R. F. WEIR und H. E. C. SÉGUIN folgende Symptome: begrenzte klonische Zuckungen, epileptische Anfälle, anfangend mit localen Krämpfen und übergehend zur Paralyse, frühes Auftreten von localisirtem Schmerz und Empfindlichkeit am Schädel, vermehrte Temperatur an der betreffenden Schädelstelle. Für subcorticalen Sitz spricht begrenzte oder halbseitige Parese, gefolgt von Zuckungen, Vorwiegen von klonischen Zuckungen, Abwesenheit, geringer Grad oder spätes Auftreten von localisirtem Kopfschmerz und von Percussionsempfindlichkeit und schliesslich normale Temperatur der fraglichen Stelle.

Wenn wir bezüglich der chirurgischen Behandlung der Geschwülste des Gehirns vorläufig noch eine abwartende Stellung einnehmen müssen, so soll damit nicht die Möglichkeit bestritten werden, dass auch hier in Zukunft die operative Therapie erfreulichere Resultate erzielen wird, als es bisher gescheheu ist. Resultate, wie sie HORSLEY, R. F. WEIR, E. C. SÉGUIN, KEEN u. A. aufzuweisen haben, ermuntern zu weiteren Versuchen. Nach v. BERGMANN sind bis jetzt einschliesslich der Syphilom- und Tuberkel-Exstirpation 18 Gehirngeschwülste mit sehr wechselndem Erfolge operirt worden, die meisten Kranken starben an den Folgen der Operation; günstig verliefen die Fälle z. B. von DURANTE, HORSLEY, KEEN, WEIR und SÉGUIN u. A. Die letzteren Autoren, welche mit Glück ein Sarcom im Facialiscentrum entfernten, sprechen sich für ausgiebige Resection des Schädels aus, ohne dass man deshalb Gehirnödem befürchten müsse. Die Sinus kann man nach Bedürfniss doppelt unterbinden. Die heraustrepanirten Knochenstücke soll man nach WEIR und SÉGUIN in feuchte aseptische Compressen einschlagen, warm halten und dann wieder einheilen. —

Chirurgische Behandlung der Epilepsie.

III. Die chirurgische Behandlung der Epilepsie. — So lange noch unsere Kenntnisse über die Natur und den Sitz der Epilepsie so unvollkommen sind, wie heute, muss die operative Behandlung mit Vorsicht von Fall zu Fall erwogen werden. Mehrfach sind planlose Operationsversuche unternommen worden, welche der Hirnchirurgie geschadet haben. Ueber die definitiven Heilerfolge nach Operation der Epilepsie ist noch wenig Zuverlässiges bekannt. Die Reflex-Epilepsie in Folge von Läsion der Nerven in den weichen Schädeldecken lassen wir hier ausser Betracht, wir erwähnten bereits S. 7, dass dieselbe durch Excision der betreffenden Hautnarben vorübergehend oder dauernd geheilt worden ist.

In der überwiegenden Mehrzahl der Fälle von Epilepsie handelt es sich um Läsionen der Hirnrinde. In solchen Fällen wird man nur bei der Annahme palpabler und daher entfernbarer Rindenläsion operiren, d. h. nur dann, wenn die Krämpfe immer in einer bestimmten Muskelgruppe beginnen,

in bestimmter Weise typisch auf die gleiche und entgegengesetzte Körperseite fortschreiten und sich verallgemeinern, wenn ferner auch vorübergehende oder längere Zeit anhaltende Hemiparesen und Paralysen in den zuerst von den Krämpfen befallenen Muskelgebieten vorhanden sind, sodass der Ausgangspunkt in der Hirnrinde sich bestimmt diagnosticiren lässt (sog. JACKSON-Epilepsie). In diesen Fällen von JACKSON-Epilepsie hat die Operation die Aufgabe, dasjenige motorische Rindenfeld zu exstirpiren, welches für die zuerst in Krämpfe versetzten Muskeln die Rolle eines erregenden Centrums spielt. Die JACKSON-Epilepsie kann durch Störungen an den verschiedensten Punkten der motorischen Zone der Hirnrinde bedingt sein. Das planlose Vorgehen in allen anderen Fällen sowie bei sog. epileptoiden Zuständen ist durchaus zu verwerfen (s. auch § 90 Behandlung der Epilepsie durch Ligatur der Art. vertebralis.

v. BERGMANN und HORSLEY haben endlich noch den fixen, streng localisirten Kopfschmerz, welcher nicht mit Gehirnkrankheiten zusammenhängt, als Indication für die Trepanation aufgestellt. Derselbe kann bedingt sein durch Atrophie der Schädelknochen in Folge abnormen Druckes z. B. durch ein epidurales Blutextravasat (v. BERGMANN), durch Pacchioni'sche Granulationen (HORSLEY) u. s. w.

MACEVEN hat, abgesehen von den frischen Gehirnverletzungen, 21 Fälle von Hirnchirurgie operirt mit nur 3 Todesfällen, es handelte sich um Gehirnabcesse, Geschwülste der Dura mater und des Gehirns, Syphilome, Cysten, Blutextravasate, Tuberkelknoten und alte Schädeldepressionen. JACKSON-Epilepsie wurde in diesen Fällen mehrfach beobachtet. In einzelnen Fällen erfolgte dauernde Heilung.

Punction und Drainage der Seitenventrikel.

Punction und Drainage der Seitenventrikel des Gehirns bei tuberculöser Meningitis. — Um das Gehirn bei der tuberculösen Meningitis vom Druck zu entlasten, haben v. BERGMANN und KEEN die Punction eventuell Drainage der Seitenventrikel des Gehirns vorgeschlagen und ausgeführt. Vielleicht kann auch bei der tuberculösen Meningitis durch Entfernung des Exsudates die Rückbildung der Tuberkel erfolgen, ähnlich wie nach Laparotomie bei tuberculöser Peritonitis. v. BERGMANN operirte in folgender Weise: Dicht über der Tuberositas frontalis und etwas nach einwärts von ihr meisselte v. BERGMANN ein Knochenstück ab und schob nun eine lange Hohlnadel in der Richtung von vorne nach hinten mit geringer Neigung nach ab- und einwärts so weit ins Gehirn, bis ein Strahl von Cerebrospinalflüssigkeit herausfloss. Nach Entleerung von 20 ccm klaren Liquors wurde die Hohlnadel entfernt, der Defect im Schädel mit Jodoformgaze tamponirt. Nach der Operation erfolgte eine vorübergehende Besserung, am 3. Tage aber traten erneute Krämpfe und CHEINE-STOKES'sches Athmen ein, und am 4. Tage erfolgte der Tod.

KEEN schlägt 3 Wege für die Punction der Ventrikel vor, von hinten, von vorne und von der Seite. Letztere Methode empfiehlt er am meisten in folgender Weise: Trepanation $1^1/_4$ Zoll hinter dem äusseren Gehörgang mit $1^1/_4$ Zoll über der REID'sche Basallinie vom unteren Orbitalrande durch die Mitte des inneren Gehörganges (s. Fig. 71). Punction in der Richtung auf einen $2^1/_2$ Zoll gerade über dem gegenüberliegenden äusseren Gehörgang gedachten Punkt. Diese Punction kreuzt die 2. Temporalwindung und trifft den normalen Ventrikel im Anfange oder im Verlauf des absteigenden Horns etwa 2 bis $2^1/_4$ Zoll von der Oberfläche entfernt. Die Maasse gelten für Erwachsene. Bei der Punction ist stets zu vermeiden 1) die motorische Zone, 2) die Nachbarschaft der SYLVI'schen Spalte, 3) die bekannten Sinnescentren. Bei intacter Dura ist zur Punction eine Hohlnadel zu verwenden, sonst empfiehlt KEEN die Hohlsonde, weil sie weniger Gefässe verletzt. Eine Nachbehandlung kann durch massenhaftes Ausströmen des Liquor erschwert werden. KEEN hat die eben beschriebene Punction der Seitenventrikel auf beiden Seiten mit Erfolg ausgeführt und die Ventrikel von einer Seite zur anderen mit gutem Erfolge drainirt und ausgespült. Der Kranke wurde geheilt.

Bezüglich der Lage der wichtigsten Furchen und Windungen der Grosshirnrinde und der corticalen Grosshirncentren mit Rücksicht auf die Schädelknochen s. Fig. 69 u. 70 S. 139—141 (Trepanation und temporäre Resection der Schädelknochen). —

§ 21. *Hydrocephalus (der Wasserkopf).*

Hydrocephalus (der Wasserkopf). — Unter Hydrocephalus oder Wasserkopf (s. Fig. 59) versteht man jede Wasseransammlung in der Schädelhöhle. Man unterscheidet den Hydrocephalus meningeus s. externus, d. h. Wasseransammlung (Hydrops) im subduralen Raum zwischen Dura und Gehirn im Gewebe der weichen Hirnhäute, und den Hydrocephalus ventriculorum s. internus, d. h. Wasseransammlung in den Ventrikeln des Gehirns.

Fig. 59. Hydrocephalus.

Hydrocephalus meningeus s. externus.

I. Der Hydrocephalus meningeus s. externus ist sehr selten, er ist entweder angeboren oder erworben. Der angeborene Hydrocephalus externus kommt theils allein für sich vor bei mangelhafter Bildung des Gehirns, sodass sich dann zunehmender Hydrops zwischen dem Gehirn und der Schädelkapsel ansammelt, oder es ist gleichzeitig auch Hydrops ventriculorum vorhanden. Derartige Kinder sterben meist einige Wochen oder Monate nach der Geburt. Der erworbene Hydrocephalus externus wird besonders bei Kindern und Erwachsenen mit Gehirnatrophie, in Folge von Marasmus nach schweren Krankheiten u. s. w. beobachtet. Zuweilen ist der erworbene Hydrocephalus auch umschrieben, abgekapselt an einer bestimmten Stelle vorhanden, z. B. nach chronischer Entzündung der Dura mater. Man nennt diese cystösen Bildungen wohl auch Hygrome der Dura mater.

Hydrocephalus ventriculorum s. internus.

II. Der Hydrocephalus ventriculorum, der eigentliche „Wasserkopf" (s. Fig. 59), ist in der Regel angeboren, seltner erworben und im letzteren Falle gewöhnlich in den ersten Lebensjahren entstanden. Von jenem Hydrocephalus ventriculorum, welcher gelegentlich in jedem Lebensalter in Folge verschiedener Erkrankungen des Gehirns und seiner Häute auftritt, sehen wir hier ab.

Der angeborene Hydrocephalus ventriculorum, ist im Wesentlichen eine Missbildung des Gehirns. Letzteres entwickelt sich bekanntlich aus häutigen Blasen, deren Wandungen sich allmählich in Hirnmasse umwandeln, sodass also die mit Flüssigkeit erfüllten Binnenräume immer mehr zusammenschrumpfen und zu Ventrikeln werden. Die Grosshirnhemisphären bilden sich aus einer Blase, welche sich durch mediane Einfaltung theilt. Wenn die Entwicklung der Gehirnmasse nun durch irgend welche Ursachen gehemmt wird, so nimmt die in den Hemisphärenblasen vorhandene Flüssigkeit nicht ab. Oder aber das Primäre ist die Zunahme der Flüssigkeit und in Folge dessen wird die normale Bildung der Gehirnsubstanz gehemmt. Ist einmal dauernd eine gewisse Menge von Flüssigkeit vorhanden, dann atrophirt die Gehirnsubstanz unter dem Druck des Hydrops immer mehr und letzterer nimmt daher entsprechend zu. Auch die noch weichen, zum Theil häutigen Wandungen der Schädelkapsel geben nach. Oft wird auch gleichzeitig der Rückenmarkscanal ausgedehnt, sodass dann auch Hydrorhachis entsteht (s. Krankheiten des Rückenmarks).

Welche speciellen Ursachen beim angeborenen Hydrocephalus nun eine Rolle spielen, weiss man nicht genau, im Wesentlichen dürfte es sich um entzündliche Vorgänge handeln. Syphilis und Trunksucht der Eltern werden besonders angeschuldigt (Oedmanson, Gölis, Bär u. A.).

Wächst der Hydrops in einer sehr frühen fötalen Periode rasch, dann können die Hirnblasen platzen und es entsteht ein Acephalus, d. h. bei der Geburt des Fötus findet man dann nur die Gehirnbasis mit dem entsprechenden Schädeltheil. Acephalie kann aber auch dadurch entstehen, dass das obere Grenzblatt (Hornblatt), aus welchem das Medullarrohr sich bildet, im Bereich der Hirnblasen gar nicht zum Verschluss kommt.

Der Hydrocephalus ventriculorum acquisitus, der erworbene Wasserkopf entsteht durch Vermehrung der Flüssigkeitsmenge in den Hirnhöhlen gewöhnlich

in den ersten Lebensjahren, in Folge von entzündlichen, hyperämischen Vorgängen in den Meningen, den Plexus chorioidei und im Ependym, in seltnen Fällen auch durch venöse Stauungen in den Gehirnhäuten in Folge von Verschluss der Vena magna Galeni und des Sinus rectus z. B. durch Exsudate oder Geschwülste. In der Regel sind es rhachitische Kinder, welche an Hydrocephalus acquisitus erkranken.

Der Grad des Hydrocephalus ist sehr verschieden. Die Gesammtmenge des Hydrops kann 2000—4000 cm betragen, ja Cruikshank hat in einem Falle nach Heineke's Angabe $13^1/_2$ Kilogr. constatirt. Die meiste Flüssigkeit findet sich gewöhnlich in den Seitenventrikeln und hier kann dieselbe so beträchtlich sein, dass die Grosshirnhemisphären zu grossen Säcken umgewandelt sind und die Hirnsubstanz theils ganz geschwunden, theils nur in dünnen Schichten vorhanden ist. Das kleine Gehirn und die Gehirnnerven pflegen gewöhnlich nicht verändert zu sein. Die Schädelkapsel ist bei Hydrocephalus entsprechend erweitert, die Knochen weichen aus einander und sind durch membranöse Zwischenräume von einander getrennt (s. Fig. 60). Die Knochen sind verdünnt und gegen Licht durchscheinend. Auffallend ist das Missverhältniss zwischen dem ausgedehnten Schädel und dem kleinen Gesicht (s. Fig. 59 und Fig. 60). Die Augen sind gewöhnlich nach vorne und unten gedrängt, weil das Dach der Orbita herabgedrückt ist. Die Augenbrauen stehen mehr nach oben.

Fig. 60. Schädelkapsel bei Hydrocephalus. (Patholog. Institut zu Leipzig.)

Beim angeborenen Hydrocephalus sterben die Föten oft schon vor der Geburt oder bald nach derselben. Lebt das hydrocephalische Kind weiter, dann entwickeln sich ausser den beschriebenen Veränderungen des Schädels gewöhnlich zunehmende Functionsstörungen des Gehirns, die geistige Entwicklung bleibt zurück, das Kind lernt erst spät und unvollkommen sprechen oder die Sprache fehlt vollständig. Auch die sonstige körperliche Entwicklung leidet, weil die Kinder wegen der Schwere des Kopfes am liebsten liegen.

Der erworbene Hydrocephalus entwickelt sich bald rascher, bald langsamer, oft unter entsprechenden Hirnerscheinungen (Kopfschmerz, Abnahme der Intelligenz, epileptiforme Anfälle).

Die Prognose des Hydrocephalus ist ungünstig, gewöhnlich tritt der Tod durch Zunahme des Hydrops oder durch intercurrente Krankheiten ein, zuweilen leben Kinder selbst mit hochgradigerem Hydrocephalus mehrere Jahre, wenn derselbe stationär bleibt oder abnimmt.

Im Allgemeinen ist es sehr selten, dass Hydrocephalen bis zum 30. bis 40. Lebensjahre leben. In seltnen Fällen kann selbst bei hochgradigem Hydrocephalus Heilung erfolgen durch allmähliche Resorption oder in Ausnahmefällen auch durch Spontandurchbruch durch die Schädeldecken (Rokitansky und Baron). Bei leichterem Hydrocephalus ist die Heilung häufiger, besonders auch beim rhachitischen Hydrocephalus nach Ablauf der Rhachitis.

Die Diagnose des Hydrocephalus ist mit Sicherheit erst dann zu stellen, wenn die Ausdehnung der Schädelkapsel besonders an den Fontanellen und den Schädelnähten nachweisbar ist. Bezüglich der Differentialdiagnose zwischen Hydrocephalus externus und internus betont Hewett, dass die charakteristische, oben erwähnte Augenstellung und Herabdrängung des Orbitaldaches nur bei Hydrocephalus ventriculorum vorkomme, dass jedoch letzterer durch das Fehlen dieses Symptomes nicht ausgeschlossen werden könne.

Die Behandlung des Hydrocephalus ist in der Mehrzahl der Fälle vollständig ohnmächtig.

In leichten Fällen von Hydrocephalus acquisitus empfehlen sich Laxanzen, Diuretica, Bäder und besonders ein allgemein roborirendes Verfahren durch Sorge für kräftige Nahrung, gute Luft u. s. w. Bei Rhachitis ist vor allem diese zu behandeln (s. Lehrbuch der allgemeinen Chirurgie 2. Aufl. § 108. Rhachitis).

In hochgradigen Fällen hat man die aseptische Punction mit nachfolgender Compression empfohlen. Die Entscheidung, ob und wann punctirt werden soll, ist oft schwierig. Auch hat man durch diese operative Behandlung nur selten Heilung erzielt. Für die Punction dürften sich wohl vorzugsweise jene Fälle eignen, wo der Hydrocephalus rascher zunimmt und die nervösen Störungen sich steigern, also wohl besonders beim angeborenen oder bald nach der Geburt auftretenden Hydrocephalus, wo die Schädelkapsel weich und durch Compression noch zu verkleinern ist.

Technik der Punction beim Hydrocephalus.

Die aseptische Punction wird mit einem sorgfältig durch Kochen in 1 % Sodalösung sterilisirten feinen Troicar seitlich neben der Pfeilnaht unter Vermeidung der Sinus durch den häutigen Theil des Schädels vorgenommen. Der Troicar soll etwa 2—5 cm (bis in die Ventrikel) eingestossen werden. Die Operationsstelle muss vorher sorgfältig desinficirt werden durch Seifenspiritus, Abrasiren der Haare, Abreiben mit Aether und $^1/_{10}$ % Sublimatlösung. Je nach dem Grade des Hydrocephalus soll man durch die Punction etwa 50—100—200 g und mehr entleeren. Die Punction ist, wenn nöthig, zu wiederholen. Mit der Punction hat man auch Aspiration, ja Injection von Jodtinctur ohne Schaden verbunden. Nach der Punction wird ein antiseptischer Compressionsverband (mit Gummibinde) angelegt. Der Verband ist baldigst zu wechseln, wenn aus der offen gelassenen Punctionsöffnung noch reichlich Flüssigkeit ausgesickert ist, damit keine Zersetzung stattfindet. Ueber die Punction und Drainage der Seitenventrikel des Gehirns s. § 20 S. 126. —

§ 22.

Ueber Hirnbrüche (Cephalocelen, Herniae cerebri).

Ueber Hirnbrüche (Cephalocelen, Herniae cerebri). — Unter Hirnbrüchen (Cephalocelen, Herniae cerebri) versteht man gewöhnlich angeborene, unter den weichen Schädeldecken gelegene Geschwülste, welche durch eine Knochenlücke aus der Schädelhöhle heraustreten und Theile des Schädelinhaltes (Gehirnhäute mit oder ohne Gehirn) enthalten. Die angeborenen Gehirnbrüche sind nicht eigentliche Hernien, sondern Missbildungen, Ectopien des Schädelinhaltes, welche sich ausserhalb der Schädelhöhle entwickelt haben, im Gegensatz zu den erworbenen Gehirnbrüchen, welche besonders aus Prolapsus cerebri nach Knochendefecten in Folge von Verletzung oder entzündlichen Processen entstehen und bereits in § 18 abgehandelt worden sind.

Der angeborene Gehirnbruch (Cephalocele congenita).

Fig. 61. Hernia cerebri occipitalis bei einem 5monatl. Kinde (nach Lücke).

I. Der angeborene Hirnbruch (Cephalocele congenita) wird besonders am Hinterhaupt und an der Nasenwurzel, seltener in der Gegend des vorderen unteren Scheitelbeins, in der Gegend der Pfeilnaht und in Ausnahmefällen an der Schädelbasis beobachtet. Mit der Bezeichnung Cephalocele fassen wir mit Heineke alle am Kopfe vorkommenden Bruchgeschwülste zusammen.

Je nach dem Inhalt unterscheidet man folgende Arten von Cephalocelen: 1) Hirnhautbrüche (Meningocelen), d. h. mit seröser Flüssigkeit erfüllte Ausbuchtungen der Gehirnhäute; 2) Hirnbrüche (Encephalocelen), welche zugleich Theile des Gehirns enthalten;

3) Wasserhirnbrüche (Hydro-Encephalocelen), wenn der im Bruchsack liegende Hirntheil durch seröse Flüssigkeitsansammlung in seinem Innern resp. durch den in seinem Innern liegenden hydropisch ausgedehnten Ventrikel aufgebläht ist. In seltenen Fällen, wie z. B. in einem Falle von Billroth (s. Fig. 64), können diese Hydro-Encephalocelen Meningocelen vortäuschen, bei welchen aber der äussere Sack mit den Ventrikeln durch eine feine Oeffnung communicirt.

Am häufigsten sind die Cephalocelen der Hinterhauptsschuppe (s. Fig. 61 und Fig. 62), wo sie entweder oberhalb der Spina occipitalis resp. oberhalb des Tentorium cerebelli oder unterhalb dieser Stelle aus der Schädelhöhle austreten und dem entsprechend Hernia cerebri occipitalis superior oder inferior (s. Fig. 62) genannt werden. Bei der Hernia occipitalis inferior ist die Knochenlücke zuweilen nicht vom Foramen magnum geschieden, sie stellt dann eine Ausbuchtung des letzteren dar.

Fig. 62. Durch eine Furche getheilte Hernia occipitalis inferior (nach Böttner).

Fig. 63. Hernia cerebri naso-orbitalis (nach Niemeyer).

Die Cephalocelen der vorderen Schädelgegend (C. sincipitales) finden sich in der Gegend der Nasenwurzel und breiten sich von hier aus nach der Stirn, Orbita oder Nasenhöhle aus (C. naso-frontalis, C. naso-orbitalis [Fig. 63] und C. naso-ethmoidalis).

Fig. 64 *A*.

Fig. 64 *B*.

Cephalocele (Hydrencephalocele) des Schädeldaches (C. lateralis); *A* vor der Punction, *B* nach der Punction (nach Billroth).

Die occipitalen und sincipitalen Cephalocelen kommen nach Largier etwa gleich häufig vor.

Viel seltener sind die C. laterales in der Gegend des Scheitelbeins (Fig. 64), und die C. sagittales in der Umgebung der Pfeilnaht und der grossen Fontanelle. An

diesen Stellen kommen bekanntlich auch Dermoidcysten vor, welche, in einer Knochenlücke liegend, nicht mit Hirnbrüchen verwechselt werden dürfen.

Die Cephalocelen der Schädelbasis (C. basales) sind sehr selten, am häufigsten treten sie durch eine Knochenlücke zwischen Keilbeinkörper und Siebbein in die Nasen- und Rachenhöhle (C. spheno-pharyngea), oder durch eine Gaumenspalte aus dem Munde hervor (C. palatina, s. Fig. 65), oder sie gelangen durch die Fissura orbitalis superior in die Orbita (C. spheno-orbitalis), oder endlich durch die Fissura orbitalis inferior in die Fossa spheno-maxillaris (C. spheno-maxillaris).

Fig. 65. Hydrencephalocele palatina bei einem neugeborenen Kinde, durch eine breite Oeffnung zwischen Keilbein und Siebbein austretend (nach Virchow, Geschwülste. I. p. 188).

Die Grösse der Gehirnbrüche unterliegt, wie schon aus den Abbildungen hervorgeht, grossen Schwankungen, bald sind sie kaum bemerkbar, bald dagegen von Kindskopfgrösse. Sie sind entweder mehr oder weniger gestielt oder breit aufsitzend. Die Communication mit der Schädelhöhle ist zuweilen sehr fein. Die Oberfläche ist bald gleichmässig, bald gefurcht und in einzelne Abtheilungen getheilt. Auch der Füllungsgrad ist verschieden, sie sind theils schlaff, theils prall gefüllt. Oft ist deutlich Hirnpulsation vorhanden. Je mehr Flüssigkeit eine Cephalocele enthält, um so durchscheinender ist sie bei durchfallendem Licht. Die äusseren Bedeckungen sind oft stark verdünnt, excoriirt oder mit Narben versehen. Der eigentliche Bruchsack besteht aus der vorgestülpten Dura mater, welche mit den äusseren Weichtheilen verwachsen oder seltener durch seröse Ansammlung oder Lipombildung von letzteren getrennt ist.

Die Gehirnbrüche lassen sich durch Druck gewöhnlich verkleinern, seltener ganz reponiren. Bei den nur Flüssigkeit enthaltenden Meningocelen ist die Reposition noch am leichtesten möglich. In Folge des Drucks bei Repositionsversuchen entstehen nicht selten Hirnerscheinungen, bei starkem Druck zuweilen Erbrechen, Pulsverlangsamung, Bewusstlosigkeit und Krämpfe.

Entstehung der angeborenen Gehirnbrüche.

Bezüglich der Entstehung der angeborenen Gehirnbrüche giebt es verschiedene Hypothesen. In erster Linie sind die angeborenen Gehirnbrüche Missbildungen in Folge von Unregelmässigkeiten bei der fötalen Abgrenzung der Hirnabschnitte, sodass Theile der primitiven Gehirnblasen ausserhalb der Mesodermhülle liegen bleiben. Nach Paul Berger u. A. handelt es sich bei manchen Encephalocelen um eigentliche neoplastische Vorgänge in sehr frühen entwickelungsgeschichtlichen Stadien, solche Fälle könnte man als „Encephalome" bezeichnen. In zwei Fällen fand P. Berger bei Encephalocelen, dass die nervösen Elemente der exstirpirten Geschwülste sowohl dem Grosshirn wie dem Kleinhirn angehörten und dass dieselben ohne scharfe Grenze neben einander lagen. Auch dieser Befund spricht dafür, dass es sich bei den Encephalocelen im Wesentlichen um einen Bildungsfehler der primitiven Hirnblase handelt. Sodann sind in ätiologischer Beziehung wichtig: Lückenbildung in der Schädelkapsel, abnorme Verwachsungen, Hervorzerrung des Schädelinhaltes in Folge verschiedener Ursachen z. B. auch durch angewachsene amniotische Stränge u. s. w. Heineke hat die Aetiologie der angeborenen Cephalocelen sehr eingehend in der Deutschen Chirurgie (Lief. 31, S. 232) discutirt, auf welche ich hiermit verweise.

Erworbene Hirnbrüche. Symptomatologie, klinischer Verlauf, Diagnose und Behandlung der verschiedenen congenitalen Cephalocelen.

Die erworbenen Hirnbrüche entstehen besonders nach umschriebenen offenen Splitterbrüchen, besonders nach Schussfracturen und sonstigen Schädeldefecten (s. § 18 Prolapsus cerebri). — Mit den erworbenen Hirn- resp. Hirnhautbrüchen sind nicht zu verwechseln jene weichen pulsirenden Geschwülste, welche sich gelegentlich in Folge von Austritt von Cerebrospinalflüssigkeit nach subcutanen Schädelfracturen entwickeln (s. S. 42 u. 44, Schädelfracturen).

Das klinische Verhalten der angeborenen Cephalocelen ist verschieden je nach der Art resp. nach dem Inhalt der Hernie.

Was zunächst die Hirnhautbrüche, die Meningocelen betrifft, so wird nach Heineke am häufigsten die Meningocele occipitalis inferior,

dann die superior, seltener jene in der vorderen Schädelregion beobachtet. Das Gehirn ist in den leichteren Graden normal, oder nahezu normal entwickelt, meist aber sind Bildungsfehler des Gehirns vorhanden, besonders Hydrocephalus und Mikrocephalie. Die Bruchgeschwulst pulsirt selten, ist glatt, vergrössert sich gewöhnlich gleichmässig beim Schreien, lässt sich durch Druck verkleinern oder ganz entleeren. Wird bei diesen Repositionsversuchen ein starker und rasch gesteigerter Druck ausgeübt, dann beobachtet man die bereits oben erwähnten Gehirnerscheinungen. Bei angeborenen Cephalocelen sterben die Kinder oft schon während der Geburt oder bald nach derselben. Anderenfalls vergrössert sich die Geschwulst bald schneller, bald langsamer und kann schliesslich platzen. In solchen Fällen kann der Tod durch eiterige Meningitis entstehen. Zuweilen bleiben die Meningocelen stationär und die Kinder können längere Zeit leben bleiben. Heineke erwähnt Meningocelen bei 12- und 17jährigen Patienten. Spontanheilungen kommen nach der Geburt des Kindes wohl nur selten und in geringen Graden vor, häufiger aber intrauterin durch Verschluss der Bruchpforte. Die serösen Cysten der Schädeldecken (s. S. 44) sind zum Theil abgekapselte, abgeschnürte Meningocelen. Wenn bei den Meningocelen cerebrale Bildungsfehler vorhanden sind, dann beobachtet man natürlich entsprechende Gehirnstörungen (Lähmungen, Contracturen, Krämpfe, Idiotismus u. s. w.).

Die angeborenen Hirnbrüche, welche Gehirnsubstanz enthalten, also die Encephalocelen oder Herniae cerebrales, Ectopiae cerebri, sind viel häufiger als die Meningocelen. Die ausserhalb der Schädelhöhle befindliche Gehirnpartie steht in der Regel durch einen Stiel mit dem übrigen Gehirn in Verbindung. Der im Bruchsack liegende Hirntheil ist entweder solid oder hohl und hydropisch ausgedehnt und dieser mit seröser Flüssigkeit mehr oder weniger erfüllte Hohlraum communicirt dann mit einem Ventrikel (Hydro-Encephalocelen oder Hydrencephalocele s. S. 133).

Die einfachen Encephalocelen werden vorzugsweise in der vorderen, seltener in der occipitalen Schädelgegend beobachtet und stellen gewöhnlich kleinere, weich-elastische Geschwülste mit breiter Basis dar. Wenn gleichzeitig eine stärkere Ansammlung seröser Flüssigkeit im Durasack, d. h. also eine Meningocele vorhanden ist, dann sind die Geschwülste mehr durchscheinend und fluctuiren. Die Hernia cerebralis pulsirt deutlich, vergrössert sich beim Schreien, Husten u. s. w. In den höheren Graden der congenitalen Ectopia cerebri werden die Kinder todt geboren oder sterben bald nach der Geburt. Bei todten Früchten findet man zuweilen das ganze Gehirn oder wenigstens den grösseren Theil desselben in einem, dem hemicephalen oder mikrocephalen Schädel anhängenden Sacke. Zuweilen bleibt die Geschwulst nach der Geburt stationär und die Kinder entwickeln sich körperlich ganz gut. Die Gehirnstörungen hängen natürlich von der Grösse der Geschwulst, resp. von dem Grade des vorhandenen Bildungsfehlers des Gehirns ab. Nach Heineke überleben Kinder mit occipitaler Hernia cerebri nur selten das Pubertätsalter und sind in der Regel Idiote, während Kinder mit Encephalocelen der vorderen Schädelgegend häufiger die Pubertät überschreiten und von annähernd normaler Intelligenz sein können.

Auch bei den Gehirnbrüchen kann eine rasche Zunahme der Ge-

schwulst vorkommen in Folge von Vermehrung des Bruchwassers. Auch hier kann durch Platzen der Missbildung tödtliche Meningitis und Encephalitis entstehen.

Die Hydrencephalocele ist meist von sehr erheblicher Grösse, sie findet sich nach Heineke am häufigsten in der oberen occipitalen Gegend und enthält dann in der Regel die hydropisch ausgedehnten Hinterhörner der Seitenventrikel. Seltener sind die Hydrencephalocelen in der unteren occipitalen Region und im Bruchsack liegt dann gewöhnlich das Kleinhirn mit dem hydropischen 4. Ventrikel, zuweilen auch Theile der Hinterlappen des Grosshirns und Kleinhirns. Selten sind die Hydrencephalocelen mit den hydropischen Vorderhörnern der Seitenventrikel in der vorderen Schädelregion und an der Basis des Schädels (s. Fig. 65). An der herniösen Hirnblase fehlt zuweilen stellenweise oder vollständig die Hirnsubstanz, wie z. B. in dem oben in Fig. 64 abgebildeten Falle von Billroth in der Scheitelbeingegend. Die Wassermenge ist sehr verschieden, im Durchschnitt findet man etwa 400—800 g. Das in der Schädelhöhle befindliche Gehirn zeigt gewöhnlich verschiedenartige Miss- und Hemmungsbildungen (Hydrocephalus, Mikrocephalus). Die Hydrencephalocele der Schädelbasis besitzt nicht selten grosse Neigung zu fortschreitender Vergrösserung. Die Kinder mit Hydrencephalocele sterben theils in utero, theils inter partum oder in einigen Tagen nach der Geburt, nur in Ausnahmefällen leben sie länger. Heineke erwähnt einen Fall von Eager, wo das Kind 2 Jahre 5 Monate alt wurde. Auch in solchen länger dauernden Fällen erfolgt der Tod in der Regel durch zunehmende Vergrösserung der Hernie unter Krämpfen oder durch Platzen der Geschwulst.

Bezüglich der Diagnose, welche Art des Hirnbruchs vorliegt, ist daran festzuhalten, dass die Meningocelen und Hydrencephalocelen am häufigsten in der Hinterhauptsgegend, die eigentlichen Gehirnbrüche, die Encephalocelen, gewöhnlich in der vorderen Schädelregion vorkommen. Die Encephalocelen sind ausgezeichnet durch Pulsation, welche bei Meningocelen und meist auch bei Hydrencephalocelen fehlt. Die Meningocelen zeigen ausgesprochene Fluctuation, lassen sich durch Druck verkleinern oder gar vollständig reponiren und sind mehr durchscheinend. Sitzt eine auffallend grosse Bruchgeschwulst in der Hinterhauptsgegend, dann handelt es sich in der Regel um Hydrencephalocele.

Sehr wünschenswerth für die Therapie wäre es, wenn man bei Encephalocelen und Hydrencephalocelen den vorliegenden Hirntheil genau bestimmen könnte, aber das ist sehr schwierig resp. unmöglich. Horsley konnte in einem Falle mit Hülfe des inducirten Stromes eine korrecte Diagnose stellen.

Falsche Meningocelen.

Von den wahren Meningocelen sind wohl zu unterscheiden die „falschen", d. h. umschriebene, abgeschlossene Cysten über Schädellücken (s. S. 25—27).

Behandlung der Cephalocelen. — Für eine wirksame chirurgische Behandlung eignen sich besonders die Meningocelen durch aseptische Punction und Compression. Wenn bei Meningocelen auf diese Weise nicht Heilung erzielt wird, dann würde sich eventuell Incision und möglichste Exstirpation des Sacks unter antiseptischen Cautelen oder Ligatur

des Sacks an der Bruchpforte mit Catgut und Abtragung des abgeschnürten Theils empfehlen. Auch Punction mit Injection von Jodtinctur oder Alcohol absolutus ist zuweilen angewandt worden. Wenn bei der Meningocele eine Radicalheilung nicht zu erzielen ist, dann soll man wenigstens durch Compression die Vergrösserung der Geschwulst und durch Punction das Platzen derselben verhindern.

Bei irreponiblen Encephalocelen ist eine chirurgische Behandlung in der Mehrzahl der Fälle nicht möglich. Die eigentlichen Hirnbrüche, die Encephalocelen galten früher als ein noli me tangere. Gegenwärtig geht die Ansicht der meisten Chirurgen dahin, dass in geeigneten Fällen die radicale Operation vorzunehmen ist. Man entscheidet von Fall zu Fall, ob ein operativer Eingriff vorzunehmen ist, oder nicht. Ungeeignet für eine operative Behandlung sind diejenigen Fälle, bei welchen das Volumen der prolabirten Hirntheile der Art ist, dass eine Gefahr für das Leben oder für die späteren cerebralen Functionen des betreffenden Individuums besteht. Ebenso sind alle jene Fälle nicht zu operiren, welche durch sonstige schwere Missbildungen, durch grosse Schädellücken, Mikrocephalie u. s. w. complicirt sind. Die Radicaloperation besteht in geeigneten Fällen in breiter Eröffnung des Bruchsackes, z. B. unter Bildung zweier Hautlappen, Freilegung des Stiels, Durchstechung desselben und Anlegung einer Doppelligatur von Catgut, Abtragung der Geschwulst resp. des vorliegenden Hirntheils, falls derselbe nicht reponibel ist und Uebernähung des Defectes durch die beiden Hautlappen. Hildebrand, Alberti, Périer, P. Berger, Schmitz (Petersburg), v. Bergmann, Mittendorf u. A. haben mit gutem Erfolg Encephalocelen radical operirt. Für die Exstirpation eventuell mit Abtragung der vorliegenden Hirntheile eignen sich besonders die kleinen frontalen und occipitalen Encephalocelen, da hier nach Entfernung der Hirntheile Ausfallserscheinungen gewöhnlich nicht zu erwarten sind. Bei den occipitalen Encephalocelen ist natürlich auf die Integrität der Sehsphäre (s. S. 80) Rücksicht zu nehmen. In allen Fällen, wo der vorliegende Hirntheil ohne schwerere Hirnerscheinungen reponirbar ist, wird man die Reposition vornehmen und den Sack exstirpiren oder nach der Ligatur des Stiels abtragen. Zuweilen ist es zweckmässig, das Bruchwasser durch Punction zu entleeren und die Wiederansammlung desselben durch Compressionsverband möglichst zu verhindern. Um einen Hirnbruch vor äusseren Insulten zu schützen, kann man bruchbandartige Compressorien tragen lassen, wenn dieser Druckverband nicht Hirnerscheinungen hervorruft.

Bei Hydrencephalocelen ist eine wirksame chirurgische Behandlung meist nicht möglich, die Kinder gehen oft bald in Folge der Zunahme der Geschwulst zu Grunde. —

Der erworbene Hirnbruch (Hernia cerebri acquisita).

II. Der im späteren Leben erworbene Hirnbruch (Hernia cerebri acquisita). — Derselbe entsteht vorzugsweise in Folge von Lücken in der Schädelkapsel, welche durch Traumen oder pathologische Processe, wie z. B. syphilitische oder tuberculöse Caries entstanden sind, es handelt sich um Prolapsus cerebri durch die Knochenlücke, die Dura ist entweder durchtrennt oder durch entzündliche Veränderungen nachgiebig geworden. Bezüglich der genaueren Schilderung des Prolapsus cerebri verweise ich auf § 18.

Ob auch Meningocelen im späteren Leben entstehen können, hält Heineke für zweifelhaft. Havars und Lawson wollen aber im späteren Leben erworbene Meningocelen beobachtet haben. Wie wir bereits oben erwähnten, sind von den wahren Meningocelen die sog. falschen zu unterscheiden, d. h. umschriebene Cysten über angeborenen oder erworbenen Schädellücken und Schädelfissuren. Diese serösen Cysten können entstehen z. B. durch Abkapselung des nach aussen geflossenen Liquor cerebrospinalis nach einer Schädelfractur. Die serösen Cysten der Schädeldecken in Folge abgeschnürter Meningocelen sind wohl stets angeboren. Auch in einer Knochenlücke sitzende Dermoidcyste darf man, wie gesagt, nicht mit Hirnbruch oder Meningocele verwechseln (s. S. 25—27).

Bezüglich der Behandlung des erworbenen Hirnbruchs verweise ich auf die oben S. 133—134 für die angeborenen Hirnbrüche gegebenen Regeln, sowie auf § 18, Behandlung des Prolapsus cerebri. —

§ 23. *Die operative Eröffnung der Schädelhöhle. (Die Trepanation). Geschichtliche Bemerkungen.*

Die operative Eröffnung der Schädelhöhle (die Trepanation und die temporäre Resection der Schädelknochen.) — Unter Trepanation der Schädelhöhle versteht man die operative Eröffnung derselben durch Wegnahme eines Stücks der Schädelknochen von beliebiger Form und Grösse.

Geschichtliche Bemerkungen über die Trepanation. — Die Trepanation ist eine uralte Operation. In den Hippokratischen Schriften, z. B. in dem ausgezeichneten Capitel über die Kopfwunden, wird die Trepanation als längst bekannt beschrieben, ja es wird hier die Lehre von dieser Operation schon sehr ausgebildet vorgetragen. Schon damals waren die heutigen Trepankronen im Gebrauch. Ich habe sodann gezeigt, dass auch in der Steinzeit die Trepanation am Lebenden mit Erfolg ausgeführt wurde und weit verbreitet war (Prunières, Broca). Auch diejenigen Völkerschaften, welche heute noch in der Steinzeit leben, wie z. B. die Südsee-Insulaner, die Eingeborenen auf Tahiti und den Pomotu-Inseln, führen mit ihren Steinmessern die Trepanation bei gewissen Krankheiten und Verletzungen des Gehirns aus. Der Knochen wird mittelst Feuerstein oder Glassplitter durchgeschabt. Wer sich für diese prachistorische Chirurgie interessirt, den verweise ich auf meine Abhandlung (Ueber praehistorische Chirurgie in v. Langenbeck's Archiv für klinische Chirurgie. Bd. XXVIII).

Die Lehre von der Trepanation hat dann bis in unsere Zeit vielfache Wandlungen durchgemacht. Es hat eine Zeit gegeben, wo die Trepanation eine zu ausgedehnte Anwendung fand. Besonders Paré hat die Operation sehr empfohlen und zahlreiche Indicationen aufgestellt. Mehée de la Touche hat sogar an einem Patienten in 2 Monaten 52mal die Trepanation ausgeführt. Man suchte förmlich mit der Trepankrone den muthmasslichen Sitz der Verletzung oder Erkrankung des Gehirns, über welches man ja keine genügenden anatomischen und physiologischen Kenntnisse besass. Erst Désault im vorigen Jahrhundert und dann Sir Astley Cooper in unserem Jahrhundert haben die Indicationen für die Trepanation sehr wesentlich beschränkt. Und es kam dann eine Zeit, wo die Operation von einigen Chirurgen, z. B. von Stromeyer, mit Unrecht fast gänzlich verworfen wurde.

Die moderne Chirurgie hat die Trepanation mit Recht wieder aufgenommen, auf Grund unserer geklärten anatomischen und physiologischen Kenntnisse ist ihre Indication aber streng begrenzt. Mit Hülfe der Antiseptik ist gegenwärtig die Leistungsfähigkeit der Trepanation eine viel bessere und gesichertere, als früher. Nach der sorgfältigen Statistik von Blume sind von 709 trepanirten Schädelfrakturen 357 geheilt und 352 gestorben, folglich beträgt die Mortalität hiernach 49,65%. Diese Statistik gilt aber nicht für die aseptische Trepanation, würde man bezüglich dieser eine statistische Zusammenstellung entwerfen, so würde sich ergeben, dass die aseptisch ausgeführte Trepanation eine durchaus gefahrlose Operation ist. Von Bergmann hebt mit Recht hervor, dass auch in den obigen Trepanationsfällen wohl nicht die Trepanation als solche, sondern lediglich die Verletzung, wegen welcher trepanirt wurde, den tödtlichen Ausgang

bestimmte. Walsham berechnet die Mortalität der antiseptisch ausgeführten Trepanation auf 10,6 bis 14,4 %.

In neuerer Zeit wird statt der typischen Trepanation vielfach die temporäre Resection der Schädelknochen mittelst gestielter Haut-Periost-Knochenlappen vorgenommen.

Indicationen und Technik der operativen Eröffnung der Schädelhöhle.

Die wichtigsten Indicationen für die operative Eröffnung der Schädelhöhle sind folgende: Schädelfracturen, besonders Splitterfracturen mit Verletzung des Gehirns resp. Herdsymptomen, intracranielle Fremdkörper, Blutung aus der Art. meningea media, die verschiedenen Ursachen des Gehirndrucks, Nekrose der Schädelknochen, Hirnabscesse und sonstige umschriebene Hirnkrankheiten, umschriebene Geschwülste, Caries, Geschwülste der Gehirnhäute und des Gehirns, aber nur in einer beschränkten Zahl von Fällen, endlich Epilepsie. Die chirurgische Behandlung der Geisteskranken entbehrt bei dem gegenwärtigen Stand unseres Wissens noch der nöthigen wissenschaftlichen Basis. Bezüglich des Näheren verweise ich auf § 4, § 11 und § 14—19 sowie besonders auf §. 20 S. 121 (chirurgische Behandlung der Gehirnkrankheiten).

Die operative Eröffnung der Schädelhöhle wird gegenwärtig in verschiedener Weise vorgenommen. Wir unterscheiden:

Fig. 66. Ein Bogentrepan.

1) das Ausbohren einer Knochenscheibe, d. h. die Trepanation im engeren Sinne;

2) das Aussägen von Knochenstücken aus dem Schädeldach mittelst besonders construirter Sägen, z. B. mittelst einer Kreissäge, welche an eine zahnärztliche Rotationsmaschine (Bohrmaschine) nach Withe angebracht ist;

3) das Abmeisseln und Ausmeisseln von Schädelstücken;

4) das Abkneifen vorragender Knochenspitzen und Ausziehen und Aufheben halb oder ganz gelöster Bruchfragmente.

Vor jeder operativen Eröffnung der Schädelhöhle wird die Operationsstelle in möglichst grosser Ausdehnung abrasirt und lege artis desinficirt. Bewusstlose Kranke werden natürlich nicht narcotisirt. Am besten ist es, wenn man die gesammten Haare der Kopfschwarte durch Rasiren beseitigt. Ist eine Weichtheilwunde vorhanden, so wird sie eventuell entsprechend erweitert. Ist keine Wunde vorhanden, so werden die Weichtheile durch einen Kreuzschnitt oder besser durch einen abgerundeten Lappenschnitt (s. Fig. 55, S. 98) bis auf den Knochen durchtrennt, sodass der zurückpräparirte zungenförmige Lappen gleich das Periost enthält. Das Periost wird mit einem Raspatorium vom Knochen abgelöst.

Das Ausbohren einer Knochenscheibe, die Trepanation im engeren Sinne, wird entweder mit dem Bogentrepan (Fig. 66) oder mit dem Handtrepan (der sog. Trephine, s. Fig. 67) ausgeführt. In der Mitte der Krone der Trepane befindet sich ein stellbarer Stachel, die sog.

Pyramide, welche mehrere Millimeter über das Niveau der Sägezähne des Trepans vorgeschoben und festgestellt wird. Dann wird diese Pyramide in ein z. B. mit einem Drillbohrer oder mit dem sog. Perforativtrepan vorgebohrtes Löchlein gesetzt und nun wird der Knochen mittelst des Handtrepan oder Bogentrepan durchsägt. Der Handtrepan wird durch pronirende und supinirende Bewegungen der Hand um seine Längsaxe gedreht, der Bogentrepan dagegen wird mit der linken Hand an seinem oberen knopfförmigen Ende und mit der rechten in seinem mittleren Theile festgehalten und nun ebenfalls in drehende Bewegung versetzt. Wenn eine genügend tiefe Rinne in die Tabula externa des Knochens eingesägt ist, dann wird der Stachel vollständig zurückgezogen, damit er nicht beim weiteren Sägen in das Gehirn eindringt. In das Loch, welches der Stachel oder die Pyramide gemacht hat, kann man nun eine kurze Knochenschraube (Tirefond) einbohren, um mittelst derselben oder durch einen noch angesetzten Haken das ausgesägte Knochenstück schliesslich zu entfernen. Das Sägen muss überall durch die ganze Dicke des Knochens gleichmässig ausgeführt werden. Das Instrument wird mehrmals abgenommen, um die Krone und den Knochen mittelst eines Tupfers von den Knochenspänen zu reinigen und die Tiefe der Knochenrinne mit der Sonde zu prüfen. Je tiefer man im Knochen mit der Trepankrone vordringt, um so langsamer und vorsichtiger muss man sägen, um nicht plötzlich in das Schädeldach durchzubrechen und das Gehirn zu verletzen. Wenn die Glastafel erreicht ist, fühlt man gewöhnlich ein leichtes Krachen beim Sägen. Um Verletzungen des Gehirns beim weiteren Sägen zu verhüten, sind die Trepankronen mit einer stellbaren Metallhülse (Abaptiston) versehen. Auch das Trepanationsinstrument von Mooy in Amsterdam, welches v. Bergmann empfiehlt, ist in dieser Beziehung sehr zweckmässig. Bei diesem Instrument wird das durchsägte Knochenstück durch Federzug sofort in die Höhlung der Krone gezogen und dem Operateur damit die Beendigung der Operation angezeigt. Nach Entfernung der ausgesägten Knochenscheibe pflegt man die scharfen Vorsprünge an der Tabula interna mit dem sog. (geknüpften) Linsenmesser zu entfernen. Ist die Oeffnung im Schädel je nach dem vorliegenden Falle zu klein, so kann man sie mittelst der Lueb'schen Knochenzange oder mit Hammer und Meissel erweitern.

Fig. 67. Ein Handtrepan oder eine Trephine mit drei Kronen von verschiedener Grösse.

Bezüglich der Nachbehandlung nach der Trepanation sei folgendes bemerkt:

Wurde wegen intracranieller Eiterung trepanirt, so wird man die Wunde offen lassen, in anderen Fällen, z. B. nach Extraction von Knochensplittern, Fremdkörpern u. s. w., wird man die Trepanationslücke drainiren und dann durch Naht schliessen oder zunächst leicht (ohne Druck) tamponiren und dann nach 1—2—4 Tagen die Wunde durch secundäre Naht schliessen. Bei Quetschungsherden am Gehirn haben v. Bergmann, Wölfler,

Slajmer empfohlen, die Wunde mit $^1/_{20}$% Sublimat sanft abzuspülen oder abzutrocknen, mit Jodoform-Aetherlösung zu beträufeln und mit sterilisirtem Jodoform zu bestreuen, darüber Jodoformgaze und sterilisirten Mull zu legen. Nach 24—48 Stunden wird die Wunde durch Naht geschlossen.

Der Defect im Knochen bleibt gewöhnlich bestehen und wird durch membranöses Gewebe nicht-knöchern geschlossen. Derartige Patienten müssen daher eine Schutzplatte aus Metall oder Guttapercha dauernd tragen. Das Einfügen der ausgesägten Knochenscheibe in den Defect ist im allgemeinen nicht empfehlenswerth, eher Transplantation von Knorpel- und Knochenstückchen von jungen Thieren oder Kindern. Mac Ewen u. A. erzielten knöchernen Verschluss der Trepanationslücke, indem sie die ausgesägte Knochenscheibe zerstückelten und diese Stückchen zwischen Dura und den mit Periost bekleideten Weichtheillappen unter Freilassung von Zwischenlücken behufs Secretabflusses transplantirten. Keen gelang es, die in warme, feuchte aseptische Compressen eingeschlagene Knochenscheibe nach der Trepanation wieder einzuheilen. Wurde die Knochenscheibe nach der Trepanation nicht warm gehalten, dann misslang Keen die Einheilung. Sehr zweckmässig ist es, Knochendefecte am Schädel durch einen gestielten Haut-Periost-Knochenlappen der nächsten Umgebung zu schliessen. Vom Knochen entnimmt man nur die Tabula externa und einen Theil der Diploë in den Lappen (s. Fig. 68. Schliessung von Schädeldefecten). Jedoch beobachtet man auch zuweilen spontane Regeneration an den Knochendefecten (s. S. 43).

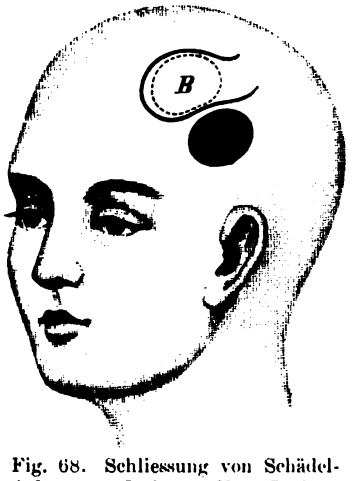

Fig. 68. Schliessung von Schädeldefecten. *A* Defect, *B* Haut-Periost-Knochenlappen.

Eröffnung der Schädelhöhle mittelst Hammer und Meissel.

Statt der typischen Trepanation mittelst Trepankronen hat man in neuerer Zeit vielfach die Schädelhöhle mittelst Hammer und Meissel eröffnet. Man benutzt hierzu die gewöhnlichen, einseitig zugeschärften Bildhauer-Meissel mit dickem Holzstiel und einen Hammer von Holz. Der Meissel wird schief aufgesetzt und durch kurze Schläge wird langsam und vorsichtig eine genügend grosse, plattrandige Oeffnung ausgemeisselt. Jede Erschütterung des Schädels beim Meisseln muss vermieden werden. Wenn gut gemeisselt wird, sind Fissuren, Nekrosen, Commotio cerebri oder Abgleiten des Meissels etc. leicht zu vermeiden. Neuerdings haben aber manche Chirurgen den Meissel in der That wieder verlassen und sind wieder zum Trepan zurückgekehrt. Navratil beobachtete Splitterung der Tabula vitrea in Folge des Meisselns, Salzer glaubt gesehen zu haben, dass ein Gehirnabscess in Folge der Erschütterung beim Meisseln zum Durchbruch gelangte, auch er empfiehlt daher den Bogentrepan oder eine Kreissäge, welche an eine zahnärztliche Bohrmaschine nach White angebracht ist.

Sonstige Methoden der operativen Eröffnung des Schädels.

Oft ist die Eröffnung der Schädelhöhle sehr einfach, wenn man vollständig oder unvollständig losgelöste Knochensplitter mit einer Knochenzange oder Luer'schen Meisselzange entfernt und vorstehende Knochenspitzen mit den genannten Instrumenten abzwickt. Deprimirte Knochenränder kann man mit einem untergeschobenen Elevatorium in die Höhe heben.

Das Aussägen von Knochenstücken mittelst besonders construirter Sägen, z. B. mit dem Heine'schen Osteotom oder der Hey'schen Brückensäge wird gegenwärtig kaum noch angewandt. Die Instrumente sind theils zu theuer, theils ist ihre Handhabung schwierig. Wohl aber empfiehlt sich, wie oben erwähnt, die Anwendung einer Kreissäge, welche man an die bekannte zahnärztliche Bohrmaschine anbringt.

Temporäre Resection des Schädeldaches.

In neuerer Zeit ist für intracranielle Operationen an Stelle der Trepanation die temporäre Resection des Schädeldaches mit Recht warm empfohlen worden (W. Wagner, J. Wolff, W. Müller, F. König, Schönborn). W. Wagner schlug vor, die Haut mittelst eines Ω-Schnitts bis zum Periost zu durchtrennen, nach Retraction der ersteren wird letzteres durchschnitten und dann der Knochen durchgemeisselt. Die Haut über den beiden Schenkeln des Omega bleibt als ernährende Brücke erhalten, der Knochen unter derselben wird subcutan durchgemeisselt. Schliesslich wird der ausgemeisselte Haut-Periost-Knochenlappen zurückgeklappt und nach beendigter Operation oder im weiteren Verlauf der Wundheilung wird der Lappen wieder in den Defect durch einige Nähte eingenäht. Noch zweckmässiger ist es wohl, wenn man nach W. Müller und F. König zur Bildung des Haut-Periost-Knochenlappens nicht die ganze Dicke der Schädelknochen verwendet, sondern den Lappen nur aus Haut, Periost, Tabula externa und einem Theil der Diploë nimmt und nach Umklappung dieses Haut-Knochenlappens den Rest des knöchernen Schädels an der betreffenden Stelle fortmeisselt. Dieses letztere Verfahren, welches sich besonders auch für die Schliessung von Schädeldefecten eignet (s. Fig. 68 S. 138), ist der zuerst beschriebenen Methode von Wagner entschieden vorzuziehen. F. König will letztere nur für die Bildung kleinerer Defecte zulassen.

Bezüglich der Behandlung des Prolapsus cerebri nach der operativen Eröffnung der Schädelhöhle s. § 18.

Bezüglich der operativen Schädel-Eröffnung bei intracraniellen Blutungen aus der Arteria meningea media s. S. 97—98.

Lage der Centren der Grosshirnrinde mit Rücksicht auf die Schädelknochen und Schädelnähte.

In Fig. 69 und 70 habe ich die Lage der bis jetzt sicher bekannten Centren der Grosshirnde und der wichtigsten Grosshirnfurchen mit Rücksicht auf ihre Lage zu den Schädelknochen schematisch dargestellt. Ich verdanke diese beiden Abbildungen der gütigen Mitwirkung Flechsig's. Durch dieselben soll die Auffindung bestimmter Bezirke der Grosshirnrinde durch die Trepanation bei Erkrankung oder Verletzung derselben ermöglicht werden. Die einzelnen, bis jetzt sicher bekannten Rindenfelder sind im Wesentlichen in derselben Weise und durch dieselben Zeichen angegeben worden, wie in Fig. 50 (s. S. 78.)

Ich bemerke zur allgemeinen Orientirung noch kurz Folgendes und empfehle ich, dabei einen Schädel in die Hand zu nehmen.

An der lateralen Seite des Schädels liegt die Fossa Sylvii entsprechend der Vereinigung des grossen Keilbeinflügels mit der Schuppennaht und zwar theilt sie sich hier in den vorderen aufsteigenden kurzen Zweig (Ramus anterior) und den längeren hinteren horizontalen Schenkel (Ramus posterior). Zu beiden Seiten der untersten Theile der Coronarnaht liegt die dritte Stirnwindung mit dem Centrum für die motorische Aphasie (s. Fig. 69 ○), besonders da, wo die Linea semicircularis die Stirnnaht kreuzt.

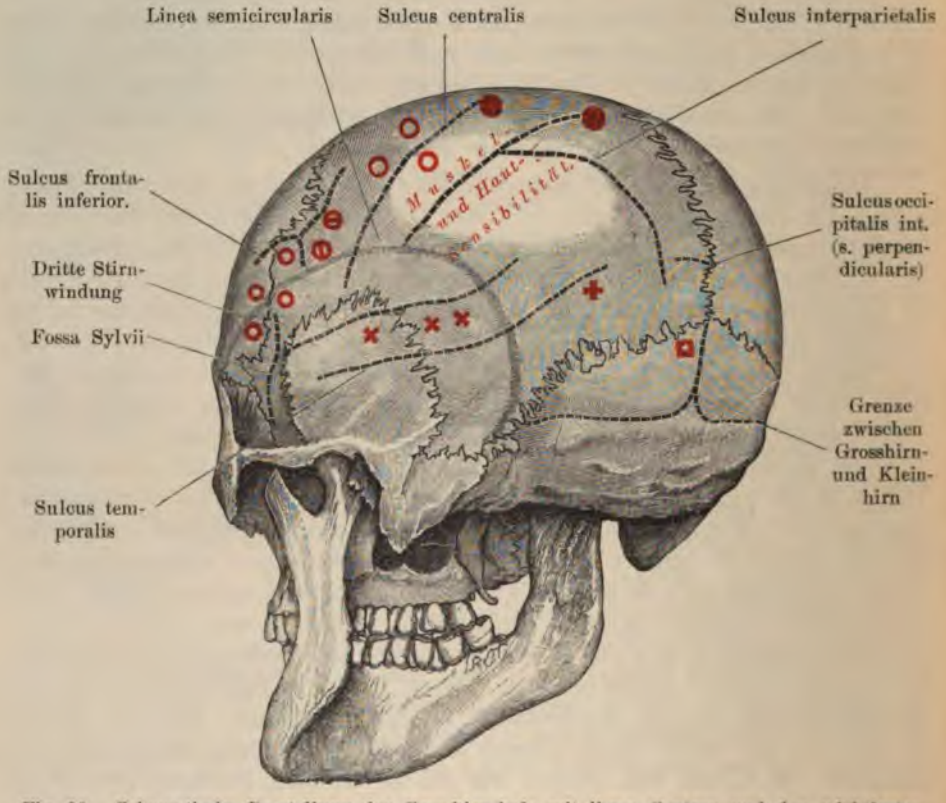

Fig. 69. Schematische Darstellung der Grosshirnrinde mit ihren Centren und den wichtigsten Furchen mit Rücksicht auf ihre Lage zu den Schädelknochen.

⊖ Motorisches Rindenfeld des Facialis.
⊕ „ „ „ Hypoglossus.
○ „ „ für die obere Extremität.
● „ „ „ „ untere „
○ (3. Stirnwindung) Motorische Aphasie.
× (obere Schläfenwindung) Sensorische (acustische) Aphasie mit Worttaubheit.
+ (Gyrus angularis) Sensorische Aphasie mit Wortblindheit.
□ (obere Occipitalwindung) Sehsphäre.

Weiter nach aufwärts, also oberhalb der Linea semicircularis, liegt im Bereich der Coronarnaht die untere Stirnfurche und etwas weiter rückwärts im unteren Theile der vorderen Centralwindung gleich oberhalb der Linea semicircularis das motorische Rindenfeld des Facialis (Fig. 69 ⊖) und des Hypoglossus (Fig. 69 ⊕). Die obere Schläfenwindung zwischen Ramus posterior fossae Sylvii und oberer Schläfenfurche mit dem zweiten corticalen Sprachcentrum der Grosshirnrinde (sensorische [acustische] Aphasie mit Worttaubheit [Fig. 69 ×]) beginnt etwa an der Vereinigung des grossen Keilbeinflügels mit der Schuppennaht und verläuft schräg nach aufwärts über die Linea semicircularis bis zum Scheitelbein.

Zu beiden Seiten ober- und unterhalb der Hinterhauptsnaht, entsprechend dem unteren Theil des Scheitelbeins und oberen des Hinterhauptbeins liegt die Sehsphäre (Fig. 69 □). Schräg nach vorn von der Sehsphäre liegt im Gyrus angularis das dritte Sprachcentrum der Grosshirnrinde (sensorische Aphasie mit Wortblindheit [Fig. 69 u. 70 +]).

Unter dem Scheitelbein liegt sodann das motorische Rindenfeld für die obere und untere Extremität in der vorderen und hinteren Centralwindung bis in die Parietalwindung und nach vorne im Gyrus paracentralis (s. Fig. 69 ○●u. Fig. 70 ○◪●). Weiter nach hinten und abwärts in der Umgebung der Interparietalfurche findet sich das Centrum für die Muskel- und Hautsensibilität (s. Fig. 69).

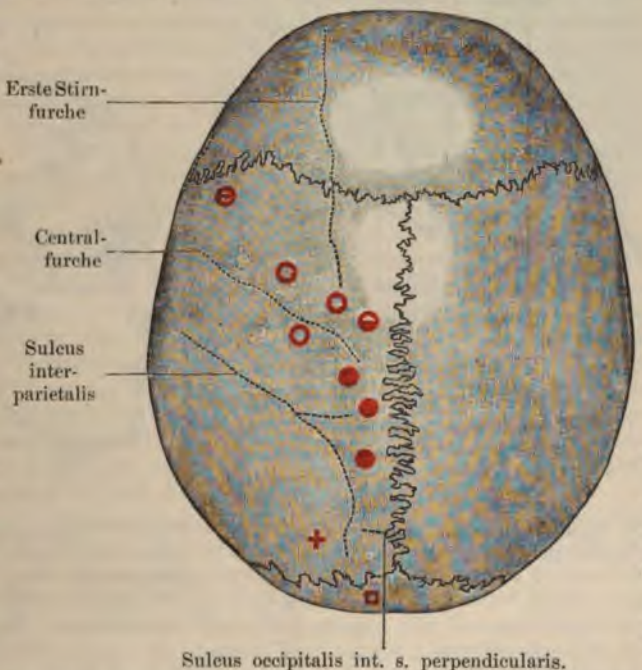

Fig. 70. Schematische Darstellung der Grosshirnrinde mit den wichtigsten Furchen und Centren mit Rücksicht auf ihre Lage zum Scheitelbein, von oben gesehen.

⊖ Motorisches Rindenfeld des Facialis.
○ „ „ für die obere Extremität.
◪ „ „ für die obere und untere Extremität.
● „ „ für die untere Extremität.
\+ (Gyrus angularis) Sensorische Aphasie mit Wortblindheit.
□ (Obere Occipitalwindung) Sehsphäre.

Specielle Topographie der Hirnwindungen mit Rücksicht auf chirurgische Operationen. Bestimmung der Centralfurchen.

Specielle Topographie der Hirnwindungen mit Rücksicht auf chirurgische Operationen. — In der neueren Zeit hat man in der verschiedensten Weise versucht die Lage der wichtigsten Partien der Hirnrinde am Schädel festzustellen.

Von grösster Wichtigkeit ist zunächst die Lage der Centralfurche mit dem sie umgebenden motorischen Rindenfeld zu bestimmen. Leider ist die Lage der Centralfurche keine constante. Nach Hepiter liegt das obere Ende der Centralfurche in der Mittellinie 4,8 cm von der Kranznaht entfernt und das untere Ende nur 2,8 cm. Im Allgemeinen trifft die Verlängerung der Centralfurche, deren Lage nicht ganz constant ist, die Mitte der Pfeilnaht. Die von Thane angegebene und von Horsley beschriebene Methode, die Richtung und das obere Ende der Centralfurche zu bestimmen, ist folgende: Man misst die Distance zwischen der Nasenwurzel und dem Hinterhauptshöcker, einen halben Zoll hinter der Mitte dieser Linie liegt bei Erwachsenen das mediale Ende der Centralfurche. Von dieser Stelle aus verläuft die Centralfurche nach vorne, indem sie mit der Sagittalnaht einen Winkel von 67° bildet. Horsley benutzt zu dieser Messung einen Streifen aus Zinkblech, an welchem einen halben Zoll hinter der Mitte ein kürzerer Zinkblechstreifen in einem Winkel von 67° angesetzt ist. Nach den Messungen von Anderson und Makins schwankt die Grösse dieses Winkels bei Erwachsenen zwischen 55—70°

Die zweitwichtigste Gehirnfurche, die Fossa Sylvii, wird nach Horsley in der Weise ausfindig gemacht, dass man vom Kreuzungspunkt der Linea temporalis und der Coronarnaht eine Senkrechte auf den Jochbogen fällt und diese Linie halbirt. Von hier aus läuft die Fissur dicht über der Schuppennaht hin zum Tuber parietale. Ich fand die Fissur auch dicht unter der Schuppennaht (s. Fig. 69).

Reid bestimmt die Centralfurche und die Fossa Sylvii mit ihren beiden Ausläufern folgendermassen (s. Fig. 71 und Fig. 72). Als Basis wird die vom unteren Rande der

Orbita durch die Mitte des Meatus acusticus gehende Linie angenommen (*C B*). Dicht oberhalb dieser Linie liegt am Hinterhaupt der Sinus transversus resp. die Grenze zwischen Gross- und Kleinhirn. Der hintere Schenkel der Fossa Sylvii (*S H*) liegt unterhalb

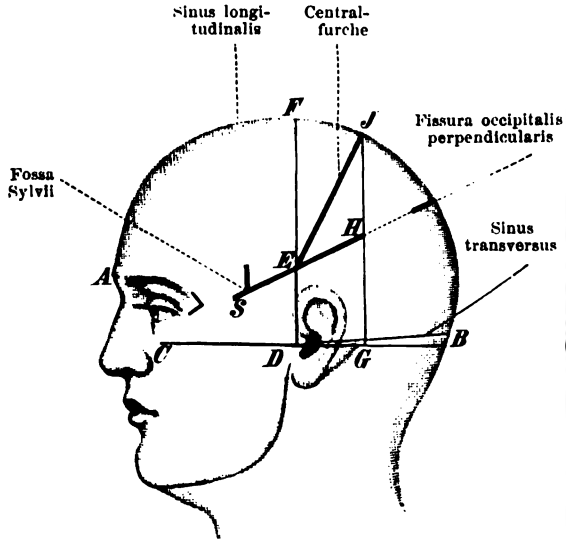

Fig. 71. Bestimmung der Centralfurche und der Fossa Sylvii nach Reid. *E J* Centralfurche, *S H* Fossa Sylvii.

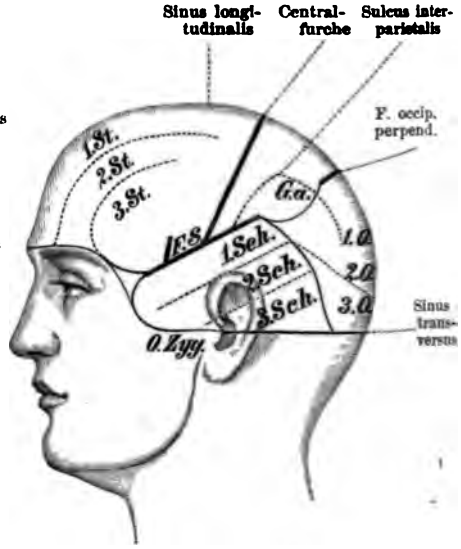

Fig. 72. Topographie der Hirnrinde nach Reid. *1. St., 2. St., 3. St.* 1—3 Stirnwindung. *F. S.* Fossa Sylvii. *G. a.* Gyrus angularis. *1—3. Sch.* 1—3. Schläfenwindung. *1. O.—3. O.* 1—3 Occipitalwindung. Die Basilarlinie verläuft über das Os zygomat.

der hinteren drei Fünftel einer Linie, welche vom Proc. zygomaticus des Stirnbeins zu einem $^3/_4$ Zoll unter dem Tuber parietale gelegenen Punkte verläuft. Der vordere aufsteigende Schenkel der Fossa Sylvii steigt von dieser Linie über der Mitte des Jochbeins in die Höhe. Eine auf der Basallinie vor dem Meatus acusticus errichtete senkrechte Linie *D F* schneidet in *E* die Sylvi'sche Linie, wo die verlängerte Centralfurche *E J* mit dem hinteren Schenkel der Fossa Sylvii zusammentreffen würde. Richtung und Lage der Centralfurche erhält man durch die Linie *E J*, d. h. man zieht vom hinteren Rande des Proc. mastoideus eine Senkrechte zur Sagittalnaht, letztere wird in *J* durch diese Senkrechte getroffen. Die von *J* nach dem Punkte *E* der Sylvi'schen Linie gezogene Linie *E J* giebt Lage und Richtung der Centralfurche. Die beiden Centralwindungen nehmen etwa einen Zoll auf jeder Seite der Linie *E J* (Roland'sche Linie) ein. Die Linea temporalis inf. entspricht ungefähr der Fissur zwischen mittlerer und unterer Stirnwindung (Fig. 72). Der Gyrus angularis liegt unmittelbar hinter dem Tuber parietale (Fig. 72 *G a*), oberhalb der Verlängerung der Sylvi'schen Linie. Verlängert man die Sylvi'sche Linie nach hinten zur Sagittalnaht, dann schneidet sie die Fissura interparietalis und trifft die F. occipitalis perpendicularis (Fig. 72).

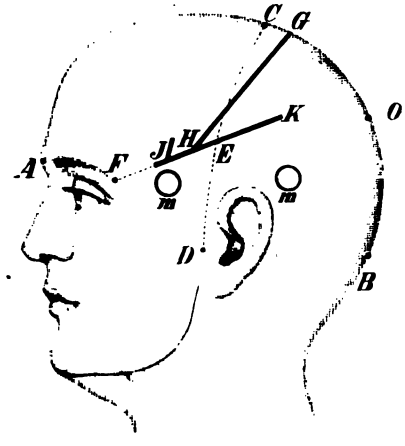

Fig. 73. Bestimmung der Centralfurche *H G* und der Fossa Sylvii *J K* nach Anderson und Makins. *m m* Art. meningea media.

Anderson und Makins haben folgende Orientirungslinien vorgeschlagen (s. Fig. 73). Man zieht von dem Mittelpunkt der Glabella, d. h. vom Mittelpunkt einer beide Augen-

brauen tangirenden Linie (*A*) eine Linie bis zur Protuberantia occipitalis ext. (*B*), halbirt dieselbe und verbindet den Halbirungspunkt *C* mit einem dicht vor dem Ohr in der Höhe der oberen Gehörgangswand gelegenen Punkte *D*. Von der Linie *C D* wird dann in *E* ein unteres Drittel abgetheilt (*D E*) und dann von dem hervorragendsten Punkte des äusseren Augenhöhlenrandes am äusseren Ende der Augenbrauen *F* die Linie *F E* gezogen. Diese letztere Linie giebt die Richtung des horizontalen Schenkels der Fossa Sylvii an. Das obere Ende der Centralfurche findet man etwa 1 cm hinter *C* in *G* und von hier aus verläuft die Centralfurche in der Richtung der *G H*, *H* liegt auf der Linie *E F*, etwa 1 cm vor *E*. Die obere Grenze des Cuneus resp. die Fissura occipitalis perpendicularis *O* erhält man, wenn man auf der Linie *B C* von *B* aus $^5/_{12}$ nach vorne geht, d. h. also *B O* ist gleich $^5/_{12}$ von *B C*. Also nach Anderson und Makins liegt die Fissura occipitalis perpendicularis nicht in der Verlängerung des hinteren Schenkels der Fossa Sylvii, sondern unterhalb. Beide Angaben sind nach meinen Untersuchungen richtig.

Nach Poisier liegt das obere Ende der Centralfurche von der Mitte der sagittalen Entfernung zwischen der Nasen-Stirnbeinnaht und dem Hinterhauptshöcker 2 cm nach hinten, oder von der Nasen-Stirnbeinnaht 18 cm, bei kleinen Schädeln 17 cm. Das untere Ende der Centralfurche liegt auf einer Senkrechten, die auf dem horizontalen Theile des oberen Jochbeinrandes gerade vor dem Tragus in der Depressio praeauricularis errichtet wird, 7 cm aufwärts von der Horizontalen. Zur Bestimmung der Fossa Sylvii legt Poisier eine Linie durch die Stirnbeinnaht und das Lambda (welches 7 cm oberhalb der Protub. occip. ext. liegt), sie verläuft meist etwa 7 cm oberhalb des äusseren Gehörganges. Diese Linie folgt 4—6 cm lang dem äusseren Theile der Sylvi'schen Furche. Zieht man eine Linie vom oberen Rand des Jochbogens zur Protub. occip. ext., so liegt das Kleinhirn unterhalb, der Sinus transversus oberhalb dieser Linie (s. auch Fig. 71).

Le Fort zieht folgende Orientirungslinien: 1) die Sagittallinie von der Glabella zum Hinterhauptshöcker. Auf dieser Linie liegt das Lambda 67—70 mm oberhalb der Protuberantia occip. ext. Die Entfernung des oberen Endes der Rolando'schen Furche von der Glabella beträgt auf dieser Linie $^{532}/_{1000}$ der gesammten Länge der Linie. Sie schwankt zwischen 154 und 191,5 mm bei einer Schwankung der Gesammtlänge von 290—360 mm. 2) Die Verbindungslinie des obersten Punktes der Centralfurche mit der Mitte des Jochbogens giebt die Richtung der Rolando'schen Furche an (ligne rolandique). Das untere Ende des Sulcus centralis liegt auf dieser Linie etwa 10—15 mm oberhalb des Schnittpunktes mit der folgenden. 3) Die Verbindungslinie vom Proc. zygomat. des Stirnbeins und Lambda entspricht in einer Entfernung von 27 mm vom vorderen Endpunkte der Linie auf etwa 4—6 cm Länge der Fossa Sylvii.

Fig. 74. Craniometer nach Reid und A. Koehler.

Von den verschiedenen Messapparaten empfiehlt sich wohl am besten der in Fig. 74 angegebene, welcher die oben beschriebenen Reid'schen Linien wiedergiebt. Ein solcher Apparat ist neuerdings von A. Koehler beschrieben worden. Derselbe besteht aus biegsamem, leicht desinficirbaren Bandeisen mit Centimetereintheilung. Die beiden Querstäbe sind an dem sagittalen Stabe verschiebbar. Der die Centralfurche projicirende Stab ist an seinem oberen Ende am sagittalen Bande charnierartig befestigt, schleift in einer an der vorderen Verticalen angebrachten, etwas federnden Coulisse. Der biegsame Apparat kann jedem Kopfe entsprechend angelegt werden. Zuerst wird der sagittale Streifen von der Glabella bis zur Protuberantia occipitalis angepasst und dann die beiden Querstäbe entsprechend den beiden oben angegebenen Reid'schen senkrechten Linien vor dem äusseren Gehörgang und vom hinteren Rande des Proc. mastoideus. Das Weitere ergiebt sich aus den oben beschriebenen Reid'schen Linien. Der Apparat von A. Koehler ist durch Herrn Détert, Berlin, Französ. Str. 53 zu beziehen. Ich habe mir einen ganz ähnlichen Apparat mit Centimetereintheilung construirt.

Anhang.

Ueber die Verletzungen und Erkrankungen der Stirnhöhlen.

Anatomie und Entwickelung der Sinus frontales. — Verletzungen — Fremdkörper. — Endzündliche Processe (Catarrh, Hydrops, Empyem). — Geschwülste. — Sondirung und Beleuchtung der Stirnhöhlen.

§ 24.

Verletzungen und chirurgische Krankheiten der Stirnhöhlen (Sinus frontales). Anatomie und Entwickelungsgeschichte der Sinus frontales.

Für das Verständniss der Verletzungen und Krankheiten der Stirnhöhlen (Sinus frontales) ist die genauere Kenntniss der Anatomie und Entwicklungsgeschichte derselben von besonderer Wichtigkeit.

Die Sinus frontales gehören zu den Nebenhöhlen der Nase und sind wie alle Nebenhöhlen der Nase zuerst von Knorpel umgebene Ausbuchtungen der Nasenschleimhaut, die anfangs keinerlei Beziehungen zu den benachbarten Knochen zeigen (Dursy, Kölliker). Die Knorpelkapseln schwinden schliesslich, in den betreffenden Belegknochen bilden sich zur Aufnahme der immer weiter wuchernden Schleimhautaussackungen Höhlungen, welche hinsichtlich ihrer Entstehung als Resorptionslücken aufzufassen sind. Von den Nebenhöhlen der Nase sind die Siebbeinhöhlen und das Antrum Highmori des Oberkiefers bereits beim 6 Monate alten Fötus in der ersten Anlage begriffen. Die ersteren entwickeln sich rasch weiter, während die Ausbildung der Highmorshöhle viel langsamer fortschreitet. Die Entwicklung der Sinus sphenoidales und besonders der Sinus frontales beginnt erst nach der Geburt und ist sehr wechselnd. Jedenfalls entstehen die Stirnhöhlen von allen Nebenhöhlen der Nase zuletzt und nehmen am langsamsten an Ausdehnung zu. Die Entwicklung der Stirnhöhlen ist nach Zeit und Grösse ausserordentlich wechselnd. Gewöhnlich findet man die Angabe, dass im 6. bis 7. Lebensjahre die Grösse der Stirnhöhlen etwa erbsengross sein soll, nicht selten aber beobachtete man, dass sogar erst im 20. Lebensjahre die Entwicklung der Sinus frontales durch Divergenz der beiden Lamellen des Stirnbeins eben begonnen hatte. Zuweilen fehlen die Stirnhöhlen vollständig. Durch die Persistenz der Stirnnaht scheint die Entwicklung der Sinus frontales besonders gehemmt zu werden. Unter 20 Stirnnahtschädeln fehlten nach Welcker an 4 die Stirnhöhlen vollständig und 5 mal waren sie nur einseitig vorhanden. Die Grösse der Sinus frontales ist ungemein verschieden. Ein Mittel, die Ausdehnung der Stirnhöhlen von aussen zu erkennen und zu bestimmen, giebt es leider nicht. Hamilton erhielt für die Grösse der Stirnhöhlen folgende Durchschnittszahlen: 2,4 Zoll breit, 1,5 Zoll hoch, und 0,8 Zoll tief. Die Scheidewand der Stirnhöhlen, welche übrigens zuweilen fehlt, steht nur selten median, oft ist sie nach Henle weit nach der einen oder anderen Seite verdrängt oder steht auffallend schräg. Zuweilen ist die Grösse der Stirnhöhlen sehr bedeutend, man hat Stirnhöhlen beobachtet, welche bis in die Gegend der Stirnhöcker, bis in das Dach der Orbita oder bis in den Processus zygomaticus reichten. Beim Schwein und Elephanten ist die ausserordentliche Ausdehnung der Stirnhöhlen bekanntlich die Regel, die monströse Form des Elephantenkopfes ist besonders durch die enorme Ausdehnung der Stirnhöhlen bedingt. —

Verletzungen der Stirnhöhlen. Fracturen.

Verletzungen der Stirnhöhlen. — Die Fracturen der vorderen Stirnhöhlenwandungen entstehen besonders durch directe Gewalt. Die Fracturen der hinteren Stirnhöhlenwandungen haben wir bereits bei der Lehre von den Schädelbasisfracturen erwähnt. Nach subcutanen Fracturen der vorderen Stirnhöhlenwandungen mit Verletzung der Schleimhaut der Sinus frontales beobachtet man gewöhnlich Emphysem in der Gegend der Stirn, Augenlider und Wangen, besonders in Folge des Schneuzens. Ausnahmsweise sah Desprès ein fast allgemeines subcutanes Emphysem der Körperdecke nach Fall auf die Stirngegend. Lässt man Patienten mit subcutaner Fractur der vorderen Stirnhöhlenwand bei Schluss des Mundes und der Nasenöffnungen blasen, dann kann man auf diese Weise die Verletzungsstelle dort, wo die Luft unter die Haut getrieben wird, genauer erkennen. Selbst tiefere Depressionen der Stirnhöhlen bei Schädelfracturen betreffen

oft nur die vordere Wand der Sinus frontales, die hintere Wand kann intact sein, sodass die Fractur nicht in die Schädelhöhle perforirt.

Wunden. Complicirte Fracturen.

Wunden, complicirte Fracturen, welche die Sinus frontales eröffnen, galten früher mit Unrecht für besonders gefährlich. Die Hauptsache ist, ob die hintere Stirnhöhlenwandung verletzt und somit die Schädelhöhle eröffnet ist. In letzteren Fällen kann durch Eintritt von Mikroben aus den Stirnhöhlen in die Schädelhöhle leicht Tod durch eiterige Meningitis eintreten (s. § 9 Schädelbasisfracturen.)

Bei offenen Wunden der Stirnhöhlen weicht die Luft beim Schneuzen heraus. Wenn dagegen durch eine Verletzung die Schleimhaut des Sinus frontalis blossgelegt, aber intact ist, dann beobachtet man entsprechend der Respiration rhythmisches Sich-Heben und Senken der blossliegenden Schleimhaut, welche man sogar mit Prolapsus cerebri verwechselt hat. Nach Eröffnung der Stirnhöhlen bleiben zuweilen Stirnhöhlenfisteln zurück, besonders bei Wunden mit Substanzverlust und Nekrose in Folge von complicirten Splitterfracturen. Bei grösseren Substanzverlusten der vorderen Stirnhöhlenwand können die Sinus frontales durch Granulationsbildung und Zusammenrücken der Wände mehr oder weniger vollständig veröden.

Stirnhöhlenfisteln.

Fremdkörper in den Sinus frontales.

Fremdkörper in den Sinus frontales, wie z. B. Kugeln, Lanzenspitzen, können oft jahrelang in denselben verweilen und durch die Nase oder die Choanen spontan abgehen. Zuweilen hat man auch im Anschluss an die in den Stirnhöhlen liegenden Fremdkörper profuse Eiterung und Tod durch Meningitis oder Gehirnabscess beobachtet. Bezüglich der Ansiedlung von Insecten in den Stirnhöhlen verweise ich auf S. 146.

Die Behandlung der Fracturen und Wunden der Stirnhöhlengegend geschieht nach den für die Schädelfracturen aufgestellten Regeln. Gegen das Emphysem empfiehlt sich die Anlegung eines Compressionsverbandes. Depressionsfracturen an der vorderen Wand der Sinus frontales kann man ruhig belassen, nur bei Splitterung der hinteren Stirnhöhlenwand mit entsprechenden Hirnsymptomen wird man operativ einschreiten und die Splitter entfernen. Stets sorge man für genügenden Abfluss des Stirnhöhlensecretes nach der Nase hin, eventuell lege man bei Eröffnungen der Stirnhöhle durch complicirte Fracturen ein Drain von der Stirnhöhle in die Nase bis zur äusseren Oeffnung derselben. Sehr zweckmässig bei Fracturen der hinteren Stirnhöhlenwandung ist die aseptische Tamponade der Stirnhöhle durch Jodoformgaze, nachdem man die Stirnhöhle aufgemeisselt oder die vorhandene Verletzung der vorderen Sinuswand erweitert hat. Substanzverluste der vorderen Stirnhöhlenwandung kann man durch plastische Haut-Periostlappen decken. —

Krankheiten der Stirnhöhlen. Catarrh der Stirnhöhlen.

Krankheiten der Stirnhöhlen. — Von den Krankheiten der Sinus frontales erwähne ich zunächst den von der Nasenhöhle fortgeleiteten Catarrh der Stirnhöhle beim Schnupfen, beim sog. „Stockschnupfen“ mit seinem charakteristischen Kopfschmerz in der Gegend der Sinus frontales. In Folge von Anschwellung der Schleimhaut kann bei langwierigen Catarrhen oder sonstigen entzündlichen Processen oder Geschwülsten der Nasenhöhle und der Stirnhöhlen der Ausführungsgang nach der Nase verlegt werden und in Folge von Ansammlung des schleimigen oder eiterigen Secretes der Stirnhöhlen kann dann der sog. Hydrops oder das Empyem

der Sinus frontales mit secundärer allmählich fortschreitender Ausdehnung derselben entstehen. Die Ausweitung der Stirnhöhlen erfolgt vor Allem nach der Orbita hin, sodass der Bulbus nach aussen und nach unten gedrängt werden kann.

Hämatom der Sinus frontales.

Auch durch Blutansammlung in den Sinus frontales (Haematoma sinus frontalis) sah Billroth eine erhebliche Erweiterung der betreffenden Stirnhöhle auftreten. —

Empyem.

Die Empyeme (Abscesse) der Sinus frontales sind meist von der Nasenhöhle entstanden, zuweilen sind es heftige infectiöse Entzündungen, welche nicht nur die Stirnhöhlen, sondern auch die Tube, das Mittelohr und die Sinus maxillares ergreifen. Sodann entsteht das Empyem nach tuberculöser oder syphilitischer Caries und Nekrose, nach Verletzungen, eingedrungenen Fremdkörpern und nach Neubildungen (s. unten). Auch durch Ansiedlung von Insecten, besonders Dipterenlarven und Scolopendren hat man hartnäckige und sehr schmerzhafte Eiterungen in den Stirnhöhlen entstehen sehen.

Ansiedelung von Insecten in den Stirnhöhlen.

Die Symptome der Stirnhöhlen-Empyeme sind im Allgemeinen verschieden, je nachdem es sich um ein acutes oder chronisches Auftreten der Eiterung handelt. Bei den acuten Eiteransammlungen treten Schmerzen, Schwellung, verbunden mit Augenstörungen, Nasenbeschwerden etc. viel rascher und heftiger, meist unter Fiebererscheinungen, auf, während in den chronischen Fällen gewöhnlich lange ein dumpfes, unangenehmes Gefühl in der Stirngegend und eine stärkere Secretion der Nase der Schwellung vorangeht.

So lange das eiterige Secret durch die Nase abfliesst, sind gewöhnlich, ausser Stirnkopfschmerz, keine weiteren Erscheinungen vorhanden. Bei Stauung des Secretes aber in Folge von Schwellung der Schleimhaut der Nase und der Stirnhöhlen in der Umgebung des Ausführungsganges oder in Folge von Eindickung des Eiters können sich die Sinus allmählich erweitern und die Knochenwandungen sich immer mehr verdünnen. Zeitweise kann der Verschluss wieder aufgehoben werden, sodass sich dann grössere Eitermengen entleeren. Auch beim heftigeren Schneuzen findet gewöhnlich reichlichere Eiterentleerung durch die Nase statt. Schliesslich kann Perforation des Empyems nach aussen, nach der Nasenhöhle, Orbita oder Schädelhöhle hin erfolgen und im letzteren Falle durch acute Meningitis oder Sinusthrombose mit Pyämie der Tod eintreten. Bei Erweiterung der Sinus nach der Orbita hin wird der Bulbus entsprechend afficirt, er wird besonders nach unten und aussen verdrängt, es tritt Doppelsehen und oft auch Erblindung durch Atrophie des Bulbus ein. Die vordere Knochenwand ist zuweilen so verdünnt, dass sie bei Druck knistert. In Folge von Perforation der vorderen Sinuswand kann die Luft unter der Haut der Stirn sich in Form eines entsprechenden tympanitischen Tumors ansammeln, wie z. B. in dem Falle von Warren (s. Fig. 11, S. 21, Pneumatocele capitis).

Unter den erwähnten Complicationen sind die cerebralen Störungen jedenfalls die wichtigsten, welche zuweilen mit Anosmie und Neuritis optica beginnen. Von 48 von A. Richards gesammelten Fällen von Empyem der Stirnhöhlen endeten 6 letal und zwar 4 in Folge von Hirnabscess, 1 durch Meningitis und 1 an Albuminurie.

Die Behandlung der eiterigen Catarrhe der Stirnhöhlen (Empyeme) erfordert vor Allem die Beseitigung des Catarrhs der Nasenhöhle durch adstringirende Einspritzungen, durch Nasendusche, durch Cauterisation der Nasenschleimhaut u. s. w. Auch durch Anwendung des POLITZER'schen Verfahrens (s. Krankheiten des Ohres) wird die Entleerung der Eiterpfröpfe gefördert. Bei Behinderung des Secretabflusses aus der Stirnhöhle und bei Erweiterung derselben, d. h. bei jedem ausgesprochenen Empyem ist die Eröffnung der Sinus mittelst Hammer und Meissel angezeigt. Bei bereits vorhandenem Substanzverlust der vorderen Stirnhöhlenwand eröffnet man den Sinus einfach durch Incision mit dem Messer und erweitert die Oeffnung im Knochen, wenn nöthig, mittelst einer Knochenzange oder eines Meissels. Aehnlich verfährt man bei vorhandenen Fisteln. Nach Eröffnung der Stirnhöhle muss sodann der Abfluss nach der Nasenhöhle wiederhergestellt werden, indem man den Ausführungsgang von der inneren unteren Sinuswand aus mit einer dicken Sonde, einem Troicar, einem kleinen scharfen Löffel oder schmalen Meissel durchstösst und so eine genügend weite Communication zwischen Stirn- und Nasenhöhle bildet. Für die ersten Tage wird ein Drain von der Stirnhöhle bis zur äusseren Nasenöffnung eingelegt. —

Hydrops der Stirnhöhlen.

Der Hydrops der Stirnhöhlen entsteht in ähnlicher Weise wie das Empyem durch Ansammlung von Schleim in Folge von Verschluss des Nasenganges und ist sehr häufig mit Bildung von Schleimpolypen und Schleimcysten verbunden. Zuweilen handelt es sich auch um Echinococcus.

Die Behandlung des Hydrops ist ähnlich wie bei Empyem. Etwaige Schleimpolypen müssen gründlich entfernt werden (s. auch Nasenhöhle). —

Geschwülste der Stirnhöhlen.

Geschwülste der Stirnhöhlen. — Die Geschwülste der Stirnhöhlen sind vor Allem Schleimpolypen, Schleimcysten, fibröse Polypen,

Fig. 75. Erweiterung der rechten Stirnhöhle durch Schleimcystenbildung bei einem 16jähr. Mädchen nach BARCKHAUSEN und STEINER.

Fig. 76. Erweiterung der linken Stirnhöhle durch Schleimcystenbildung mit Perforation in die Schädelhöhle bei einem 14jähr. Mädchen (nach FR. JÄGER und STEINER).

Carcinome und am häufigsten wohl Osteome. Ein Cholesteatom im Anschluss an ein chronisches Empyem der Stirnhöhle beobachtete WEINLECHNER. Durch alle diese Neubildungen werden die Stirnhöhlen bisweilen beträchtlich ausgedehnt (s. Fig. 75 u. Fig. 76).

Unter den Neubildungen der Stirnhöhlen sind die Osteome am häufigsten.

Bornhaupt hat im Anschluss an eine Beobachtung v. Volkmann's 23 Fälle von Stirnhöhlenosteomen aus der ihm zugänglichen Literatur zusammengestellt. Auch in den übrigen Nebenhöhlen der Nase, im Siebbeinlabyrinth, in den Keilbeinhöhlen, im Antrum Highmori und in der Nasenhöhle werden Osteome nicht allzu selten beobachtet.

Die Osteome der Stirnhöhlen entstehen vorzugsweise vom Siebbein aus und wachsen von hier aus in die Stirnhöhlen oder seltener in die Nasenhöhle. In ähnlicher Weise entstehen auch Osteome vom Keilbein aus resp. von den verschiedenen Nebenhöhlen der Nase aus. Die so häufige Entstehung der Osteome im Siebbein erklärt sich aus dem Umstande, weil hier sehr lange Knorpelreste bestehen bleiben und diese sind die Bildungsstätte der Osteome des Siebbeins resp. der Stirnhöhlen. Die Osteome entstehen wohl in der Regel als Enchondrome und verknöchern dann immer mehr, sie bilden sich vorzugsweise im jugendlichen Alter und sind meist durch ein sehr langsames Wachsthum ausgezeichnet. Die Osteome können auf den ersten Blick mit Polypen verwechselt werden, weil sie gewöhnlich mit Schleimhaut überzogen sind. Die Stirnhöhlenosteome durchbrechen bisweilen die Wandungen der Sinus frontales und wachsen in die benachbarten Höhlen hinein, besonders in die Orbita (s. Fig. 77), in die Nase und Schädelhöhle und rufen dadurch entsprechende Erscheinungen, wie Neuralgie des N. supraorbitalis, Sehstörungen bis zur vollständigen Erblindung, Lähmungserscheinungen, Meningitis, Gehirnabscess u. s. w. hervor.

Todte Osteome der Stirnhöhlen.

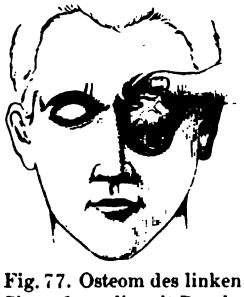

Fig. 77. Osteom des linken Sinus frontalis mit Durchbruch in die Orbita bei einem 18jährigen Bauer. Exstirpation. Tod durch Meningitis (nach Banga).

Von besonderem Interesse ist, dass sich die Osteome der Stirnhöhlen und der übrigen Nasennebenhöhlen an ihrer Stielstelle zuweilen durch Eiterung, Nekrose, Druckatrophie, seltener durch Traumen loslösen. Man findet dann in solchen Fällen vollständig freie, nekrotische Knochenconcremente (todte Osteome) in der Stirnhöhle (Dolbeau, Verfasser). Bei einer 53jährigen Bäuerin habe ich zwei todte Osteome aus der Stirnhöhle und ein drittes aus der Nasenhöhle entfernt. Die Geschwülste waren in der Jugend der Patientin entstanden. Die beiden stiellosen todten Knochenconcremente in der Stirnhöhle waren taubenei- resp. wallnussgross. Das todte Osteom der Nasenhöhle ragte aus der äusseren Nasenöffnung hervor und reichte nach hinten bis an die hintere Rachenwand, dasselbe war ebenfalls, wie die beiden Stirnhöhlenosteome, vom Siebbein ausgegangen (s. auch v. Langenbeck's Archiv Bd. XXXII).

Die Osteome der Stirnhöhlen und sonstige Geschwülste sind operativ durch Aufmeisselung der Stirnhöhlen zu entfernen, besonders natürlich wenn wirkliche Beschwerden resp. Gefahren für die Sehfähigkeit oder das Leben des Kranken vorhanden sind. Nach Berlin beträgt die Mortalität der operativen Entfernung, z. B. der Stirnhöhlen-Osteome, 38% (Meningitis). Nach meiner Meinung sollte man niemals die Exstirpation der Stirnhöhlen-Osteome zu lange hinausschieben, nur so dürfte es zu erklären sein, dass die Mortalität nach der Operation so hoch ist. Strengste Asepsis ist selbstverständlich.

Am sichersten gelangt man in die Sinus frontales, wenn man nach oben und aussen von der Nasenwurzel lateral von der Mitte des Stirnbeins eingeht.

Sondirung der Stirnhöhlen.

Sondirung der Stirnhöhlen. — Jurasz hat mehrfach von der Nasenhöhle aus die Sondirung der Stirnhöhlen vorgenommen. Jurasz empfiehlt hierzu äusserst dünne, geknöpfte silberne Sonden oder Fischbeinsonden. Die Auffindung der Communicationsöffnung zwischen Nase und Sinus frontalis ist schwierig, weil sie sehr wechselnd ist. Der vordere Abschnitt des Infundibulum am vorderen Ende der mittleren Muschel ist stets derjenige Ort, wo die Mündung des Stirnhöhlenganges zu suchen ist. Man geht vom vorderen Schnabel der mittleren Muschel aus, zwischen diesem und dem Proc. uncinatus des Siebbeins bildet das Infundibulum eine Rinne und der oben abgerundete Abschnitt der Rinne stellt das gesuchte Ostium des Stirnhöhlenganges dar. Der Canal, bald gerade, bald gebogen, ist etwa 12—16 mm lang.

Die Sondirung der Stirnhöhlen ist besonders beim einfachen und eiterigen Catarrh derselben indicirt. —

Durchleuchtung der Stirnhöhlen.

Vohsen hat mittelst eines besonderen Apparates die Durchleuchtung der Stirnhöhlen analog der Durchleuchtung der Oberkieferhöhlen (Voltolini, Heryng) empfohlen (s. Berl. Klin. Wochenschrift 1890, Nr. 12 u. Nr. 46). —

IV. Die Verletzungen und Krankheiten des Gesichts (Augengegend, Wangen, Lippen).

Angeborene Formfehler des Gesichts (Hasenscharten und sonstige Spaltbildungen und Missbildungen).

Verletzungen der Weichtheile des Gesichts (Wunden, Verbrennung, Erfrierung). — Unterbindung der Arterien im Gesicht.

Krankheiten der Weichtheile des Gesichts: Furunkel. Carbunkel. Milzbrand. Rotz. Noma. Sycosis. Eczem. Erysipelas. Lupus. Syphilis. — Geschwülste. — Pulsirender Exophthalmus und sonstige chirurgische Krankheiten der Orbita. Exstirpatio bulbi.

Plastische Operationen im Gesicht: Blepharoplastik (Lidbildung), Cheiloplastik (Lippenbildung), Stomatoplastik (Mundbildung), Meloplastik (Wangenbildung).

§ 25.

Angeborene Formfehler des Gesichts. Entwickelungsgeschichtliche Bemerkungen.

Die angeborenen Formfehler des Gesichts. — Die angeborenen Formfehler des Gesichts beruhen auf Störungen der normalen Entwicklung des Gesichts in den ersten Wochen des fötalen Lebens.

Gegen Ende der zweiten Woche bilden sich bekanntlich beim Fötus unter dem vorderen Kopfende an jeder Seite vier tiefe Spalten, die sog. Visceral- oder Kiemenspalten. Früher glaubte man, dass die Kiemenspalten bei Vögeln und Säugethieren durchgehende Spalten seien. His hat aber gezeigt, dass sie nur Furchen oder Taschen darstellen, welche durch zarte, an den dünnsten Stellen nur aus Ektoderm und Entoderm des Schlundes gebildete Häutchen geschlossen sind. Dieser Ansicht von His sind später Born, Kölliker u. A. beigetreten. Daher ist die Bezeichnung Kiemenfurche richtiger. In pathologischen Fällen kann wohl auch ein Durchbruch der Kiemenfurchen erfolgen, z. B. bei nicht blind endigender Fistula colli congenita (s. Hals).

Mit der Bildung dieser Kiemenfurchen geht nun Hand in Hand das Auftreten der sog. Visceral- oder Kiemenbogen, indem sich die zwischen den Furchen befindliche Masse von hinten nach vorn vorrückend verdickt. Der erste dieser Kiemenbogen liegt zwischen der Mundöffnung und der ersten Kiemenfurche, der zweite zwischen der ersten und zweiten Furche, der dritte zwischen der zweiten und dritten und der letzte, der vierte, zwischen der dritten und vierten Furche.

Durch Verschmelzung der drei unteren Kiemenbogen in der Mittellinie und unter sich entsteht der Hals.

Das Gesicht bildet sich durch Verschmelzung verschiedener Fortsätze, welche in der Umgebung der Mundbucht vom ersten Kiemenbogen und vom vorderen Schädelende hervorwachsen (s. Fig. 78). Vom ersten Kiemenbogen aus wächst nach hinten und oben von der Mundöffnung jederseits der Oberkieferfortsatz. Zwischen die beiden Ober-

kieferfortsätze schiebt sich von oben, vom vorderen Schädelende herabwachsend, der Stirnfortsatz. Dieser Stirnfortsatz theilt sich dann in einen mittleren Fortsatz und in die beiden äusseren Fortsätze. Der mittlere Stirnfortsatz ist vom äusseren Stirnfortsatz jederseits durch die Nasenfurche getrennt. Der mittlere Stirnfortsatz wird dann durch eine mediane Incisur wieder in zwei Hälften getheilt. Aus den seitlich von der Mundbucht nach oben wachsenden Oberkieferfortsätzen bilden sich die Wangen, die Seitentheile der Oberlippe, die Oberkiefer und die beiden Hälften des weichen Gaumens. Der Stirnfortsatz enthält die Anlage für die äussere Nase, das Siebbein und Septum cartilagineum, das Philtrum der Oberlippe, die Ossa intermaxillaria und den Vomer. Aus dem ersten Kiemenbogen entsteht der Unterkiefer und der Mundboden. Die Zunge wächst aus dem Bereich der drei oberen Kiemenbogen in die Mundöffnung hinein. Durch Verschmelzung der genannten Theile unter einander und in der Medianlinie entsteht die vordere Gesichtswand, in welcher die Nasenlöcher und die Mundöffnung als Reste der weitklaffenden primitiven Mundspalte übrig bleiben.

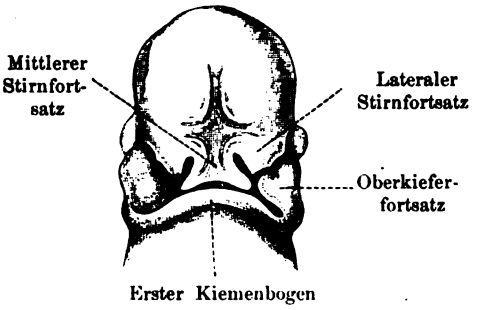

Fig. 78. Kopf eines 14tägigen Fötus (Kaninchen) nach His.

Alle Kiemenspalten verschwinden im Laufe der weiteren Entwicklung bei den Säugethieren und Vögeln bis auf die erste, aus welcher sich der äussere Gehörgang, die Cavitas tympani und die Tuba bilden. —

Ursachen der Formfehler des Gesichts.

Die angeborenen Formfehler des Gesichts treten nun besonders in den oben erwähnten fötalen Spalten auf. Kommt die Verschmelzung der fötalen Spaltränder nicht zu Stande, dann bleiben abnorme Spaltbildungen bestehen, überschreitet die Verschmelzung die normalen Grenzen, dann entstehen die sog. Atresien.

Die Ursachen der Formfehler des Gesichts sind nicht näher bekannt. Im Wesentlichen dürfte es sich bei den Spaltbildungen um mechanische Momente handeln, durch welche die Verschmelzung der einzelnen Theile verhindert wird, z. B. um Interposition von Gewebstheilen in die fötalen Spalten resp. Furchen, oder um abnormen Druck vom Schädelinnern aus (Hydrocephalus, Cephalocelen). Vererbung ist relativ oft beobachtet worden und zwar wird sie meist durch die Mutter, selten durch den Vater vermittelt.

Die Hasenscharte.

Die häufigste congenitale Spaltbildung ist die sog. Hasenscharte, d. h. eine Spaltbildung der Oberlippe, welche häufig mit Spaltung des Alveolarbogens, des harten und weichen Gaumens, d. h. mit sog. Wolfsrachen verbunden ist. Die Spalte in der Lippe und im Knochen liegt fast stets seitlich von der Mittellinie, die Spaltung des weichen Gaumens und der Uvula dagegen stets median, da das Velum und die Uvula durch directe Vereinigung der Gaumenplatten in der Mittellinie ohne Mithülfe des Stirnfortsatzes entstehen.

Die Lippenspalte.

Die Lippenspalte beruht auf mangelhafter oder gänzlich ausgebliebener Verschmelzung des mittleren Stirnfortsatzes mit dem Oberkieferfortsatze (Th. Kölliker) oder auf Nichtvereinigung des lateralen Stirnfortsatzes mit dem mittleren Stirnfortsatz (Albrecht, s. Fig. 78), sie ist ein- oder doppelseitig, unvollständig oder vollständig bis in das Nasenloch reichend (s. Fig. 79 und Fig. 80). Die einseitigen Lippenspalten sind am häufigsten links. Bei Knaben trifft man häufiger Spaltbildungen als bei Mädchen. Nach E. Müller wurden von 270 Fällen 170 bei Knaben und 100 bei Mädchen beobachtet und von den einseitigen Hasenscharten waren 142 links- und nur 62 rechtsseitige. Bei den unvollständigen Lippenspalten zieht zuweilen von der Spalte

nach aufwärts ein narbenähnlicher Streifen, ähnlich der Raphe am Damm. Mit Recht betont TRENDELENBURG, dass sich in solchen Fällen histologisch keine eigentliche Narbe nachweisen lässt, sondern dass die Verschmelzung der

Fig. 79*a*. Fig. 79*b*. Fig. 79*c*.

Verschiedene Grade der einseitigen Lippenspalte.

Gewebe hier vollständig normal ist. Auch bei schrägen Wangenspalten (s. Fig. 86 S. 154 und bei Gaumenspalten beobachtet man Aehnliches.

Fig. 80*a*. Fig. 80*b*. Fig. 80*c*.

Verschiedene Grade der doppelseitigen Lippenspalte.

Kieferspalten und Gaumenspalten (Wolfsrachen).

Mit der Lippenspalte ist, wie gesagt, häufig Spaltung des Alveolarbogens und des knöchernen und weichen Gaumens verbunden (sog. Wolfsrachen).

Die Spalten im Alveolarbogen sind sehr verschieden breit und lang, sie endigen entweder in der Gegend des Foramen nasopalatinum oder sie gehen weiter in den harten Gaumen über.

An die einfache oder doppelte Spalte des Alveorlarbogens schliesst sich dann oft eine einseitige oder beiderseitige Spaltung des harten Gaumens an, welche dann weiter in eine stets einfache, median gelegene vollständige oder unvollständige Spaltung des weichen Gaumens übergehen kann.

Fig. 81. Rüsselartig prominirender Zwischenkiefer (nach v. BRUNS).

Besonders bei doppelseitiger Kieferspalte resp. bei doppelseitiger totaler Kiefer-Gaumenspalte ist zuweilen das Mittelstück des Kiefers, d. h. der Zwischenkiefer (Os incisivum s. intermaxillare), durch den Vomer in Form eines stark prominirenden „Bürzels“ oder Rüssels nach vorn geschoben (s. Fig. 81). In anderen Fällen von doppelseitiger Hasenscharte steht der Zwischenkiefer in gleichem Niveau mit dem Alveolarbogen, wodurch die Operation der Lippenspalte natürlich sehr erleichtert wird.

Die Gaumenspalten kommen häufig auch ohne Lippenspalten und ohne Spaltung des Alveolarbogens vor. Die Spalten des harten Gaumens entstehen, wenn die Vereinigung der beiden Gaumenplatten ganz oder theilweise ausbleibt. Bei doppelter Spaltung des harten Gaumens ist der Vomer nicht mit den beiden Gaumenplatten verbunden, er liegt als Leiste in der Mittellinie zwischen den beiden Spalten, Ist keine Hasenscharte oder Alveolarspalte vorhanden, dann endigt die Spalte des harten Gaumens ge-

wöhnlich in der Gegend des Foramen palatinum anterius, wo bekanntlich Oberkieferfortsatz und Stirnfortsatz verschmelzen.

Die stets einfachen, median gelegenen Spalten des weichen Gaumens kommen entweder für sich allein oder mit Spaltbildung im harten Gaumen, im Alveolarbogen und in der Oberlippe zusammen vor. Ist die Spaltbildung im weichen Gaumen unvollständig, dann beobachtet man entweder schlitzförmige Oeffnungen im Gaumensegel, während die Uvula normal ist, oder umgekehrt letztere ist allein gespalten. Bei den Spaltbildungen im weichen Gaumen sind die lateralen Partieen desselben stets mehr oder weniger mangelhaft ausgebildet. In seltenen Fällen kommen auch seitliche Defecte in den vorderen Gaumenbögen vor (Wolters, Cohen).

Die erwähnten Spaltbildungen in der Oberlippe, im Alveolarbogen, im harten und weichen Gaumen combiniren sich in der verschiedensten Weise und jede kommt auch für sich allein vor. Der höchste Grad der Spaltbildung ist die doppelseitige totale Lippen-, Kiefer- und Gaumenspalte (der doppelseitige Wolfsrachen).

Lage der Lippen- und Kieferspalte.

Nach Th. Kölliker und Biondi beruht die Spalte in der Lippe und im Alveolarbogen auf nicht erfolgter Verschmelzung des mittleren resp. inneren Stirnfortsatzes und des Oberkieferfortsatzes, die Spalte im Alveolarbogen liegt also nach dieser Ansicht zwischen Os intermaxillare und Oberkiefer. Nach Th. Kölliker sind die äusseren Stirnfortsätze an der Bildung der Oberlippe nicht betheiligt. Nach Albrecht dagegen ist die Lippen- und Kieferspalte bedingt durch Nichtvereinigung des äusseren mit dem mittleren Stirnfortsatz. Albrecht nimmt vier Ossa intermaxillaria an, jederseits einen medialen und lateralen Zwischenkiefer, und die Kieferspalte liegt nach seiner Ansicht zwischen medialem und lateralem Zwischenkiefer, d. h. zwischen lateralem und medialem Schneidezahn. Nach Albrecht wäre also der Oberkieferfortsatz bei der Bildung der Lippen- und Kieferspalte gar nicht betheiligt, wohl aber bei der schrägen Gesichtsspalte (s. Fig. 84), welche nach Albrecht durch Nichtvereinigung des lateralen Stirnfortsatzes mit dem Oberkieferfortsatz verursacht wird. Albrecht's Angaben sind durch v. Meyer vollständig bestätigt worden; derselbe fand an 22 Oberkiefern von Neugeborenen und Föten im 7. bis 9. Monat eine deutliche Nahtspalte zwischen dem äusseren und inneren Schneidezahn resp. zwischen den jederseits befindlichen beiden Zwischenkiefern. Auch Biondi bestätigte das Vorkommen von zwei Zwischenkiefern jederseits, von welchen aber der eine aus dem Oberkieferfortsatz, der andere aus dem Stirnfortsatz entstehen soll. Freilich treffen die Angaben Albrecht's bezüglich des Sitzes der Hasenscharten nicht für alle Fälle zu, wie auch Trendelenburg betont, so giebt es Kieferspalten, welche zwischen Eckzahn und lateralem Sshneidezahn verlaufen. Wahrscheinlich ist die Lage der Spalte nicht immer dieselbe, wie auch Morian auf Grund eines interessanten Falles hervorgehoben hat.

Fehlen des Zwischenkiefers und des Vomer mit sonstigen Formfehlern des Schädels und Gehirns.

Zuweilen fehlen bei höheren Graden der Spaltbildung die Zwischenkiefer und der Vomer, sodass unter der Nase ein breiter, median gelegener Defect vorhanden ist (s. Fig. 82). Diese Fälle fasst Trendelenburg als doppelseitige Spaltbildung mit Fehlen des Mittelstücks auf, sie sind bedingt durch mangelhafte Entwickelung des mittleren Stirnfortsatzes. Von besonderem Interesse ist, dass das Mittelstück der Oberlippe, die Zwischenkiefer, die Nasenscheidewand und die Nasenbeine vollständig fehlen können, während die beiden Oberkiefer trotzdem fest verwachsen sind (Engel).

Fig. 82. Spaltbildung mit Fehlen des Mittelstücks.

Atresie der Choanen.

Hierher gehört auch die angeborene Atresie der Choanen bei rudimentärer Entwickelung des Mittelstücks des Schädelscelets.

In den Fällen von mangelhafter Entwickelung des Mittelstücks des Schädelscelets sind auch in der Regel angeborene Defecte des Gehirns vorhanden und zwar an den medial gelegenen Gehirntheilen, während die seitlich gelegenen Gehirntheile mit einander

verschmelzen, wie es zuweilen auch am Schädelscelet bei fehlendem Mittelstück geschieht. Diese Hirnmissbildung (die Arhinencephalie) ist in neuerer Zeit besonders von KUNDRAT genauer erforscht worden. Hirndefecte kommen übrigens auch bei einseitigen Lippen- und Gaumenspalten ohne sonstige Schädeldefecte vor.

Arhinencephalie.

Zuweilen beobachtet man bei Lippen- und Kieferspalten die Bildung überzähliger Zähne als fötale Ueberproduction analog den Auricularanhängen im Bereich des ersten Kiemenbogens. —

Ueberzählige Zähne bei Gesichtsspalten.

Von sonstigen Spaltbildungen des Gesichts erwähne ich hier zunächst die nur selten vorkommende mediane Spaltung der Oberlippe, meist etwa bis zur Hälfte derselben und zuweilen mit sog. Doggennase combinirt (s. Fig. 83), d. h. mit Furchenbildung der Nase, sodass die beiden Nasenlöcher durch eine Furche getrennt sind (WITZEL). Als geringster Grad der medianen Spaltbildung sind die seltnen Nasenfisteln auf dem Nasenrücken und am unteren Ende der Nasenscheidewand zu betrachten (TRENDELENBURG, BEELY, RUYSCH, v. BRAMANN). Auch congenitale Narbenstreifen auf dem Nasenrücken hat man beobachtet.

Mediane Lippenspalte.

Nasenfisteln.

Congenitale Narbenstreifen auf dem Nasenrücken.

Fig. 83. Mediane Spaltung der Oberlippe mit Doggennase (nach TRENDELENBURG).

WITZEL hat den Schädel eines neugeborenen Hundes mit angeborener medianer Spaltung der oberen Gesichtshälfte genauer untersucht. Als wesentliche Missbildung fand sich die Nase in zwei symmetrische Hälften getheilt durch einen Einschnitt, welcher das Septum cutaneum und cartilagineum median durchtrennte und bis zum ungespaltenen, verbreiterten Vomer vordrang. Zwischen den seitlich umgelegten Nasenhälften stülpte sich von oben die Dura mater vor. Aehnliche Fälle sind von LEUCKART, v. AMMON, ALBERT, POPPE, TRENDELENBURG, LIEBRECHT und BEELY beobachtet worden. Als Ursache der Missbildung nimmt WITZEL an, dass der persistirende Gaumenfortsatz wie ein von hinten eingeschobener Keil die vordere Hälfte der Sella turcica und nach vorn die Nase aus einander getrieben habe. —

Angeborene mediane Spaltung der oberen Gesichtshälfte.

Durch unvollständige Verschmelzung des mittleren und äusseren Stirnfortsatzes entstehen die seltenen seitlichen Nasenspalten mit oder ohne Hasenscharte, ferner erklärt sich so das seitliche Offenbleiben eines Nasenloches, welches zuweilen mit senkrechter Spaltbildung des oberen oder unteren Augenlides (Coloboma) verbunden ist (MADELUNG, ANGERER, KINDLER). Sehr selten ist die angeborene Atresie der Nasenlöcher und das vollständige Fehlen der Nase. TRENDELENBURG erwähnt eine Beobachtung von MAISONNEUVE, nach welcher bei einem 7 Monate alten, fast normal gebildeten Mädchen die Nase fehlte; an Stelle der Nase war eine ebene Hautfläche, in welcher als Andeutung der Nasenlöcher 2 kleine, kaum 1 mm im Durchmesser haltende, 3 cm von einander entfernte Oeffnungen vorhanden waren. LANDOW beobachtete Fehlen der einen (linken) Nasenhälfte. —

Die seitlichen Nasenspalten.

Angeborene Atresie der Nasenlöcher; partielles oder vollständiges Fehlen der Nase.

Wenn die Vereinigung zwischen lateralem Stirnfortsatze und Oberkieferfortsatz (s. Fig. 78) nicht zu Stande kommt, dann entstehen die schrägen Gesichtsspalten, welche der Augen-Nasenfurche entsprechen und meist am freien Rande der Oberlippe oder im Mundwinkel beginnen und in der Gegend des unteren Augenlides endigen oder sich weiter über die Stirn-Schläfengegend bis zur Haargrenze erstrecken (Fig. 84 nach HASSELMANN). Die schräge Gesichtsspalte kommt in seltenen Fällen auch doppelseitig vor. Als doppelseitige, sehr breite schräge Gesichtsspalte ist wohl auch die Beobachtung von GUERSANT aufzufassen (s. Fig. 85). Die schräge

Schräge Gesichtsspalten.

Gesichtsspalte ist zuweilen mit Vergrösserung der Mundöffnung (Makrostoma) (s. Fig. 85), d. h. mit querer Wangenspalte verbunden. Die schräge Gesichtsspalte betrifft meist nur die Weichtheile, zuweilen aber auch

Fig. 84. Schräge Gesichtsspalte.

Fig. 85. Doppelseitige seitliche (schräge) Gesichtsspalte mit Makrostoma.

die Gesichtsknochen, sodass der Oberkiefer und der harte und weiche Gaumen getrennt sein können.

Auch im Gebiet der Augen-Nasenfurche kommen Narbenbildungen als sog. retardirte intrauterine Verschmelzung von schrägen Gesichtsspalten mit oder ohne Spaltung der Oberlippe und Colobom des unteren Augenlides vor (s. Fig. 86).

Totale Verschmelzung beider Augenlider und Fehlen des oberen Augenlides.

Eine sehr seltene Missbildung im Bereich der fötalen Augen-Nasenfurche zwischen lateralem Stirnfortsatz und Oberkieferfortsatz ist die totale Ver-

Fig. 86. Angeborene Narbenbildung sog. retardirte intrauterine Verschmelzung einer schrägen Gesichtsspalte (nach KRASKE).

Fig. 87. Angeborene, im 6. Lebensjahre durch Naht geheilte beiderseitige quere Wangenspalte (Makrostomie) nebst Auricularanhängen bei einem 54 jährigen Manne (nach LESSER).

schmelzung beider Augenlider mit einander und das Fehlen der oberen Augenlider.

Quere Gesichts- oder Wangenspalten.

Wenn die Verschmelzung zwischen dem ersten Kiemenbogen und dem Oberkieferfortsatz (s. Fig. 78) ausbleibt, dann entsteht die quere Gesichts- oder Wangenspalte, welche einseitig oder doppelseitig vorkommt (s. Fig 85 u. 87.) Die quere Wangenspalte beginnt meist am Mundwinkel, d. h. die Mundöffnung ist vergrössert (Grossmaul oder Makro-

stoma). Die Ausdehnung der Spalte ist sehr verschieden, in hochgradigen Fällen reicht sie bis zum letzten Backzahn oder bis an das äussere Ohr und ist dann das Festhalten der Nahrung und somit der Ernährung sehr erschwert. Die Missbildung im Bereich des ersten Kiemenbogens ist oft mit Difformitäten des Ohres und Auricularanhängen, oder mit schräger Gesichtsspalte, Hasenscharte oder rudimentärer Entwickelung des Unterkiefers verbunden. —

Auricular-anhänge.

Die erwähnten Auricularanhänge (s. Fig. 87) sind hanfkorn-, kirschkerngrosse oder grössere accessorische Hautläppchen mit meist knorpeligem Kern, welche sich besonders vor dem Ohre in der Gegend des Tragus oder an der Wange, sehr selten hinter dem Ohre finden und als Ueberproduction erklärt werden können. Analoge Gebilde finden sich am Halse am Rande des Sterno-cleido-mastoideus, wo die angeborenen Halsfisteln in Folge unvollständigen Schlusses der Kiemenfurchen auszumünden pflegen. —

Mikrostoma.

Das Gegentheil von Makrostoma, eine zu enge Mundöffnung (Mikrostoma), entsteht in Folge übermässiger Verschmelzung der Oberkieferfortsätze mit dem ersten Kiemenbogen und ist gewöhnlich mit Kleinheit des Unterkiefers verbunden. —

Spaltbildungen der Unterlippe, des Unterkiefers und der Zunge.

Spaltbildungen an der Unterlippe, meist median gelegen, in Folge unvollständiger Verschmelzung der beiden Hälften des ersten Kiemenbogens, sind nach Trendelenburg ausserordentlich selten. Die Spalte betrifft entweder nur die Unterlippe oder auch den Unterkiefer und die Zunge. Thorndike beobachtete eine totale Spalte der Weichtheile und des Unterkiefers bis in die Nähe des Zungenbeins reichend. Die Spitze der ungespaltenen Zunge war nahe beim Zungenbein angewachsen. Wölfler beobachtete einen Fall von medianer Spaltung des Unterkiefers, während die Unterlippe in der Mittellinie eine Narbe mit unregelmässiger Verziehung des Lippenroths zeigte.

Verwachsung der Zunge mit dem Mundboden.

Von der zu innigen Verschmelzung im Bereich des ersten Kiemenbogens, d. h. von angeborener Verwachsung der Zunge mit dem Mundboden, erwähnt Trendelenburg eine Beobachtung von Engel. Auch in dem von Wölfler beobachteten Falle von medianer Spaltbildung am Unterkiefer war die Zunge mit dem Mundboden verwachsen.

Sonstige Formfehler im Bereich des ersten Kiemenbogens. Fisteln der Unterlippe.

Von sonstigen Formfehlern im Bereich des ersten Kiemenbogens erwähne ich noch die Fisteln der Unterlippe, welche von Demarquay, Rose, Fritzsche, Madelung u. A. genauer beschrieben wurden. Man findet gewöhnlich symmetrisch neben der Mittellinie im Lippenroth der Unterlippe zwei Grübchen mit je einer, etwa 1—3 cm langen, blind endigenden Fistel, welche eine speichelartige Flüssigkeit secernirt. Die angeborenen Fisteln der Unterlippe sind Hemmungsbildungen, welche nach Trendelenburg nur mit Hasenscharte und Wolfsrachen zusammen vorkommen. Auffallend ist das hereditäre Vorkommen derselben. Smith und Israel beobachteten auch einseitige Fistelbildung neben dem Lippenroth, welche gleichsam als verkümmerte zweite Mundöffnung betrachtet werden kann, da auch eine Verdoppelung der betreffenden Kieferhälfte durch eine knöcherne Prominenz angedeutet war.

Sonstige Missbildungen am Ohr, Unterkiefer und an der Zunge.

Von sonstigen Formfehlern im Bereich des ersten Kiemenbogens seien noch erwähnt: Die Missbildungen am Ohr und in der Umgebung desselben, besonders Fistelbildung vor oder hinter dem Ohre, am Ohrläppchen, an der Muschel, Vergrösserung (Makrotie) oder Verkleinerung des Ohres (Mikrotie) bis zu vollständigem Mangel der Ohrmuschel, endlich Verschluss oder Fehlen des äusseren Gehörganges. Die rudimentäre Entwickelung des Ohres ist oft mit mangelhafter Bildung des Unterkiefers verbunden. Bei einseitiger Entwickelungsstörung am Ohre und Unterkiefer ist gewöhnlich Asymmetrie des Gesichts vorhanden. Die

Auricularanhänge am Ohre und in der Umgebung desselben haben wir S. 155 bereits erwähnt.

Endlich erwähne ich noch von sonstigen Formfehlern im Bereich des ersten Kiemenbogens doppelte Anlage des Unterkiefers (Epignathie und Polygnathie) und den congenitalen Defect der ganzen Zunge, welcher nach Trendelenburg von Jussieu und Spiller beobachtet wurde. W. Meyer hat 23 Fälle von Missbildungen im Bereich der ersten Kiemenspalte und des ersten Kiemenbogens zusammengestellt (Arch. f. klin. Chir. Bd. XXIX).

Halbseitige congenitale Gesichtshypertrophie.

Die halbseitige congenitale Gesichtshypertrophie (der Weichtheile und Knochen) ist sehr selten. Dieselbe ist fast regelmässig mit Pigmentansammlungen in der Haut und excessiver Entwickelung der Talg- und Schweissdrüsen verbunden.

Behandlung der angeborenen Formfehler des Gesichts.

Behandlung der angeborenen Formfehler des Gesichts. — Wir berücksichtigen hier vor Allem die operative Behandlung der Lippen- und Gaumenspalte, also der einfachen und der mit Kiefer- und Gaumenspalte complicirten Hasenscharte. Die übrigen Spaltbildungen werden im Wesentlichen nach denselben Grundsätzen behandelt. Bei anderen oben erwähnten Formfehlern ist eine eigentliche Therapie theils nicht nothwendig, theils nicht möglich.

Operation der Hasenscharte.

Operation der Hasenscharte. — Die Behandlung der Hasenscharte besteht in sorgfältiger Anfrischung der Spalträndер und Schliessung derselben durch Anlegung einer exacten Naht.

Wann soll die Operation der Hasenscharte vorgenommen werden? Behufs Beantwortung dieser Frage muss man die Lippenspalten von den Kiefer- und Gaumenspalten trennen. Was zunächst die Lippenspalte betrifft, so operiren manche Chirurgen dieselbe so bald als möglich, d. h. z. B. in den ersten zwei Wochen, weil sie meinen, dass die Ernährung solcher Kinder gefährdet sei. Letzteres ist nicht richtig. Kinder mit nicht zu weiter Lippenspalte ohne Kieferspalte können bei gut entwickelter Brustwarze sogar die Brust nehmen, und die Kinder mit Lippen- und Gaumenspalte vermögen aus der Flasche zu trinken, wenn nur der Gummistöpsel lang und breit genug ist und eine nicht zu enge Oeffnung besitzt. Kinder mit Lippen- und Gaumenspalten können die Brust allerdings nicht nehmen, sie müssen mit der Flasche ernährt werden. König und andere Chirurgen haben mit der frühzeitigen Operation der Lippenspalte in den ersten beiden Wochen vorzügliche Resultate erzielt; König verlor von 70 Kindern, welche in den ersten beiden Wochen nach der Geburt operirt wurden, nur ein Kind an Erysipel. Trendelenburg empfiehlt dringend die Spätoperation der Lippenspalte, wenn die Kinder kräftiger und 3—6 Monate alt sind; ich möchte ihm im Allgemeinen beipflichten. Von grosser Wichtigkeit ist natürlich der Kräftezustand der Kinder; je besser der Ernährungszustand eines Kindes mit Hasenscharte, um so früher kann man die Operation vornehmen.

Die Operation der Kiefer- und Gaumenspalte wird meist erst im 6. bis 8. Lebensjahre vorgenommen, weil die Kinder erst dann die für die Nachbehandlung nothwendige Intelligenz besitzen. Jul. Wolff hat aber in neuerer Zeit auch die Kiefer- und Gaumenspalten bereits im ersten Lebensjahre mit sehr gutem Erfolge operirt.

Die einfache Lippenspalte oder Hasenscharte wird ohne Chloroform operirt, nachdem die Aermchen des Kindes durch eine breite Mullbinde seitlich an seinen Rumpf fixirt worden sind. Das Kind wird am

besten von einem auf einem Stuhl sitzenden Assistenten in senkrechter Stellung gehalten, das Köpfchen wird von hinten in der Gegend der Jochbeine fixirt. Gegen die Blutung bei der Anfrischung der Spalträuder schützt man sich durch provisorische Umstechung der Arteriae coronariae in der Gegend des Mundwinkels oder durch Compression mittelst kleiner Arterienklemmen oder mittelst der Hände eines Assistenten. Dann wird die Spalte in ihrer ganzen Ausdehnung nach irgend einer bestimmten Methode (s. unten) angefrischt und zwar etwas schräg, um breitere Wundflächen zu erhalten, d. h. man nimmt an der Schleimhautseite des Spaltrandes etwas weniger Gewebe weg, als an der Hautseite. Die Anfrischung wird durch Einstechung eines doppelschneidigen Lanzenmessers oder eines feinen spitzen Scalpells in den Spaltrand oder auch mit einer Scheere vorgenommen. Nach der Anfrischung wird eine exacte Naht mittelst feiner Nadeln und dünner aseptischer Seide ausgeführt. Ich nähe stets mit feinen Hagedorn'schen Nadeln. Als Naht wende ich ausschliesslich die Knopfnaht mit feiner aseptischer Carbol- oder Sublimatseide an und dann schliesslich eine fortlaufende Catgutnaht in der von mir beschriebenen Weise (s. Allg. Chir. 2. Aufl. S. 93). Die Knopfnähte sollen als weitgreifende Entspannungsnähte angelegt werden, während durch die fortlaufende Catgutnaht die eigentliche Vereinigung der Wundränder erzielt wird. Die Nähte sollen die Schleimhaut nicht mitfassen, weil sich dieselbe sonst in die Wundspalte hineinlegt. Entspannende Bleiplattennähte (s. Allg. Chir. 2. Aufl. § 33) sind wohl meist unnöthig, aber zuweilen sehr zweckmässig. Die umschlungene Naht (s. Allg. Chir. 2. Aufl. § 33) ist mit Recht ausser Gebrauch gekommen. Auch durch die Schleimhaut an der Innenseite der Lippe lege ich einige feine Catgutnähte. Um die nach der Operation oft sehr verengten Nasenlöcher für die Respiration genügend offen zu erhalten, legt man in dieselben dickwandige, nicht zu kurze Gummiröhrchen.

Die verschiedenen Operationsmethoden bei einseitiger Hasenscharte.

Welche Methode der Anfrischung ist empfehlenswerth? Die Wahl der Methode hängt zum Theil von der Art und der Ausdehnung der Hasenscharte ab. Vor Allem soll man darauf bedacht sein, dass nach der Operation der Hasenscharte im Lippensaum kein entstellender Einkniff zurückbleibt. Daher genügt die einfache lineare Anfrischung der Spalte meist nicht.

Ich erwähne folgende Methoden der Anfrischung und berücksichtige zunächst nur die einseitige Hasenscharte.

Fig. 88*a*. Fig. 88*b*.
Anfrischung und Naht nach Gräfe.

1) nach Gräfe (Fig. 88); nach bogenförmiger Anfrischung wird die Naht so angelegt, dass der Bogen gradlinig wird und die Vereinigungsstelle im Lippenroth nach unten gedrängt wird. Eignet sich nur für unvollständige Hasenscharte resp. leichte Einkniffe an der Oberlippe.

Fig. 89*a*. Fig. 89*b*.
Anfrischung und Naht nach Nélaton.

2) nach Nélaton (Fig. 89; ebenfalls für unvollständige Hasenscharten resp. leichte Einkniffe in der Oberlippe geeignet. Bogenförmiges Ablösen des Spaltrandes, dann wird letzterer in seiner ganzen Ausdehnung nach abwärts gezogen und der Defect gradlinig vereinigt.

3) Verfahren nach J. Wolff (Verziehung des Lippensaumes s. S. 162); ebenfalls besonders für unvollkommene, nicht in die Nase perforirende Hasenscharte geeignet.

4) Nach Malgaigne (Fig. 90); Bildung eines gestielten Läppchens jederseits aus dem Lippenroth, beide Läppchen werden nach abwärts geschlagen; verticale Vereinigung der beiden Läppchen und des übrigen Defectes, sodass ein rüsselförmiger Vorsprung entsteht (s. Fig. 90b).

Fig. 90*a*. Fig. 90*b*.
Anfrischung und Naht nach Malgaigne.

5) Nach Giraldès (s. Fig. 91); die Anfrischung ist aus Fig. 91 ersichtlich, aus dem lateralen Spaltrand wird ein unteres Läppchen aus dem Lippenroth gebildet und ein oberes aus dem medialen Rande und dann nach Fig. 91 b vereinigt. Sehr zweckmässiges Verfahren, welches ich durchaus empfehlen kann.

Fig. 91*a*. Fig. 91*b*.
Anfrischung und Naht nach Giraldès.

6) Nach Mirault (s. Fig. 92); sehr empfehlenswerthe und wohl am häufigsten angewandte Methode; Anfrischung nach Fig. 92 a mit Bildung eines Läppchens am besten auf der lateralen Seite der Spalte. Das Läppchen sei nicht zu klein, sondern bestehe etwa aus dem unteren Drittel der Oberlippe. Der gegenüberliegende Spaltrand wird entsprechend winklig angefrischt (Fig. 92b). Die Naht wird so angelegt, dass das Läppchen den unteren Lippensaum bildet.

Fig. 92*a*. Fig. 92*b*.
Anfrischung nach Mirault.

Die Methoden nach Mirault und Malgaigne werden am häufigsten ausgeführt; sie sind vielfach modificirt worden, besonders von Simon, König, Hagedorn, Genzmer u. A.

König schneidet den Spaltrand der Lippe ganz weg, d. h. die Spalte wird zunächst in ihrer ganzen Ausdehnung angefrischt und dann jederseits ein Läppchen durch horizontalen Einschnitt parallel dem freien Lippenrande gebildet; bei der Naht werden die beiden Läppchen etwas nach unten umgekippt.

Hagedorn verfährt in sehr zweckmässiger Weise nach Fig. 93a oder c.

Fig. 93*a*. Fig. 93*b*. Fig. 93*c*.
nach der Naht von *a*.
Methode der Hasenscharten-Operation nach Hagedorn.

Bei der Methode in Fig. 93a macht er zuerst mit einem spitzen Messer an dem lateralen Spaltrande den Schnitt 3—4—2, auf der medialen Seite dann den Schnit 4—3—2, schliesslich werden dann mit der Scheere die Schnitte

5—1—4 beiderseits ausgeführt. Die Naht geschieht nach Fig. 93b, wobei zuerst der Punkt 3 der medialen Seite in den Winkel 3 der lateralen Seite eingefügt wird. In neuerer Zeit operirt HAGEDORN nach Fig. 93c. Zuerst wird mit einem spitzen Messer auf der lateralen Seite der Schnitt 1—2 gemacht, dann 3—4 parallel dem Lippensaum und zuletzt 1—5 schräg durch den Lippensaum. Dann wird auf der medialen Seite mit dem Messer der Schnitt 4—1—5 gemacht, dann 2—3, wobei die Punkte 1 und 3 auf den Rand des Lippensaumes zusammenfallen. Die Linien 3—4 und 4—1 müssen gleich lang sein.

GENZMER bildet an dem medialen Spaltrande ein kleineres und aus dem lateralen Rande der Hasenscharte ein grösseres Läppchen und vereinigt dann so, dass das kleinere mediale Läppchen am meisten nach unten zu liegen kommt. Auch diese von mir übrigens selbständig erfundene Methode kann ich nach eigener Erfahrung bestens empfehlen.

Bei vollständigen, bis in das Nasenloch reichenden und weiten Lippenspalten muss man den Lippentheil am Oberkiefer ablösen, meist nur am lateralen, seltener auch am medialen Spaltrand, um die Spaltränder beweglicher zu machen und die Spannung nach der Naht zu verringern. Weitere Hülfsschnitte, z. B. nach DIEFFENBACH am Nasenflügel entlang (s. Fig. 94) oder gradlinig unter der Nase mit oder ohne Bogenschnitt um einen oder beide Nasenflügel (s. Fig. 95), sind fast niemals nothwendig.

Verfahren bei schiefstehendem oder prominirendem Zwischenkiefer bei einseitiger Hasenscharte.

Besondere Massregeln sind oft erforderlich mit Rücksicht auf den schiefstehenden oder prominirenden Zwischenkiefer. Durch die Kante des schiefstehenden prominirenden Zwischenkiefer kann die Heilung der Hasenscharte erschwert, ja verhindert werden. Wir haben hier zunächst nur die einseitige Hasenscharte im Sinne. Bei hochgradigerem Schiefstand des Zwischenkiefers kann man denselben vor der Nahtvereinigung mit einer Zange zurückbiegen oder nach Absprengung desselben vom Alveolarfortsatz mittelst eines Meissels durch entsprechende Drehung quer lagern. Man hat das prominirende Stück auch mit einem feinen Meissel resecirt, dann geht allerdings der erste Schneidezahn der betreffenden Seite verloren. Alle diese Eingriffe am Zwischenkiefer sind sehr blutig, sie dürfen daher bei schwächlichen Kindern nicht zu frühe vorgenommen werden (s. auch S. 160). Durch zeitweilige Compression wird die Blutung möglichst beschränkt.

Fig. 94. Hülfsschnitte am Nasenflügel entlang (Wellenschnitt nach DIEFFENBAH).

Fig. 95. Geradlinige Hülfsschnitte unter der Nase mit oder ohne Bogenschnitt um einen oder beide Nasenflügel.

Operation bei doppelseitiger Hasenscharte.

Die Operation der doppelseitigen Lippenspalte ohne Prominenz des Mittelstückes ist im Wesentlichen in derselben Weise vorzunehmen, wie wir es oben für die einseitige Hasenscharte beschrieben haben, d. h. die Spalten werden allseitig angefrischt. Am besten ist es im Allgemeinen, wenn man jederseits ein etwas breites MIRAULT'sches Läppchen bildet (s. Fig. 96a und b) und dasselbe an den Spitzen dann rechtwinklig zustutzt. Die Läppchen werden unterhalb des Mittelstückes behufs Bildung des freien Lippenrandes gelagert. Die nachfolgende Naht der Läppchen

und des übrigen Spaltrandes mit dem Philtrum muss sehr sorgfältig ausgeführt werden. Auch unvollständige, nicht bis in die Nasenlöcher reichende doppelseitige Lippenspalten werden auf diese Weise am besten geschlossen. Ist das Mittelstück resp. das Philtrum sehr klein, so empfiehlt es sich oft, die Operation nur einseitig auszuführen und dann nach einigen Wochen auf der anderen Seite die Vereinigung vorzunehmen.

Fig. 96*a*.

Fig. 96*b*.

Operation der doppelseitigen Hasenscharte ohne Prominenz des Mittelstücks.

Verfahren bei doppelseitiger Hasenscharte mit prominentem Zwischenkiefer.

Ist die doppelseitige Hasenscharte mit Prominenz des Mittelstückes in Form eines Bürzels (s. Fig. 81) complicirt, dann hat man verschiedene Wege eingeschlagen, um auch hier die störende Prominenz des Zwischenkiefers zu beseitigen. Folgende Verfahren verdienen besondere Erwähnung:

1) Die Resection des Mittelstückes ist das einfachste und, wie neuere Untersuchungen ergeben haben, auch ein durchaus zweckmässiges Verfahren (s. S. 161).

2) Allmähliches Zurückdrängen des Zwischenkiefers durch Operation der Lippenspalte, z. B. durch Bildung sehr beweglicher Lappen mittelst bogenförmiger Schnitte um die Nasenflügel nach Simon (s. Fig. 97). Erst später, wenn durch den Druck dieser Lappen der Zwischenkiefer zurückgewichen ist, wird die Vereinigung, die eigentliche Lippennaht, vorgenommen.

Fig. 97. Lappenbildung bei doppelseitiger Hasenscharte mit prominirendem Zwischenkiefer.

3) Allmähliches Zurückdrängen des Zwischenkiefers durch Druck mittelst Bandagen, mittelst Kautschuk, oder Heftpflasterstreifen mit eingeschaltetem Kautschuk (Thiersch) u. s. w.

4) Zurückdrängen des Zwischenkiefers durch operative Eingriffe, z. B. durch Losbrechen desselben vom Vomer resp. durch Fractur des letzteren (Gensoul) oder besser durch keilförmige Resection aus dem Vomer und dem knorpeligen Nasenseptum dicht hinter dem Zwischenkiefer mittelst einer Knochenscheere und Rückwärtslagerung des Zwischenkiefers (Blandin). Bei diesem letzteren Verfahren kann durch Verletzung der Art. nasopalatin. eine schwer durch Compression, Cauterisation oder Tamponade zu stillende Blutung auftreten und gewöhnlich erfolgt keine knöcherne Verbindung, sondern der Zwischenkiefer liegt meist beweglich in der Alveolarspalte. Diese bewegliche Verbindung ist für das Essen sehr nachtheilig, und wenn auch knöcherne Vereinigung erfolgt, bewegt sich der Vomer ebenfalls.

Besser als das Blandin'sche Verfahren ist die subperiostale Durchschneidung des Vomer und Septum nasale nach v. Bardeleben. Man macht eine Längsincision auf dem unteren Vomerrand, dicht hinter den Ossa incisiva beginnend. Das Periost und die Schleimhaut werden mit einem feinen Elevatorium zu beiden Seiten des Vomer abgelöst und dann wird der Knochen mit einer Knochenscheere senkrecht etwa 1—2 cm nach oben durchtrennt und schliesslich das Mittelstück am Vomer nach hinten geschoben. Die Operation ist ziemlich unblutig, weil die Art. nasopalatinae unverletzt

mit dem Periost zur Seite geschoben werden. In derselben Sitzung kann man dann sofort die Operation der Lippenspalte vornehmen, weil auf diese Weise das reponirte Mittelstück am besten fixirt wird. Zuweilen ist die Spalte im Alveolarbogen so eng, dass der prominirende Zwischenkiefer nicht reponirt werden kann, dann ist die Exstirpation desselben nothwendig.

Exstirpation resp. Resection des Zwischenkiefers.

Die oben erwähnte Exstirpation resp. Resection des prominirenden Zwischenkiefers wird besonders in England häufig ausgeführt und Trendelenburg hat vollkommen Recht, wenn er sagt, dass bei unparteiischer Beurtheilung der Erfolge nach der Resection und nach der Reposition des Zwischenkiefers der Unterschied nicht so gross ist. Auch Trendelenburg hat noch keinen Fall gesehen, wo einige Jahre nach der Rücklagerung des Zwischenkiefers der Befund den gehegten Erwartungen durchaus entsprochen hätte. Ja nach Partsch, welcher 31 Fälle von reponirtem Zwischenkiefer gesammelt hat, konnte der Zwischenkiefer in allen diesen Fällen in Folge der Zahnstellung und in Folge seiner Beweglichkeit nicht zum Essen benutzt werden. Auch in den von Bruns operirten Fällen war der reponirte Zwischenkiefer niemals fest eingeheilt (E. Müller). Andererseits haben v. Volkmann, Braun, Gotthelf, Partsch und Eigenbrodt festgestellt, dass nach Exstirpation des Zwischenkiefers die Zähne des Oberkiefers und Unterkiefers gut auf einander passten und die Entstellung nicht sehr bedeutend war. Somit dürfte sich auch in Deutschland die Resection des prominirenden Zwischenkiefers in Zukunft mehr einbürgern als bisher. Den Defect des Zwischenkiefers wird man durch einen Obturator mit den fehlenden Schneidezähnen ausgleichen. In leichteren Fällen wird man auch in Zukunft noch die Rücklagerung des Zwischenkiefers nach v. Bardeleben vornehmen. — —

Nachbehandlung nach der Operation der Hasenscharte.

Die Nachbehandlung nach der Operation der Hasenscharte muss mit grosser Sorgfalt geübt werden. Ein Verband ist nicht nothwendig, bei aseptischer Operation und guter Pflege des Kindes heilt die Wunde stets per primam. Das Füttern der Kinder mittelst Löffel oder Schnabeltasse ist durchaus nicht zweckmässig, man lasse die Kinder ruhig aus der Flasche mit weichem Gummistöpsel saugen. Auf die Darreichung guter Milch und die sauberste Behandlung der Flasche und des Gummistöpsels muss die grösste Sorgfalt verwandt werden. Am besten ist nach dieser Richtung hin der Apparat von Soxhlet.

Auf der vollständig unbedeckt bleibenden Nahtlinie bilden sich in den nächsten Tagen Schorfe, welche man bis zur Entfernung der Nähte am 4. bis 5. Tage ruhig liegen lässt. Wohl aber muss man dafür sorgen, dass die oft sehr verengten Nasenlöcher nicht durch eingetrocknetes Blut oder Schleim sich verstopfen, weil sonst leicht Erstickungsgefahr eintreten kann. Diese Gefahr muss dem Wartepersonal streng eingeschärft werden. Die Erstickungsgefahr wird am besten durch Einlegen dickwandiger, nicht zu kurzer Gummiröhrchen in den unteren Nasengang verhindert, wie bereits oben erwähnt wurde. In der Nachbehandlungsperiode vermeide man ferner Alles, was die Wunde zerrt oder die Kinder zum Schreien veranlasst.

Am 4. bis 5. Tage werden die ersten Nähte entfernt, einige lässt man bis zum 8. Tage liegen. Die fortlaufende feine Catgutnaht braucht man gar nicht zu entfernen, die äusseren Schlingen fallen von selbst ab oder werden

mit einer Pincette nach Resorption der inneren Fadenschlinge von der Wunde abgehoben. Bei der Entfernung der Nähte muss jede Zerrung vermieden werden, der Kopf des Kindes wird gut gehalten, sodann wird die Scheere, ohne den Faden anzuziehen, unter die Fadenschlinge geschoben. Bei Sticheiterung in Folge nicht aseptischer Operation ist die Reinlichkeit bezüglich der Wundbehandlung zu verdoppeln. Mit der Entfernung der Nähte verbindet man die vorsichtige Beseitigung der Blutschorfe und kann dann die Wundlinie mit etwas Borsalbe bestreichen, um die Schorfbildung zu verhindern. Entspannende Verbände oder gar besondere Apparate sind nach der Entfernung der Nähte nicht nothwendig. Sollte die Wunde nach Entfernung der Nähte in Folge von Eiterung oder sonstiger unzweckmässiger Nachbehandlung wieder auseinander zu klaffen drohen oder wirklich auseinander gehen, dann muss man die Trennung der Wunde durch secundäre Naht verhüten resp. dieselbe von Neuem wieder nähen, so lange die Wundränder noch genügend wund sind. Die secundäre Naht muss natürlich in grösserer Entfernung vom Wundrand angelegt werden, als die primäre Wundnaht. Im Allgemeinen lauten die Erfahrungen über die secundäre Wundnaht nicht günstig, die Heilung ist oft trotzdem ausgeblieben. In solchen Fällen muss man mindestens 6—8 Wochen, besser 4—6—9 Monate mit der zweiten Operation der Hasenscharte warten, bis die narbigen Spalträuder wieder weich und dehnbar geworden sind.

Kosmetische Nachoperationen.

Etwaige Nachoperationen, um den kosmetischen Erfolg der Operation noch zu erhöhen, soll man im Allgemeinen nicht zu frühe machen, oft erst zur Zeit der Pubertät. Die Nachoperationen betreffen besonders eine mangelhafte Vereinigung am Nasenloch, ein zu grosses Nasenloch, ferner Einkniffe und ungleichmässige Contour des Lippensaums. Bei ungenügender Verwachsung der Hasenscharte am Nasenloch, bei zu grossem Nasenloch besteht die Nachoperation in Anfrischung des Defectes mit Loslösung der Nasenflügel von der Unterlage und Naht. Einkerbungen am Lippensaume lassen sich leicht wie unvollständige Hasenscharten durch bogenförmigen Schnitt parallel dem oberen Rande des Lippensaumes und durch Längsnaht beseitigen, wie es Nélaton empfohlen hat (s. Fig. 89). J. Wolff hat bei Einkerbungen mittelst der v. Langenbeck'schen Verziehung des Lippensaumes vorzügliche Resultate erzielt. Nach diesem Verfahren trennt man fast den ganzen Lippensaum bis nahe zu den Mundwinkeln von der Lippe ab und verzieht ihn durch die Naht so, dass ein Theil des abgetrennten Lippensaumes als Prominenz unter dem Philtrum nach der Mitte gedrängt und hier durch Naht in Längsrichtung vereinigt wird. Die Nahtlinie ist also schliesslich ┬┴förmig. Der anfangs etwas unförmliche Vorsprung schrumpft schliesslich so zusammen, dass er der normalen Prominenz unter dem Philtrum der Oberlippe ähnlich wird. Auch bei unvollständiger, nicht in das Nasenloch perforirender Hasenscharte kann man so operiren. Ist der Lippensaum auf einer Seite etwas höher, so genügen oft auch partielle Excisionen. —

Mortalität nach der Hasenscharten-Operation.

Die Mortalität der Hasenscharten-Operation ist gering, wenn die Operation nach aseptischen Regeln von sachkundiger Hand ausgeführt wird und die Kinder gut gepflegt werden. In den ersten zwei Wochen nach der Operation beträgt die Mortalität nach Fritzsche etwa 5%, ja und diese Zahl ist für manche Chirurgen noch zu hoch gegriffen. Im Allgemeinen nimmt die Mortalität des Leidens resp. der Operation mit der Schwere der Missbildung zu. Ein grosser Theil der Hasenschartenkinder geht aber nach glücklich überstandener Operation später zu Hause unter ungünstigen äusseren Verhältnissen in Folge ungenügender Pflege und Ernährung an Verdauungsstörungen, Marasmus und Bronchopneumonieen zu Grunde. Die Gesammtmortalität aller im 1. Lebensjahre operirten Kinder ist daher nach Trendelenburg überraschend hoch, sie beträgt 41,6%. Die Statistik von Herrmann lehrt, dass die Mortalität in den ersten Monaten 52,4% beträgt und dass dieselbe dann in den späteren Monaten allmählich auf 39,4, 32,4 und 20,0% sinkt. Zu ähnlichen statistischen Ergebnissen kam Gotthelf. —

Operation der sonstigen Gesichtsspalten.

Die sonstigen oben erwähnten Gesichtsspalten werden im Wesentlichen nach denselben Grundsätzen, wie die Hasenscharte, durch Anfrischung und sorgfältige Naht behandelt. Dass man auch bei ausgedehnten schrägen Gesichtsspalten in mehreren Sitzungen vorzügliche Resultate erzielen kann, beweist der oben in Fig. 84 S. 154 abgebildete Fall von Hasselmann, der schliesslich nach mehreren Operationen das in Fig. 98 abgebildete Resultat ergab.

Fig. 98. Durch mehrere Operationen geheilte schräge Gesichtsspalte.

Bezüglich der Operation der Kiefer- und Gaumenspalten s. Uranoplastik und Staphylorhaphie) § 63. —

§ 26.

Verletzungen der Weichtheile des Gesichts. Schnitt- und Hiebwunden des Gesichts.

Verletzungen der Weichtheile des Gesichts. — Verwundungen des Gesichts, besonders Schnitt- und Hiebwunden, kommen an allen Stellen des Gesichts sehr häufig vor, besonders durch Schläger- oder Säbelhiebe, durch Messer, Dolche, Glasscherben u. s. w.

Bei Verletzung der Art. maxillaris ext. und der Art. temporalis, besonders auch der Art. temporalis profunda können lebensgefährliche Blutungen entstehen. (Bezüglich der Verletzung der Art. temporalis s. auch S. 5 und 8.) Durch Verletzung der genannten Arterien entstehen nicht selten Aneurysmen. Von sonstigen Verletzungen im Gesicht sind besonders wichtig die Verletzung der Augen, des Thränennasencanals mit nachfolgender Thränenfistel, die Verletzung des Nervus facialis, des Ductus Stenonianus (s. Parotis), vollständige oder unvollständige Abtrennung der Nasenspitze oder des Ohres u. s. w. Nicht selten wird der unterliegende Knochen verletzt, sodass Stücke aus der Wange mit dem Knochen herausgeschlagen und die Nasenhöhle, die Stirnhöhle oder das Antrum Highmori eröffnet werden.

Stichwunden.

Bei Stichwunden ist vor allem die Tiefe der Wunde von Wichtigkeit, ob eine tiefliegende Arterie, z. B. die Art. temporalis profunda verletzt ist, ob das Antrum Highmori oder ob bei Stichen z. B. durch die Nase resp. durch die Siebbeinplatte oder durch die Orbita die Schädelhöhle eröffnet oder gar das Gehirn selbst verletzt ist. Nicht selten ist die Spitze des verletzenden Instruments im Knochen, im Antrum Highmori, in der Nase, in der Orbita abgebrochen und heilt hier entweder reactionslos ein oder führt zu Phlegmone, oder es tritt z. B. bei penetrirenden Schädelverletzungen durch Meningitis oder Gehirnabscess der Tod ein. Eingeheilte Fremdkörper senken sich nicht selten und kommen an anderen Körperstellen wieder zum Vorschein.

Bisswunden.

Bezüglich der Bisswunden durch verschiedene Thiere und der vergifteten Wunden verweise ich auf § 76 bis § 81 d. allg. Chir. 2. Aufl.

Biss- und Quetschwunden des Gesichts. Contusionen.

Auch die Riss- und Quetschwunden sind im Lehrbuch der allgemeinen Chirurgie 2. Aufl. § 87 zur Genüge beschrieben worden, ebenso die subcutanen Quetschungen, die Contusionen, die Blutbeulen ohne äussere Wunde (s. § 92). Die subcutanen Blutungen bei Quetschungen treten im Gesicht besonders dort auf, wo lockeres Zellgewebe vorhanden ist, wie an den Augenlidern, an den Lippen, sie sind durchaus ungefährlich.

Schusswunden des Gesichts.

Die Schusswunden im Gesicht werden in Friedenszeiten vorzugsweise bei Selbstmördern beobachtet, z. B. durch Schuss in den Mund. In solchen Fällen dringt die Kugel sehr oft durch den Gaumen in die Nasenhöhle und an der Nasenwurzel liegt die Ausschussöffnung, weil die betreffenden Personen bei der Entladung des Schusses den Kopf zu weit nach hinten beugen. In anderen Fällen tritt sofort der Tod ein in Folge der Blutung oder der Gehirnverletzung. Hochgradige Zerreissung der Weichtheile und Zersprengung der Gesichts- und Schädelknochen beobachtet man besonders auch nach Schussverletzungen durch mit Wasser geladene Pistolen. Die schwersten Schussverletzungen des Gesichts sieht man im Kriege durch Granatschüsse, überhaupt durch schweres Geschütz. Matte Kugeln bleiben nicht selten im Antrum Highmori, in der Nase stecken oder veranlassen nur Quetschungen der Weichtheile. Eine seltene Schussverletzung quer durch die Wangen und die Mundhöhle ohne Knochenverletzung erlitt, wie TRENDELENBURG erwähnt, 1870 ein Landwehroffizier, der getroffen wurde, während er gerade Hurrah rief.

Besonders bei Schüssen aus grosser Nähe ist die Verbrennung der Haut bemerkenswerth. In Folge der Einheilung der Pulverpartikelchen bleibt derartige Gesichtshaut oft für das ganze Leben grauschwärzlich verfärbt. Aehnlich ist es bei Schrotschüssen, durch welche übrigens die ausgedehntesten Zerstörungen entstehen können, wenn sie aus grosser Nähe abgefeuert werden.

S. auch die Darstellung der Schussverletzungen in § 124 meines Lehrbuchs der allgemeinen Chirurgie 2. Aufl.

Der sog. Kopftetanus.

Nach Verletzungen im Gebiete eines der zwölf Hirnnerven tritt gelegentlich der sog. Kopftetanus auf, d. h. ein Tetanus, welcher im Wesentlichen auf den Kopf beschränkt bleibt. Es handelt sich besonders um tetanische Contraction der Kaumuskeln, um sog. Trismus, welcher besonders auch mit Facialislähmung und Krampf der Schlundmuskeln verbunden ist (ROSE). Wegen des Schlundkrampfes, analog wie bei der Tollwuth (Hydrophobie), hat man diesen Tetanus auch Tetanus hydrophobicus genannt. Die Facialislähmung erklärt ROSE durch Einklemmung des geschwollenen N. facialis im Canalis Fallopii. Nach BRUNNER beruht diese Facialislähmung beim Kopftetanus auf Beobachtungsfehlern. BRUNNER hat durch Impfung mit Reinculturen nach KITASATO (s. Allg. Chir. 2. Aufl. § 73) am Kopf von Kaninchen und Meerschweinchen Kopftetanus erzeugt und gefunden, dass eine Lähmung der afficirten Gesichtshälfte nicht vorhanden war, sondern die scheinbare an Facialislähmung erinnernde Asymmetrie der Gesichtshälften im Gegentheil durch tetanische Contractur bedingt war. Bei Impfungen in der Medianlinie des Gesichts waren beide Gesichtshälften tetanisch. Wurde bei einseitiger Impfung resp. Erkrankung des Gesichts der betreffende Facialis durchschnitten, dann erst war Facialislähmung vorhanden, die tetanisch contrahirte Musculatur erschlaffte. Der Kopftetanus verläuft nicht immer tödtlich, unter den von GÜTERBOCK und BERNHARDT gesammelten 14 Fällen finden sich 4 Heilungen. Besonders die chronischen Fälle, welche nach der Zusammenstellung von KLEMM (Dorpat) 4—12 Wochen dauern können, gehen eher in Genesung über, als die acuten. Von 24 Fällen von Kopftetanus wurden nach KLEMM 7 geheilt und unter diesen 7 geheilten Fällen waren 6 chronische Fälle.

Behandlung der Wunden im Gesicht. — Die Behandlung der Wunden im Gesicht geschieht nach allgemeinen Regeln und unter strenger Beobachtung der Asepsis, wie wir es im Lehrbuch der allgemeinen Chirurgie genauer beschrieben haben (s. § 88). Blutstillung durch Unterbindung der betreffenden Arterie ist nur bei Verletzung der Art. maxillaris und temporalis nothwendig. Wenn die Naht aseptisch und unter guter Adaptirung der Wundränder mittelst feiner Seide oder Catgut ausgeführt wird, dann heilen die Gesichtswunden in wenigen Tagen per primam. Am besten ist die einfache Knopfnaht mit feiner Seide und fortlaufende Catgutnaht. An den Augenlidern und an den Lippen müssen die Nähte besonders sorgfältig angelegt werden, damit die Contouren der genannten Theile wieder möglichst normal werden. Bei Eröffnung der Orbita durch Verletzung der Fascia tarso-orbitalis drainirt man eventuell mittelst eingelegter Catgutfäden. Bei Verletzung des N. facialis wird die directe oder indirecte (paraneurotische) Nervennaht ausgeführt (s. Allg. Chirurgie 2. Aufl. § 88). Vollständig abgetrennte Nasen- und Ohrtheile können um so eher wieder anheilen, je früher die aseptische Naht angelegt wird und wenn keine Eiterung erfolgt. Berenger-Feraud hat 4 Fälle von vollständiger Abtrennung der Ohrmuschel mit erfolgreicher Wiederanheilung zusammengestellt. In einem von Manni (1834) berichteten Falle hatte der Verletzte, wie Trendelenburg erwähnt, sein abgeschlagenes Ohr mehrere Stunden in der Tasche getragen, ehe es wieder angenäht wurde, trotzdem gelang die Wiederanheilung. Lappenwunden müssen so genäht werden, dass die ernährende Brücke durch Nähte in keiner Weise gezerrt wird.

Bei Stichwunden ist besonders auf die Gegenwart von Fremdkörpern in der Wunde und auf Stichverletzung einer Arterie, besonders der Art. temporales profundae zu achten, welche wir bereits S. 5 und 8 erwähnt haben. Auch die Behandlung der in die Schädelhöhle penetrirenden Stichwunden, z. B. durch die Orbita oder durch die Nasenhöhle resp. durch die Siebbeinplatte haben wir bereits bei der Lehre von den Schädelverletzungen genügend geschildert.

Die Behandlung der Riss- und Quetschwunden und der Contusionen (Blutbeulen) ohne Wunden ist im Lehrb. d. allg. Chir. 2. Aufl. § 88 und 92 genauer beschrieben. Ebenso verweise ich bezüglich der Behandlung der Schusswunden auf die Allg. Chir. 2. Aufl. § 124 und bezüglich der Schussverletzungen des Gehirns und seiner Adnexa auf § 17. Die Behandlung der Gesichtsverbrennungen durch Pulver ist S. 166 angegeben. Bei Schussverletzungen des Gesichts muss man besonders auf Nachblutungen aus dem Gebiet der Art. maxillaris externa und interna, der Art. temporalis superficialis und profunda gefasst sein, besonders zur Zeit der Eiterung etwa nach dem 6. bis 10. Tage. Bei profusen Blutungen aus Mund oder Nase ist es oft schwer, die Quelle der Blutung zu finden, sodass die schnelle Unterbindung der Carotis nothwendig werden kann. Am einfachsten ist die Unterbindung der Carotis communis, dadurch wird aber das Gehirn afficirt. Die Unterbindung der Carotis ext. dagegen ist schwieriger, lässt aber das Gehirn intact (s. Chirurgie des Halses, Unterbindung der Carotis). Nach Herstellung des Collateralkreislaufs durch die Collateralen der anderen unverletzten Seite kann [illegible] Nachblutung

entstehen, sodass auch hier die Ligatur nothwendig werden kann, wenn man nicht in der Wunde durch centrale und periphere Unterbindung des verletzten Gefässes die Blutung stillen kann.

Unterbindung der Arterien im Gesicht (Art. temporalis, maxillaris ext. und occipitalis).

Die Unterbindung der Art. maxillaris externa wird am vorderen Rande des Masseter, wo die Arterie über den Rand des Unterkiefers emporsteigt, ausgeführt. Man macht einen Schnitt parallel dem Rande des M. masseter.

Die Arteria occipitalis findet man durch einen verticalen Schnitt, welcher in einer Verbindungslinie zwischen der Protuberantia occipitalis ext. mit dem hinteren Rande des Proc. mastoideus liegt (s. auch S. 8).

Die Unterbindung der Art. temporalis superficialis und profunda s. S. 8.

Bezüglich der Unterbindung der Art. carotis communis, der Carotis externa und interna s. Chirurgie des Halses § 90. —

Verbrennungen des Gesichts.

Die Verbrennungen des Gesichts. — Die Verbrennungen des Gesichts entstehen besonders durch kochende, siedende Flüssigkeiten, durch ätzende Chemikalien, durch directe Berührung mit einer Flamme, durch Explosion von Pulver, Leuchtgas, schlagende Wetter in Bergwerken u. s. w. Der erste Grad der Verbrennung ist charakterisirt durch Hyperämie, der zweite durch Blasenbildung und der dritte durch Schorfbildung (Escharabildung). Die leichtesten Grade der Verbrennung entstehen in Folge der Einwirkung der Sonnenstrahlen bei Touristen nach anstrengenden Märschen in grosser Hitze (Erythema solare). Tiefgehende Verbrennungen des Gesichts beobachtet man namentlich bei Epileptischen und Geisteskranken. Die Gesichtsverbrennungen sind sehr verschieden. Die Augen werden gewöhnlich durch Lidschluss vor der directen Einwirkung der Verbrennungen geschützt, sodass meist nur die Wimper und Augenbrauen verbrannt sind, aber oft genug entstehen nach Gesichtsverbrennungen schwere Conjunctivitis, Hornhautgeschwüre und vollständige Erblindung in Folge tiefgehender Verletzung des Bulbus.

Fig. 99. Brandnarbe bei einem 5jähr. Knaben nach Verbrennung durch einen Topf mit kochendem Wasser.

Sodann interessiren uns besonders noch die nach tieferen Gesichtsverbrennungen auftretenden entstellenden Narbencontracturen, z. B. an den Augenlidern (Ectropium), an den Nasenflügeln, an den Wangen, in der Umgebung des Mundes, sodass letzterer verengt oder in Folge narbiger Kieferklemme nicht genügend geöffnet werden kann. Zuweilen entstehen ausgedehnte feste Narbenstränge zwischen Hals und Kinngegend (Fig. 99), sodass die Beugung des Kopfes beträchtlich gestört ist und die Gesichtshaut mit Mund und Augenlidern nach abwärts gezogen werden kann. (Bezüglich der Lehre von den Verbrennungen, des Hitzschlages und der Einwirkung des Blitzes s. auch Lehrbuch d. allg. Chir. 2. Aufl. § 90.)

Die Behandlung der Verbrennung im Gesicht geschieht nach den

im Lehrb. d. allg. Chir. 2. Aufl. § 90 genauer beschriebenen Grundsätzen. Entstellende Narbencontracturen sind möglichst zu verhindern, besonders durch Transplantation nach THIERSCH (s. allg. Chir. 2. Aufl. § 42). Sind bereits entstellende Narbencontracturen vorhanden, dann sind sie durch plastische Operationen zu beseitigen (s. §§ 29—33 plastische Operationen im Gesicht). Bei Verbrennungen durch Pulver muss man die in die Haut eingedrungenen Pulverkörnchen durch Abschaben der Haut mit dem scharfen Löffel entfernen, um die sonst dauernd entstellende Pigmentirung der Cutis zu verhüten. HEBRA empfiehlt 1% Sublimatumschläge, um die Haut oberflächlich wund zu machen und die erweichte Cutis mit den in ihr haftenden Pulverkörnchen dann abschaben zu können.

Gegen Erythema solare wendet man Umschläge mit Aq. plumbi und Eis, Bestreichen mit Ungt. lithargyri Hebrae oder Vaseline mit nachfolgendem Bepudern mit Amylum oder Zinkoxyd mit Amylum (1:5—10) an. In prophylactischer Beziehung empfiehlt sich gegen solche Sonnenstrahlen-Verbrennungen besonders bei Bergtouren das Tragen von Sonnenschirmen, Schleiern und dergl. Individuen mit reizbarer Gesichtshaut sollen die letztere bei grösseren Touren mit Vaseline, Hirschtalg, Schweinefett oder Ungt. lithargyr. Hebrae leicht bestreichen und dann mit Amylum bepudern. —

Einwirkung von Kälte und Frost.

Bezüglich der Einwirkung von Kälte und Frost verweise ich auf § 91 des Lehrb. d. allg. Chir. 2. Aufl. Am Gesicht sind bei der Einwirkung der Kälte besonders die Nase und Ohren gefährdet. Meist entstehen durch dieselbe nur rothe Ohren und rothe Nasen in Folge von Gefässparalysen, welche sich besonders im warmen Zimmer oder nach Genuss von Alkohol bemerkbar machen. Frostbeulen und Frostgangrän sind im Gesicht sehr selten.

Die Behandlung der Erfrierungen ist im Lehrb. d. allg. Chir. 2. Aufl. § 91 genauer beschrieben. Gegen rothe Frostnasen empfahl RIEDINGER Ergotin-Injectionen. Ich habe mehrfach durch galvancaustische punktförmige Ustion mit einem feinen Stichbrenner sehr befriedigende Erfolge erzielt. —

§ 27.

Krankheiten des Gesichts. Entzündliche Processe im Gesicht. Furunkel.

Die chirurgischen Krankheiten des Gesichts. — Von den entzündlichen Processen im Gesicht erwähne ich zunächst die acute Entzündung der Hautdrüsen und Haarbälge, den sog. Furunkel, welcher besonders durch Eindringen von Staphylococcus pyogenes aureus und albus in die Hautporen bedingt ist und zuweilen mit beträchtlicher entzündlicher Röthung und Schwellung verbunden ist (s. das Genauere im Lehrb. der allg. Chir. 2. Aufl. § 93). Der Lieblingsitz derselben im Gesicht ist die Oberlippe und das Septum narium.

Durch baldige Incision und Ausstossung resp. Entfernung des nekrotischen Pfropfs tritt bald Heilung ein. Die Entstehung des Furunkel kann man oft verhindern, wenn man im Beginn die kleine Acnepustel sofort öffnet und mit Sublimat ($^1/_{10}$%) desinficirt. —

Carbunkel.

Unter Carbunkel versteht man eine Summe von mehr oder weniger dicht zusammenstehenden Furunkeln. Auch hier besteht die beste Behandlung in baldiger Incision, wie wir § 93 im Lehrb. d. allg. Chir. 2. Aufl. genauer beschrieben haben.

Maligner Furunkel und Carbunkel des Gesichts.

Im Gesicht und zwar besonders an den Lippen kommt dann eine maligne Form des Furunkels und Carbunkels vor, welche auf septischer Infection beruht und unter rasch verlaufender, septischer Phlegmone in den

schlimmsten Fällen zuweilen schon am 2. bis 3. Tage oder erst später nach 8—10—14 Tagen zum Tode führen kann. Der Tod erfolgt durch allgemeine Sepsis, durch eiterige Venenthrombose bis in die Vena jugularis, bis in die Vena ophthalmica mit nachfolgender Sinusthrombose und Meningitis purulenta. Wenn Heilung erfolgt, so tritt dieselbe in der Regel unter starker Eiterung und Gangrän ein. Diese maligne septische Form des Furunkels beginnt zuweilen als scheinbar gutartiger kleiner Furunkel, dann tritt aber unter hochgradigem Fieber und heftigen Schmerzen beträchtliche Schwellung ein, welche sich sehr rasch ausbreitet und in der Regel schnell auf den Hals übergreift. In anderen Fällen ist gleich von vorne herein ein sog. Carbunkel vorhanden und von hier aus geht die rasch fortschreitende septische Phlegmone aus. Auch die Schleimhaut kann den Ausgangspunkt der Entzündung bilden. Zuweilen hat man eine epidemische Anhäufung von Fällen beobachtet. Im Wesentlichen handelt es sich, wie gesagt, um eine schwere septische Infection resp. septische Phlegmone. Mit Milzbrand und Rotz, welche durchaus als solche wohl charakterisirt sind, hat diese maligne septische Form des Furunkel oder Carbunkel nichts zu thun.

Die Behandlung besteht in baldiger und energischer Incision und im Beginn kann man oft die weitere Ausbreitung durch Auslöffelung des Infectionsherdes oder durch Anwendung des Paquelin verhüten. Leider kommt der Arzt oft zu spät und ist dann der letale Ausgang auch durch zahlreiche Incisionen nicht mehr abzuwenden. —

Milzbrand des Gesichts.

Die Milzbrandpustel (Pustula maligna, s. § 77 Lehrb. d. allg. Chir. 2. Aufl.) kommt nicht selten im Gesicht bei Individuen vor, welche mit milzbrandigen Thieren zu thun haben, und beruht auf einem specifischen Bacillus (s. Allg. Chir. 2. Aufl. Fig. 269—275). Derselbe kann bekanntlich auch durch Insecten (Fliegen) auf die Haut des Menschen übertragen werden (Huber). Der Milzbrand beginnt an der Einimpfungsstelle im Gesicht, nach einer Incubation von 3—6 Tagen. durch Bildung eines brennenden, juckenden, rothen Knötchens mit einer röthlichen oder bläulichen Blase, welche bald platzt und zu einem Schorf vertrocknet. Die den Schorf umgebende Haut schwillt dann gewöhnlich an und es bilden sich zuweilen noch weitere Bläschen. Der primäre Knoten an der Infectionsstelle wird meist erbsen- bis nussgross. Gewöhnlich breitet sich die Induration und ödematöse Anschwellung von dem primären Knoten aus sehr rasch aus und die benachbarten Lymphdrüsen schwellen an. 48—60 Stunden nach Beginn der localen Erscheinungen treten die Symptome der Allgemeininfection auf (hohes Fieber, Delirien, hochgradige Schwäche, Diarrhöen, heftige, vage Schmerzen). Der Tod tritt meist nach 5—8tägiger Dauer ein. Bei günstigem Ausgange erfolgt die Abstossung des Schorfes zuweilen durch Eiterung.

Die Prognose des Milzbrandes der Haut ist günstiger, weil derselbe hier länger local bleibt und einer energischen Behandlung zugänglich ist. Lengyel und Koranyi haben von 142 Fällen von Milzbrand der äusseren Haut nur 13 in Folge ihrer energischen Localbehandlung verloren. Beim Milzbrand durch innere Infection (Darm, Lunge) sind Heilungen sehr selten.

Die Behandlung des Milzbrand im Gesicht und überhaupt an den äusseren Bedeckungen besteht in möglichst frühzeitiger Zerstörung der Infectionsstelle durch Exstirpation, durch Verschorfung mit dem Paquelin oder

durch Aetzung mit Salpetersäure. Auch subcutane Injectionen von Sublimat in und um den Infectionsherd sind empfehlenswerth, da dasselbe nach R. Koch das wirksamste Gegengift gegen die Milzbrandbacillen ist und dieselben noch durch Sublimatlösungen von 1:300,000 abgetödtet werden. Davaine empfiehlt auch subcutane Injectionen von verdünnter Jodtinctur (1:2 aqua). —

Rotz.

Der Rotz oder Wurm (Malleus) ist eine vorzugsweise beim Pferd und Esel primär auftretende bacilläre Infectionskrankheit, welche auf Menschen und sämmtliche Hausthiere, nur nicht auf Rindvieh übertragbar ist. Die charakteristischen Rotzbacillen (s. Lehrb. d. allg. Chir. 2. Aufl. § 78) sind von Löffler und Schütz entdeckt worden. Beim Menschen tritt der Rotz besonders an der Conjunctiva, seltener an der Nasenschleimhaut auf, dann vorzugsweise als Hautrotz im Anschluss an geringfügige Verletzungen im Gesicht und an den Händen. Auch beim Menschen verläuft der Rotz wie bei Thieren acut oder chronisch und es bilden sich auch hier die charakteristischen Rotzknoten und Rotzgeschwüre an der Infectionsstelle, z. B. im Gesicht (Fig. 100) und embolische Rotzknoten in inneren Organen.

Fig. 100. Acute Rotzinfection des Menschen; binnen 8 Tagen entwickelte Ulcerationen der Gesichtshaut (nach Birch-Hirschfeld).

Auch beim Rotz des Gesichts und überhaupt der äusseren Bedeckung ist dieselbe, möglichst frühzeitige energische Localbehandlung nothwendig, wie wir sie oben für den Milzbrand angegeben haben. Im Uebrigen verweise ich auf § 78 meines Lehrbuchs der allgemeinen Chirurgie, wo der Rotz bei Thieren und Menschen genauer beschrieben ist. —

Noma (Wasserkrebs).

Noma. — Unter Noma oder Wasserkrebs versteht man eine von der Wangenschleimhaut ausgehende progressive Gangrän, welche rasch die ganze Dicke der Wange durchsetzt und meist den Tod oder Heilung mit mehr oder weniger ausgedehnten Zerstörungen der Wangengegend resp. in der Umgebung des Mundes verursacht (s. Fig. 101, nach W. Busch).

Fig. 101. Noma.

Noma ist wohl im Wesentlichen eine Wunddiphtherie, welche sich an ulceröse Stomatitis anschliesst. Am häufigsten wird die Noma bei heruntergekommenen, anämischen, 3—6jährigen Kindern mit Masern oder Scharlach, seltener bei Säuglingen oder Erwachsenen beobachtet. Der Process beginnt stets an der Wangenschleimhaut und fast stets in der Nähe des Mundwinkels. Im Anschluss an hier befindliche Erosionen oder Geschwüre entsteht eine entsprechende Infiltration mit ödematöser Anschwellung des Gesichts, welche rasch in Gangrän übergeht. Die Gangrän an der äusseren Haut documentirt sich gewöhnlich durch das Auftreten eines lividen Flecks.

Der Verlauf ist in der Regel sehr acut, schon 3—4 Tage nach Auftreten der ersten Erscheinungen an der Wangenschleimhaut kann die Wange perforirt sein. Entweder tritt der Tod etwa 5—8 Tage nach Beginn der Erkrankung an Septicämie, an Collaps oder auch an Blutungen besonders aus der Art. maxillaris ext. ein, oder aber es erfolgt Heilung unter Abstossung der brandigen Partieen. Auch das Zahnfleisch, die Kiefer, die Zunge, der harte und weiche Gaumen können von dem Zerstörungsprocess befallen werden. Die anfangs oft sehr beträchtlichen Defecte verkleinern sich dann später durch Narbenschrumpfung und es bilden sich schliesslich in der Umgebung des Mundes festere Narbenstränge, sodass Unter- und Oberkiefer mehr oder weniger fest an einander fixirt werden (narbige Kieferklemme, Ankylosis mandibulae spuria).

Ranke hatte Gelegenheit, während einer grossen Masernepidemie im Sommer 1887 in München 6 Fälle von Noma zu beobachten. Uebertragungsversuche von Nomastückchen unter die Haut von Kaninchen fielen negativ aus. Mikroskopisch fanden sich in der nekrotischen Zone am Rande des Noma-Defectes massenhaft Bacterien und zwar fast ausschliesslich Kokken, theils Diplo-, theils Streptokokken. Vor allem war ein ausgesprochener Zerfall der Kerne der Leukocyten sowohl, als auch der Bindegewebs- und Muskelkerne wahrnehmbar.

Die Behandlung der Noma besteht in energischer Localbehandlung, ähnlich wie bei der Wunddiphtherie und zwar so bald als möglich. Am besten wird der Brandherd mittelst Galvanocaustik oder dem Paquelin'schen Thermocauter zerstört, weniger zweckmässig ist die Anwendung flüssiger oder fester Aetzmittel (Schwefelsäure, Chlorzink, Kali causticum etc.). Bezüglich der Behandlung der zurückbleibenden Defecte und der narbigen Kieferklemme s. § 33, plastische Operationen im Gesicht (Wangenbildung).

Sycosis lentagra (Bartflechte).

Unter Sycosis oder Mentagra (Bartflechte) versteht man eine Entzündung der Haarbälge, welche wohl stets parasitären Ursprungs ist und besonders durch Trichophyton (Köbner) bedingt ist. Klinisch verläuft die Sycosis als Acne oder ulceröses Eczem der behaarten Theile des Gesichts und heilt unter entsprechender Narbenbildung und Verlust der Haare aus. Die Sycosis kommt ausschliesslich bei Männern vor.

Die Heilung der Sycosis kann rasch erzielt werden, wenn man (am besten in Narcose) mit einer Cilienpincette die Haare in dem ganzen erkrankten Gebiete ausreisst und dann mit einem scharfen Löffel die ulcerösen Hautstellen energisch abkratzt. Schliesslich bepinselt man die abgekratzte Hautstelle mit Glycerin, Jodtinctur oder ätzt mit Höllenstein. Auch Ignipunctur ist sehr zweckmässig.

ezem des Gesichts.

Acute oder chronische Eczeme kommen im Gesicht häufig vor; es entstehen Bläschen resp. Pusteln, welche zu Borken eintrocknen. Die Haut in der Umgebung der Bläschen ist gewöhnlich geröthet. Stets ist mehr oder weniger heftiges Jucken vorhanden.

Die Behandlung des Eczems besteht in der Beseitigung der vorhandenen Ursache (Nasencatarrhe, Blennorrhoe der Conjunctiva, Ohrcatarrhe u. s. w.) und in der Anwendung austrocknender Mittel. Nach Entfernung der Borken bestreicht man die erkrankte Hautstelle mit Ungt. lithargyr. Hebrae oder Vaseline und streut Amylum mit Zinkoxyd (5—10 : 1) auf.

Bezüglich des Eczema s. Erythema solare s. S. 167. —

Erysipelas faciei.

Das Erysipel des Gesichts, die Gesichtsrose (Erysipelas faciei). — Das Gesichts-Erysipel entsteht ausschliesslich im Anschluss an Continuitätsstörungen der äusseren Haut oder der Schleimhaut der Gesichtshöhlen und ist durch das Eindringen eines Streptococcus in die feineren Lymphbahnen der Haut und des Unterhautzellgewebes bedingt. Nach Operationen ist das Erysipel selten geworden, weil wir es durch strenge

Asepsis sicher verhüten können. Spontane Gesichtserysipele in dem früher angenommenen Sinne durch „Erkältung“ ohne Vorhandensein von Continuitätstrennungen giebt es nicht.

Bezüglich der genaueren Beschreibung des Erysipelas, des Erysipel-Coccus u. s. w. s. Allg. Chir. 2. Aufl. § 71, hier sei nur folgendes hervorgehoben.

Das Hauterysipel des Gesichts greift sehr häufig auf die benachbarten Schleimhäute der Gesichtshöhlen über, oder umgekehrt, ein von einer Wunde, einer Erosion, einem Geschwür der Schleimhäute ausgehendes Erysipel wandert nach aussen auf die Haut. Gerade die recidivirenden oder habituellen Erysipele des Gesichts, welche früher als spontane angesehen wurden, entstehen mit Vorliebe von oft oberflächlichen catarrhalischen Geschwüren der Nasen-Rachenhöhle aus. Die Schleimhauterysipele der Gesichtshöhlen können durch Uebergreifen auf die Epiglottis und den Kehlkopf Glottisödem verursachen, sodass die Tracheotomie nothwendig werden kann. Sie können auch bis in die Lungen wandern und hier die sog. Wanderpneumonieen veranlassen, welche für Schleimhauterysipele des Luftrohrs charakteristisch sind.

Phlegmonöse und gangränöse Erysipele des Gesichts sind selten und wenn Eiterung oder Gangrän auftritt, dann sind sie in der Regel sehr beschränkt. Die Schwellung bei der Gesichtsrose ist besonders hochgradig an den Lippen und an den Augenlidern, sodass letztere meist vollständig geschlossen sind.

Die Dauer des Gesichtserysipels schwankt zwischen Stunden, Tagen und Wochen, die mittlere Dauer beträgt etwa 6—8—10 Tage.

Von besonderem Interesse ist, dass lupöse und syphilitische Neubildungen mit oder ohne Geschwürsbildung, ferner eigentliche Geschwülste, wie Sarcome und Carcinome durch fettigen Zerfall vollständig verschwinden können, wenn ein Erysipel über sie hingewandert (sog. curatives Erysipel, Erysipèle salutaire der Franzosen). Man hat daher Erysipel auf inoperable Geschwülste übergeimpft, um sie auf diese Weise zum Verschwinden zu bringen.

Die Prognose des Gesichtserysipels ist nicht ungünstig, doch kann man niemals für den günstigen Ausgang einer Gesichtsrose einstehen. Die durchschnittliche Mortalität des Erysipelas beträgt etwa 11 %. Zuweilen führt das Gesichtserysipel durch Meningitis zum Tode.

Die Behandlung des Gesichtserysipels geschieht nach allgemein gültigen Regeln, wie wir sie im Lehrb. d. allg. Chir. 2. Aufl. § 71 beschrieben haben. —

Fig. 102. Lupus des Gesichts (nach v. Esmarch).

Lupus des Gesichts.

Der Lupus des Gesichts (s. Fig. 102). — Der Lupus des Gesichts ist, wie jeder Lupus, eine echte Tuberculose der Haut, seltner beginnt er primär in der Schleimhaut der Gesichtshöhlen und greift von hier aus auf die Haut über. In den lupösen Herden findet man stets die von R. Koch entdeckten

Tuberkelbacillen (Friedländer, Pfeiffer, Doutrelepont. — s. Allg. Chir. 2. Aufl. § 83 und 93). In der Haut entsteht der Lupus wohl in der Weise, dass sich die Tuberkelbacillen in den normalen Hautporen oder in Wunden, in kleinsten Hautverletzungen ansiedeln. Anatomisch handelt es sich um die Bildung kleinster Knötchen, um specifische Tuberkeln. Durch Zerfall der Knötchen entstehen entsprechende Hautgeschwüre. Im Verein mit den Knötchen und Geschwüren beobachtet man häufig diffuse Infiltrationen und Gewebshyperplasieen. Das Epithel wuchert oft in Form von atypischen Epithelwucherungen in das Unterhautzellgewebe hinein, sodass histologisch krebsähnliche anatomische Veränderungen entstehen. So erklärt es sich vielleicht auch, dass gerade Lupöse nicht selten an Hautkrebs erkranken (s. Fig. 103).

Klinisch unterscheidet man im Wesentlichen drei Formen: den Lupus maculosus (oder Lupus exfoliativus), den Lupus exulcerans und den Lupus hypertrophicus. Beim Lupus maculosus bilden sich rothe oder gelbbraune Flecken mit rissiger oder sich abschilfender Epidermisdecke (Lupus exfoliativus). Der geschwürige Lupus (Lupus exulcerans, die „fressende Flechte") kann zu ausgedehnten Zerstörungen der Haut und der Nachbargebilde, besonders an der Nase, an den Wangen, Lippen und Augenlidern, führen. Die Schleimhaut erkrankt meist secundär, primärer Schleimhautlupus ist seltener. Der Knochen wird vom Lupus gewöhnlich verschont, daher sind z. B. knöcherne Nasendefecte meist syphilitischer Natur, während Defecte an den Weichtheilen und am Knorpel des beweglichen Nasentheils vorzugsweise durch den Lupus entstehen. Das knorpelige Septum narium wird mit Vorliebe durch Lupus exulcerans zerstört.

Fig. 103. Hautcarcinom der rechten Augengegend bei einem Lupuskranken (nach v. Esmarch).

Sehr häufig schreitet der Process an der Peripherie des Lupusherdes fort, während in der Mitte desselben sich glattes, strahliges Narbengewebe bildet. Die knotige Form des Lupus ist der Lupus hypertrophicus. Zwischen den einzelnen Formen giebt es zahlreiche Uebergänge, auch treten sie oft combinirt auf. Der Verlauf des Lupus ist ein sehr chronischer, er beginnt meist zur Zeit der Pubertät oder später und kann bis in das Greisenalter andauern. Nicht selten sterben Lupöse an Tuberculose der inneren Organe, z. B. der Lunge, oder erkranken, wie gesagt, an Hautkrebs. Die Entstellungen an der Nase, Wange und an den Augenlidern sind oft beträchtlich.

Die Behandlung des Lupus besteht neben einem entsprechenden allgemeinen roborirenden Verfahren (s. § 83 des Lehrb. d. allg. Chir. 2. Aufl.) vor Allem in einer energischen chirurgischen Localbehandlung, d. h. in Zerstörung der lupösen Herde mittelst des scharfen Löffels, durch den Paquelin'schen Thermocauter, durch Galvanocaustik, durch Excision der lupös erkrankten Hautstelle mit plastischem Ersatz (s. § 29—33, plastische Operationen im Gesicht). Bei dem erythematösen Lupus genügt meist die

punktförmige Ustion mittelst des Paquelin'schen Fistelbrenners oder mittelst des galvanocaustischen Stichbrenners, während bei dem Lupus exulcerans und Lupus hypertrophicus vorher energisch die erkrankten Partieen mit dem scharfen Löffel entfernt werden müssen. Nach der Auslöffelung kann man dann besonders bei Erkrankung grösserer Hautflächen nach Stillung der Blutung sofort oder erst am nächsten Tage Hauttransplantationen vornehmen, indem man nach Thiersch entprechend grosse, möglichst feine Hautschnitte mittelst eines Mikrotoms oder eines breiten Rasirmessers aus der Gegend des Oberarms entnimmt. In Folge solcher Transplantationen glaube ich auch seltener Recidive beobachtet zu haben. Bei Lupus in der Nasengegend ist es oft nothwendig, dass man sich auch die Nasenhöhle durch Spaltung in der Mittellinie bis zum Nasenbein oder weiter hinauf genügend zugänglich macht (s. Chirurgie der Nase). Narbencontracturen oder tiefgehende Defecte beseitigt man durch plastische Operationen. Bezüglich der Behandlung des Lupus mit Tuberculin s. Allg. Chir. 2. Aufl. § 83 S. 339. —

Syphilis des Gesichts.

Syphilis des Gesichts. — Die primäre syphilitische Infection, der syphilitische oder harte Schanker (syphilitische Initialsclerose) ist an den verschiedensten Stellen des Gesichts, am häufigsten aber an den Lippen beobachtet worden. Carcinom, Rotz oder Milzbrand sind zuweilen mit der syphilitischen Initialsclerose verwechselt worden. Durch die Art des Verlaufes aber, durch die Anamnese und mikroskopische Untersuchung wird man meist leicht die richtige Diagnose stellen können. Für den harten Schanker ist besonders der speckige Grund und die raschere Entstehung des Geschwürs gegenüber dem Carcinom von Wichtigkeit. Milzbrand und Rotz sind sehr charakteristische Erkrankungen (s. S. 168—169 und Allgemeine Chirurgie 2. Aufl. § 77 und § 78), sie treten bei Individuen auf, welche in Folge ihres Berufs mit milzbrandigen oder rotzigen Thieren oder Häuten resp. Cadavern zu thun haben. Der weiche, nicht-syphilitische Schanker ist im Gesicht viel seltener, als der harte. Sehr selten ist der phagedänische (gangränöse) Schanker, welcher zu tiefklaffenden Substanzverlusten z. B. an den Lippen führen kann.

Die Secundärsymptome der Lues (s. Allg. Chir. 2. Aufl. § 84) sind im Gesicht ganz gewöhnlich, sie bestehen theils in syphilitischen Ausschlägen der Haut, besonders an der Stirn, und in Geschwüren der Haut und Schleimhäute, oft mit Nekrose des unterliegenden Knochen, wie wir es genauer für die Syphilis des Schädels beschrieben haben (s. S. 60—63). Bezüglich der syphilitischen Affection der Nasenhöhle verweise ich auf die Chirurgie der Nase.

Auch diese secundären syphilitischen Geschwüre, welche aus umschriebenen oder mehr syphilitischen Infiltrationen und vor Allem aus Gummaknoten entstehen, sind zuweilen mit Carcinom verwechselt worden. Bei Carcinom ist der Geschwürsrand derb, hart infiltrirt und nicht so ausgebuchtet und ausgenagt, wie bei Syphilis, bei letzterer sind die geschwürigen Defecte auch mehr auffallend kreis- oder bogenförmig. Für die syphilitische Natur eines Geschwürs spricht dann vor Allem, dass dasselbe durch Schmiercur und Darreichung von Jodkali unter entsprechender Localbehandlung (Auslöffelung, Paquelin etc.) heilt. Zuweilen aber haben die syphilitischen Geschwüre einen auffallend malignen Charakter, indem die Zerstörung der

Weichtheile und Knochen trotz Quecksilber und Jodkali unaufhaltsam fortschreitet und zu grösseren Defecten an den Lippen, Augenlidern und vor Allem an der Nase führt. In der Regel handelt es sich hier stets um Fälle, welche früher nicht genügend einer zweckmässigen Allgemein- und Localbehandlung unterworfen sind.

Die Behandlung der Syphilis im Gesicht, besteht wie überall, so auch hier in syphilitischer Allgemeinbehandlung und in entsprechender Localbehandlung durch Auskratzen der syphilitischen Geschwüre, durch Anwendung des Thermocauter von Paquelin, durch Aetzmittel (Kal. causticum) u. s. w. (s. Allg. Chir. 2. Aufl. § 84 und Spec. Chir. S. 63 Schädelsyphilis). —

Die Geschwülste des Gesichts (Augen-, Wangen-, Lippengegend). Epitheliale Neubildungen. Carcinom.

Die Geschwülste des Gesichts in der Gegend der Augen, Wangen und Lippen. — Die Geschwülste im Bereich des Gesichts sind sehr mannichfaltig. Bezüglich der genaueren Beschreibung der einzelnen Geschwulstarten s. auch Allg. Chir. 2. Aufl. § 125—130.

Von den epithelialen Neubildungen des Gesichts ist das Carcinom bei weitem die häufigste Form (s. Allg. Chir. 2. Aufl. § 129).

Das Carcinom des Gesichts entsteht am häufigsten in der Haut, seltener in der Schleimhaut. Mit Vorliebe entwickelt sich das Carcinom an den Uebergangsstellen von Haut in die Schleimhaut, z. B. an der Unterlippe und an den Augenlidern. An der Oberlippe ist das Carcinom äusserst selten.

Die Carcinome der Gesichtshaut gehen von den Zellen des Rete Malpighi oder von den Hautdrüsen und Haarbälgen aus, es entsteht eine Infiltration des Corium und eventuell weiter der unterliegenden Gewebe durch Epithelzellen, welche in Form von einzelnen Herden, von Strängen und Zapfen in theils altem, theils neugebildetem bindegewebigem Stroma (Krebsstroma) liegen.

Fig. 104*a*.

Fig. 104*b*.

Fig. 104*c*.

Typen des Gesichtskrebses.

Die äussere Form der Hautkrebse im Gesicht ist verschieden. Am häufigsten findet man umschriebene Knoten oder mehr diffuse flache Infiltrationen und Indurationen meist mit entsprechender Geschwürsbildung, besonders an der Unterlippe bei Männern (s. Fig. 104*a*), oder man beobachtet papilläre, dentritisch verzweigte zottige Wucherungen (Fig. 104b), oder endlich tiefgreifende Geschwüre mit harten infiltrirten Rändern und entsprechender Schrumpfung des umgebenden Gewebes (Fig. 104c).

In anatomischer und klinischer Beziehung unterscheiden wir mit Thiersch zwei Formen des Hautkrebses, den flachen und den tiefgreifenden Hautkrebs.

Der flache Hautkrebs (Cancroid) entsteht vorwiegend vom Rete Malpighi aus, der tiefgreifende dagegen in der Regel von den Hautdrüsen. Der

flache Gesichtskrebs stellt meist diffuse Verdickungen der Haut dar, welche sich allmählich in flache Geschwüre mit wenig erhabenen Rändern umwandeln und langsam ausbreiten (Ulcus rodens der Alten). An dem flachen Krebsgeschwür kommen nicht selten Vernarbungsvorgänge vor, trotzdem aber schreitet der geschwürige Zerfall immer weiter fort. Der flache Hautkrebs breitet sich weniger in die Tiefe, sondern mehr der Fläche nach aus. Der Verlauf des flachen Hautkrebses im Gesicht ist sehr chronisch, er hat oft eine Dauer von 10—20 Jahren und noch länger. Auch führt der flache Hautkrebs in der Regel nicht zu Metastasen.

Die tiefgreifende Form des Hautkrebses entsteht vorzugsweise von den Hautdrüsen und ist durch einen rascheren, bösartigeren Verlauf ausgezeichnet, es bilden sich tiefgreifende harte Knoten oder papilläre Wucherungen, und schliesslich charakteristische, weit in die Tiefe ragende Geschwüre auf verhärtetem Grund, die Lymphdrüsen werden eher befallen und Metastasen treten in nicht ganz seltenen Fällen auf. Zuweilen beobachtet man bei Gesichtskrebs ganz beträchtliche Zerstörungen der Weichtheile und der Knochen (s. Fig. 105). Die primären Schleimhautkrebse, welche secundär auf die Haut übergreifen, sind seltener, sie zeigen meist einen sehr malignen Verlauf.

Fig. 105. Beträchtliche Zerstörung des Gesichts durch Hautcarcinom (nach BILLROTH).

Für die Entstehung der Gesichtskrebse sind locale Irritationen mechanischer oder chemischer Art von der grössten Bedeutung. Männer erkranken häufiger als Frauen. Der Gesichtskrebs entsteht selten vor dem 40. Lebensjahre. Die so häufigen Carcinome der Lippen bei Männern hat man mit dem Rauchen, mit den häufigen Reizungen durch schlechtes Rasiren, die Carcinome der Wangenschleimhaut mit Reizungen durch Tabakrauchen oder Tabakkauen oder durch scharfe Zahnstümpfe in ursächlichen Zusammenhang gebracht. Nicht selten entwickelt sich der Hautkrebs im Anschluss an chronische Entzündungen der Haut z. B. an Lupus (s. Fig. 103), oder er geht von Narben und gutartigen Tumoren z. B. von Hauthörnern, Warzen oder Atheromen aus. Die Disposition zu Hautkrebs ist oft ererbt.

Die Behandlung der Gesichstkrebse besteht in möglichst frühzeitiger Exstirpation derselben. Die Exstirpation des Carcinoms mit dem Messer wird möglichst weit vom Krebsrande entfernt im Gesunden vorgenommen, damit keine Krebskeime zurückbleiben. Häufig ist die Resection des erkrankten Theiles des Unter- und Oberkiefers nothwendig. Ferner empfiehlt sich stets die Entfernung der regionären Lymphdrüsen, auch wenn sie noch nicht erkrankt sind. Der entstandene Defect wird eventuell durch plastische Operation gedeckt (s. § 29—33). Nur durch frühzeitige Exstirpation kann eine vollständige Heilung erzielt werden. In der Regel treten Recidive nach der Exstirpation des Gesichtskrebses auf. Wenn in $1^1/_2$—2 Jahren kein Recidiv erfolgt, dann ist ein solcher Patient wahrscheinlich als vollständig geheilt zu betrachten. In der Regel folgt

ein Recidiv dem andern, bis der Kranke an Erschöpfung, an allgemeiner Carcinomatose, an Blutungen oder an intercurrenten Krankheiten u. s. w. zu Grunde geht.

Die Recidive nach Krebs sind theils continuirliche, d. h. sie gehen aus bei der Operation zurückgelassenen Theilen der primären Geschwulst hervor, theils regionäre, welche als selbständige neue Krebsbildungen in der Narbe und deren Umgebung zu betrachten sind. Die regionären Recidive entstehen zuweilen erst nach Jahren.

Auch die Recidive müssen sobald als möglich entfernt werden. Hierzu benutze ich bei noch kleinen, umschriebenen Recidiven mit Vorliebe die Ignipunctur mit dem galvanocaustischen Stichbrenner, welche ich aufs Wärmste empfehlen möchte. Die Narbenbildung ist durchaus nicht entstellend.

Auch bei grossen Krebsgeschwüren ist die Anwendung des Thermocauters empfehlenswerth. Die Behandlung inoperabler Krebse ist symptomatisch (s. Allg. Chir. 2. Aufl. S. 588 und 618). Die für solche Fälle empfohlene Erysipelimpfung haben wir bereits oben erwähnt (s. auch Allg. Chir. S. 589).

Endresultate nach der Operation des Lippenkrebses.

A. Wörner hat in den Bruns'schen Mittheilungen aus der Tübinger Klinik bezüglich der Endresultate nach Operation des Lippenkrebses auf Grund von 866 Fällen von Lippenkrebs festgestellt, dass 87,6% aller Recidive im ersten Jahre nach der Operation auftraten und dass derjenige, welcher drei Jahre lang recidivfrei geblieben ist, mit grosser Sicherheit als definitiv geheilt anzusehen ist. 28,1% aller Operirten wurden definitiv geheilt.

Nach Wörner kamen von 866 Fällen von Lippenkrebs 782 (90,4%) bei Männern und 84 (9,6%) bei Weibern vor. In 94,4% sass der Krebs an der Unterlippe und in 5,6% an der Oberlippe. Der Oberlippenkrebs ist häufiger bei Weibern (14,3%) als bei Männern (2,17%). —

Gutartige epitheliale Neubildungen. Hauthörner.

Was die gutartigen epithelialen Neubildungen betrifft, so haben wir bereits S. 24 die Hauthörner erwähnt, welche im Gesicht, auf der Stirn, auf dem Nasenrücken und an den Lippen besonders bei alten Frauen beobachtet werden. Die Hauthörner können in Carcinom übergehen, daher ist ihre Exstirpation nothwendig. Um Recidive zu vermeiden, muss man bei der Exstirpation den Hautboden mitentfernen. —

Warzen.

Warzen, oft pigmentirt und mit Haaren versehen, kommen im Gesicht ziemlich häufig vor und sollten ebenfalls durch Exstirpation oder durch Ignipunctur mit dem galvanocaustischen Stichbrenner entfernt werden, da auch sie zuweilen den Ausgangspunkt von Carcinomen bilden.

Atherome.

Von gutartigen Geschwülsten, von den Hautdrüsen ausgehend, erwähne ich die Atherome oder Balggeschwülste in Folge der Verstopfung eines Talgdrüsenausganges; sie werden in derselben Weise entfernt, wie wir es S. 25 bereits beschrieben haben. Vor Allem muss der Balg in toto entfernt werden, weil sonst Recidive oder Atheromfisteln auftreten. Auch die Atherome gehen zuweilen in Carcinom über. —

Comedonen.

Zu den Follicularcysten gehören auch die sog. Mitesser oder Comedones, jene bekannten kleinen, oft schwarzen Hautknötchen im Gesicht, d. h. Secretpfröpfe in den

Milium.

Haarbälgen, ferner Milium in Folge analoger Secretanhäufung in den Talgdrüsen. Beide geben gern zu der Entstehung von Furunkeln Veranlassung. —

Schweissdrüsenadenome.

Die Adenome der Schweissdrüsen sind in neuerer Zeit besonders von Stilling beschrieben worden (D. Zeitschr. für Chir. Bd. VIII), sie bilden flache, schuppende Neubildungen mit zahlreichen, sehr kleinen knötchen- oder wurstförmigen Erhöhungen, nicht selten auch mit kleinen cystischen Bläschen. Die Adenome der Schweissdrüsen sind früher vielfach zum Lupus gerechnet worden, bis die genauere histologische Untersuchung ihre Natur feststellte. Die Behandlung ist ähnlich wie beim Lupus. —

Dermoidcysten.

Die Dermoidcysten, welche aus verirrten embryonalen Hautkeimen entstehen (s. Lehrb. d. allg. Chir. 2. Aufl. S. 622), sind im Gesicht nicht selten, wie sie auch am Schädel (s. S. 26) häufiger vorkommen. Im Gesicht sitzen sie besonders am oberen Orbitalrande, am häufigsten in seinem äusseren Theile, ferner in der äusseren Hälfte des oberen Augenlides, am Nasenrücken, an der Stirn, in der Schläfengegend und vor und hinter dem Ohre. Nach Mikulicz ist die Entstehung der Dermoidcysten des Kopfes zu den Ein-

stülpungen des Hornblattes und zu den fötalen Spalten in Beziehung zu bringen, so z. B. die Bildung der Dermoide in der Umgebung der Orbita zur fötalen Augennasenfurche und zur Einstülpung des Hornblattes behufs Anlage der Linse. Die Dermoide der Ohrgegend stehen wohl mit der ersten Kiemenspalte in ursächlichem Zusammenhange. Die Dermoidcysten sitzen stets tiefer als die Atherome, meist auf dem Knochen und in letzterem findet sich oft wohl in Folge primärer Bildungshemmungen eine entsprechende Delle, welche sich im weiteren Verlauf langsam vergrössern kann bis zur vollständigen Perforation des Knochens, besonders am Schädel. Die Dermoidcysten wachsen sehr langsam und erreichen nur selten die Grösse einer Wallnuss. Weinlechner hat bei einem 22jährigen Manne eine über hühnereigrosse Dermoidcyste im Gesicht beobachtet.

Bei der Exstirpation der Dermoide muss man sich stets der Thatsache bewusst sein, dass der unterliegende Knochen perforirt sein kann. Daher muss stets streng aseptisch operirt werden und der Balg muss vorsichtig in toto entfernt werden, damit derselbe nicht einreisst oder Theile desselben zurückbleiben; im letzteren Falle entstehen Recidive, auch kann dann Eiterung oder Erysipel in Folge des zurückgehaltenen zersetzten Secretes verursacht werden. —

Sonstige Cysten.

Von sonstigen Cysten, welche ich gleich hier anschliessen will, sind vor Allem die serösen Cysten, z. B. der Wange, bemerkenswerth, welche von Ranke, v. Bruns, Güterbock u. A. beschrieben worden sind, sie sind uniloculäre oder multiloculäre, an der Innenwand Endothel tragende Cysten mit meist wasserhellem Inhalt und im Wesentlichen wohl als cystische Lymphangiome zu deuten. —

Cystische Lymphangiome.

Echinococcus.

Die parasitären Cysten durch Echinococcus sind im Gesicht sehr selten. In der Literatur finden sich Fälle von Dupuytren und Ricord. —

Geschwülste der Bindesubstanzen (desmoide Gewächse).

Geschwülste der Bindesubstanzen. — Die desmoiden Gewächse sind im Gesicht viel seltener als die epithelialen.

Fibrome.

Ich erwähne zunächst die harten und weichen Fibrome. Das weiche Fibrom ist theils eine umschriebene, theils eine mehr diffuse Bildung von zuweilen beträchtlicher Grösse (Cutis pendula, Elephantiasis faciei). In Fig. 106 ist ein derartiges weiches Fibrom abgebildet. Die Gesichtshaut, Augen, Mund und Nase werden durch solche grosse Fibrome oft stark verzogen. Von Interesse ist auch, dass in Folge des Zugs und Drucks dieser grossen weichen Fibrome nicht selten Formveränderungen des Schädels und der Gesichtsknochen entstehen, z. B. Asymmetrie des Gesichtsschädels, Verbiegungen, Atrophie oder Schwund der Gesichtsknochen, ähnlich wie bei Makroglossie und Makrochilie (Trendelenburg, Murisier). Nicht selten combiniren sich diese grossen weichen Fibrome mit Myxom oder mit Angiom und Lymphangiom, sodass man dann in den Fällen der beiden letzteren Categorieen zahlreiche erweiterte Arterien, Venen und Capillaren oder ectatische Lymphgefässe in der Geschwulst findet.

Fig. 106. Weiches Fibrom des Gesichts (Elephantiasis faciei) bei einem 24jähr. Mädchen (nach Schüller. Chirurg. Klinik in Greifswald).

Die oft pigmentirten und mit Haaren versehenen angeborenen Hautmäler oder Muttermäler sind ebenfalls theils weiche Fibrome, theils mehr Angiome.

Die Behandlung der grossen weichen Fibrome geschieht eventuell in mehreren Sitzungen durch partielle keilförmige Excisionen mit nachfolgender tiefgreifender Naht, wie wir es bereits S. 29 beschrieben haben.

Narbenkeloide.

Zu den harten Fibromen gehören auch die Narbenkeloide (s. Allg. Chir. 2. Aufl. S. 590) fast knorpelharte Fibrome, welche am häufigsten an den Ohrläppchen im Anschluss an die Herstellung der Ohrlöcher auftreten. Es bildet sich zuerst eine umschriebene Härte, dann allmählich eine harte, mehr kugelige, schmerzlose Geschwulst, etwa haselnuss- bis wallnussgross, nur selten grösser. Nach der Exstirpation erfolgt fast stets ein Recidiv. Zweckmässiger als die Exstirpation ist oft die Ignipunctur mit dem Paquelin'schen Fistelbrenner oder mit dem galvanocaustischen Stichbrenner.

Sonst kommen Narbenkeloide besonders noch nach den gewöhnlichen Schlägerverletzungen des Gesichts in Form von derben fibrösen Wülsten vor. Hier ist die Exstirpation der Narbenwülste und nachfolgende sorgfältige Naht mit feiner Seide und fortlaufender Catgutnaht zu empfehlen. —

Makrochilie. Die angeborene Vergrösserung der Ober- oder Unterlippe (Makrochilie) ist bedingt theils durch diffuse Fibrombildung, d. h. durch diffuse Hyperplasie des submucösen Bindegewebes, theils durch Gefässerweiterung und Gefässneubildung sowohl der Blutgefässe wie der Lymphgefässe. Bald handelt es sich vorwiegend um Bindegewebshyperplasie (diffuses Angiom), bald besteht die vergrösserte Lippe vorzugsweise aus erweiterten Blut- oder Lymphgefässen (cavernöses Angiom, Lymphangiom). Je reicher die Geschwulst an Blutgefässen, um so weicher ist sie. Die lymphangiectatische Makrochilie fühlt sich meist derber an, ja zuweilen so fest, dass die Geschwulst beim Durchschneiden knirscht. Die Grösse der Lippe ist oft beträchtlich. Die meist dunkelblau gefärbte Lippe klappt sich oft der Schwere nach um und senkt sich abwärts, sodass eine bedeutende Entstellung entsteht.

Die angeborene Makrochilie entsteht wohl meist in einer sehr frühen fötalen Periode in Folge abnormen Verhaltens des ersten Kiemenbogens, da meist auch der Unterkiefer hyperplastisch und nach vorn umgebogen ist (Trendelenburg). Durch Makrochilie der Oberlippe kann secundär der unterliegende Knochen durch Druck atrophisch werden (Wegner).

Die Behandlung der Makrochilie besteht in keilförmigen Excisionen mit nachfolgender tiefgreifender Naht oder in Ignipunctur mit dem Paquelin'schen Thermocauter oder dem galvanocaustischen Stichbrenner.

Doppellippe. Von der Makrochilie sind die leichten Fälle von Hypertrophie der Lippen, die sog. Doppellippe, zu unterscheiden. Hier handelt es sich im Wesentlichen um Hyperplasie der Schleimhaut in Form einer abnormen Schleimhautfalte resp. eines Schleimhautwulstes, welcher besonders beim Sprechen und Lachen hinter der Lippe sichtbar wird. Derselbe entstellende Zustand der Lippen kann auch durch häufige entzündliche Processe erworben werden.

Die Behandlung der Doppellippe besteht in Excision der abnormen Schleimhautfalte mittelst Balkenzange und Messer oder Scheere; sodann wird die Wunde mit feiner Seide oder Catgut durch Naht geschlossen.

Lipome. Lipome kommen im Gesicht nicht sehr häufig vor.

Plexiforme Neurome. Auch plexiforme Neurome resp. Neurofibrome sind im Gesicht selten, häufiger in der Schädelgegend, z. B. in der Schläfe (s. S. 29). —

Sarcome. Sarcome werden in der Gesichtshaut nicht häufig beobachtet. Das Schlauchsarcom (Cylindrom) kommt besonders in der Umgebung des Auges und in der Thränendrüse vor. Von besonderem Interesse sind die Pigmentsarcome (Melanome), welche zuweilen im Anschluss an Pigment- oder „Leberflecken", an pigmentirte behaarte Naevi u. s. w. sich entwickeln. Am häufigsten gehen die Melanome von der Chorioidea des Auges aus und zeigen hier einen sehr raschen letalen Verlauf. In wenigen Wochen sah ich bei einem Kinde nach Exstirpation des Bulbus mehrere Melanome am Schädel auftreten (Fig. 107). Nur selten ist bei ausgesprochenen Melanosarcomen dauernd Heilung durch Exstirpation erzielt worden, gewöhnlich treten sehr bald Recidive und Metastasen auf. Sobald ein Leberfleck, eine pigmentirte Warze oder ein Muttermaal sich vergrössert, ist die sofortige Exstirpation angezeigt.

Melanome.

Fig. 107. Melanom des rechten Auges mit mehreren secundären Melanomen (+ + +) am Schädel.

Eine eigenthümliche diffuse subcutane Geschwulstbildung am Kopf und im Gesicht eines 68jährigen Metzgers, welche vorzugsweise aus lymphoiden Zellen bestand („diffuses subcutanes Lymphoid" s. Fig. 108), hat A. Bidder beschrieben (v. Langenbeck's Arch. 1877, Nr. 21). —

Aneurysmen.

Aneurysmen der Gesichtsarterien sind an der Art. maxillaris ext., int. und an den Art. coronariae nicht häufig, meist entstehen sie nach Verletzungen, seltener spontan. Bezüglich der Aneurysmen der Art. temporalis und der arteriell-venösen Aneurysmen der A. und Vena temp. s. S. 22). Das sog. **Rankenangiom, Aneurysma cirsoides s. anastomoticum**, d. h. die Erweiterung einer ganzen Anzahl von Arterienästen und Capillaren unter gleichzeitiger Hypertrophie ihrer Wandung gehört mehr zu den echten Neubildungen, zu den Angiomen (s. Fig. 13 S. 22).

Die beste **Behandlung** der echten Aneurysmen der Gesichtsarterien besteht in centraler und peripherer Unterbindung der zuführenden Arterie und in Exstirpation des Sacks. —

Angiome.

Die **Angiome** sind im Gesicht sehr häufig, nach TRENDELENBURG kommen $^2/_3$ aller Angiome auf das Gesicht. Das weibliche Geschlecht wird am häufigsten befallen, $^2/_3$ aller Angiome wurden nach TRENDELENBURG bei diesem beobachtet. Nach VIRCHOW kommen die Angiome des Gesichts besonders in der Gegend der fötalen Gesichtsspalten vor.

Angioma simplex.

Theils handelt es sich um **Angioma simplex (Naevus vasculosus, plexiformes Angiom)**, welches aus erweiterten, geschlängelten und neugebildeten Capillaren

Fig. 108. „Diffuses subcutanes Lymphoid" bei einem 68jähr. Metzger (nach BIDDER).

Fig. 109. Angeborene Teleangiectasie (Muttermaal) mit Haarbildung [Rattenfell] — nach MASON.

und Uebergangsgefässen besteht. Hierher gehören die weichen, hellrothen bis dunkelrothen Teleangiectasieen, das angeborene Feuermaal, die pigmentirten und oft mit Haaren versehenen Muttermäler (s. Fig. 109). Manche von diesen behaarten Muttermälern sind mehr diffuse weiche Fibrome, andere mehr Angiome. Die Haarbildung hat oft Aehnlichkeit mit Thierfellen, z. B. mit Ratten-, Affen- oder Hasenfellen. Von den Müttern wird sehr oft angegeben, so auch in dem in Fig. 109 abgebildeten Falle, dass sie während der betreffenden Schwangerschaft durch plötzliches Erscheinen derjenigen Thiere, deren Haarbildung die Kinder auf ihrem Muttermaal tragen, erschreckt worden seien. Bezüglich der abnormen Behaarung im Gesicht bei Frauen (Bartbildung) und der sog. Haarmenschen s. Lehrb. d. allg. Chir. 2. Aufl. S. 597.

Aus den capillaren Angiomen entstehen nicht selten **ganz beträchtliche pulsirende Angiome**, welche rasch an Umfang zunehmen und den grössten Theil des Gesichts oder Schädels einnehmen können (**Angioma arteriale racemosum s. Aneurysma cirsoides s. anastomoticum** s. Fig. 13 S. 22).

Cavernöse Angiome (Tumor cavernosus).

In anderen Fällen ist das Angiom des Gesichts ein **cavernöses (Tumor cavernosus)**, d. h. es besteht aus Endothel tragenden, mit flüssigem oder geronnenem Blute erfüllten Hohlräumen, welche durch bindegewebige Scheidewände getrennt sind; sie sind im Wesentlichen durch Erweiterung der **Venen** aber auch der **Capillaren** entstanden. Die Angiome combiniren sich nicht selten mit **Fibrom, Lipom** und **Sarcom (Angio-Sarcom)**.

Die einzelnen Formen der Angiome gehen vielfach in einander über. Auch aus den einfachen Angiomen der Capillaren, aus kleinen angeborenen rothen Flecken können

allmählich beträchtliche pulsirende Geschwülste entstehen. Ein Theil der angeborenen Angiome geht zurück oder bleibt stationär, ein anderer aber wächst mehr oder weniger rasch. Ich habe bei einem neugeborenen Kinde sogar ein über gänseeigrosses Angiom des Oberschenkels im Laufe von sechs Monaten vollständig bis auf einen entsprechenden Pigmentfleck zurückgehen sehen.

Die Behandlung der Angiome im Gesicht besteht, wenn möglich, in Exstirpation derselben oder in der durch v. Nussbaum zuerst methodisch eingeführten Ignipunctur mittelst Galvanocaustik oder durch den Thermocauter. Auch die grossen Feuermäler dürften sich für galvanocaustische Stichelung eignen. Pauli hat Tätowiren derselben empfohlen. Gestielte Angiome kann man durch galvanocaustische Schlinge entfernen. Bei ausgedehnten Angiomen, also besonders bei den pulsirenden arteriellen Rankenangiomen (Angioma arteriale racemosum s. Aneurysma cirsoides s. anastomoticum) hat man auch durch Unterbindung der Carotis communis Heilung erzielt (v. Bruns). Aber wie selten bei diesen Geschwülsten durch Unterbindung der Carotis communis oder Carotis ext. Heilung eintrat, hat Heine gezeigt: Von 60 Fällen wurden 32 durch Unterbindung der Carotis communis behandelt, nur drei wurden geheilt. Trendelenburg empfiehlt daher bei ausgedehntem Aneurysma cirsoides (Angioma arteriale racemosum) wiederholte keilförmige Excisionen aus der Geschwulst eventuell nach vorheriger Unterbindung der zuführenden Arterie, wenn nöthig der Carotis ext. oder der Carotis communis.

Auch die parenchymatöse Injection von Jodtinctur, von Liquor ferri sesquichlorati, Alcohol absolutus oder Liquor Piazza (Natron chlor. 15,0, Liq. ferri sesquichlorati (30%) 20,0, Aq. dest. 60,0 nach de Saint-Germain) ist empfohlen worden. Die Anwendung der Aetzmittel ist nicht zweckmässig. Jedes angeborene Angiom, auch das kleinste rothe Fleckchen muss sorgfältig beobachtet werden, ob es verschwindet, stationär bleibt oder wächst. Vergrössert es sich, dann muss dasselbe baldigst durch Exstirpation oder Ignipunctur beseitigt werden. —

Lymphangiome. Die Lymphangiome, durch Erweiterung der Lymphgefässe entstanden, kommen im Gesicht besonders in den Lippen bei angeborener Makrochilie vor, welche wir bereits oben erwähnt haben.

An Stirn und Wange (Makromelie) haben Weinlechner, Wegner u. A. cavernöse Lymphangiome beobachtet. Steudener beschrieb ein Lymphangiom der Conjunctiva bulbi, welches die Cornea in Form eines ringförmigen Wulstes umgab.

Die Behandlung der Lymphangiome besteht, wie bereits erwähnt, in der Anwendung keilförmiger Excisionen oder der Ignipunctur. —

§ 28. *Verletzungen und chirurgische Krankheiten der Orbita.* Verletzungen und Krankheiten der Orbita. — Von den Krankheiten der Orbita seien hier nur kurz diejenigen hervorgehoben, welche von besonderer chirurgischer Bedeutung sind.

Verletzungen der Orbita. (Wunden.) Die Wunden der Orbita. — Die Wunden der Orbita haben wir bereits § 9 und § 26 bei der Lehre von den Fracturen des Schädels und den Verletzungen der Weichtheile des Gesichts abgehandelt. Hier sei noch kurz erwähnt, dass nicht selten nach solchen Verletzungen der Orbita schwere Phlegmone, Meningitis und Tod eintritt. Nach perforirenden Verletzungen der Orbita mit Verletzung des Gehirns ist nicht selten sofortiger Tod erfolgt. Von Interesse ist ein Fall, welcher sich jüngst im Wiener Fechtklub ereignet hat und nach verschiedenster Richtung hin lehrreich ist. Die Säbelspitze eines der Fechter drang dem Gegner durch die Orbita ins Gehirn und veranlasste fast sofortigen Tod. Die Section ergab, dass die Säbelklinge zwischen Bulbus und innerem Augenwinkel in die Orbita gedrungen. Die Decke der letzteren war in der Gegend des kleinen Keilbeinflügels durchstochen, der Sinus cavernosus eröffnet, die Carotis int. und der N. abduceus waren durchtrennt, weiter hatte die Säbelspitze den rechten Hirnstiel durchschnitten und war bis nahe an den dritten Ventrikel des Gehirns eingedrungen. — Bezüglich der Behandlung der Verletzungen der Orbita s. § 9 und § 26.

In die Orbita eingedrungene Fremdkörper erzeugen leicht Phlegmone, tödtliche Meningitis und Encephalitis. Zuweilen heilen Fremdkörper in der Orbita ein, ohne nennenswerthe Symptome zu veranlassen, selbst dann, wenn der angrenzende Hirntheil verletzt war. In anderen Fällen entstehen unter solchen Umständen umschriebene chronische Hirnabscesse.

Verletzungen des Auges.

Verletzungen des Auges. — Bezüglich der Augenverletzungen muss ich auf die Lehrbücher der Augenheilkunde verweisen. Nur ganz im Allgemeinen sei kurz folgendes hervorgehoben.

Die Verletzungen des Bulbus durch stumpfe Gewalt, die Contusionen durch Stoss, Schlag etc. zerfallen im Wesentlichen in zwei Gruppen: 1) in solche, welche nicht zu einer Continuitätstrennung der äusseren Bulbuswandungen führen und 2) in solche, in welchen es zur Berstung des Augapfels, zu Scleralruptur kommt. Bei der ersteren Art der Verletzung können doch schwere intraoculäre Verletzungen vorhanden sein, z. B. Abreissung der Iris an ihrer Ciliarinsertion (Iridodialysis) und Zerreissung der Zonula Zinnii mit Luxation der Linse nach hinten in den Glaskörper oder nach vorne in die vordere Augenkammer. In letzterem Falle ist der Sphincter Iridis gleichzeitig eingerissen (Sattler). Die Abreissung der Iris ist charakterisirt durch Verlust der Iris-Rundung, durch Hereinhängen eines losen Iriszipfels in den Bereich der Pupille und durch Vorhandensein einer zweiten halbmondförmigen Pupille. Bei Zerreissung der Zonula Zinnii mit Luxation der Linse ist ein deutliches Schlottern der Iris bei der geringfügigsten Bewegung des Auges ausser den sonstigen bekannten Symptomen vorhanden. Von sonstigen Verletzungen nach Contusionen seien noch erwähnt: traumatische Lähmung der Iris (Iridoplegie) mit oder ohne Parese des Ciliarmuskels, Trübungen der Linse (Cataracta traumatica), Berstung der vorderen Linsenkapsel, Blutungen in dem Glaskörper, Ruptur der Aderhaut, Ruptur und Ablösung der Netzhaut, Trübung der Retina (Berlin's Commotio retinae).

Alle Augenverletzungen, welche — abgesehen von etwaigen sonstigen inneren Verletzungen — ebenfalls mit Scleralruptur, mit Continuitätstrennungen der äusseren Bulbuswandungen complicirt sind, können durch Eindringen von Infectionskeimen zu einer acuten oder auch mehr chronischen Ophthalmie führen und dadurch die Function des Auges mehr oder weniger zerstören und auch das andere, nicht verletzte Auge kann durch Fortpflanzung der Entzündung längs der Lymphbahnen des Sehnerven in Mitleidenschaft gezogen werden. Jede Scleralruptur muss streng antiseptisch behandelt werden und bei den ersten Zeichen einer sympathischen Ophthalmie muss energisch vorgegangen werden.

Phlegmone der Orbita.

Von den Krankheiten der Orbita erwähne ich hier besonders die Orbitalphlegmone, welche zu eiteriger Meningitis und Sinusthrombose unter Vermittelung der Thrombose der Vena ophthalmica führen kann. Das hauptsächlichste Symptom der Orbitalphlegmone besteht in Vortreibung des Auges (Exophthalmus) und in mehr oder weniger hochgradiger Fixation resp. Bewegungsbeschränkung des Bulbus. Die Behandlung besteht in möglichst baldiger Incision und Drainage der Orbita, indem man mit einem spitzen Messer unter sorgfältiger Schonung des Augapfels die Augenhöhle oberhalb oder unterhalb des Auges hart am Orbitalrande eröffnet.

Pulsirender Exophthalmus nach arteriell-venösen Aneurysmen der Art. carotis int.

Pulsirender Exophthalmus. — Nach arteriell-venösen Aneurysmen der Art. und Vena carotis int. im Sinus cavernosus entsteht als charakteristisches Symptom pulsirender Exophthalmus (Nélaton, Rivington, Schläfke). Früher glaubte man, dass der pulsirende Exophthalmus vorzugsweise durch Aneurysma der Art. ophthalmica oder durch Angioma arteriale racemosum in der Orbita bedingt sei.

Die Symptome des pulsirenden Exophthalmus bestehen in Vorgetriebensein des pulsirenden Auges, in Schwellung der Lider, Ectropium des unteren

Augenlids, in Ausdehnung und oft auch in Pulsation der Orbitalvenen. Bei Compression der Carotis hört die Pulsation des Auges und der Venen auf und bei Nachlass des Drucks auf die Carotis kehrt sie sofort wieder zurück. Das Sehvermögen kann ungeschwächt sein.

Die Behandlung des pulsirenden Exophthalmus besteht in der Unterbindung der Carotis communis (s. § 90). Nach NIEDEN wurden von 49 Fällen 33 durch die Carotisunterbindung geheilt, 6 gebessert; in 3 Fällen war die Operation erfolglos und in 7 trat der Tod ein (s. auch S. 98). WÖLFLER u. A. erzielten durch Compression der Carotis z. B. während 8—10 Tagen gute Resultate.

Der gewöhnliche, nicht pulsirende Exophthalmus wird besonders durch phlegmonöse Entzündungen und Geschwülste, zuweilen auch durch Luftansammlung in der Orbita veranlasst.

Emphysem der Orbita. Luftansammlung in der Orbita (Emphysem) findet besonders statt nach Fracturen der benachbarten, lufthaltigen Gesichtshöhlen, sodass eine offene Communication mit der Augenhöhle vorhanden ist, also besonders nach Fracturen oder cariösen Processen des Antrum Highmori, des Siebbeins, Thränenbeins und der Sinus frontales, ferner nach Ruptur des Thränensacks ohne Fractur des Thränenbeins. Die wichtigsten Symptome des Orbitalemphysems bestehen in Vortreibung des Bulbus (Exophthalmus) mit Bewegungsbeschränkung desselben und meist in entsprechendem Emphysem der Augenlider. Unter Anwendung eines leichten Druckverbandes und bei zweckmässigem Verhalten des Patienten, d. h. bei Vermeidung aller heftigen Respirationsanstrengungen, besonders des Schnäuzens, schwindet das Emphysem meist in wenigen Tagen. —

Geschwülste der Orbita. Die Geschwülste der Orbita gehen meist vom Bulbus oder von der Umgebung, besonders auch von den Sinus frontales (s. S. 147—148) aus. In der Orbitalhöhle selbst kommen am häufigsten Melanome (s. Fig. 107 S. 178) und Glio-Sarcome des Bulbus vor. Auch hat man mehrfach Dermoidcysten und Echinococcus beobachtet. Die congenitalen Cysten mit öl-artigem Inhalt in der Umgebung des Auges sind wohl als Dermoidcysten aufzufassen (VERNEUIL, PERRIN, ALBERT). Eine Lieblingsstelle dieser Oelcysten ist die praelacrymale Gegend. Bei allen Orbitalgeschwülsten tritt zunehmender Exophthalmus auf und auch hier sind die Bewegungen des Bulbus bald mehr, bald weniger gestört oder gänzlich aufgehoben. In Folge des Drucks kann der Bulbus allmählich einer zunehmenden Atrophie verfallen.

Echinococcus der Orbita. Die Echinococcuscysten der Orbita sind identisch mit jenen an andern Körperstellen. Haken finden sich hier seltener in der Cystenflüssigkeit. Nach DIEU sind die Echinococcuscysten der Orbita viel häufiger beim Manne, als bei Frauen; von 24 in der Literatur vorhandenen Fällen wurden 18 bei Männern und nur 6 beim weiblichen Geschlecht beobachtet. Die Orbital-Echinokokken sind meist durch hochgradige Schmerzen und durch beträchtliche Entzündungserscheinungen in der Umgebung und durch Exophthalmus charakterisirt. Der Verlauf ist in der Regel ein sehr langsamer.

Die Diagnose, am besten durch Punction, ist leicht, sobald die Cyste von aussen fühlbar ist.

Die Prognose ist quoad vitam günstig und je frühzeitiger die Cyste operativ behandelt wird, um so eher ist auch Aussicht vorhanden, das Sehvermögen zu erhalten. Da aber die Orbital-Echinokokken in der Regel erst

spät zur Operation kommen, so ist das Sehvermögen meist bereits durch Compression oder Zerstörung des N. opticus oder des Bulbus erloschen. Die Behandlung besteht in Incision und Drainage der Cyste oder wenn möglich in Excision der Cyste. —

Exstirpatio bulbi.

Hier sei kurz der Exstirpatio bulbi gedacht, welche besonders wegen primärer maligner Geschwülste des Bulbus und bei secundärem Uebergreifen z. B. von Hautcarcinomen auf das Auge ausgeführt wird. Die Operation wird mit chirurgischer Pincette und Cooper'scher Scheere gemacht. Man beginnt die Exstirpation mit Durchtrennung des Ligam. palpebrale int. am innern Augenwinkel, durchschneidet dann die Umschlagsstelle der Conjunctiva und die Ansatzstellen der Augenmuskeln am Bulbus, indem man letzteren mit der Cooper'schen Scheere rings umgeht. Schliesslich wird der Bulbus etwas nach vorne vorgezogen und dann der Opticus möglichst weit hinten in der Orbita mit der Cooper'schen Scheere durchtrennt. Die Augenlider werden stets, wenn möglich, erhalten. Bei malignen Tumoren muss auch das Augenhöhlenfett möglichst excidirt werden. Nach Stillung der Blutung wird die Orbita mit Jodoformgaze tamponirt und ein antiseptischer Deckverband angelegt. Der Defect wird nach der Heilung durch ein künstliches Auge ersetzt.

Deckung der Augenhöhle nach Ausräumung derselben.

Deckung der Augenhöhle nach Ausräumung derselben. — Um das widerwärtige Aussehen der Kranken nach Ausräumung der Augenhöhle, welches oft auch durch Tragen eines Glasauges wenig gebessert wird, zu mildern, hat E. Küster die Augenhöhle durch Vernähung der Lider oder plastisch durch einen der Schläfe und Stirn entnommenen gestielten Lappen gedeckt. —

§ 29.

Allgemeines über plastische Operationen im Gesicht.

Allgemeines über plastische Operationen im Gesicht. — Um die durch Geschwulstextirpationen, durch Verletzungen oder entzündliche Processe entstandenen Defecte im Gesichte zu ersetzen, bedienen wir uns der plastischen Operationen, deren allgemeine Grundzüge wir bereits in unserem Lehrbuch der allgemeinen Chirurgie kurz geschildert haben (s. 2. Aufl. § 41—43). Hier beschäftigen wir uns nur mit der Transplantation gestielter Lappen aus der nächsten Umgebung des Defects, bezüglich der Transplantation gestielter Lappen aus den entfernteren Körperstellen und der Transplantation gänzlich losgelöster Lappen, sowie der Methode von Reverdin-Thiersch verweise ich auf mein Lehrbuch d. allg. Chirurgie 2. Aufl. § 41—42.

Die plastischen Operationen im Gesicht sind besonders folgende: 1) die Augenlidbildung (Blepharoplastik), 2) die partielle und totale Nasenbildung (Rhinoplastik), 3) die Wangenbildung (Meloplastik), 4) die Lippen- und Mundbildung (Cheiloplastik und Stomatoplastik) und endlich 5) die Ohrbildung (Otoplastik). In den nachfolgenden §§ 30 bis 34 sind zunächst nur die Augenlidbildung, die Wangen-, Lippen- und Mundbildung beschrieben. Bezüglich der Nasenbildung (Rhinoplastik) verweise ich auf die Chirurgie der Nase (§ 42) und bezüglich der Ohrbildung (Otoplastik) auf die Chirurgie des Ohres (§ 72).

Die Defecte im Gesicht sind entweder frische, z. B. nach Geschwulstexstirpationen, oder ältere, granulirende oder bereits vernarbte. Bei vernarbten Defecten beginnt die Operation mit der Anfrischung der Defectränder. Bei jeder plastischen Operation soll man sich vorher einen bestimmten Operationsplan machen. Die verschiedenen Hautstellen des Ge-

sichts sind für plastische Operationen nicht gleichwerthig. Sehr gut eignet sich für plastische Operationen die Haut der Stirn, Schläfe und Nase, weniger brauchbar ist die Wangenhaut und noch minderwerthiger ist die Hals- und Nackenhaut.

Jede plastische Operation muss streng nach antiseptischen Grundsätzen ausgeführt werden, nur auf diese Weise sowie durch sorgfältige Naht wird eine prima intentio erzielt.

Die zur Plastik verwandten Lappen müssen aus möglichst gesunder Haut bestehen. Narben, welche die Haut in ihrer ganzen Dicke durchsetzen, gefährden die Lebensfähigkeit des betreffenden Lappens. Der Lappen wird entweder aus freier Hand geschnitten oder bei complicirterer Form des Lappens klebt man vorher ein entsprechendes Stück Heftpflaster auf und führt das Messer dann entlang den Contouren des Heftpflasters. Vor Allem bilde man den Lappen nicht zu klein, derselbe soll im Allgemeinen in allen Durchmessern etwa $^1/_3$ Mal grösser sein, als der Defect. Der Lappen wird sodann vorsichtig und ohne Zerrung von der Unterlage abpräparirt. Der Stiel, d. h. die Verbindungsbrücke des Lappens mit der übrigen Haut, muss genügend Gefässe enthalten, aber allzu breite Stiele sind nicht zweckmässig, weil dadurch die Lappen an Beweglichkeit verlieren.

Gersuny hat zuerst gezeigt, dass man auch Hautlappen, deren Stiel nur aus subcutanem Gewebe besteht, mit Erfolg zu plastischen Operationen verwenden kann, besonders auch z. B. bei Schleimhautdefecten. Der Lappen wird einfach wie ein Thürflügel in den Defect umgeschlagen oder durch einen entsprechend angelegten Spalt wie ein breites Knopfloch in die betreffende Höhle etc. gezogen.

Zuweilen verwendet man mit Vortheil granulirende Hautlappen oder z. B. bei Mundhöhlendefecten nach Plessing überhäutete Lappen, d. h. die Wundfläche des gestielten Lappens wird vor der Einheilung durch Haut-Transplantation nach Thiersch überhäutet.

Wenn der Lappen in den Defect eingelegt wird, muss man darauf sehen, dass die Stielstelle nicht zu sehr gedreht wird und dass keine Spannung des Lappens bei der Naht entsteht. Bewegliche, leicht drehbare Lappen, ohne dass die Stielstelle dabei gedrückt wird, erhält man am besten, wenn man das blinde Ende des einen Contourschnittes in der Stielgegend etwas verlängert und in einen nach rückwärts laufenden Bogen auslaufen lässt (s. Fig. 110a und 110b). Schliesslich wird der Lappen durch Knopfnaht mit aseptischer feiner Seide und eventuell durch fortlaufende feine Catgutnaht eingenäht und auch der secundäre, durch Entnahme des Lappens entstandene Defect wird, wenn möglich, durch Naht vollständig geschlossen oder nach Stillung der Blutung sofort oder am nächsten Tage mit entsprechend grossen, möglichst dünnen Hautstückchen, z. B. von der äusseren Seite des Oberarms, bedeckt. Verbände sind nach plastischen Operationen oft gar nicht nöthig, Bestreichen mit etwas Vaseline und Bestreuen mit Jodoform genügt sehr oft, in der Regel aber lege ich, wo es angeht, antiseptische Deckverbände an. Bei diesen Verbänden darf die Stielstelle des Lappens durchaus nicht gedrückt werden. Die Entfernung der Nähte geschieht am 3.—4.—5. Tage, einzelne Nähte können schon 24 Stunden nach der Operation entfernt werden. Wenn der Lappen abstirbt,

dann ist in der Regel entweder die Operation oder die Nachbehandlung fehlerhaft gewesen.

Die veränderte Nervenleitung stellt sich gewöhnlich sehr bald her, z. B. werden nach der Rhinoplastik bereits nach wenigen Tagen die Gefühlseindrücke entsprechend dem neuen Standort des Lappens vom Kranken richtig localisirt.

Die plastischen Lappen schrumpfen mit der Zeit sehr und werden wir besonders bei der Rhinoplastik verschiedene Verfahren kennen lernen, durch welche das Zusammenschrumpfen des Lappens verhindert werden soll. Alle mit Schleimhaut versehene Lappen schrumpfen viel weniger. —

§ 30. *Die Blepharoplastik.*

Die Blepharoplastik. — Unter Blepharoplastik versteht man die plastische Operation bei Defecten und Formfehlern an den Augenlidern.

Am häufigsten wird die Blepharoplastik ausgeführt bei narbigem Ectropium, d. h. bei Verziehung resp. Umstülpung der Augenlider nach aussen in Folge von Narbenbildung nach entzündlichen Processen (Lupus,

Fig. 110 *a*. Fig. 110 *b*. Fig. 110 *c*.

Blepharoplastik *a* nach Fricke, *b* nach Ammon und v. Langenbeck modificirt, *c* nach der Naht von *b*.

Syphilis, Caries und Nekrose des Orbitalrandes etc.), sodann nach Traumen, Verbrennungen u. s. w. Am häufigsten findet sich das Ectropium am unteren Augenlide, zuweilen an beiden Augenlidern, ja in seltenen Fällen an allen vier Augenlidern zugleich. Sodann dient die Blepharoplastik besonders auch dazu, um Substanzverluste nach der Extirpation von Geschwülsten zu ersetzen.

Auch an den Augenlidern lassen sich übrigens, wie an den Lippen und an der Wange, ansehnliche Defecte durch Dehnung, Heranziehung und Ablösung der Defectränder direct ohne Plastik schliessen.

Blepharoplastik am unteren Augenlid.

Die beste Blepharoplastik behufs Ersatz eines unteren Augenlides ist die nach Fricke mittelst eines Schläfenlappens (Fig. 110a) oder die nach v. Ammon und v. Langenbeck modificirte Fricke'sche Methode nach Fig. 110b. Fig. 110c stellt die letztere Methode nach der Anlegung der Naht dar. Sehr wichtig ist es, dass man, wie v. Langenbeck zuerst betont hat, bei der Blepharoplastik das blinde Ende des einen Schnittes bogenförmig etwas nach rückwärts auslaufen lässt und den Stiel nicht zu breit macht, um möglichst bewegliche, drehbare Lappen zu erhalten. Fig. 110b giebt im Wesentlichen jene Methode wieder, welche v. Langenbeck stets anwandte und welche besonders auch Trendelenburg mit Recht empfiehlt. Der Lappen muss bei der Blepharoplastik so breit genommen werden, dass das Augenlid über-

corrigirt wird, d. h. dass ein gewisser Grad von Einwärtsstülpung des Augenlides (Entropium) besteht.

Partielles Ectropium des unteren Augenlides kann man man auch nach Fig. 111 A Vförmig umschneiden, dann löst man den dreieckigen Lappen abc von den Schnitten ad und cd aus sammt dem Lide ab, schiebt den Lappen nach oben und näht schliesslich die Wunde Yförmig (Fig 111 B).

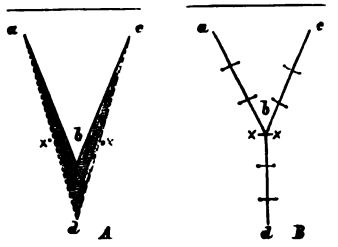

Fig. 111. Verfahren bei partiellem Ectropium.

Grosse dreieckige Defecte am unteren Augenlid, z. B. nach Geschwulstexstirpation, kann man ferner nach DIEFFENBACH (Fig. 112a) aus der seitlichen Wangengegend schliessen. Um die Auswärtsziehung des neugebildeten Augenlides möglichst zu verhindern, näht man die Wunde nach Fig. 112b und schliesst den seitlichen Defect durch Haut-Transplantation.

Mehrfach habe ich auch Defecte am unteren Augenlid durch Transplantation dünnster Hautlappen nach REVERDIN-THIERSCH mit gutem Erfolg geschlossen (s. Allg. Chir. 2. Aufl. § 42).

Blepharoplastik am oberen Augenlid.

Fig. 112 *a*. Fig. 112 *b*.

Blepharoplastik nach DIEFFENBACH (*a*), *b* nach der Naht.

Die Blepharoplastik des oberen Augenlides geschieht im Wesentlichen nach denselben Regeln, wie wir sie eben für das untere Augenlid beschrieben haben. Auch hier wendet man bei partiellem Ectropium die Vförmige Anfrischung und die Yförmige Naht, sowie die Methoden von FRICKE und v. LANGENBECK-AMMON nach Fig. 110a, b, c an, nur muss der Stiel etwas höher nach oben verlegt und die Form des Lappens natürlich umgedreht werden, d. h. die innere Begrenzungslinie des Lappens in Fig. 110a und b kommt nach aussen, die äussere nach innen zu liegen. Auch am oberen Augenlid kann man Hautdefecte durch Hauttransplantation decken.

Die Grundzüge der Operation sind, kurz gesagt, stets dieselben, mag man am oberen oder unteren Augenlid operiren.

Bei jeder Blepharoplastik wird die vorhandene Conjunctiva palpebrae natürlich stets erhalten. Bei vorhandenen narbigen Defecten muss man die narbigen Verwachsungen zuerst trennen, indem man einen Schnitt dicht längs des Ciliarrandes führt und allmählich vorsichtig in die Tiefe dringt, bis der Ciliarrand mit feinen Häkchen in seine normale Lage gebracht werden kann. Der Boden des so entstehenden, halb-elliptischen Defectes wird von der Conjunctiva gebildet und in diesen Defect wird der Schläfen- oder Wangenlappen nach Fig 110a oder besser nach Fig. 110b eingenäht.

Defecte der Conjunctiva könnte man auch durch Schleimhaut-Transplantation nach WÖLFLER ersetzen.

Blepharoplastik nach Tripier.

TRIPIER hat zum Ersatz des unteren Augenlides einen brückenförmigen Lappen aus dem stark angezogenen oberen Augenlid gebildet. Der Lappen enthält nicht bloss die

Haut, sondern auch die möglichst intacten Bündel des M. orbicularis. Der Lappen bleibt am inneren und äusseren Augenwinkel mit der Unterlage in Zusammenhang. Bei Defecten am oberen Augenlid soll der entsprechende Brückenlappen aus der Stirn entnommen werden. Die Contraction der mitüberpflanzten Muskelfasern liess sich durch den Inductionsstrom deutlich nachweisen. Tripier betont als Vorzug seiner Methode, dass bei der Bildung der Hautmuskellappen die Schnittführung möglichst genau entsprechend der Längsrichtung der Muskel- und Nervenfasern erfolgt, sodass die Function derselben auch in der neuen Lage erhalten bleibe. —

§ 31. *Die Cheiloplastik.*

Die Lippenbildung (Cheiloplastik). — Unter Cheiloplastik versteht man den plastischen Ersatz von Defecten an den Lippen, welche wir bei der Lehre von den Hasenscharten zum Theil schon besprochen haben.

Bei der nachfolgenden Besprechung der plastischen Operationen an den Lippen, der Cheiloplastik, berücksichtigen wir vor Allem die durch Exstirpation von Geschwülsten, besonders von Carcinom entstandenen Defecte. Aeltere übernarbte Defecte werden nach Anfrischung der narbigen Defectränder genau in derselben Weise behandelt.

Plastische Operationen an der Unterlippe.

I. Plastische Operationen an der Unterlippe. Die Carcinome der Unterlippe werden, wie wir sahen, im gesunden Gewebe, etwa 1 cm vom Carcinomrande entfernt, mit Messer oder Scheere exstirpirt. Durch Anlegung von Klemmpincetten, durch provisorische Umstechung oder durch Compression durch die Hände eines Assistenten wird die Blutung aus den Art. coronariae beherrscht.



Fig. 113. Nahtvereinigung des Schleimhautsaumes mit dem Lippenroth nach Exstirpation flacher Lippencarcinome.

Kleinere Defecte, mögen sie dreieckig oder mehr bogenförmig sein, werden durch Heranziehung der dehnbaren Lippentheile ohne plastische Operation durch die Naht geschlossen und auf diese Weise lassen sich sehr ansehnliche dreieckige Defecte decken. Nach Entfernung flacher Carcinome durch leichten Bogenschnitt mit der Scheere oder dem Messer kann man den Schleimhautsaum mit dem Lippenroth nach Fig. 113 zusammennähen, bei keilförmigen Defecten verläuft die Naht senkrecht.

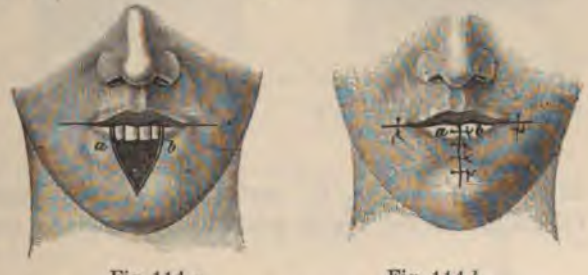

Fig. 114 *a*. Fig. 114 *b*.
Cheiloplastik mit Hülfe seitlicher horizontaler Schnitte.

Grössere dreieckige Defecte, welche nicht ohne grosse Spannung durch einfache Naht geschlossen werden können, kann man nach Fig. 114a behandeln, d. h. man erweitert die Mundspalte durch je einen horizontalen Schnitt von den Mundwinkeln aus und näht nach Fig. 114b.

Fügt man dem horizontalen Erweiterungsschnitt noch jederseits einen Längsschnitt parallel dem Defectrande hinzu, so entsteht das Verfahren nach Dieffenbach (Fig. 115a). Sehr zweckmässig besonders für ausgedehnte Defecte an der Unterlippe, also für totale Cheiloplastik, ist die von Jäsche angegebene Modification dieses Dieffenbach'schen Verfahrens (s. Fig. 115b). Bei dieser letzteren Methode werden die Erweiterungsschnitte an den

Mundwinkeln nur bis auf die Schleimhaut geführt, letztere wird dann abpräparirt und entsprechend den punctirten Linien etwas höher oben durchschnitten. Dieser Schleimhautlappen an den Mundwinkeln wird jederseits zur Umsäumung benutzt.

Fig. 115 *a*.

Fig. 115 *b*.

Cheiloplastik mit seitlichen Lappen, *a* nach DIEFFENBACH, *b* nach JÄSCHE.

Das Verfahren nach SYME-BUCHANAN ist in Fig. 116, und dasjenige von BLASIUS in Fig. 117 abgebildet. Die Methode von BLASIUS eignet sich besonders für schräg liegende, dreieckige Substanzverluste; den Verlängerungsschnitt führt man vom unteren Wundwinkel schräg nach der entgegengesetzten (gesunden) Seite und löst dann den so gebildeten dreieckigen Lappen vom Kiefer ab.

Seitliche dreieckige partielle Defecte der Unterlippe schliesst man sehr gut nach dem Verfahren von ESTLANDER (s. Fig. 118), indem man aus der Oberlippe einen Lappen ausschneidet, dessen Ernährungsbrücke am Lippensaum liegt. Der Lappen wird dann nach seiner Loslösung in den Defect an der Unterlippe geschlagen. Fig. 118 b stellt die genähte Wunde dar.

Fig. 116. Cheiloplastik nach SYME-BUCHANAN.

Fig. 117. Cheiloplastik nach BLASIUS.

Auch nach v. LANGENBECK kann man z. B. partielle, seitlich gelegene Lippendefecte aus der Oberlippe in der Weise schliessen, dass man nach Fig. 119 Unterlippe und Oberlippe umschneidet und dann durch Verschiebung des Lippensaumes den Defect durch Naht schliesst (s. auch das analoge Verfahren in Fig. 122).

Fig. 118 *a*.

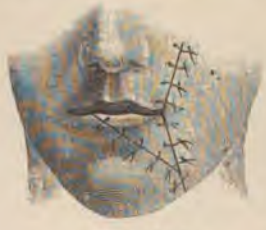

Fig. 118 *b*.

Partielle Cheiloplastik nach ESTLANDER.

Viereckige und bogenförmige totale Substanzverluste der Unterlippe kann man nach v. BRUNS (Fig. 120), oder nach v. LANGENBECK (Fig. 121) behandeln. v. BRUNS nimmt die Decklappen aus der Wange, dreht diese Lappen in den Defect und näht nach Fig. 120 b. v. LANGENBECK schneidet einen Lappen aus der Kinngegend aus (Fig. 121 a 1), schlägt denselben in den Defect nach oben und näht nach Fig. 121 b.

Ueberall, wo man Lappen ohne Lippenroth zur Deckung der Substanzverluste benutzt, kann man, wie schon in Fig. 119 angegeben ist, nach v. LANGENBECK durch Abpräpariren resp. Verziehen des Lippensaumes aus der Oberlippe

Fig. 119. Cheiloplastik durch Verschiebung des Lippensaumes nach v. LANGENBECK.

Fig. 120 *a*.

Fig. 120 *b*.

Cheiloplastik nach v. BRUNS mittelst zweier Wangenlappen, *b* nach der Naht.

einen Ersatz für das fehlende Lippenroth schaffen, indem man die Lappenränder mit dem abgelösten Lippensaum aus der Oberlippe umsäumt (Fig. 122). Die anfangs rundliche Mundöffnung nimmt sehr bald eine mehr normale Gestalt an. —

Fig. 121 *a*.

Fig. 121 *b*.

Cheiloplastik nach v. LANGENBECK mittelst eines Kinnlappens, *b* nach der Naht.

Fig. 122. Ersatz des Lippenrothes der Unterlippe durch Abpräpariren resp. Verziehen des Lippensaums aus der Oberlippe.

II. Plastische Operationen an der Oberlippe. — An der Oberlippe sind plastische Operationen viel seltener als an der Unterlippe. *Plastische Operationen an der Oberlippe.*

Grössere Defecte kann man nach DIEFFENBACH's Wellenschnitt (Fig. 123 a)

Fig. 123 *a*.

Fig. 123 *b*.

Cheiloplastik für die Oberlippe. Fig. 123 *a* Wellenschnitt nach DIEFFENBACH, 123 *b* nach der Naht.

Fig. 124. Cheiloplastik für die Oberlippe.

decken, indem man die Nasenflügel umschneidet und diese, sowie die Defectränder vom Knochen ablöst und nach Fig. 123 b dann vernäht.

Auch durch Bildung seitlicher Lappen aus der Wange (s. Fig. 124), welche man nach Ablösung vom Knochen in den Defect umschlägt, kann man grössere Defecte der Oberlippe ersetzen. Sehr zweckmässig ist noch die Bildung zweier ähnlicher aber unterer Lappen aus der seitlichen Wangen- und Kinngegend nach SÉDILLOT, indem man vom Mundwinkel durch die ganze Dicke der Weichtheile gerade nach abwärts schneidet. Die Basis, d. h. die Verbindungsbrücke des Lappens liegt am Mundwinkel. Diese Methode von SÉDILLOT kann man auch für die Cheiloplastik an der Unterlippe mit Vortheil anwenden.

Auch die ESTLANDER'sche Methode für die Unterlippe (Fig. 118) lässt sich für die Cheiloplastik an der Oberlippe verwenden, indem man einen analogen Lappen natürlich aus der Unterlippe entnimmt. Die zur Deckung der Oberlippe entnommenen Lappen müssen eventuell ebenfalls mit Schleimhaut aus der Unterlippe umsäumt werden.

Bedeckung der Wundflächen der Lappen mit Schleimhaut.

Die Umsäumung der freien Lippenränder mit Schleimhaut ist stets sehr wichtig, besonders auch weil die Narbenschrumpfung eine viel geringere ist. Bei jeder Cheiloplastik soll man daher die Schleimhaut nach Möglichkeit erhalten, z. B. die Schleimhaut an der Innenfläche der Unter- oder Oberlippe, oder Wange, wenn möglich, in Form von gestielten resp. brückenförmigen Lappen ablösen, verschieben und mit der äusseren Wundlinie vereinigen. In geeigneten Fällen kann man mittelst Hauttransplantation überhäutete Lappen nach PLESSING und THIERSCH oder die Schleimhaut-Transplantation nach WÖLFLER verwenden.

Operation des Ectropium der Lippen.

Die Operation des Ectropium, d. h. der Auswärtsstülpung der Lippen geschieht im Wesentlichen in derselben Weise wie bei der Blepharoplastik. In leichteren Graden von Auswärtsziehung z. B. der Unterlippe durch eine nach abwärts verlaufende Narbe kann man eine keilförmige Excision der Narbe vornehmen, oder man verfährt wie beim partiellen Ectropium des Augenlides nach Fig. 111, indem man die Narbe V förmig umschneidet, abpräparirt und dann Y förmig näht.

In schweren Fällen von Ectropium, z. B. der ganzen Unterlippe, führt man einen Schnitt dicht unterhalb des Lippensaumes, löst den Lippensaum etwas ab, stellt ihn normal und schliesst dann den elliptischen Defect durch einen gestielten Lappen aus der Wange oder aus dem Kinn.

An der Oberlippe verfährt man im Wesentlichen in derselben Weise. —

§ 32.

Die Mundbildung (Stomatoplastik).

Die Mundbildung (Stomatoplastik). — Die Mundbildung (Stomatoplastik) wird theils bei angeborenen oder erworbenen Defecten, theils bei narbiger Verengerung der Mundöffnung ausgeführt. Die angeborene Erweiterung des Mundes (Makrostoma) haben wir bereits bei der Lehre von der Hasenscharte erwähnt, die Operation geschieht im Wesentlichen nach den für die letztere und für die sonstigen Gesichtsspalten gültigen Regeln. Die erworbene Makrostomie, z. B. in Folge von Defecten nach Noma, wird nach den Regeln der Cheiloplastik oder Meloplastik (Wangenbildung s. § 33) geschlossen.

Fig. 125. Verengerung der Mundöffnung durch Lupus bei einer 54jährigen Frau (Göttinger Klinik).

Hier wollen wir uns vor Allem mit der Stomatoplastik bei narbiger Verengerung der Mundöffnung (Atresia oris, Mikrostomie) beschäftigen. Diese narbige Verengerung des Mundes, welche zuweilen sehr hohe

Grade erreichen kann (Fig. 125), ist meist eine Folge entzündlich ulceröser Processe, selten ist sie angeboren.

Die Operation der Atresia oris geschieht z. B. nach Dieffenbach, indem man zunächst einen schmalen Hautstreifen von der verengerten Mundöffnung bis dahin, wo der neue Mundwinkel angelegt werden soll, excidirt. Die Schleimhaut bleibt zunächst erhalten, dieselbe wird dann nach der Excision des schmalen Hautstreifens ebenfalls in horizontaler Richtung in der Mitte durchtrennt und die beiden so erhaltenen Schleimhautstreifen werden dann mit der äusseren Haut vernäht. Einfacher und wohl ebenso empfehlenswerth ist es, wenn man Haut und Schleimhaut von der Mundöffnung bis in die Gegend des neuen Mundwinkels gleichzeitig durchtrennt, dann die Schleimhaut durch Ablösung von der Unterlage beweglich macht und sie mit der äusseren Haut vernäht. Ist die Schleimhaut in Folge narbiger Veränderungen zu rigid, sodass sie sich zur Umsäumung nicht eignet, dann umsäumt man die Wundränder umgekehrt in ähnlicher Weise mit äusserer Haut. Die Hauptsache bei der Stomatoplastik besteht darin, dass die Umsäumung an der Stelle des neuen Mundwinkels gut gemacht wird, daher muss hier die Ablösung der Schleimhaut möglichst ausgiebig vorgenommen werden. Man kann am neuen Mundwinkel auch einen dreieckigen Schleimhautlappen bilden, indem man den Schnitt hier —< förmig gestaltet. Leider sind trotz der grössten Sorgfalt bei der Operation Recidive in Folge erneuter Narbenschrumpfung nicht ausgeschlossen. Hueter empfiehlt daher nach der Operation resp. nach der Heilung eine gewisse Zeit lang das Tragen eines künstlichen Mundes aus Hartgummi, d. h. eines Hartgummiringes mit horizontaler Platte, welche letztere zwischen die Zähne und die Lippen gelegt wird, sodass sich der künstliche Mund von selbst festhält. —

§ 33. *Plastische Operationen an der Wange (Meloplastik).*

Plastische Operationen an der Wange (Meloplastik). — Die platischen Operationen behufs Ersatz von frischen oder älteren Substanzverlusten der Wange sind sehr mannigfaltig, sodass es schwer ist, bestimmte Regeln dafür zu geben. Kleinere Substanzverluste schliesst man durch Herbeiziehung der gerade hier sehr dehnbaren Wundränder durch einfache Naht. Bei grösseren Defecten wird man durch gestielte Lappen aus der Stirn-, Schläfen-, Oberkiefer-, Unterkiefer- oder Kinngegend Ersatz schaffen, ähnlich wie wir es für die Blepharoplastik und die Cheiloplastik beschrieben haben. Die Halshaut ist für plastische Operationen wenig brauchbar, weil die Haut zu sehr schrumpft; auch können an der Defectstelle am Halse leicht störende Narbencontracturen entstehen. Bei jeder Wangenplastik hat man darauf zu achten, dass das untere Augenlid und die Oberlippe nicht verzogen werden. Oberflächliche Defecte, welche nur die äussere Haut betreffen, können durch Hauttransplantation geschlossen werden.

Besonders schwierig ist die Wangenbildung, wenn die ganze Dicke der Wange, z. B. durch Noma (s. S. 169 Fig. 101), in grösserer Ausdehnung verloren gegangen ist und die Defecträndер mit den Kiefern narbig verwachsen sind (narbige Kiefersperre). In leichteren Fällen von narbiger Kieferklemme ohne Substanzverlust genügt die Dehnung der Narbe oder die horizontale Spaltung der Narben vom Munde aus, eventuell mit Ablösung der Narbenmasse von den Kiefern, um die fest zusammengepressten Zahnreihen von einander zu entfernen. Durch Einlegen von Holzkeilen zwischen die Zähne, durch Anwendung gerinnter Holzkegel, welche der Patient immer

Plastische Operationen bei narbiger Kieferklemme.

weiter zwischen den Zähnen in den Mund hineindreht, endlich durch zeitweilige Anwendung der Roser'schen Mundsperre wird man in solchen leichteren Fällen zum Ziele kommen.

Für die schwereren Fälle von narbiger Kiefersperre genügt diese Behandlung aber nicht, das Leiden würde immer wiederkehren. Für solche Fälle eignet sich ein vortreffliches Verfahren von Gussenbauer, welches darin besteht, dass man nach Spaltung der Wange gedoppelte Lappen in den Defect einpflanzt. In dem betreffenden Falle von Gussenbauer (Fig. 126) handelte es sich um narbige Kieferklemme in Folge von ulceröser mercurieller Stomatitis mit Ausgang in Gangrän bei einem 7jährigen Knaben.

Wangenbildung bei narbiger Kieferklemme nach Gussenbauer.

Gussenbauer bildete aus der Haut jeder Wange einen vorne 4 cm und hinten 6 cm breiten Lappen, welche beiderseits bis zum Masseterrande abpräparirt wurden und hier ihren Stiel behielten. Die subcutanen Weichtheile der Wange und die Narben wurden nun ebenfalls bis zum Masseterrande quer gespalten. In diesen Defect wurde nun jederseits der abpräparirte Hautlappen so umgeschlagen, dass sein vorderer Wundrand mit der hinter dem Masseter noch erhaltenen Schleimhaut durch Naht vereinigt wurde und dass seine äussere epitheliale Fläche in die Mundhöhle gerichtet war. Nach 4 Wochen wurde die Stielstelle des eingeheilten Hautlappens jederseits durchschnitten und nun der hintere Theil des Lappens nach vorne zu abgelöst und in den noch übrig gebliebenen Theil des Defectes hineingeklappt, sodass nun die Epithelseite des ganzen Lappens nach der Mundhöhle gerichtet war. Beim Einnähen des Lappens wurde der Rand der Wangenspalte am Ober- und Unterkiefer als Ersatz für das Zahnfleisch benutzt. Schliesslich wurde der äussere Wangendefect durch einen rechteckigen Hautlappen aus der Gegend des unteren Kieferrandes mit hinterer oberer Basis gedeckt. Das Resultat war vorzüglich (s. Fig. 126), nach 15 Monaten konnte der Knabe den Mund so weit öffnen, dass die Schneidezähne des Oberkiefers und Unterkiefers 2 cm von einander abstanden; die in der Mundhöhle liegende Hautpartie hatte das Aussehen von Schleimhaut angenommen.

Fig. 126. Verfahren der Wangen- und Mundbildung nach Gussenbauer.

Das eben beschriebene, sehr sinnreiche Verfahren von Gussenbauer ist nur dann ausführbar, wenn gesunde Haut in genügender Menge in der Nähe der narbigen Kieferklemme vorhanden ist. Für die Fälle von Wangendefect mit narbiger Kieferklemme, z. B. nach Noma, wird man nach Anfrischung und Ablösung der Defectränder, wie auch Trendelenburg empfiehlt, den Substanzverlust durch einen oder zwei Hautlappen aus der hinteren Wangen-, Schläfen-, Unterkiefer- oder Kinngegend decken und so einnähen, dass ihre Hautflächen der Mund- resp. Kieferseite zugekehrt sind. Die äussere Wundfläche wird man durch Hauttransplantation oder durch einen zweiten Lappen später zu decken suchen. Sehr zweckmässig sind die S. 193 erwähnten Verfahren von Israel und Hahn, welche einen sehr langen Lappen nach seiner Einheilung in den Defect und nach Durchtrennung des Stieles doppelt zusammenklappten. Noch einfacher sind die Methoden von Gersuny, Czerny, Kraske (s. S. 193—194). Ferner kann mit Vortheil die von Wölfler empfohlene Schleimhaut-Transplantation auch für den Ersatz der Schleimhaut bei Meloplastik verwendet werden und wird letztere dadurch vereinfacht. Ist in der Mundhöhle genügend Schleimhaut noch vorhanden, so kann man die fehlende Schleimhautpartie durch einen der Mundschleimhaut, z. B.

dem harten Gaumen entnommenen Lappen ersetzen (Gussenbauer, K. Bayer); den äusseren Wangendefect schliesst man durch einen Hautlappen, die Operation kann in einer Sitzung vorgenommen werden.

Wenn die narbige Kieferklemme durch Dehnung der Narbenstränge oder auf operativem Wege nicht dauernd zu beseitigen ist, dann bleibt oft nichts anderes übrig, als durch Extraction von Zähnen eine Zahnlücke behufs Einführung flüssiger Kost herzustellen, oder aber den Unterkiefer durch Anlegung einer Pseudarthrose beweglich zu machen oder endlich die Resection des ganzen Kieferstücks vom Mundwinkel bis zum Kiefergelenk vorzunehmen. Rose resecirte in einem Falle nicht nur das Gelenk, sondern auch den ganzen Jochbogen.

Verschiedene Methoden der Wangenplastik.

Thiersch hat in einem Falle von Wangenplastik den Lappen vor seiner Einpflanzung in den Wangendefect durch Haut-Transplantation überhäutet. Wegen der starken Schrumpfung des Lappens ist dieses Verfahren für grössere Defecte der Wange weniger geeignet.

Israel ersetzte Haut und Schleimhaut der Wange bei einem 71jähr. Manne mittelst eines einzigen, sehr langen Lappens aus der seitlichen Hals- und Supraclaviculargegend bis zum Schlüsselbein. Die Stielinsertion lag an der Grenze des Bartwuchses unterhalb des Kieferwinkels. Der abpräparirte Lappen wurde umgeklappt und mit seiner vorderen Hälfte in den Defect gelagert, sodass seine Epidermisfläche in die Mundhöhle sah, sein oberer und unterer Rand wurde mit den entsprechenden Schleimhauträndern vereinigt. Nach 17 Tagen wurde der Stiel durchtrennt, der hintere Theil des Lappens nach vorne umgeklappt und nach Abschabung der granulirenden Aussenfläche mit seinem vorderen freien Rande vernäht; der obere und untere Rand des Lappens wurde mit den Hauträndern des Defects nach vorheriger Anfrischung vereinigt. Der weitere Operationsact bestand sodann in der Bildung des Mundwinkels durch Umsäumung mit dem abgelösten Lippensaum der Ober- und Unterlippe und in der 4. Sitzung wurde der noch bestehende Zugang zur Mundhöhle zwischen dem hinteren Rande des gedoppelten Lappens und dem hinteren Defectrande dadurch geschlossen, dass nach Anfrischung des Doppellappens das innere Blatt desselben mit der Schleimhaut, das äussere mit der Wangenhaut vereinigt wurde.

Hahn hat ähnlich wie Israel operirt, er nahm einen sehr langen Lappen aus der Brustgegend; nach Einheilung des Lappens wurde die Stielstelle durchschnitten und letzterer umgeklappt, sodass nun sowohl nach der Mundhöhle, wie nach aussen Epidermis lag. —

Czerny bildete in einem Falle von grossem Defect der Wange in Folge Excision eines Carcinoms einen Wangen-Halshautlappen, dessen Basis dem Jochbogen entsprechend, nach aussen vom Defect bis ans Ohr reichte. Seine abgerundete Spitze lag etwa in der Mitte des hinteren Kopfnickerrandes. Der Lappen enthielt das Platysma und war so lang, dass er gedreht am Mundwinkel nach innen umgeschlagen werden konnte. Der so gedoppelte Lappen wurde in den Wangendefect eingenäht, sodass die haarlose Halshaut, d. h. die Spitze des Lappens, nach dem Munde zu liegen kam. Der gedoppelte Lappen wurde innen durch Catgutnähte mit der Schleimhaut vereinigt, aussen mit der Wangenhaut. Der Defect, wo der Lappen entnommen war, konnte fast vollständig durch die Naht geschlossen werden.

Keetley hat einen sehr grossen Wangendefect durch einen gestielten Lappen aus der Haut des Oberarmes geschlossen.

Gersuny hat in einem Falle einen Wangendefect durch einen Hautlappen geschlossen, welcher einen nur aus subcutanem Gewebe bestehenden Stiel hatte. Dieses Verfahren, welches auch von v. Hacker mit Erfolg angewandt wurde, lehrt, dass Hautlappen durch einen Stiel aus subcutanem Gewebe genügend ernährt werden, sodass sie zu plastischen Zwecken benutzt werden können. Der rings umschnittene, aus der nächsten Umgebung entnommene Hautlappen wird wie ein Thürflügel um seinen aus Unterhautzellgewebe bestehenden Stiel in den Defect umgeschlagen oder durch eine Hautspalte, ein Knopfloch, an seine Stelle gebracht. Das sehr einfache und rasch zum Ziele führende Verfahren von Gersuny empfiehlt sich besonders auch bei narbiger Kieferklemme. —

Kraske hat in zwei Fällen Wangendefecte in folgender Weise mit gutem Erfolg geschlossen: Bildung eines Hautlappens aus der unmittelbaren Nachbarschaft; der Lappen wird bis etwa 1 cm vor dem Defectrande abgelöst, der ernährende Stiel besteht aus Unterhautzellgewebe und Schleimhaut, Einnähung des mit der Hautseite nach innen gelagerten Lappens in den Defect, sofortige Haut-Transplantation nach Thiersch auf die Wundfläche des Lappens und des Defectes. Der Ersatzlappen wird, dem Schleimhautrest entsprechend, entweder aus der Unterkiefer- oder Schläfengegend entnommen. —

Rhinoplastik. Otoplastik.

Bezüglich der plastischen Operationen an der Nase (Rhinoplastik) verweise ich auf die Chirurgie der Nase (§ 42) und bezüglich der plastischen Operationen am Ohr (Otoplastik) auf die Chirurgie des Ohres (§ 72). —

§ 84.

Die Neuralgieen des Gesichts (N. trigeminus).

Die Neuralgieen des N. trigeminus. — Die Gesichtsneuralgieen im Gebiet des N. trigeminus gehören zu den häufigsten Neurosen. Unter Neuralgie (von *νεῦρον* und *ἄλγος*) versteht man eine Erkrankung sensibler Nerven, deren Hauptsymptom der Schmerz ist.

Die Symptome der Gesichtsneuralgie bestehen in einem stetigen, oder häufiger in einem anfallsweise auftretenden Schmerz von verschiedener Intensität. Der Schmerz ist meist auf einen bestimmten Ast des Trigeminus beschränkt oder aber in seinem ganzen Gebiet vorhanden. Auch strahlen die Schmerzen häufig in andere Nervengebiete aus und sind nicht selten mit klonischen Krämpfen im Gebiet der motorischen Nerven, besonders des N. facialis, verbunden. Die Schmerzanfälle werden oft durch leichteste Reize hervorgerufen, besonders durch Berührung, Druck, Luftzug, durch Kaubewegungen, Gemüthserregungen u. s. w. Die Dauer und Intensität der Schmerzanfälle sind sehr wechselnd. Die Lage der Patienten ist in der Regel sehr beklagenswerth, jeder Lebensgenuss wird ihnen durch die Schmerzen beeinträchtigt und bei längerer Dauer des Leidens wird auch die Ernährung immer mangelhafter, weil nicht selten jede Kaubewegung einen Schmerzanfall auslöst, sodass sich die Kranken im höchsten Grade fürchten, auch nur den Mund zu öffnen.

Die Ursachen der Gesichtsneuralgieen sind theils centrale, theils periphere. Die peripheren Ursachen bestehen vor Allem in Entzündungen im Verlauf des betreffenden Nervenstammes resp. der Nervenscheide, besonders während des Verlaufs der Trigeminusäste innerhalb ihrer Foramina, des Canalis infraorbitalis und im Unterkiefer. Zuweilen wird die Neuralgie durch Druck auf den Nerven z. B. seitens eines Exsudates oder einer Exostose hervorgerufen. Sehr verschiedenartige Erkrankungen an den Weichtheilen und Knochen des Gesichts können Neuralgieen hervorrufen. Empyem der Stirnhöhle z. B. veranlasst nicht selten auch Neuralgie des N. supraorbitalis.

Meist ist aber gar keine Ursache der Neuralgie festzustellen. Häufig geben die Kranken an, dass ihr Leiden mit einer Erkältung an einem bestimmten Tage in causalem Zusammenhange stehe. Unter den peripheren Ursachen spielt die Erkältung jedenfalls eine wichtige Rolle, in welcher Weise, ist allerdings schwer zu sagen. Aber diese „rheumatischen" Neuralgieen kommen in der That ziemlich häufig vor.

Eine grosse Zahl von Gesichtsneuralgieen sind reflectorischen Ursprungs, bedingt durch irgend eine Abnormität an einer entfernten Körperstelle. Dieser Thatsache muss man sich wohl bewusst sein, denn sie ist für die Behandlnng der Neuralgieen von der grössten Wichtigkeit.

Zu diesen reflectorischen Neuralgieen gehören die Gesichtsneuralgieen bei Chlorose, bei Hysterie, bei Malaria, bei Gemüthserregungen, bei Stuhlverstopfung u. s. w. Prägnante Fälle von Reflexneuralgieen des Trigeminus in Folge von Stuhlverstopfung hat besonders Gussenbauer mitgetheilt.

v. Nussbaum hat mit Recht das Vorkommen von Gesichtsneuralgie bei Dysmenorrhoe, bei Verengerung des Muttermundes, überhaupt bei Erkrankungen der weiblichen Genitalorgane hervorgehoben.

Die centralen Ursachen der Gesichtsneuralgieen bestehen besonders in dem Vorhandensein von Tumoren, syphilitischen Erkrankungen des Gehirns und seiner Adnexa und in sonstigen Krankheiten der Centralorgane.

Mit Rücksicht auf die Behandlung ist es vor Allem wichtig, die Ursache der Neuralgie und den Sitz derselben in einer bestimmten Nervenbahn festzustellen.

Für die operative Behandlung eignen sich nur die peripheren Neuralgieen im Verlauf eines bestimmten Astes des Trigeminus. Die reflectorischen Neuralgieen sind in therapeutischer Beziehung oft sehr dankbare Fälle, weil sie mit der Beseitigung der erkannten Ursache sofort und dauernd verschwinden. Am ungünstigsten für die Behandlung sind natürlich die Neuralgieen in Folge centraler Ursachen, sie sind meist unheilbar. Die Entscheidung, ob es sich in einem gegebenen Falle um eine centrale oder periphere Neuralgie handelt, ist oft gar nicht möglich. Für das Vorhandensein einer centralen Ursache sprechen besonders Gehirnerscheinungen, welche aber oft vollständig fehlen, dann Miterkrankung anderer Nerven. Auch der Umstand, wenn nicht der ganze Nervenstamm, sondern nur einzelne Aeste erkrankt sind, spricht für centrale Neuralgie. Stets soll man Kranke mit Gesichtsneuralgie sorgfältig untersuchen, ob nicht irgend eine reflectorische Ursache vorhanden ist, wie z. B. Anämie, Stuhlverstopfung, Alterationen der Harn- und Geschlechtsorgane u. s. w. Auch der Beginn des Leidens giebt oft Anhaltspunkte bezüglich der Ursache der Erkrankung. Für den Sitz der Neuralgie ist der Nachweis eines oder mehrerer Schmerzpunkte, besonders auch bei Druck, wichtig.

Behandlung der Gesichts-Neuralgieen.

Behandlung der Gesichtsneuralgie. — Die Behandlung der Gesichtsneuralgie hängt nach dem Gesagten vor Allem von der vorhandenen Ursache ab. Bei reflectorischen Trigeminusneuralgieen ist vor Allem die betreffende Ursache zu beseitigen, besonders z. B. eine vorhandene Anämie, Chlorose, Stuhlverstopfung, Abnormitäten der Harn- und Geschlechtsorgane, besonders bei weiblichen Individuen z. B. Verengerungen des Muttermundes und Lageveränderungen des Uterus. Bei Malaria giebt man Chinin. Bei Anämie und Chlorose wirken Eisenpräparate und gute Ernährung vortrefflich. Klimawechsel und Aufenthalt in südlichen Gegenden sind zuweilen sehr empfehlenswerth u. s. w.

Bei centraler Ursache ist eine wirksame Therapie je nach der vorhandenen Schädlichkeit oft vollständig unmöglich. Bei Syphilis erzielt man durch antisyphilitische Behandlung (Schmiercur, Jodkali) oft dauernde Heilung.

Zahlreiche Mittel hat man bei Neuralgieen innerlich gegeben, in neuerer

Zeit sind besonders Antipyrin, Antifebrin und Phenacetin gerühmt worden. Das wirksamste Mittel gegen die Qualen der armen Kranken ist eine subcutane Morphiuminjection.

Für eine operative Behandlung eignen sich, wie gesagt, vor Allem die Neuralgieen in Folge von peripheren Schädlichkeiten im Verlauf des betreffenden Trigeminusastes. Ist eine bestimmte nachweisbare Abnormität, z. B. eine Exostose, ein kranker Zahn, vorhanden, so wird man diese beseitigen. Das souveräne Mittel bei peripheren Neuralgieen besteht aber vor Allem in der Durchschneidung oder besser in der Resection oder vollständigen Exstirpation resp. Ausreissung des erkrankten Nerven, um auf diese Weise die Leitung vom Krankheitsherd nach dem Centrum zu unterbrechen. Die Durchschneidung des Nerven (Neurotomie) muss man stets mit der Resection eines möglichst grossen Stückes aus der Continuität des Nervenstammes verbinden (Neurectomie oder Nervenresection), um die Wiederverwachsung der durchtrennten Nervenstümpfe zu verhindern. Noch wirksamer ist die besonders von THIERSCH neuerdings empfohlene Ausreissung des ganzen erkrankten Nervenstammes nebst seinen peripheren Aesten (Evulsion der Nerven). Ich habe diese Methode ebenfalls mehrfach mit dem besten Erfolg ausgeführt. Sodann hat man auch die Nervendehnung allein für sich oder combinirt mit der Nervenresection empfohlen. Ein bestimmtes Urtheil über den therapeutischen Werth der Nervendehnung bei Neuralgieen lässt sich bis jetzt noch nicht fällen. Bei Neuralgieen des Ischiadicus ist die Nervendehnung, wie wir sehen werden, von entschiedenem Werth, bei Gesichtsneuralgieen habe ich von derselben allein keine Erfolge gesehen. Die Wirkung der Nervendehnung ist noch nicht genügend aufgeklärt; im Wesentlichen ruft sie eine traumatische Neuritis hervor und verändert die Beziehungen der Nervenscheide zum Nerven und zur nächsten Umgebung. Die Nervendehnung dürfte wohl vor Allem da nützlich sein, wo es sich darum handelt, einen z. B. in Narbengewebe eingebetteten, für die Neurectomie nicht direct zugänglichen Nerven aus seiner Einklemmung zu befreien oder die adhärente Nervenscheide loszulösen, oder endlich durch Zug am Nerven Circulationsveränderungen in demselben hervorzurufen und dadurch Leitung und Ernährung des betreffenden Nervenstammes zu beeinflussen. Für die Gesichtsneuralgieen eignet sich die Nervendehnung allein nicht, wohl aber empfiehlt es sich, nach der Nervenresection die Dehnung der beiden Nervenstümpfe z. B. mittelst einer Arterienklemme oder der von THIERSCH angegebenen Zange vorzunehmen.

Die Erfolge nach der Neurectomie resp. Nervenresection sind nicht allzu günstig, sehr häufig treten Recidive auf. A. WAGNER berechnet die Zahl der Heilungen auf 32%. Aber die Statistik über die Erfolge nach Nervenresection ist wenig zuverlässig, weil die Fälle oft nicht genügend lange beobachtet worden sind. Anfangs ist der Erfolg nach der Nervenresection gewöhnlich ein vollständiger, dann aber treten häufig schon nach Wochen oder erst nach Monaten, ja erst nach Jahren Recidive auf, trotzdem dass eine Wiedervereinigung der Nervenstümpfe nicht stattgefunden hat. Solche Recidive erklären sich vor Allem durch die zahlreichen Anastomosen, welche zwischen den sensiblen Hautnerven des Gesichts unter einander und mit denen der anderen Seite bestehen. So begreift es sich, dass nach der Neu-

rectomie durch collaterale Leitung in intacten Nervenbahnen auf der operirten Seite sowohl wie auf der anderen eine Verbindung zwischen der peripheren Erkrankungsstelle und dem Centrum sehr leicht wieder eintritt. Recidive in Folge von Wiedervereinigung der resecirten Nervenstümpfe halte ich für sehr selten. In einer nicht geringen Zahl von Nervenresectionen ist gar kein Erfolg nach der Operation vorhanden, hier handelt es sich wohl fast stets um eine centrale Ursache der Neuralgie. Nach alledem braucht man sich nicht zu wundern, wenn unser berühmter Altmeister der Chirurgie, DIEFFENBACH, ein sehr absprechendes Urtheil über den Werth der Nervenresectionen bei Gesichtsneuralgieen gefällt hat.

Ob die Recidive nach Ausreissung des ganzen erkrankten peripheren Nervenstammes seltener sind oder ganz fehlen, wird sich erst entscheiden lassen, wenn eine grössere Zahl von Fällen nach dieser Methode operirt ist. Ich habe in einem Falle nach Ausreissung des zweiten Astes des Trigeminus nach einigen Monaten ein Recidiv eintreten sehen.

Technik der Neurectomieen des N. trigeminus.

Die Technik der Neurectomieen der drei Aeste des N. trigeminus ist folgende:

I. Neurectomie des Nervus supraorbitalis.

Neurectomie des 1. Astes des N. trigeminus.

Bezüglich der Topographie des Nervus supraorbitalis sei kurz Folgendes hervorgehoben. Der erste Ast des Trigeminus — der Ramus ophthalmicus — tritt bekanntlich durch die Fissura orbitalis superior in die Orbita und theilt sich hier oder kurz zuvor schon in drei Aeste, den N. supraorbitalis, N. nasociliaris und N. lacrymalis. Der N. supraorbitalis verläuft gerade nach vorne, der N. nasociliaris an der medialen und der N. lacrymalis an der lateralen Wand der Orbita. Für uns ist hier die Lage des N. supraorbitalis von besonderer Wichtigkeit, weil an ihm fast ausschliesslich die Neurectomieen ausgeführt werden. Der N. supraorbitalis verläuft unter dem Periost der Decke der Orbita und auf dem M. levator palpebrae gerade nach vorwärts zur Incisura supraorbitalis und giebt auf diesem Wege zwei Aeste medianwärts ab: 1. den N. supratrochlearis, welcher über der Trochlea die Augenhöhle verlässt und sich in der Haut des oberen Augenlides und der Stirn verbreitet; 2. den N. frontalis, mit der Art. frontalis durch die gleichnamige Incisur zur Stirn verlaufend. Der Rest des Stammes des N. supraorbitalis wendet sich an der Incisura supraorbitalis um den Supraorbitalrand nach aufwärts und gelangt durch den Canalis supraorbitalis zur Stirngegend. Die Beschreibung der Verästelung des N. supraorbitalis wird von den Anatomen verschieden gegeben. Die obige Darstellung ist dieselbe, wie sie HENLE giebt.

Die Aufsuchung des N. supraorbitalis (s. Fig. 127) geschieht durch einen Schnitt parallel dem Orbitalrand hart unter der Augenbraue von der leicht zu fühlenden Incisura supraorbitalis am inneren Orbitalrande nach auswärts. Weniger zweckmässig ist ein senkrechter Schnitt von der Incisura supraorbitalis nach aufwärts. Durch den letzteren Schnitt findet man allerdings den Nerven sehr leicht, wenn man nach Durchtrennung der Haut und des M. orbicularis palpebr. die Incisur freilegt, hier kann man den Nerven mittelst einer Arterienklemme ausreissen. Um den Nerven aber, was zweckmässiger ist, weiter nach rückwärts in der Orbita aufzusuchen, empfiehlt sich der oben erwähnte Querschnitt. Man spaltet den M. orbicularis und die Fascia tarso-orbitalis superior auf einer Hohlsonde. Der Bulbus und der M. levator palpebrae werden dann vorsichtig mit einer Flügelsonde vom Dache der Orbita abgedrängt und nun kann man den sich deutlich anspannenden Nerven mittelst einer Pincette vorziehen und durchschneiden oder mittelst einer Klemmpincette fassen, aufrollen und ausreissen. v. MOSETIG-MOORHOF hat auch den N. nasociliaris dicht am Foramen ethmoidale mit

Neurectomie des N. nasociliaris.

Erfolg wegen Neuralgie resecirt, indem er den Querschnitt am Orbitalrande bis zum inneren Lidrande verlängerte und den Augapfel nach aussen drängte.

Neurectomie des N. ethmoidalis.

Fig. 127. Neurectomieen des N. trigeminus. 1) Neurectomie des 1. Astes (N. supraorbitalis); 2) Neurectomie des 2. Astes des N. trigeminus mit temporärer Resection des Jochbeins; 3) Neurectomie des 3. Astes N. trigeminus.

Nicoladoni hat den N. ethmoidalis, den einen der beiden Endäste des N. nasociliaris in folgender Weise nach Zeissl resecirt. Man macht 1—2 Linien nach einwärts vom Foramen supraorbitale beginnend, einen bogenförmigen Schnitt dicht am Augenhöhlenrande, den inneren Augenwinkel umkreisend, bis eine Linie nach einwärts vom Foramen infraorbitale. Nach Durchtrennung der Weichtheile wird die Periorbita mit einem breiten Elevatorium abgehebelt und der Bulbus nach aussen gedrängt, wobei der Thränensack aus seiner Nische hervorgehoben und der N. ethmoidalis angespannt wird, sodass er leicht durchschnitten werden kann. Unangenehm ist dabei die Blutung aus der nicht zu schonenden Art. ethmoidalis. Am besten ist es daher, den Nerven dicht an der Periorbita zu durchschneiden und die Innenwand der Augenhöhle mit dem Paquelin zu cauterisiren. Die Abhebelung des N. trochlearis ist zu vermeiden, weil sonst Doppelsehen entsteht. —

II. Neurectomie des 2. Astes des N. trigeminus.

Neurectomie des 2. Astes des Trigeminus (N. supramaxillaris, N. infraorbitalis).

Topographie. Der Nervus supramaxillaris, der 2. Ast des Trigeminus, verlässt die Schädelhöhle durch das Foramen rotundum, tritt dann in die Fossa sphenomaxillaris und von hier unter Abgabe kleinerer Aeste durch die Fissura orbitalis inferior in die Orbita, um als N. infraorbitalis im Canalis infraorbitalis mit der Arterie gleichen Namens zur vorderen Gesichtsfläche zu verlaufen. Nach dem Austritt aus dem Canalis infraorbitalis breiten sich die Fasern des N. infraorbitalis büschelförmig aus einander und bilden in der Fossa canina unterhalb des M. levator labii sup. den Pes anserinus minor.

Die Neurectomie des N. infraorbitalis soll soweit als möglich nach dem Centrum, am besten in der Nähe des Foramen rotundum an der Schädelbasis ausgeführt werden. Die Aufsuchung des Nerven durch einen Bogenschnitt dicht unterhalb des Margo infraorbitalis ist als ungenügend zu verwerfen. Auch die subcutane Durchtrennung der Nerven durch ein an der äusseren Wand der Orbita vorgeschobenes Tenotom mit Ausreissung des durchtrennten Nerven vom Foramen infraorbitale aus nach B. v. Langenbeck, Hueter und Carnochan ist nicht zweckmässig. Ebenso wenig empfiehlt sich die Resection des Nerven in der Fossa spheno-maxillaris nach Tunnellirung der Highmorshöhle von der Wange aus. A. Wagner suchte den Nerven am Foramen infraorbitale durch bogenförmigen Schnitt entlang des unteren Orbitalrandes auf, legte dann den Boden der Orbita subperiostal bis zur Fissura orbitalis inferior frei, eröffnete den Canalis infraorbitalis in seinem hinteren Abschnitt mittelst eines feinen Meissels, hob den Nerven mittelst eines Häkchens aus dem Canal hervor, um ihn von der Arterie zu isoliren und durchtrennte den Nerven vor seinem Eintritt in die Fissura orbitalis inferior mit einer Cooper'schen Scheere. Schliesslich wird dann nach A. Wagner das abgeschnittene Nervenende aus dem Canalis infraorbitalis vom Pes anserinus minor aus herausgezogen und vollständig exstirpirt.

Subcutane Neurotomie und Ausreissung des Nerven nach B. v. Langenbeck, Hueter und Carnochan. Neurotomie und Exstirpation des Nerven nach A. Wagner.

Ausreissung des N. infraorbitalis nach Thiersch.

In einfacherer Weise kann man die Ausreissung des N. infraorbitalis nach Thiersch in der Weise machen, dass man wie A. Wagner einen Querschnitt am unteren Orbitalrande macht und hier zunächst den Pes anserinus minor aufsucht. Dann wird die Membrana tarsea inferior dicht am unteren Orbitalrande abgelöst, der Canalis infraorbitalis mittelst eines feinen griffelförmigen Meissels aufgemeisselt, der Nerv hervorgehoben und mittelst einer Arterienklemme oder der Zange von Thiersch so aufgerollt, dass er central und peripher bis in seine feinsten Verzweigungen ausreisst. Bei dieser Procedur sieht man an dem charakteristischen Mienenspiel in der Umgebung der Oberlippe, dass auch die feinen peripheren Verzweigungen des Nerven mehr oder weniger vollständig herausgezogen werden.

Neurectomie des 2. Astes des Trigeminus mit temporärer Resection des Jochbeins nach Lücke und Braun-Lossen.

Sehr zweckmässig ist die Neurectomie des 2. Astes des Trigeminus am Foramen rotundum nach temporärer Resection des Jochbeins nach Lücke oder besser nach Braun-Lossen, welche ich mehrmals mit dem besten Erfolge gemacht hatte. Lücke lagert das resecirte Jochbein nach oben, Braun-Lossen dagegen nach abwärts. Bei beiden Verfahren wird ein Winkelschnitt gemacht, Braun-Lossen machen den Winkelschnitt nach Fig. 127,2, Lücke führt denselben Schrägschnitt von oben nach abwärts, der Horizontalschnitt geht aber vom unteren Ende des Schrägschnittes aus und verläuft bis fingerbreit vor den Tragus. Ein Nachtheil des Lücke'schen Verfahrens besteht darin, dass man durch den unteren Horizontalschnitt den Masseter vom Jochbogen ablösst, während bei der Methode von Braun-Lossen der Kaumuskel intact bleibt. Aus letzterem Grunde ist die Methode nach Braun-Lossen vorzuziehen. Im Uebrigen sind die beiden Methoden gleich.

Die Neurectomie des 2. Astes des Trigeminus am Foramen rotundum mit temporärer Resection des Jochbeins nach Braun-Lossen wird in folgender Weise ausgeführt.

Der Hautschnitt hat die in Fig. 127,2, gezeichnete Winkelform. Der Schrägschnitt nach abwärts beginnt etwa 1 cm oberhalb des äusseren Augenwinkels und 2—3 mm vom äusseren Orbitalrande entfernt, durchtrennt Weichtheile und Periost in schräger Richtung bis zum unteren Rande des Proc. zygomaticus entsprechend dem dritten oberen Backzahn. Mit einem schmalen spitzen Messer werden die Weichtheile an der hinteren Wand des Jochbeins durchtrennt und letzteres dann mittelst einer Stich- oder Kettensäge von hinten nach vorne und innen in schräger Richtung durchtrennt. Dann macht man einen Horizontalschnitt, der unter einem rechten Winkel am oberen Ende des Schrägschnittes beginnt und dem Jochbogen entlang bis zum Jochfortsatz des Schläfenbeins verläuft, derselbe durchtrennt Haut, subcutanes Zellgewebe und Fascia temporalis. Der Jochbogen wird sodann in seinem hinteren Theile eingeknickt und das Jochbein nach unten geschlagen. Nun wird der Vorderrand des M. temporalis nach rückwärts abgezogen, eventuell etwas eingeschnitten, das Fettgewebe der Fossa sphenomaxillaris und mit ihm die Art. maxillaris int. und die reichlichen Venenplexus werden ebenfalls nach hinten geschoben. Nachdem man das übrige Fettgewebe vorsichtig in der Tiefe entfernt hat, sucht man mit einer Sonde die hintere Fissura orbitalis auf und findet hier den N. infraorbitalis, der von innen oder schräg nach vorne und unten verläuft, während die Art. infraorbitalis von aussen her zum Nerven tritt. Der Nerv wird nun mittelst

eines Schielhäkchens isolirt und hervorgezogen und am Foramen rotundum durchtrennt. Dann kann man vom Schrägschnitt aus den Pes anserinus am Foramen infraorbitale freilegen und den Nerven mittelst einer Arterienklemme in centraler und peripherer Richtung ausdrehen. Von Wichtigkeit ist auch, den entlang dem Tuber maxillare ziehenden Nervus alveolaris superior sicher mit zu durchtrennen. Wenn der Nerv nicht sichtbar ist, empfiehlt LÜCKE das Periost der hinteren Kieferfläche quer zu scarificiren, abzuschaben oder eine dünne Knochenschicht abzumeisseln.

Schliesslich wird der Jochbogen durch eine Knochennaht oder Periostnaht mittelst Catgut oder Silkwormgut in seiner früheren Stellung wieder fixirt, die tiefste Stelle der Wunde wird drainirt, letztere im Uebrigen durch Naht geschlossen. In sämmtlichen 5 Fällen, welche ich so operirte, trat knöcherne Vereinigung des durchtrennten Jochbogens ein und eine Entstellung der Kranken war nicht vorhanden. —

Bezüglich der Methode von KRÖNLEIN s. S. 203.

Neurectomie des N. zygomaticus malae.

Nach den Untersuchungen von v. GRAEFE dürfte sich die Neurectomie des N. zygomaticus malae als Ersatz für die Dehnung des N. facialis bei mimischem Gesichtskrampf empfehlen. v. GRAEFE hat gezeigt, dass durch Reizung des N. zygomaticus malae reflectorisch Gesichtskrampf entsteht, welcher dagegen durch Druck auf den Nerven aufhört. Man findet den Nerven nach v. MOSETIG-MOORHOF durch einen Schnitt entlang dem äusseren Orbitalrande unterhalb des Lig. canthi ext. bis auf den Knochen. Hier trifft man entlang der Orbitalfläche des Jochbeins auf die Oeffnung des Canalis zygomatico-orbitalis, in welche der feine Nerv eintritt, und man kann ihn eventuell sogar bis zu seinem Eintritt in die Orbita durch die Fissura orbitalis inferior verfolgen. —

Neurectomie des 3. Astes des N. trigeminus (N. inframaxillaris).

III. Neurectomie des 3. Astes des Trigeminus (N. inframaxillaris).

Topographie. — Der N. inframaxillaris, der dritte Ast des N. trigeminus, besteht aus sensiblen und motorischen Fasern. Nach Austritt aus der Schädelhöhle durch das Foramen ovale, theilt sich der Nerv sofort in nach verschiedene Richtungen auslaufende Aeste. Von der sensiblen Wurzel allein entspringt im Foramen ovale oder sogleich unterhalb desselben ein feiner sensibler, in die Schädelhöhle zurückkehrender Ast, der N. recurrens inframaxillaris. Mit der medialen Fläche des Stammes oberhalb seiner Theilung ist das Ganglion oticum durch kurze Fäden verbunden. Sodann theilt sich der Stamm in motorische und in rein oder zum grössten Theil sensible Aeste. Zu den motorischen Zweigen gehören die Nerven für die Kaumuskeln und den Musculus sphenostaphylinus (N. temporales profundi, N. massetericus, N. pterygoideus ext. und int.). Von den sensiblen Aesten, welche die motorischen an Stärke übertreffen, verläuft der N. auriculo-temporalis um den Gelenkfortsatz des Unterkiefers vor dem Ohre in die Höhe. Für die Neurectomie kommen besonders in Betracht die beiden sensiblen Zweige, der N. lingualis und N. mandibularis (s. alveolaris inferior). Beide ziehen zwischen dem M. pterygoideus int. und der Innenfläche des aufsteigenden Unterkieferastes nach unten und vorne, der N. lingualis verläuft dann zum Boden der Mundhöhle, der N. mandibularis s. alveolaris inferior tritt mit der Arterie gleichen Namens in den Unterkiefercanal (Canalis mandibularis), um als N. mentalis aus dem Foramen mentale des Unterkiefercanales unter dem Musculus depressor anguli oris auszutreten. An der Eintrittsstelle des N. mandibularis in den Unterkiefercanal findet sich ein kleiner scharfer, leicht bei der Freilegung des Nerven zu fühlender Knochenvorsprung, die Lingula. Der N. mandibularis enthält auch motorische Fasern, welche er an der Innenfläche des Kiefers vor seinem Eintritt in den Unterkiefercanal im N. mylohyoideus für den gleichnamigen Muskel und für den vorderen Bauch des Musculus biventer abgiebt. Ein vierter sensibler Ast des N. inframaxillaris ist der Nerv. buccinatorius, welcher zwischen den beiden Köpfen des M. pterygoideus ext. oder durch seinen oberen Kopf erst seitwärts und dann auf der äusseren Fläche des M. buccinator vorwärts zur Wange und Oberlippe verläuft.

Von den genannten Aesten des N. inframaxillaris kommen für die Neurectomieen besonders der N. mandibularis und lingualis, in seltenen Fällen auch der N. buccinatorius in Betracht.

Am zweckmässigsten ist es, bei Neuralgieen im Bereich des III. Trigeminusastes den N. inframaxillaris an der Schädelbasis, am Foramen ovale aufzusuchen, denselben hier zu reseciren resp. so gründlich als möglich nach Thiersch auszureissen.

Neurectomie des N. mandibularis.

Die Neurectomie des N. mandibularis kann an drei Stellen vorgenommen werden: 1) vor seinem Eintritte in den Unterkiefercanal an der Lingula, 2) während seines Verlaufes im Unterkiefercanal, und 3) an seiner Austrittsstelle am Foramen mentale.

Die Aufsuchung des Nerven an der Lingula vor seinem Eintritt in den Unterkiefercanal ist am meisten empfehlenswerth, sie geschieht am besten nach der Methode von Lücke-Sonnenburg, indem man am herabhängenden Kopfe des Kranken einen Längsschnitt von 3—4 cm durch Weichtheile und Periost auf dem hinteren Rande des Kieferwinkels macht (Fig. 127,3). Der Schnitt soll am aufsteigenden Kieferast und am Kieferkörper dieselbe Ausdehnung haben, d. h. vom Kieferwinkel aus in gleicher Ausdehnung nach oben und unten verlaufen. Nach Durchtrennung des Periosts wird letzteres zugleich mit der Ansatzstelle des M. pterygoideus int. mittelst des Elevatoriums von der Innenfläche des Kiefers nach oben und hinten abgelöst, bis man die Lingula deutlich fühlt. Der Ansatz des M. pterygoideus int. muss eventuell auch mit einem geknöpften Messer abgelöst werden. Nun führt man einen Schielhaken bis über die Lingula und kann dann den Nerven unter Leitung des Fingers leicht von der näher am Knochen liegenden Arteria mandibularis isoliren, hervorziehen und mit einer Arterienklemme fixiren. Wenn nöthig, kann man auch den N. lingualis durchtrennen. Man durchschneidet den Nerven am besten centralwärts und reisst dann den ganzen peripheren Theil des Nerven durch Aufwickeln auf eine Arterienklemme aus dem Canalis inframaxillaris aus. Ich habe die Lücke-Sonnenburg'sche Methode mehrfach mit gutem Erfolge ausgeführt und kann dieselbe nur empfehlen. Nicoladoni hat das Verfahren in der Weise modificirt, dass er einen Schnitt $1^1/_2$ cm hinter dem Rande des Unterkieferastes führt, in der Höhe des Ohrläppchens beginnend und dann nach abwärts um den Kieferwinkel herum.

Albert resecirte in einem Falle temporär den Kieferwinkel und bahnte sich auf diese Weise den Weg zum Nerven. Kühne und P. Bruns haben den Nerven freigelegt, indem sie einen entsprechenden dreieckigen oder viereckigen Theil des hinteren Randes des Unterkieferwinkels resp. des Unterkieferastes resecirten.

Sodann hat man den Nerven im Unterkiefercanal nach Aufmeisselung der vorderen Wand des Unterkiefercanales blossgelegt, indem man z. B. durch einen Bogenschnitt am Kieferwinkel Haut, M. masseter und Periost in Form eines Lappens nach oben von der vorderen Wand des Unterkiefers ablöste (s. Fig. 127,3). Nachdem man so den Kieferwinkel bis zum Alveolarrande subperiostal blossgelegt hat — ohne jedoch die Mundhöhle durch Verletzung der Schleimhautinsertion zu öffnen, wird ein etwa 1 cm breites Knochenstück aus der äusseren Knochenwand des Unterkiefers weg-

gemeisselt und der Unterkiefercanal eröffnet. In letzterem wird dann der N. mandibularis mit der gleichnamigen Arterie als weisser Strang sichtbar und kann resecirt resp. vollständig herausgezogen werden. Bei älteren Leuten liegt übrigens der Kiefercanal etwas näher am oberen Kieferrande. Bei allen äusseren Weichtheilschnitten behufs Freilegung der äusseren Fläche des Unterkieferastes muss man so verfahren, dass der N. facialis und der Ductus Stenonianus der Parotis nicht verletzt werden. Linhart durchschnitt die Haut in der senkrechten Halbirungsebene des Kieferastes, spaltete die Fascie des Masseters, legte den Ductus Stenonianus frei, liess ihn mit der Arteria transversa faciei nach oben verziehen, trennte die Fasern des Masseters in der Längsrichtung, löste das Periost ebenfalls mit dem Raspatorium longitudinal ab und legte dann mit Hammer und Meissel den Canalis inframaxillaris frei. Diese Methode ist empfehlenswerth, weil der Ansatz des Masseter am Kieferwinkel geschont wird.

Die Aufsuchung des N. mentalis an seiner Austrittsstelle am Foramen mentale ist für Neurectomieen nicht geeignet, eher vielleicht für Dehnung des Nerven. Man kann die Operation intra- und extrabuccal ausführen. Bei der intrabuccalen Methode lässt man den Mundwinkel stark nach unten und aussen ziehen, durchschneidet entsprechend dem 1. und 2. unteren Backzahne die Schleimhaut etwa in der Mitte des Unterkiefers in horizontaler Richtung, schiebt die Weichtheile des unteren Wundrandes mit einem schmalen Raspatorium nach unten und legt so das Foramen mentale bloss. Der N. mentalis wird dann sofort sichtbar und kann isolirt, durchschnitten resp. zum Theil in peripherer und centraler Richtung herausgezogen werden.

Besser is es wohl, den N. mentalis am Foramen mentale extrabuccal durch äusseren horizontalen Weichtheilschnitt freizulegen. Der letztere beginnt in der Gegend des Eck- oder 1. unteren Backzahnes und endigt vor dem Masseterrande, um die Arteria maxillaris ext. zu schonen. Nach Ablösung des Periosts und Freilegung des Foramen mentale kann man dann den Canalis inframaxillaris leicht in beliebiger Ausdehnung aufmeisseln. Man kann auch nach Monod einen Winkelschnitt machen, indem man einmal parallel dem unteren Kieferrande von der Medianlinie des Kinns bis zum vorderen Masseterrande schneidet und dann auf das vordere Ende dieses Schnittes einen zweiten kürzeren verticalen hinzufügt und nun die Weichtheile in Form eines dreieckigen Lappens nach oben schlägt.

Intrabuccale Aufsuchung des N. mandibularis nach Lizars und Paravicini.

Die intrabuccale Aufsuchung des N. mandibularis an der Lingula nach Lizars und Paravicini ist kaum zu empfehlen. Man kann bei magern Individuen die Lingula an der Innenfläche des Unterkieferastes vom Munde aus durchfühlen. Nach Lizars und Paravicini soll man bei weit geöffnetem Munde und nach aussen gezogenem Mundwinkel an der Innenfläche des Unterkieferastes hart hinter seinem vorderen Rande Schleimhaut und Periost durch einen etwa 2 cm langen Vertikalschnitt durchtrennen und zwar etwas unterhalb der Spitze des Proc. coronoideus beginnend bis in die Höhe des letzten Backzahns. Nach Abhebung des mucös-periostalen Ueberzugs und der Ansatzstelle des M. pterygoideus int. bis zur Lingula kann man dann den Nervus mandibularis vor seinem Eintritt in den Canalis inframaxillaris blosslegen. Auch hier ist die Verletzung der mehr nach oben und hinten, hart am Knochen liegenden Arteria mandibularis wohl zu vermeiden, wegen deren man übrigens sogar die Carotis ext. hat unterbinden müssen.

Neurectomie des 3. Astes des N. trigeminus an der Schädelbasis nach B. Credé.

Neurectomie des 3. Astes des N. trigeminus an der Schädelbasis nach B. Credé. — Credé suchte den 3. Ast des N. trigeminus am Foramen ovale auf, indem er einen Weichtheil-Knochenlappen aus dem Jochbein bildete, ähnlich wie bei der Neurectomie des 2. Astes des Trigeminus nach Lücke (s. S. 199). Dieser Lappen wird dann nach unten geklappt und nun gelangt man ohne Schwierigkeit zum Foramen ovale und kann die Durchschneidung resp. Ausreissung des Nerven gut ausführen, nachdem der Musc. temporalis genügend nach hinten gezogen ist.

Resection des 2. und 3. Astes des Trigeminus am Foramen rotundum und ovale nach Krönlein.

Krönlein hat die Methoden von Lücke resp. Braun-Lossen und Pancoast für Neurectomie des 2. und 3. Astes des Trigeminus unmittelbar am Foramen rotundum und ovale in folgender Weise modificirt. Die Operation zerfällt in sechs Acte:

1) Bildung eines grossen halbrunden, nach oben umzuklappenden Hautlappens in der Schläfen-Wangengegend, dessen Basis oben zwischen dem äusseren Orbitalrande und Tragus liegt und dessen Scheitel unten von einer Linie tangirt wird, welche man sich vom Nasenloche der entsprechenden Seite nach dem Ohrläppchen gezogen denkt. Der Lappen wird nach oben umgeschlagen und so fixirt.

2) Ablösung der Fascia temporalis vom ganzen oberen Rande des Jochbogens und Durchsägung des Jochbogens vorne und hinten nach Braun-Lossen, sodass er in Zusammenhang mit dem M. masseter so weit nach unten umgeschlagen werden kann, als es die Hautwunde gestattet.

3) Blosslegung und Durchmeisselung des Proc. coronoides des Unterkiefers an seiner Basis in einer Linie, welche vom tiefsten Punkt der Incisura semilunaris schräg nach unten und vorne bis zum Anfang der Linea obliqua externa verläuft. Der abgelöste Proc. coronoides wird mit dem M. temporalis nach oben geklappt.

4) Unterbindung der Art. maxillaris int. zwischen den Rändern der beiden MM. pterygoidei. Stumpfe Ablösung des oberen Kopfes des M. pterygoideus ext. von seinem Ursprung an der Crista infratemporalis. Resection des jetzt erreichbaren N. inframaxillaris am Foramen ovale.

5) Vordringen zum Foramen rotundum durch die Fissura sphenomaxillaris nach Lücke resp. Braun-Lossen und Resection des zweiten Astes bei seinem Austritte aus dem Foramen rotundum.

6) Die einzelnen Theile werden dann wieder in ihre normale Lage zurückgebracht und darin befestigt; Drain und sorgfältige Naht der Hautlappen. —

Neurectomie des 3. Astes des N. trigeminus am Foramen ovale nach Salzer und Ullmann.

Salzer empfiehlt für die Resection des 3. Astes des N. trigeminus am Foramen ovale folgende Methode: Man macht einen nach oben convexen Bogenschnitt von einem Ende der Jochbrücke zum anderen durch Haut, Fascie, Periost und M. temporalis. Nach temporärer Resection des Jochbogens wird der Musc. temporalis vom Schädel abgelöst, sodass der Hautmuskel-Knochenlappen nach abwärts gedrängt werden kann. Durch stumpfe Präparation legt man nun die Verzweigung des 3. Trigeminusastes und die Art. meningea media frei. Der Proc. coronoides mandibulae ist nicht im Wege, wenn der Mund des Kranken mässig geöffnet wird. Die Gefässe der Fossa pterygoidea liegen unter dem Niveau des Operationsfeldes und sind durch den oberen Rand des M. pterygoideus ext. vor Verletzung geschützt. Ullmann empfiehlt folgende Methode: Bogenförmiger Schnitt vom untersten Rande der Parotis etwa $1^1/_2$ cm oberhalb des Kieferwinkels bis über die Art. maxillaris ext., sodass die Endpunkte des Schnittes auf dem Unterkieferrand liegen, während der Bogen 2 mm unter dem Kiefer liegt. Auf diese Weise wird nur der N. subcutaneus colli supremus getroffen, die übrigen Aeste des N. facialis werden geschont. Stumpfe Ablösung des unteren Theils der Parotis von der Fascia parotideomasseterica, die Parotis wird nach oben gehalten; Abtrennung des M. pterygoideus ext. an der Innenfläche des Unterkieferwinkels mit der Scheere; Palpation der Lingula, Umlegung eines Fadens um den N. mandibularis, Abtrennung des letzteren am Foramen mandibulare. Der Nerv dient nun als Leitfaden, um zum Foramen ovale zu gelangen, der N. lingualis mit der Chorda tympani ist leicht zu sehen (wie bei der Methode nach Sonnenburg-Lücke). An der lateralen Seite des N. mandibularis liegt die Art. meningea media. Der N. lingualis wird central von der Chorda tympani durchtrennt. Bei Leuten mit stark vorstehendem Unterkieferwinkel kann man diesen temporär oder auch vollkommen reseciren.

Neurectomie des N. lingualis.

Die Neurectomie des N. lingualis, des oben erwähnten Zweiges des dritten Trigeminusastes, kann man, wie schon erwähnt, vom Kieferwinkel

aus nach Lücke-Sonnenburg eventuell mit gleichzeitiger Resection des N. mandibularis vornehmen (s. S. 201). Auch kann man den Nerven nach Löbker durch einen bogenförmigen Schnitt längs dem vorderen unteren Rande des M. masseter aufsuchen. Nachdem der vordere Rand des aufsteigenden Astes freigelegt, wird ein längliches Stück aus diesem Knochenrande ausgemeisselt, wodurch der N. lingualis auf der Aussenfläche des M. pterygoideus int. sichtbar wird. Luschka hat vorgeschlagen, den Nerven von der Sublingualgegend aus extrabuccal aufzusuchen. Nach Trennung von Haut, Platysma und Fascie vom Kinn bis zum Masseterrande entlang dem Kieferrande wird die Glandula submaxillaris nach vorne und abwärts gedrängt, ebenso Arteria und Vena submentalis und der Nervus mylohyoideus nach Spaltung des tiefen Blattes der Fascie auf dem M. mylohyoideus. Nachdem der Rand des letzteren nach vorne gezogen oder eingeschnitten ist, kann man am unteren Rande der nun sichtbar werdenden Glandula sublingualis den Nerven leicht blosslegen und weit centralwärts verfolgen. —

Neurectomie des N. buccinatorius.

Neuralgieen des N. buccinatorius sind seltener; sie sind besonders charakterisirt durch Schmerzen in der Wangenschleimhaut, in der Haut und Schleimhaut des Mundwinkels und der Lippen. Ueber diese Punkte hinausgehende Schmerzen können bei isolirter Erkrankung des Nerven nur als irradiirte Schmerzen aufgefasst werden. Nach Holl findet man den N. buccinatorius mit Leichtigkeit an der innern Fläche der Sehne des M. temporalis in der Nähe ihrer Insertion an dem Proc. coronoides vom Munde aus, weil hier der Nerv nur von Schleimhaut und etwas Fettgewebe bedeckt ist. Man soll daher nach Holl über dem letzten Backzahn am lateralen Rande des Sulcus einschneiden, welcher sich bei weit geöffnetem Munde in der hinteren Wandung des äusseren Theils der Mundhöhle vorfindet. Die Messerschneide soll gegen den Processus coronoideus gerichtet sein. Nach Spaltung der Schleimhaut trifft man sofort auf den N. buccinatorius und kann ihn leicht aus dem Fettgewebe isoliren. Zuckerkandl empfiehlt, den Hauptstamm des Nerven von aussen her aufzusuchen und zwar an derselben Stelle, wie Holl von der Mundhöhle aus. Dieses Verfahren von Zuckerkandl ist jedenfalls leichter, als dasjenige von Holl und ermöglicht ausserdem eine sichere Antiseptik.

Die einzelnen Acte der Operation nach E. Zuckerkandl sind folgende:

1) 5 cm langer Querschnitt durch die Wangenhaut einen Querfinger breit unterhalb des Jochbogens in der Richtung vom Tragus zur Mitte der Nasolabialfurche.

2) Durchtrennung der den Ductus Stenonianus deckenden Fascie, wodurch derselbe sammt seiner Nervenbegleitung frei wird.

3) Ductus Stenonianus und die ihn begleitenden Nerven werden so weit als möglich nach unten (eventuell nach oben) gedrängt und in dieser Lage festgehalten.

4) Der Fettpfropf der Fossa bucco-temporalis, welcher nunmehr frei zu Tage liegt, wird leicht ausgelöst.

5) Der Hauptstamm des N. buccinatorius wird da, wo er der Insertionsstelle des M. temporalis anliegt (etwa 2,5—3 cm. hinter dem vorderen Masseterrande) gefasst, hervorgezogen und ausgeschnitten. —

§ 35.

Ueber Lähmungen und Krampf des N. facialis.

Lähmung und Krampf des N. facialis. — Die Lähmungen des Facialis sind theils centralen, theils peripheren Ursprungs. Die periphere Facialislähmung entsteht besonders durch traumatische, mechanische Einflüsse, z. B. durch Verletzung des Nerven bei Operationen in der Parotisgegend und bei Resectionen des Ober- und Unterkiefers, durch Zangendruck inter partum, ja zuweilen durch eine kräftige Ohrfeige. Relativ häufig sind die Lähmungen nach Erkrankungen des Felsenbeins (tuberculöse oder syphilitische Processe — Caries), auch nach einfachen Catarrhen des Mittelohres, wie Verfasser in seiner Dissertation über Facialislähmung bei Ohrkrankheiten genauer beschrieben hat. Ein Theil

der sog. „rheumatischen" Facialislähmungen durch Abkühlung, Erkältung wird thatsächlich durch acute Mittelohrcatarrhe hervorgerufen. Gleichwohl sind die rheumatischen Facialislähmungen einfach in Folge rascher Abkühlung der Haut, z. B. durch Luftzug, ohne gleichzeitige Erkrankung des Mittelohrs ziemlich häufig.

Centrale Facialislähmungen entstehen durch cerebrale Läsionen. Bezüglich der Verletzungen des Facialis während seines Verlaufs in der Schädelhöhle s. §. 16.

Sodann beobachtet man Facialislähmung besonders beim sog. Kopftetanus, d. h. bei Tetanus, welcher nach Rose, Bernhardt, Güterbock u. A. nach Verletzungen im Gebiete eines der zwölf Hirnnerven auftritt und mit Facialislähmung und Krampf der Schlundmuskeln, wie bei der Tollwuth — daher auch Tetanus hydrophobicus genannt — verbunden ist. Die Facialislähmung ist nach Rose durch Einklemmung des geschwollenen Facialis im Fallopischen Canal bedingt, was aber nicht immer durch die Section bewiesen worden ist (s. auch S. 164).

Das Symptomenbild der Facialislähmung ist sehr charakteristisch, bezüglich der genaueren Darstellung muss auf die neuropathologischen Lehrbücher verwiesen werden. Bei doppelseitiger Lähmung verliert das Gesicht jeden Ausdruck, es wird einer starren Maske vergleichbar. Bei halbseitiger Paralyse ist das Gesicht nach der gesunden Seite verzerrt, das betreffende Auge kann nicht geschlossen werden, es fehlt der Lidschlag, die Thränen rinnen die Backe herab, die Conjunctiva bulbi ist geröthet resp. mehr oder weniger entzündet. Ausspuken, Blasen, Pfeifen ist nicht mehr recht möglich, die Aussprache der Lippenbuchstaben ist gestört, der Mund steht schief. Das Verhalten der Uvula ist sehr wechselnd. Das Riechvermögen ist meist beeinträchtigt, Hörstörungen sind vorhanden, theils in Folge von gleichzeitig bestehenden Mittelohrcatarrhen, theils weil der Acusticus durch dieselbe Ursache in Mitleidenschaft gezogen sein kann. Zuweilen besteht vermehrte Hörfähigkeit in Folge des Uebergewichts des vom Trigeminus innervirten M. tensor tympani über den vom Facialis versorgten M. stapedius. Geschmacksveränderungen sind besonders dann vorhanden, wenn die in der Chorda tympani verlaufenden Trigeminusfasern ebenfalls erkrankt resp. verletzt sind. Die Bewegungen der Zunge sind ungestört.

Die Behandlung ist in erster Linie eine electrische und zwar so, dass man die Anode eines nicht zu starken constanten Stromes auf die Fossa auriculo-mastoidea der kranken Seite und die Kathode auf die der gesunden Seite setzt und die Stromesrichtung zuweilen verändert. Auch der faradische Strom ist zweckmässig. Ohrkrankheiten müssen nach allgemeinen Regeln behandelt werden (s. Krankheiten des Ohres). Bei Durchtrennung des N. facialis ist die Nervennaht baldigst vorzunehmen. —

Der Gesichtskrampf (des N. facialis).

Krampf des N. facialis. — Der mimische Gesichtskrampf in Folge Reizung des Facialis charakterisirt sich durch fortwährende Zuckungen der Gesichtsmuskeln, besonders auch des M. orbicularis palpebrarum mit Schluss der Augenlidspalte (Nystagmus). Die Contractionen sind theils reflectorische in Folge gesteigerter Erregbarkeit des Trigeminus. In solchen Fällen kann man den Krampf durch Druck auf die Austrittsstellen der empfindlichen sensiblen Trigeminuszweige sofort

unterbrechen. Mehrfach hat man den Gesichtskrampf durch Massage dauernd geheilt (Abadie). Führt die Massage nicht zum Ziele, dann empfiehlt sich entweder die Neurectomie oder die Dehnung der betreffenden Trigeminusäste, besonders auch, wie S. 200 erwähnt wurde, die Neurectomie des N. zygomaticus malae.

In anderen Fällen ist der Krampf direct durch Veränderungen, z. B. durch Ernährungsstörungen im N. facialis selbst bedingt. Gegen diese Form des Krampfes empfiehlt sich die Dehnung des N. facialis (Baum, C. Hueter).

Dehnung des N. facialis.

Die Dehnung des N. facialis kann entweder so vorgenommen werden, dass man den Nerven bei seinem Austritte aus dem Foramen stylo-mastoideum (Baum) oder weiter nach vorne im Gewebe der Parotis an seinem Kreuzungspunkte mit dem hinteren Kieferrande nach Löbker-Hueter aufsucht.

Was die erstere Methode nach Baum anlangt, so ist dieselbe schwieriger. Man umschneidet das Ohrläppchen halbmondförmig und führt ausserdem noch einen 1 cm langen Schnitt senkrecht nach abwärts aus, parallel dem hinteren Rande des Unterkieferastes. Nach Verziehung des oberen Randes der Parotis gelangt man sofort zum Foramen stylo-mastoideum. Der Processus styloideus dient als Orientirungspunkt. Vor diesem liegt der von einer kleinen Vene bedeckte Nerv, der sich leicht isoliren lässt. Die Dehnuug in centraler und peripherer Richtung soll wegen so leicht entstehender Drucklähmung nicht mit einer Pincette, sondern mit einem Schielhäkchen vorgenommen werden.

Viel leichter ist die Aufsuchung des Nerven uach Löbker und Hueter an der Kreuzungsstelle des Facialis mit dem hinteren Kieferrande, wie ich nach eigener Erfahrung bestätigen kann. Ein etwa 5 cm langer Schnitt trennt die Insertion des Ohrläppchens von der Wange und verläuft längs dem hinteren Kieferrande nach abwärts. Die Fascia parotidea und das Parotisgewebe werden vorsichtig durchtrennt, indem das Messer stets gegen den Kieferrand gerichtet bleibt, um nicht die hinter dem Kiefer verlaufende Art. carotis ext. zu verletzen. Bei der Trennung des Parotisgewebes trifft man gewöhnlich zuerst auf den Ramus inferior des Facialis, ihm folgt man bis zum Ramus superior und legt dann den Stamm des Facialis noch weiter rückwärts gegen das Foramen stylo-mastoideum hin frei. Die Dehnung muss auch hier, wie gesagt, vorsichtig in centrifugaler und centripetaler Richtung mit einem Schielhäkchen oder auf einem dünnen Gummischlauch ausgeführt werden, um Lähmung in Folge der Quetschung möglichst zu verhindern.

Um den Nerven besser nach dem Foramen stylo-mastoideum hin blosslegen zu können, kann man schliesslich nach Auffindung des Nerven auch noch einen schrägen Schnitt gegen das Foramen stylo-mastoideum hinzufügen (Kaufmann).

Ich habe dreimal wegen mimischen Gesichtskrampfes die Dehnung des Facialis ansgeführt, einmal mit dauerndem, das andere Mal mit nur vorübergehendem Erfolg, im dritten Falle wurde nur dauernde Besserung erzielt. —

V. Verletzungen und Krankheiten der Nase.

I. Aeussere Nase. Formfehler der Nase. Schiefstand des Nasenseptum. Verletzungen. Fracturen der Nasenknochen und Nasenknorpel. Entzündliche Processe an der äusseren Nase. Eczem. Chronische Hyperplasieen, Lupus, Syphilis, Stenose und Atresie der Nasenlöcher. Neubildungen der Nasenhaut. Rhinosclerom.

II. Nasenhöhle. Untersuchung der Nasenhöhle und des Nasenrachenraumes (Rhinoscopie, Pharyngo-Rhinoscopie). Nasenblutung. Entzündungen der Nasenhöhle. Acute und chronische Catarrhe (Ozaena simplex). Blennorrhoe. Heufieber. Croup, Diphtherie. Phlegmonöse Entzündungen. Lupus, Syphilis, Rotz, Lepra. Fremdkörper, Concretionen (Nasensteine). Parasiten in der Nasenhöhle. Geschwülste. Operative Eröffnung der Nasenhöhle. —

Die plastischen Operationen an der Nase (Rhinoplatik).

§ 36. *Angeborene Formfehler der Nase.*

Angeborene Formfehler der Nase. — Von den angeborenen Formfehlern der äusseren Nase haben wir bereits bei der Lehre von den Gesichtsspalten die Nasenspalten, die Doggennase u. s. w. erwähnt (s. § 25). In ausserordentlich seltenen Fällen hat man Fehlen der Nase, z. B. bei Kyklopie, beobachtet. Wie bereits erwähnt, hat Maisonneuve einen solchen Fall mitgetheilt, wo bei einem 7monatlichen Kinde an der Stelle der Nase sich nur zwei 1 mm weite Nasenlöcher, 3 cm von einander entfernt, vorfanden. Zuweilen bildet die Nase einen rüsselförmigen, über dem Auge sitzenden Anhang. Häufiger ist die angeborene Stenose oder Atresie der Nasenlöcher, welche eventuell wie die erworbene Verengerung der Nasenlöcher in Folge von ulcerösen Entzündungen, z. B. bei Lupus oder Syphilis, behandelt wird, indem man die verschlossenen oder verengerten Nasenlöcher durch einfachen oder kreuzförmigen Schnitt eröffnet resp. erweitert und die Hauträuder mit Haut oder Schleimhaut umsäumt. Die Oeffnung wird zunächst durch entsprechende metallene Röhrchen oder durch dickwandige Gummidrains offen gehalten.

Die angeborenen hochgradigen Missbildungen der Nase sind in der Regel mit anderen Formfehlern des Gesichts verbunden (s. § 25). Die Function der Nase ist dann mehr oder weniger entsprechend gestört. Ausser dem Geruche besteht die wichtigste Function der Nase vor Allem in der Erwärmung, Reinigung und Anfeuchtung der Inspirationsluft.

Schiefstand der Nasenscheidewand.

Von besonderer practischer Bedeutung ist der Schiefstand der Nasenscheidewand resp. der ganzen Nase in Folge von abnormen Wachsthumsvorgängen. Besonders Welcker und Trendelenburg haben diesen Schiefstand resp. die Verkrümmung der Nasenscheidewand genauer studirt. Derselbe ist besonders in seinen geringeren Graden recht häufig, ja nach v. Klein haben nur 2% aller Menschen eine tadellos gerade Nasenscheidewand. Die Convexität der Krümmung liegt am häufigsten nach rechts, daher ist der rechte Nasengang mehr oder weniger verengt. Die schräge oder geknickte Fläche des knorpeligen Septums ist gewöhnlich leicht von aussen zu sehen und wird von Unkundigen zuweilen mit Schleimhautwucherungen (Polypen) verwechselt. Dieser Schiefstand des Septum narium ist gewöhnlich selten vor dem 6. bis 7. Jahre nachweisbar, nimmt dann allmählich zu und erreicht im 17. bis 20. Lebensjahre seinen Höhepunkt. Ausser dem knorpeligen Septum narium ist der Vomer gewöhnlich ebenfalls verbogen und nach Trendelenburg und A. Schaus ist meist eine Asymmetrie des ganzen Gesichtsschädels in Folge des abnormen Wachsthums vorhanden, besonders

auch Ungleichheit der Gaumenplatten und der Choanen sowie Verkleinerung der ganzen Nasenhöhle. Die der Convexität des verbogenen Septum entsprechende Gaumenplatte ist in der Regel schmäler. TRENDELENBURG betrachtet daher mit Recht den Schiefstand des Septums als das Resultat einer Wachsthumsstörung der beiden Oberkiefer, an welcher die Nasenscheidewand an sich in erster Linie nicht betheiligt ist, sondern nur secundär. Vielleicht handelt es sich oft um Rhachitis.

Die Beschwerden in Folge des Schiefstandes der Nasenscheidewand bestehen vor Allem in mangelhafter Reinigung und Ventilation der betreffenden Nasenhöhle, in verschiedenen nervösen Störungen und in behinderter Respiration, besonders wenn die Patienten mit in die Kissen eingedrückter Nase auf der nicht verengten Seite liegend schlafen.

Die Behandlung des verkrümmten Nasenseptums besteht am besten in Excision des vorstehenden Knorpeltheils, nachdem man von einem horizontalen Einschnitte von der Basis des Septums aus Mucosa und Perichondrium vom Knorpel auf der convexen Seite mittelst Elevatorium nach oben abgelöst hat (v. VOLKMANN). PETERSEN legt das knorpelige Septum durch Ablösung der Schleimhaut und des Perichondriums in Form eines rechteckigen Lappens mit oberer Basis frei. Eine Durchlöcherung des Septums nach der gesunden Seite hin ist möglichst zu vermeiden. GENZMER empfiehlt, mit einem gebogenen, geknöpften Messer den Vorsprung einfach abzutragen.

JURASZ und ADAMS reponiren die verkrümmte Nasenscheidewand mittelst besonderer Zangen und legen dann geeignete Elfenbeinplatten ein.

Bei entstellender angeborener Schiefheit der ganzen äusseren Nase empfiehlt TRENDELENBURG, die Correction der Difformität durch subcutanes Einmeisseln des knöchernen Gerüstes der äusseren Nase von der Apertura pyriformis in der Richtung nach dem Canthus int. und durch nachfolgende gewaltsame Zurechtschiebung der Nase mit der Hand vorzunehmen. Die Difformität muss übercorrigirt werden, weil sie leicht in die frühere fehlerhafte Stellung zurücksinkt. Durch Tamponade der Nasenhöhle und Anlegung eines bruchbandartigen Apparates analog dem von ADAMS angegebenen wird die richtige Stellung erhalten. —

§ 87. *Fracturen der Nasenknochen und Knorpel.*

Fracturen der Nasenknochen und der Nasenknorpel. — Die Fracturen der Nasenknochen und Nasenknorpel entstehen ziemlich häufig durch directe Gewalten, z. B. Schlag und Stoss. Die Dislocation der fracturirten Nasenknochen findet gewöhnlich nach der Nasenhöhle zu statt und die Entstellung kann dadurch sehr bedeutend sein. Der Grad dieser eingedrückten Nasen (Flachnasen) ist sehr weehselnd. In anderen Fällen ist die Dislocation so, dass der Nasenrücken von der Mittellinie abweicht. Wenn die Continuität der Nasenschleimhaut unterbrochen ist, dann ist in der Regel ein meist umschriebenes Emphysem des Unterhautzellgewebes vorhanden.

Schiefstand des knorpeligen Nasenseptum nach Traumen.

In Folge Fractur des knorpeligen Septum narium entsteht entsprechender Schiefstand desselben in Folge winkeliger Einknickung des Septums, sodass sogar das eine Nasenloch mehr oder weniger vollständig verlegt werden kann. Dieser traumatische Schiefstand des Septum narium in Folge von Fracturen ist aber seltener, als der oben erwähnte Schief-

stand des Septums resp. der ganzen Nase in Folge von abnormen Wachsthumsvorgängen.

Bezüglich der Fracturen des Siebbeins s. die Schädelbasisfracturen § 9.

Die Behandlung der Fracturen des Nasensceletts besteht vor Allem in baldiger Beseitigung etwaiger Dislocation, indem man eine geschlossene grössere Kornzange mit der rechten Hand in die Nasenhöhle einführt und durch hebelnde Bewegungen die eingesunkenen Nasenknochen in die Höhe hebt, während man mit der linken Hand die Reposition der fracturirten Knochen controlirt. Die Knochen erhalten sich dann oft von selbst in ihrer reponirten Lage, meist aber empfiehlt es sich oder es ist nothwendig, dass man die Nase mit Jodoformgaze tamponirt, was auch wegen der Blutstillung zweckmässig ist. Man hat auch Guttapercha-Schienen von innen oder aussen angelegt und dieselben mittelst einer durch die Nase quer durchgestochenen Nadel befestigt und eine umschlungene Naht um letztere angelegt.

Auch die Einknickung des Nasenseptums in Folge von Fractur kann man in der Weise beseitigen, dass man das Septum zwischen die Branchen einer Kornzange fasst und dann aufrichtet. Auch durch in die Nasenhöhlen eingeschobene Metall- oder Guttaperchaplatten hat man das fracturirte Septum fixirt.

Missbildungen der Nase in Folge von deform geheilten Fracturen müssen eventuell operativ mit Hammer und Meissel nach TRENDELENBURG (s. S. 208), E. ROBERTS u. A. behandelt werden. Die Fixirung in verbesserter Stellung kann man durch eine quer durchgelegte Nadel sichern.

Endlich wäre der Apparat von MIKULICZ behufs Aufrichtung eingesunkener Nasen auch für die Behandlung von Fracturen zweckmässig (s. S. 235). —

Wunden, Verbrennung und Erfrierung der Nase s. § 26. —

§ 38. *Krankheiten der äusseren Nase. Entzündliche Processe der äusseren Nase. Eczem.*

Krankheiten der äusseren Nase. — Die Entzündungen an der äusseren Nase sind im Wesentlichen dieselben wie an den übrigen Theilen des Gesichts, welche wir bereits § 27 erwähnt haben.

Am Eingange der Nase kommen besonders Eczeme bei scrophulösen Kindern oder in Folge von Nasencatarrhen vor, sie sind zuweilen mit Verdickung der Nasenspitze und der Nasenflügel oder der ganzen Nase verbunden.

Die Behandlung besteht in Bestreichen mit Ungt. lithargyri Hebrae oder Salicylvaseline und Bepudern mit Zinkoxyd und Amylum. In hartnäckigen Fällen erhält man durch galvanocaustische Ustion rasche Heilung.

Chronisch entzündliche Hyperplasie. Potatorennase.

Von den chronischen Entzündungen erwähne ich sodann die chronisch-entzündlichen Hyperplasieen, welche zu höckerigen, ungleichmässig gelappten Anschwellungen der Nase (Rhinophyma, v. HEBRA) führen (s. Fig. 128).

Fig. 128. Hypertrophie der Nasenhaut (nach BILLROTH).

Hierher gehören die rothen Nasen älterer Männer, welche dem Alkoholgenuss mehr als erlaubt ergeben sind (sog. Schnapsnase, Kupfernase, Burgundernase). Es handelt sich in der Regel um eine knotige Hyperplasie der Nasenhaut

mit Erweiterung der Gefässe zu deutlich sichtbaren grösseren oder kleineren blaurothen Gefässstämmchen.

Folliculäre Hyperplasie. Acne rosacea.

In anderen Fällen ist die Vergrösserung der Nase vorzugsweise bedingt durch folliculäre Hyperplasie in Folge acuter und subacuter Entzündung der Talgdrüsen, welche secundär zu einer Hyperplasie des Bindegewebes führt (Acne rosacea).

Die Hypertrophieen der Nase erreichen zuweilen eine beträchtliche Grösse; TRENDELENBURG erwähnt einen Fall von A. GUÉRIN, welcher eine Nase von 16 cm Länge und 22 cm Breite beobachtete.

Die Behandlung dieser chronisch-entzündlichen Hypertrophieen besteht in hochgradigen Fällen mit bedeutender Vergrösserung der Nase in keilförmiger Excision mit nachfolgender Naht. Auch durch Alkoholinjection und galvanocaustische Stichelung habe ich befriedigende Resultate erzielt. —

Lupus der Nase.

Der Lupus tritt besonders an der Nasenspitze und an den Nasenflügeln auf, er beginnt gewöhnlich in der Haut oder Schleimhaut (s. S. 220) und zerstört secundär Knorpel und Knochen. Die secundäre Syphilis hat ihren Sitz häufiger im Knochentheil der Nase. Klinisch tritt der Lupus an der Nase in denselben Formen auf, wie im übrigen Gesicht. Ich verweise daher bezüglich der Symptomatologie und der Behandlung des Lupus der äusseren Nase auf S. 171 bis 172. Die Formveränderung der Nase durch Lupus und ihre Behandlung werden wir bei der Lehre von der Rhinoplastik (§ 42) genauer beschreiben. —

Syphilis der äusseren Nase.

Die syphilitische Initialsclerose kommt an der äusseren Nase nur sehr selten vor, häufiger dagegen sind die secundären Erkrankungen der Nase in Folge von syphilitischer Allgemeininfection, bestehend in syphilitischen Exanthemen, Geschwüren, Catarrhen (Coryza syphilitica) und vor Allem in gummösen Entzündungen, welche besonders vom Periost und Perichondrium in der Form gummöser Periostitis und Perichondritis oder auch von der Schleimhaut ausgehen. Die Syphilis führt besonders durch diese umschriebenen oder diffusen gummösen Entzündungen zu tiefgreifenden Zerstörungen der Weichtheile, des Knochens und Knorpels mit entsprechenden Defecten. Nach syphilitischer Zerstörung der knöchernen Nasentheile entsteht z. B. die so charakteristische syphilitische Sattelnase.

In Folge der Nekrosen der Knochen, der Geschwüre mit schleimigeiteriger Secretion und Eintrocknung der letzteren zu schmutzig trockenen Borken verbreiten die Syphilitiker häufig einen widerwärtigen Geruch (syphilitische Stinknase, Ozaena syphilitica — s. S. 220).

Die Behandlung besteht auch hier in energischer Localbehandlung, z. B. in Auskratzen der Nase nach Spaltung derselben (s. S. 220, 225 u. 226) und in entsprechender antisyphilitischer Allgemeintherapie (Mercur, Jodkali s. Allg. Chir. 2. Aufl. § 84). Bezüglich der Behandlung der Substanzverluste an der Nase durch Syphilis s. § 42 Rhinoplastik. —

Stenose und Atresie der Nasenlöcher.

Nach ulcerösen Processen, z. B. bei Lupus, Syphilis oder Pocken, entsteht zuweilen Verengerung (Stenose) oder Verschluss (Atresie) der Nasenlöcher. In Folge Eindickung des Nasensecretes haben sich dann in einzelnen Fällen Nasensteine (Rhinolithen, s. S. 222) gebildet.

Die Behandlung besteht in Erweiterung der verengten und in Eröffnung der vollständig geschlossenen Nasenlöcher durch einen einfachen oder kreuzförmigen Schnitt und Umsäumung der Schnittränder mit Haut oder Schleimhaut. Die Nasenöffnung wird zunächst durch dickwandige Gummidrains oder Metallröhren offen gehalten. —

Die Geschwülste der äusseren Nasenhaut.

Die Geschwülste der äusseren Nase. — Die Geschwülste der äusseren Nase sind im Wesentlichen dieselben, welche wir S. 174 ff. genauer für das Gesicht geschildert haben. Am häufigsten kommen harte oder weiche Fibrome, Angiome (Fig. 129 nach BILLROTH) und Carcinome vor. Die mehr diffusen gelappten Fibrome erreichen zuweilen eine beträchtliche Grösse. TRENDELENBURG erwähnt einen Fall von THEULOT, wo ein 5 Pfd. schweres gelapptes Fibrom bis über das Kinn herabhing. Die diffusen gelappten Fibrome bilden Uebergänge zu den diffusen Hypertrophieen der Nasenhaut. Die Behandlung ist dieselbe, wie bei den Geschwülsten der übrigen Theile des Gesichts, eventuell auch hier unter Deckung des Substanzverlustes durch plastische Operation. Bei den Angiomen ist auch die Ignipunctur mit dem Galvanocauter empfehlenswerth.

Fig. 129. Angioma arteriovenosum racemosum der Nasenhaut (nach BILLROTH).

Dermoide der äusseren Nase zuweilen mit Fistelbildung sind besonders durch v. BRAMANN genauer beschrieben worden, sie sind eine Folge congenitaler Entwicklungsstörungen der Nasenbildung, ebenso wie die Spaltbildungen der Nase (s. S. 176—177).

Das Rhinosklerom.

Rhinosklerom. — Unter Rhinosklerom, von HEBRA 1870 zuerst beschrieben, versteht man eine eigenthümliche geschwulstartige Erkrankung vorzugsweise der Nase, welche durch Bildung harter Knoten in der Haut und Schleimhaut der Nase charakterisirt ist. Die sehr chronisch verlaufende Krankheit ist absolut unheilbar. Bis jetzt ist das Rhinosklerom am häufigsten in den östlichen Provinzen Oesterreichs, im südlichen Russland und in einem eng begrenzten District Amerika's beobachtet worden.

Fig. 130. Rhinosklerom bei einem 16jähr. Mädchen (nach WOLKOWITSCH).

Die Krankheit beginnt meist ganz unmerklich in den tieferen Partieen der Nasenhöhle, selten im Rachen und Kehlkopf oder am harten Gaumen. Der obere, oberhalb der unteren Nasenmuschel gelegene Theil der Nasenhöhle bleibt meist von der Krankheit verschont, sodass der Geruchssinn erhalten ist. Von der Nase geht die Krankheit auch auf die nächsten Partieen der Haut (Oberlippe, Unterlippe, Oberkiefer), des Rachens und Kehlkopfs über, seltener ist der Verlauf umgekehrt. Nach WOLKOWITSCH war unter 85 Fällen die Nase 81 mal afficirt, die äussere Nase 74 mal, der Rachen 57 mal, der Kehlkopf in 19 Fällen, die Trachea in 5, die Oberlippe in 46, der Oberkiefer-Alveolarfortsatz in 16, der harte Gaumen in 17, die Zunge in 4, die Unterlippe in 2, der Thränensack in 5 und das Ohr in 1 Falle.

Die wesentlichsten Symptome des Rhinoskleroms sind folgende. Vor Allem bilden sich unter den Erscheinungen eines Nasencatarrhs unter Verdickung der Nase schmerzlose knorpelharte, theils diffuse, theils umschriebene Knoten, Platten und Wülste in den tieferen Schichten der Haut und Schleimhaut, welche sich von hier sowohl in die Tiefe wie nach der Oberfläche ausbreiten, schliesslich einer regressiven Metamorphose verfallen und stets in schrumpfendes Bindegewebe übergehen. In Folge dieser Schrumpfungen entstehen entsprechende Functionsstörungen (Verengerung und Verziehung der Nase, des Mundes, des Rachens, Gaumens etc.). Zuweilen complicirt sich das Rhinosklerom mit Eiterung. Im Kehlkopf tritt die Erkrankung in Form von Infiltraten unter dem Bilde einer Chorditis vocalis inferior hypertrophica auf. Durch Erkrankung des Kehlkopfes und der Trachea können hochgradigere lebensgefährliche Athembeschwerden entstehen. Im Uebrigen sind die Beschwerden gering. Am meisten belästigen die Veränderungen im Rachen und Munde beim Essen und Sprechen.

Pathologisch anatomisch besteht das Rhinoskleromgewebe aus Granulationsgewebe, d. h. aus Rundzellen und faserigem Bindegewebe. Mikulicz unterscheidet zwei Arten von Zellen, einfache, stark gekörnte Rundzellen und grosse geblähte, Fettzellen ähnliche Zellen mit oft homogenem Inhalt (hyaline Degeneration, Vacuolenbildung). Die im Rhinoskleromgewebe gefundenen Mikroorganismen sind charakteristische Bacillen, sie liegen vorzugsweise in den erwähnten grossen geblähten Zellen (v. Frisch, Chiari, Cornil, Alvarez, Köbner, v. Eiselsberg, Nikiforow, Wolkowitsch).

Nach Paltauf, Dittrich, Rydygier, Gross, Wolkowitsch gleichen die Reinculturen der Rhinosklerom-Bacillen den des Friedländer'schen Pneumonie-Coccus, dieselben lassen sich aber nach Paltauf, Dittrich, Rydygier u. A. sicher unterscheiden. Die Culturen des Rhinosklerombacillus trocknen z. B. viel rascher ein, verlieren dabei ihre Wachsthumsfähigkeit, bilden in Zuckerlösung keine Gasentwicklung, wie die Pneumonie-Kokken; letztere wachsen auf saurem Nährboden gut, jene nicht oder nur sehr spärlich.

Durch Uebertragung von Reinculturen dieser Bacillen ist es bis jetzt bei Thieren noch nicht gelungen, eine dem Rhinosklerom analoge Erkrankung zu erzeugen, gleichwohl darf man doch wohl die erwähnten Bacillen als die Ursache der Erkrankung ansehen. Die Behandlung des Rhinoskleroms ist wohl bis jetzt stets erfolglos gewesen, am meisten sind Injectionen von antiparasitären Flüssigkeiten empfohlen worden. Doutrelepont rühmt Einreibungen von 1% Sublimat-Lanolin und Sublimat-Injectionen, letztere blieben in anderen Fällen vollständig erfolglos (Wölfler). In geeigneten Fällen sind operative Eingriffe nothwendig (Galvanocaustik, Aetzungen, scharfer Löffel, Tracheotomie bei Athembeschwerden, kosmetische Operationen etc.). —

§ 39. *Die Untersuchung der Nasenhöhle und des Nasenrachenraums (Rhinoscopie und Pharyngo-Rhinoscopie).*

Die Untersuchung der Nasenhöhle und des Nasenrachenraumes (Rhinoscopie und Pharyngo-Rhinoscopie). — Die Untersuchung der Nasenhöhle und des Nasenrachenraumes geschieht entweder durch Besichtigung von vorne (Rhinoscopia anterior) oder von hinten vom Pharynx aus (Rhinoscopia posterior, Pharyngo-Rhinosopie).

Inspection der Nasenhöhle von vorne. Rhinoscopia anterior.

Die Inspection der Nasenhöhle von vorne geschieht unter Benutzung eines gewöhnlichen Reflexspiegels, nachdem man die Nasenlöcher durch Einführung von

Nasentrichtern oder Nasenspecula möglichst erweitert hat. Die Nasentrichter sind ähnlich den Ohrtrichtern oder den Mastdarmspecula. Ein sehr zweckmässiger, von mir ausschliesslich angewandter Nasentrichter ist der von B. Fränkel (s. Fig. 131). Man führt die Flügel des Instruments in die beiden Nasenlöcher bis hinter die Flügelknorpel ein, sodass das Septum dazwischen liegt, und treibt dann die beiden Branchen des Instrumentes resp. die Nasenflügel durch Drehen an der kleinen Schraube aus einander. Das Instrument hält sich dann von selbst ohne Unterstützung. Natürlich kann man das Instrument mit seinen beiden Branchen auch in ein Nasenloch einführen. Zur Beleuchtung wendet man einen der gewöhnlichen Reflexspiegel an und als Lichtquelle das natürliche Tages- oder Sonnenlicht oder Lampenlicht. Bei Sonnenlicht benutzt man am besten Planspiegel, bei Lampenlicht Concavspiegel. Die Nasenspitze wird mit dem Daumen der linken Hand etwas in die Höhe gehoben und der Kopf des Kranken je nach der Besichtigung des oberen, unteren, vorderen oder hinteren Theils der Nasenhöhle entsprechend gestellt. Auf diese Weise lässt sich der vordere Theil der Nasenhöhle sehr gut besichtigen, ja bei geräumigen Nasen kann man bis zur hinteren Pharynxwand, auch die Tuba Eustachii und die Bewegungen des Gaumensegels beim Schlucken und bei der Phonation sehen. Etwaige Borken in der Nasenhöhle, welche die Besichtigung stören, werden durch Ausspritzen entfernt.

Fig. 131. Nasendilatator nach B. Fränkel.

Unter besonderen Verhältnissen ist es von Vortheil, die Rhinoscopia anterior mit längeren röhrenförmigen Instrumenten vorzunehmen. Hierzu benutzt man am besten die von Zaufal angegebenen Röhren aus Metall oder Hartgummi von etwa $11^1/_2$ cm Länge und verschiedenem Lumen (in gewöhnlich fünf verschiedenen Stärken s. Fig. 132). Der eben erwähnte Zaufal'sche Trichter von einer dem Naseneingange entsprechenden Stärke wird mit der rechten Hand in den unteren Nasengang eingeführt und die Spitze gegen die untere Muschel dirigirt, um nicht an einem Vorsprung des leicht blutenden Septums anzustossen.

Fig. 132. Zaufal's Nasenrachentrichter.

Fig. 133. Rhinoskope nach Fränkel.

Unter genauer Besichtigung der Nasenschleimhaut wird der Trichter unter leicht rotirenden Bewegungen langsam bis zu den Choanen vorgeschoben. Um die Umgebung der Tuben ordentlich besichtigen zu können, lässt man den Kranken, wenn die Spitze des Instruments in der Höhe der Choanen sich befindet, ä intoniren oder Schlingbewegungen ausführen.

Rhinoscopia posterior (Pharyngo-Rhinoscopie).

Die Rhinoscopia posterior (Pharyngo-Rhinoscopie), von Czermak als Methode ausgebildet, bezweckt die Besichtigung des Cavum pharyngo-nasale und der hinteren Partieen der Nasenhöhle vom Pharynx aus. Hierzu bedarf man zunächst eines Zungenspatels. Sehr zweckmässig ist der Zungenhalter von Ash, s. Fig. 135, welcher ungehalten liegen bleibt. Auch kann man, wie bei der Laryngoscopie, die herausgestreckte Zunge vom Patienten mittelst eines Tuches halten lassen. Zur Beleuchtung der Nasenrachenhöhle dienen die kleinsten Nummern von Kehlkopfspiegeln oder die zu diesem Zweck construirten Rachenspiegel (Rhinoskope) nebst entsprechender künstlicher oder natürlicher Beleuchtung (Lampenlicht, Sonnen- oder Tageslicht). Sehr zweckmässig sind die Rhinoskope nach B. Fränkel (s. Fig. 133), an welchen ein runder oder viereckiger Spiegel (a) durch Vor- und Rückwärtsschieben eines vorne befindlichen Ringes (b) um eine zur Richtung des Stieles perpendiculäre Axe bewegt werden kann. Um das Gaumensegel, dessen Stellung die Ausführung der Rhinoscopia posterior erschweren, ja unmöglich machen kann, von der hinteren Rachenwand zu entfernen und nach vorne zu ziehen, hat man zahlreiche Instrumente construirt, auch hat man dieselben in directe Verbindung mit dem Rhinoskop gebracht (Störk, Baxt). Störk hat auch mittelst des Bellocq'schen Röhrchens (s. Fig. 138) eine Faden- resp. Bandschlinge durch den Mund, den Pharynx und den unteren Nasengang geführt und mittelst dieser kann dann der Patient selbst sein Velum von der hinteren Rachenwand abziehen. Oft sind die Zäpfchenhalter gar nicht nöthig, wenn sie nothwendig sind, dann dürfte der Zäpfchenhalter von B. Fränkel (Fig. 134) oder der Gaumenhaken von Voltolini (Fig. 135) und ähnliche am meisten zu empfehlen sein. Die zuweilen grosse Empfindlichkeit der Rachengebilde beseitigt man am besten durch Einpinselung einer 5—10—20% Cocainlösung, dann kann man auch den Gaumenhaken entbehren.

Fig. 135. Anlegung des Zungenhalters (*Z*) nach Ash und des Gaumenhalters (*G*) nach Voltolini bei der Pharyngo-Rhinoscopie.

Fig. 136. Schematische Darstellung des rhinoscopischen Bildes bei der Pharyngo-Rhinoscopie nach Urbantschitsch. *S* Septum narium. *cs* Concha sup. *ch* Choane. *cm* Concha media. *c. i.* Concha inferior. *O. ph* Ostium pharyngeum tubae. *P* Gaumen.

Die Technik der Rhinoscopia posterior ist folgende: Der Kopf des Kranken befindet sich wohl am besten in der gewohnheitsgemässen Mittelstellung, d. h. der Kopf ist etwas nach vorne geneigt, damit das Velum durch seine Schwere sich von der Rachenwand abhebt. Die Zunge wird durch einen Spatel mit der linken Hand niedergehalten oder man benutzt den sich selbst haltenden Spatel von Ash. Manche Patienten können auch den Spatel selbst halten. Der vorher erwähnte Rachenspiegel wird neben der Mittellinie über der Zunge eingeführt und dann rechts oder links in einen der Gaumenbögen eingestellt. Beim Einführen und Einstellen des Spiegels darf man die Mundtheile nicht berühren. Durch Heben und Senken oder Seitwärtsdrehung des Spiegels können dann die verschiedenen Theile des Nasenrachenraums besichtigt werden. Durch Intonirung von ä erzwingt man die Hebung des Gaumensegels oder wenn durch dasselbe die Besichtigung erschwert wird, dann verfährt man in oben Fig. 135 angegebener Weise.

Dorn hat behufs Operationen im Nasenrachenraum die Rhinoscopie posterior am hängenden Kopf empfohlen.

Die richtige Auffassung des rhinoscopischen Bildes (s. Fig. 136) erfordert meist eine nicht geringe Uebung und bereitet Anfängern oft grössere Schwierigkeiten. Zur Orientirung dient wohl am besten die von oben nach unten verlaufende Leiste des Septum narium, oder hinten im Gesichtsfeld das an die Schädelbasis und die oberen Wirbel sich anheftende Gewölbe des Schlundkopfes, welches nach unten in die hintere Pharynxwand übergeht. Zu beiden Seiten des Septum sieht man die obere, mittlere und untere Nasenmuschel, einen Theil des mittleren und unteren Nasenganges. Von der oberen und unteren Muschel und dem unteren Nasengang erblickt man bald mehr bald weniger. Nach unten kommt dann die nasale Fläche des Gaumensegels und seitlich der Tubenwulst mit der Tubenöffnung zum Vorschein. Die hintere obere Pharynxwand ist eigenthümlich zerklüftet, weil sie mit adenoidem Gewebe, der sog. Pharynxtonsille (s. Fig. 137), durchsetzt ist. In dem zerklüfteten Gewebe tritt meist deutlich die Mündung der hinter der Pharynxschleimhaut liegenden Bursa pharyngea zu Tage (Fig. 137, 7). Seitlich geht die hintere Rachenwand in die Rosenmüller'schen Gruben (Recessus pharingei), welche hinter dem Tubenwulst liegen (Fig. 137, 6), über.

Fig. 137. Frontalansicht des Cavum pharyngo-nasale mit der Pharynxtonsille (nach Luschka). 1) Processus pterygoidus; 2) Vomer; 3) hinteres Ende des Daches der Nasenhöhle; 4) zerklüftetes adenoides Gewebe der Rachentonsille; 5) Ostium pharyngeum tubae; 6) Recessus pharyngeus (Rosenmüller'sche Grube); 7) Mündung der Bursa pharyngea.

Betastung der Nasenrachenhöhle mit dem Finger.

Ausser der Inspection ist sodann die Betastung der Nasenhöhle und besonders des Nasenrachenraums mit dem Finger von grosser Wichtigkeit und in geeigneten Fällen niemals zu unterlassen. Behufs Betastung der Nasenrachenhöhle mit dem Finger stellt man sich neben den sitzenden Kranken, führt den gekrümmten Zeigefinger hinter das Velum und betastet die hintere Fläche des Gaumensegels, das Septum nasale, die Choanen, den Tubenwulst, die Rosenmüller'sche Grube und die obere und hintere Pharynxwand. Durch diese Betastung kann man Geschwülste, adenoide Wucherungen, Fremdkörper, Sequester oder freiliegenden, cariösen Knochen u. s. w. nachweisen. Sollte zu befürchten sein, dass der Kranke den Arzt in den Finger beisst, so muss der Mund durch eine Kiefersperre offen gehalten werden, oder man armirt den untersuchenden Finger mit einem metallenen Schutzrohr.

Für die seitlichen Partieen des Pharynx eignet sich besonders auch die combinirte innere und äussere Betastung.

Untersuchung mit der Sonde.

Endlich sei noch die Untersuchung mit der Sonde erwähnt, welche wir auch in der Nasenhöhle häufig anwenden. —

§ 40. Krankheiten der Nasenhöhle. Nasenblutung (Epistaxis).

Krankheiten der Nasenhöhle. — Zuerst seien die Blutungen aus der Nasenhöhle erwähnt. Die Nasenblutung (Epistaxis) tritt besonders auf nach Traumen und in Folge von verschiedenen pathologischen Zuständen, z. B. in Folge von Entzündung oder Neubildungen in der Nasenhöhle, bei Erysipelas, dann im Verlauf des Typhus, ferner bei sonstigen constitutionellen Anomalieen, bei Unregelmässigkeiten der Menstruation u. s. w. Sehr beträchtliche und immer wiederkehrende Blutungen beobachtet man besonders bei Hämophilie (s. Allg. Chir. 2. Aufl. § 21). Die Blutung stammt wohl am häufigsten aus dem vorderen Theil der Nase, von den Schwellkörpern der unteren Muschel und von der knorpeligen Nasenscheidewand. Gewöhnlich steht die tropfenweise hervorquillende Blutung bald von selbst, aber zuweilen werden so grosse Mengen Blut entleert, dass man besonders bei bereits anämischen und fiebernden Kranken energisch einschreiten muss. Auch soll man bei fiebernden und bewusstlosen Kranken auf etwaige Nasenblutungen achten,

damit nicht eine grössere Menge Blut durch die Choanen in die Lungen, in den Oesophagus und Magen abläuft. Durch Blutansammlung in den Lungen können septische Lungenentzündungen oder auch Erstickung des Kranken erfolgen.

Die Behandlung der Nasenblutung besteht in leichten Fällen in Aspiration von kaltem Wasser oder von Eiswasser, welchem man etwas Essig, Tannin oder Alaun zusetzen kann. Meist genügt es, wenn man die Nasenflügel fest von den Seiten zusammendrückt. Bei stärkerer Blutung ist die Tamponade der Nase zweckmässig, indem man Jodoformgaze oder Watte mittelst einer gekrümmten Kornzange gegen die Choanen und dann auch in den oberen Theil der Nase schiebt. In ernsteren Fällen bleiben die Tampons 1—2 Tage liegen. In der neueren Zeit hat sich besonders Cocain (20—30% Lösung mit Zusatz von etwas Glycerin) als Haemostaticum vorzüglich bewährt (A. Ruault). Wattebäusche werden mit der Lösung imbibirt, der Erfolg tritt augenblicklich ein, nach 1—2 Stunden können die Tampons wieder entfernt werden. Bei frischen Wunden in der Nase müssen die Tampons bald wieder beseitigt werden, damit keine Vergiftungserscheinungen eintreten. In ernsteren Fällen von Nasenblutungen hat man auch Terpentin mit Erfolg angewandt.

Ein zweckmässiges Instrument für die Tamponade der Nase ist das Bellocq'sche Röhrchen (Fig. 138), in welchem ein federnder Metallstab vor- und rückwärts geschoben werden kann. Das Röhrchen wird mit zurückgezogener Stahlfeder durch das Nasenloch bis nahe an die hintere Rachenwand eingeführt, dann schiebt man den federnden Stab in die Mundhöhle vor, befestigt in das an seiner Spitze befindliche Loch (s. Fig. 138a) mittelst eines Seidenfadens einen Wattetampon und zieht dann das Röhrchen durch die Nasenöffnung wieder heraus. Auf diese Weise kann die Gegend der Choanen fest austamponirt werden. Der Tampon darf nicht zu klein sein, er muss die hintere Nasenhöhle fest ausfüllen. Von den beiden Fadenenden des Tampons soll der eine aus der äusseren Nasenöffnung, der andere aus der Mundhöhle herausgeleitet und durch Heftpflaster auf der Wange fixirt werden. Nach 1—2 Tagen kann der Tampon durch Ziehen an dem im Munde liegenden Faden entfernt werden. Als Ersatz für das Bellocq'sche Röhrchen kann man einen elastischen Catheter oder auch einen starken, mit Wachs gesteiften Bindfaden benutzen.

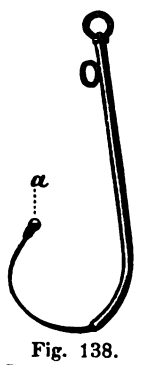

Fig. 138. Bellocq'sches Röhrchen.

Endlich hat man auch Nasenblutungen durch Tamponade der Nasenhöhle mittelst eines Gummischlauchs, des sog. Rhineurynters (s. Fig. 139) gestillt, welchen man leer in die Nasenhöhle am Nasenboden entlang einführt und dann mit Wasser oder Luft prall anfüllt. Der aus der Nase herausragende Gummischlauch (Fig. 139 d) wird mittelst eines Fadens zugebunden. —

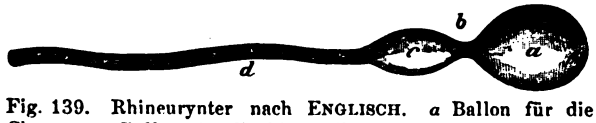

Fig. 139. Rhineurynter nach Englisch. *a* Ballon für die Choane. *c* Ballon für die Nasenöffnung. *b* Verbindungsstück der beiden Ballons. *d* Der aus der Nasenöffnung herausragende Gummischlauch.

Entzündungen der Nasenhöhle. Entzündung der Nasenschleimhaut (Rhinitis) ist sehr häufig, sie

besteht entweder in schleimigem oder eiterigem Catarrh, oder in diphtheritischer, croupöser, phlegmonöser oder ulceröser Entzündung.

Der acute Catarrh.

Am häufigsten ist der acute Catarrh (Coryza), der Jedem bekannte Schnupfen, welcher wohl eine Infectionskrankheit sui generis darstellt; die „Erkältung" ist nur die prädisponirende Veranlassung. Der Schnupfen ist anatomisch charakterisirt durch Hyperämie und Schwellung der Nasenschleimhaut. Zuerst findet die Secretion eines dünnen serösen Schleims, dann eines mehr eiterigen Secretes statt. Die nasale Respiration ist mehr oder weniger behindert oder gänzlich aufgehoben. Der Schnupfen geht nicht selten auf die Nebenhöhlen der Nase über, besonders auf die Stirnhöhlen und ist dann mit charakteristischem dumpfen Stirnkopfschmerz verbunden. Der chronisch gewordene Schnupfen, der Stockschnupfen, ist sehr häufig von polypösen Wucherungen der Nasenschleimhaut begleitet.

Der Schnupfen höheren Grades verursacht bei Säuglingen zuweilen bedenklichere Erscheinungen, weil sie im Schlafe der Erstickungsgefahr ausgesetzt sind und in Folge der Aufhebung der nasalen Respiration die Brust und Flasche nicht ordentlich nehmen können. Die Coryza der Neugeborenen kann übrigens auch durch Infection mit blennorrhoischem Scheidensecret bedingt sein, freilich ist dieselbe viel seltener als die Blennorrhoe der Conjunctiva bei Neugeborenen in Folge derselben Ursache.

Die Behandlung des Schnupfens ist im Allgemeinen wenig wirksam. Durch Chinin, durch Anwendung eines Schnupfpulvers aus Carbolsäure, Salmiak und Salicylsäure und durch Dampfbäder lässt sich zuweilen die Dauer sehr abkürzen. Auch Wattetampons mit Borsäure, Wismuth oder Salicylsäure, ferner Nasendouchen mit Wismuthlösung und Einblasungen von Borsäure, Wismuth und Zinkoxyd mittelst des Pulverisateurs von vorne oder von den Choanen aus sind empfehlenswerth.

Der chronische Nasencatarrh.

Der chronische Nasencatarrh, der Stockschnupfen oder die Stinknase (Rhinitis chronica) tritt namentlich als Begleiterscheinung verschiedener Krankheiten auf, besonders bei der Scrophulose, Tuberculose und Syphilis, seltener bei sonst ganz gesunden Menschen. Anatomisch lassen sich zwei Formen der chronischen Rhinitis unterscheiden, die hyperplastische und atrophische Form. Bei der hyperplastischen Form der chronischen Rhinitis ist die Schleimhaut verdickt, bei der atrophischen verdünnt sich die Schleimhaut immer mehr, schliesslich schwinden auch die Bowman'schen Drüsen, das Schwellgewebe der Muskeln wird bei längerer Dauer atrophisch, ebenso die Knochen, sodass die Nasenhöhle entsprechend erweitert ist. Die atrophische Form geht gewöhnlich aus der hypertrophischen hervor. Bei beiden Arten der chronischen Rhinitis, ganz besonders aber bei der atrophischen Form wird ein gelblich oder grünlich eiteriges Secret secernirt, welches von Fäulnissmikroben durchsetzt ist und daher einen fauligen, widerwärtigen Gestank verbreitet (Ozaena simplex, Rhinitis chronica atrophica foetida, Stinknase). B. Fränkel und Michel haben diese Ozaena simplex in neuerer Zeit besonders genauer beschrieben. Die Nebenhöhlen der Nase, besonders auch der Pharynx, sind bei dieser Ozaena simplex sehr häufig in Mitleidenschaft gezogen. Geschwüre entstehen relativ selten, sie können sich übrigens besonders unter den eingedickten stinkenden Secretkrusten bilden. Im Wesentlichen handelt es sich

Ozaena simplex.

bei der Ozaena simplex um eine eigenthümliche Atrophie der Schleimhaut, nach K. SCHUCHARDT um einen eigenthümlichen, zu narbigem Schwund führenden Entzündungsvorgang, welcher durch Metamorphose des Schleimhaut-Epithels in Hornepithelien charakterisirt ist.

Ozaena ulcerosa.

Die ulceröse Ozaena ist vor Allem eine Folge tuberculöser und syphilitischer Processe (s. unten).

Von besonderem Interesse ist, dass durch pathologische Veränderungen der Muschelschwellkörper, vorzugsweise durch Schwellungen und Hypertrophie der unteren Muschel, zuweilen nervöse Reflexstörungen (Niesen, Asthma, Neuralgieen, besonders Migräne, gastralgische Beschwerden u. s. w.) entstehen, sodass die partielle oder totale Excision derselben nothwendig wird (HACK).

Die Ozaena simplex ist sehr hartnäckig, sobald sie in die atrophische Form übergegangen ist.

Die Behandlung der Ozaena simplex ist theils eine locale, theils richtet sie sich gegen das vorhandene Allgemeinleiden (Scrophulose, Tuberculose, Syphilis etc.). Vor Allem muss die Nasenhöhle durch desinficirende Einspritzungen mittelst der Nasendouche oder durch den scharfen Löffel oder mittelst geeigneter Bürstchen von den stinkenden Borken befreit werden. Als Nasendouche benutzt man einen gewöhnlichen Irrigator oder irgend ein hochstehendes Gefäss nebst Gummischlauch mit Olivenansatz. Zu Ausspülungen der Nase mit der Nasendouche eignen sich besonders Lösungen von Kal. chlor., Borsäure, Thymol und Kal. hypermang. Die Nasendouchen müssen mit Vorsicht gebraucht werden, damit nicht durch Eindringen von Flüssigkeit durch die Tube in die Paukenhöhle Entzündungen der letzteren entstehen. Daher ziehen Manche Ausspritzungen der Nasenhöhle von vorne oder von den Choanen aus vor. Für die Nacht oder auch am Tage schiebt man 3—5 cm lange und daumendicke Wattetampons oder Gummiröhren mit Watte umwickelt und mit Ungt. praecipit. flav. bestrichen in die Nase, oder man bepinselt Nase und Rachen mit dieser Salbe. Auch Pinselungen mit Arg. nitr. (1 : 10) sind zweckmässig. Bei Ozaena foetida simplex mit sehr enger Nasenhöhle empfiehlt v. VOLKMANN behufs besserer Ventilation der Nase die untere Muschel und den grössten Theil der mittleren Muschel mittelst eines grossen concaven Hohlmeissels zu entfernen, eine Operation, welche auch bei den oben erwähnten nervösen Reflexstörungen angezeigt ist (HACK). Man führt einen möglichst starken concaven Hohlmeissel in das Nasenloch ein und stösst denselben in der Richtung des mittleren Nasenganges parallel dem harten Gaumen 2—3mal nach hinten. Bei der hypertrophischen Rhinitis sind auch galvanocaustische Aetzungen der Schleimhaut und Excision von Schleimhautsstücken von der unteren und mittleren Muschel, z. B. mittelst der galvanocaustischen Schneideschlinge, nach vorheriger Einpinselung einer 10—20 % Cocainlösung, sehr wirksam.

Im Allgemeinen ist daran festzuhalten, dass die hypertrophische Form durch Adstringentien, die atrophische dagegen mit LUGOL'scher Jodlösung, Glycerin, Kal. chlor. oder Natr. carbon. behandelt werden soll. Um die Nebenhöhlen der Nase zu entleeren, empfiehlt sich besonders die Anwendung des POLITZER'schen Verfahrens (s. Krankheiten des Ohres).

Blennorhoe der Nase.

Blennorhoe der Nase. — Die Blennorhoe der Nase durch Tripperinfection ist selten und ist durch entsprechende andauernde eiterige Secretion der Nase charakterisirt. In solchen Fällen wird man vor Allem festzustellen haben, ob die Eiterung auf die Nasenhöhle beschränkt ist oder ob die Nebenhöhlen, besonders das Antrum Highmori und die Stirnhöhle miterkrankt sind. Im ersteren Falle genügt eine adstringirende Behandlung, eventuell unter Anwendung des Thermocauters. Die Behandlung der Empyeme des Sinus frontalis und der Oberkieferhöhle geschieht nach § 24 und 49. —

Das Heufieber.

Das Heufieber. — Unter Heufieber versteht man eine acute Entzündung der Schleimhaut der Nase, der Conjunctiva, der Mund- und Rachenhöhle, des Kehlkopfs, der Bronchien, welche vorzugsweise in unserer Gegend in der Zeit von Mai bis Juli auftritt und durch die Pollen blühender Gräser und Getreidearten, durch den Blüthenstaub mancher Rosen, sowie durch pulverförmige Droguen (Ipecacuanha, Helleborus, Lycopodium u. s. w.) veranlasst wird. Auch die Berührung der Nasenschleimhaut mit den Haaren mancher Thiere resp. mit den an denselben haftenden Staubtheilchen bewirken einen Heufieberanfall. Disponirt sind besonders die höheren Stände.

Die Krankheit beginnt in der Regel sehr plötzlich mit einer sehr heftigen acuten Rhinitis mit Niesreiz, Schwellung der Augenlider und neuralgischen Erscheinungen im Gebiete des N. trigeminus und occipitalis. Fieber fehlt sehr häufig. Oft gesellen sich zu diesen Erscheinungen deutliche asthmatische Anfälle. Meist gehen die Erscheinungen sehr schnell, in einigen Stunden oder Tagen zurück, treten dann aber sofort wieder ein, wenn die Schädlichkeiten von Neuem einwirken, sodass die Kranken Wochen, ja Monate bis zum Eintritt der rauheren Jahreszeit von solchen recidivirenden Schnupfenanfällen geplagt werden. Die Prognose ist günstig. Die Behandlung besteht vor Allem darin, die Kranken in eine möglichst pollenfreie Luft zu bringen. Günstig ist der Aufenthalt in grossen Städten und besonders an der See. Auch das Tragen von Wattetampons in der Nasenhöhle, eines Schleiers und dicht schliessender Brillen vor den Augen ist zweckmässig. Local wirken während der ausgebrochenen Erkrankung Ausspülungen der Nase mit 1% Chininlösung günstig, ferner Opiate. Wichtig ist sodann die Stärkung des Nervensystems durch geeignete roborirende Behandlung. Nach Ablauf des Anfalls sind die Nasenhöhlen genau zu untersuchen und finden sich disponirende pathologische Veränderungen, so sind dieselben zu beseitigen. Besonders günstig wirkt die galvanocaustische Zerstörung von Schwellungen der unteren Nasenmuscheln, wie besonders Daly, Hack, Moldenhauer und Beschorner empfohlen haben. Auf solche Schwellungen der Nasenmuscheln, des Rachens und auf etwaige Schleimpolypen ist besonders auch bei der asthmatischen Form des Heufieber-Schnupfens zu achten. —

Croup und Diphtherie.

Croup und Diphtherie der Nasenhöhle. — Croup und Diphtherie tritt meist secundär nach Rachendiphtherie auf, nur selten primär, und zwar besonders im hinteren Theil der Nase (s. § 67 Rachendiphtherie und Croup). —

Submucöse (phlegmonöse) Entzündung (Abscess) der Nasenhöhle.

Die submucöse (phlegmonöse) Entzündung der Nasenhöhle, d. h. des mucös-periostalen Ueberzugs der Nasenhöhle ist eine seltenere Erkrankung. Sie kommt vor nach Traumen, dann fortgeleitet durch phlegmonöse Entzündungen der Umgebung, ferner zuweilen nach Catarrhen, besonders auch nach Blennorrhoe. Umschriebene Abscesse beobachtet man besonders am vorderen epidermoidalen Theile der Nasenhöhle und im Septum am häufigsten nach Furunkeln.

Die Symptome der phlegmonösen Entzündung des mucös-periostalen Ueberzugs der Nasenhöhle bestehen in meist beträchtlicher Schwellung der Schleimhaut und in der Regel in Röthung und Schwellung der äusseren Nasenhaut und ihrer Umgebung. Der Verlauf ist meist sehr acut. Die Absonderung aus der Nase ist normal oder eiterig. Nach spontaner oder künstlicher Eröffnung umschriebener Abscesse tritt gewöhnlich sehr rasch Heilung ein. In Ausnahmefällen hat man aber auch Tod durch Meningitis beobachtet. Zuweilen tritt als Nachkrankheit umschriebene Caries oder Nekrose der Nasenknochen ein.

Zuweilen localisirt sich die phlegmonöse Entzündung besonders auch in den Nebenhöhlen der Nase (Kiefer-, Stirnbein-, Keilbeinhöhle) und im Siebbeinlabyrinth. WEICHSELBAUM hat derartige Fälle genauer beschrieben.

Die Behandlung der Phlegmone der Nasenhöhle ist vor Allem unter Berücksichtigung der Ursache antiphlogistisch. Sobald irgendwo eine umschriebene Eiterung nachweisbar ist, muss der Abscess incidirt werden. —

Tuberculose der Nasenhöhle.

Die Tuberculose der Nasenhöhle. — Die Tuberculose der Nasenhöhle tritt entweder secundär nach Lupus der äusseren Hautdecke auf, oder sie ist primär in der Schleimhaut, im Periost oder Knochen entstanden. Bezüglich der Häufigkeit der primären Tuberculose der Nasenschleimhaut, welche theils als tuberculöse Ulceration, theils als Geschwulstbildung beobachtet wird, sind die Ansichten getheilt, sie ist im Allgemeinen selten. KIKUZI sammelte im Anschluss an einen Fall von typischer Tuberkelgeschwulst der Nasenschleimhaut in der Klinik von P. BRUNS 22 Fälle aus der Literatur. MICHELSON, B. FRÄNKEL, SEIFERT, HAJEK u. A. haben dieselbe noch um weitere Fälle vermehrt. Die Grösse der Geschwülste wechselt zwischen Kirschen- bis Wallnussgrösse, in der Umgebung finden sich meist noch miliare Tuberkel. Nach längerem Bestand führt die Schleimhaut-Tuberculose zu Caries des unterliegenden Knochens. Die Zerstörungen der Nase durch Tuberculose sind gewöhnlich nicht so hochgradig wie bei Lues. Auch bei der Tuberculose der Nasenhöhle entsteht, wie schon oben erwähnt, eine exquisite Stinknase (Ozaena tuberculosa), aber auch diese ist bei weitem nicht so häufig wie die Ozaena syphilitica.

Die Behandlung der Tuberculose der Nasenhöhle besteht in entsprechender roborirender Allgemeinbehandlung (s. § 83, Tuberculose, Allgemeine Chirurgie 2. Aufl.) und in einer energischen, möglichst frühzeitigen Localtherapie ähnlich wie bei der Syphilis, vor Allem in der Anwendung des scharfen Löffels und der galvanocaustischen Ustion, eventuell unter Freilegung der Nasenhöhle durch Spaltung in der Mittellinie oder seitlich nach v. BRUNS (s. S. 225—226). —

Syphilis der Nasenhöhle.

Die Syphilis der Nasenhöhle. — Die Syphilis der Nasenhöhle ist eine sehr häufige Erkrankung, nur selten beginnt sie hier als syphilitische Initialsclerose, fast stets handelt es sich um secundäre Erkrankung in Folge der luetischen Allgemeininfection. Die Syphilis der Nasenhöhle verläuft in den früheren Stadien der Lues besonders als syphilitischer Catarrh (Coryza syphilitica) mit Bildung erythematöser Flecken und Papeln mit Geschwürsbildung, welche zu Knorpel- und Knochennekrose führen kann. Am häufigsten entstehen die syphilitischen Geschwüre der Nasenhöhle im späteren Verlauf der Lues durch gummöse Entzündung der Nasenhöhlenschleimhaut und vorzugsweise des Periosts und Perichondriums. Diese gummösen Processe, welche theils als umschriebene Gummaknötchen, theils als mehr diffuse Entzündungen auftreten, führen schliesslich zu ulcerösem Zerfall sowohl der Weichtheile, wie der Knochen und des Knorpels, sodass unter Umständen grosse Zerstörungen der Nase, besonders des Nasenskelets entstehen. Die Nasenknochen können schliesslich vollständig durch Caries und Nekrose zu Grunde gehen, sodass dann jene für Syphilis charakteristischen eingesunkenen

Sattelnasen entstehen (Fig. 140). Bei diesen syphilitischen Affectionen der Nasenhöhle ist eine exquisite Stinknase (Ozaena syphilitica) vorhanden, bedingt durch die Ulcerationen, die Knochensequester und die zu schmutzigen, stinkenden Borken eingetrockneten eiterigen Secrete. Der Verlauf der Nasensyphilis ist meist ungemein langwierig. Die Entstellungen können ganz beträchtlich sein, sie betreffen theils die äussere, theils die innere Nase und sind sehr mannigfaltig. Durch Uebergreifen der syphilitischen Entzündungen auf das Siebbeinlabyrinth und auf die Schädelhöhle kann durch Meningitis oder Sinusthrombose der Tod eintreten.

Fig. 140. Syphilitische Sattelnase.

Die Behandlung besteht in entsprechender localer und allgemeiner Behandlung so energisch als nur möglich. Bezüglich der antisyphilitischen Allgemeinbehandlung, welche von grösster Wichtigkeit ist, verweise ich auf § 84 des Lehrbuchs der Allgemeinen Chirurgie 2. Aufl. Die Localbehandlung ist bei ulcerösen Processen mit Zerstörungen an den Weichtheilen und Knochen vor Allem eine operative, d. h. mit dem scharfen Löffel werden die nekrotischen Weichtheile, Knorpel und Knochen aus der Nasenhöhle ausgeräumt, nachdem, wenn nothwendig, die Nase in der Mittellinie vollständig gespalten ist (s. S. 225—226). Die Blutung ist gewöhnlich beträchtlich. Damit das Blut nicht in die Lunge aspirirt wird und hier durch Zersetzung septische Lungenentzündungen oder Erstickung hervorruft, operirt man entweder am hängenden Kopfe oder in sitzender Stellung mit nach vorne geneigtem Kopfe und unter Anwendung der Morphium-Chloroform-Narcose, bei welcher der Kranke zwar das Schmerzgefühl verliert, aber die Herrschaft über die Schluckbewegungen behält (s. Allg. Chirurgie 2. Aufl. § 16). Nach der Operation wird die Blutung durch Tamponade mit Jodoformgaze gestillt. Die Tampons werden in den nächsten Tagen, wenn sie gelockert sind, entfernt. Die Nachbehandlung besteht dann in desinficirenden Ausspülungen der Nase mittelst der Nasendouche oder durch Spritzen, ferner in Einblasungen von Borsäure, Einpinselungen mit Ungt. praecipitat. flav. u. s. w., wie wir es oben S. 218 für die Rhinitis chron. beschrieben haben.

Die syphilitischen Catarrhe und Geschwüre der Nasenhöhle ohne Nekrosen und ohne Caries werden im Wesentlichen ebenfalls wie die chronische Rhinitis nach den S. 218 angegebenen Regeln behandelt.

Syphilitische Defecte werden durch plastische Operationen ersetzt (s. § 42 Rhinoplastik). —

Rotz, Lepra der Nasenhöhle.

Bezüglich des Rotz und der Lepra der Nase s. Allg. Chir. 2. Aufl. § 78 und § 85. —

Fremdkörper in der Nasenhöhle.

Fremdkörper. — Die Fremdkörper gelangen am häufigsten durch die vorderen Nasenlöcher in die Nasenhöhle und zwar besonders bei Kindern und Geisteskranken. Am häufigsten sind es Bohnen, Erbsen, Glasperlen, Steinchen u. s. w., welche sich Kinder in die Nase stecken. Die Fremdkörper, welche von den Choanen aus in die Nasenhöhle gelangen, stammen besonders von Speisetheilen aus der Mundhöhle oder aus dem Inhalt des Magens nach Erbrechen. Aus dem Magen sind hier und da Spulwürmer in die Nasenhöhle und ihre Nebenhöhlen gelangt und haben sogar dort unter sehr heftigen Schmerzen der betreffenden Kranken längere Zeit verweilt (Thiedemann).

Die Erscheinungen, welche durch Fremdkörper in der Nasenhöhle hervorgerufen werden, sind sehr wechselnd. Meist wird der Fremdkörper bald entdeckt und entfernt. Wenn das nicht der Fall ist, dann können entsprechende, langdauernde Beschwerden, wie Schmerzen, Eiterung, Ozaena, Caries und Nekrose entstehen, bis der Fremdkörper entfernt wird.

Nasensteine. Zuweilen können Fremdkörper, welche längere Zeit in der Nase liegen bleiben, zur Bildung von Concretionen, von sog. Nasensteinen (Rhinolithen) Veranlassung geben, indem sich um den Fremdkörper als Kern phosphorsaurer und kohlensaurer Kalk, sowie eingedicktes Nasensecret ablagert. Consistenz und Grösse dieser Nasensteine ist sehr verschieden, sie liegen meist im unteren Nasengange. Man hat so harte und so umfangreiche Nasensteine in der Nasenhöhle beobachtet, dass sie durch den Lithotriptor zerkleinert werden mussten, um ihre Extraction zu ermöglichen. Ich fand in einem Falle in der Nasenhöhle ein sehr grosses, losgestossenes abgestorbenes Osteom des Siebbeins als Fremdkörper in der Nase. Nicht zu verwechseln mit den Nasensteinen sind die partiellen Verkalkungen der Schleimhaut der Nase und ihrer Nebenhöhlen, welche besonders bei älteren Leuten, hier und da auch bei jugendlichen Individuen vorkommen (B. Fränkel).

Die Diagnose der Fremdkörper ist meist leicht, da die Kranken gewöhnlich baldigst dem Arzte zugeführt werden und zwar mit der bestimmten Angabe, dass ein Fremdkörper in der Nase stecke. Auch sieht man den Fremdkörper häufig, ohne dass die Untersuchung mit dem Spiegel oder mit der Sonde nothwendig ist. In veralteten Fällen sind die Fremdkörper oft mit Secret bedeckt, sodass ihre Diagnose dann schwieriger ist. Bei jeder Rhinitis chronica soll man auch an die Gegenwart eines Fremdkörpers denken.

Die Behandlung der Fremdkörper besteht in der Extraction derselben mittelst einer Pincette, einer gekrümmten Kornzange, eines kleinen scharfen Löffels oder einer hakenförmig gekrümmten Sonde. Letztere schiebt man hinter den Fremdkörper und zieht sie dann mit dem Fremdkörper nach vorne. Bei sehr grossen Fremdkörpern kann die temporäre Ablösung des Nasenflügels nothwendig werden. Sitzen die Fremdkörper weit nach hinten und sind dieselben von vorne vom Nasenloche aus nicht zu extrahiren, dann kann man dieselben nach hinten in den Rachen stossen und durch den Mund entfernen. Zuweilen werden sie dann auch verschluckt und gehen per anum ab. Gelangen die Fremdkörper in Kehlkopf und Lunge, so können sie hier schwere Erscheinungen hervorrufen. Um dieses zu verhindern, empfiehlt es sich, den Kopf nach vorne zu neigen oder eventuell zwei Finger hinter das Velum zu führen und den Fremdkörper aufzufangen.

Parasiten und lebende Thiere in der Nasenhöhle. Zuweilen finden sich auch pflanzliche und thierische Parasiten und lebende Thiere in der Nasenhöhle. Von pflanzlichen Parasiten sind die verschiedenen pathogenen Mikroben, z. B. bei Tuberculose, Rotz, Lepra etc. zu erwähnen, dann Schimmel- und Sprosspilze. Zu letzteren gehört vor Allem auch der Soorpilz (s. Mundhöhle).

Von Infusorien sind nach B. Fränkel Cercomonas-Arten in der Nasenhöhle angetroffen worden.

Lebende Thiere kriechen besonders in die Nase schlafender Menschen. So hat man gelegentlich Tausendfüssler (Scolopendrae), Ohrwürmer (Forficula) und Speckkäferlarven (Dermestes) in der Nasenhöhle gefunden. Die Tausendfüssler haben in einzelnen Fällen jahrelang auch in den Stirnhöhlen unter den heftigsten Schmerzen

verweilt. In Ausnahmefällen sind endlich Insekten, Blutegel, Würmer, z. B. Spulwürmer und Fliegenmaden in der Nasenhöhle beobachtet worden. Die Fliegen legen — in den Tropen häufiger als bei uns — ihre Eier zuweilen in die Nähe der Nasenlöcher von Individuen, welche mit Ozaena behaftet sind und am Tage im Freien schlafen. In Folge der Einnistung von Fliegenmaden in der Nasenhöhle sind Todesfälle beobachtet worden.

Die Erscheinungen, welche durch lebende Thiere in der Nasenhöhle hervorgerufen werden, wechseln je nach Zahl, Art und Grösse der betreffenden Thiere und nach der Dauer ihres Aufenthalts. Gewöhnlich sind heftige Schmerzen und entzündliche Erscheinungen sowie das Gefühl eines sich selbständig bewegenden Fremdkörpers vorhanden. Die Schmerzen können so beträchtlich sein, dass z. B. nach Weber und B. Fränkel Soldaten der französischen Armee in Mexiko, welche Fliegenmaden in der Nase hatten, sich selbst tödteten. Schwindel, Delirien, Bewusstlosigkeit und psychische Störungen hat man in Folge von lebenden Thieren in der Nasenhöhle und ihren Nebenhöhlen beobachtet.

Die Diagnose der Parasiten und der lebenden Thiere hat man oft erst gemacht, wenn die betreffenden Thiere die Nase verliessen oder erst bei der Section des Kranken. Fliegenmaden in der Nasenhöhle sind mittelst des Nasenspiegels in Folge ihrer stetigen Bewegung zu erkennen.

Die Behandlung besteht in Entfernung der betreffenden Thiere, nachdem man eventuell die Nasenhöhle und ihre Nebenhöhlen genügend eröffnet hat. Auch kann man sie durch Einathmen von Chloroform oder Aether, durch Injection von Sublimat, Terpentin, durch Einblasen von Calomel u. s. w. tödten. —

§ 41. *Geschwülste der Nasenhöhle. Die Nasenpolypen.*

Geschwülste der Nasenhöhle. — Von den Geschwülsten der Nasenhöhle kommen am häufigsten die mehr oder weniger gestielten oder mit breiter Basis aufsitzenden Excrescenzen der Nasenschleimhaut, die sog. Nasenpolypen vor. Meist handelt es sich um weiche Polypen, d. h. um sog. Schleimpolypen, welche nach den Untersuchungen von Billroth u. A. als echte Schleimhauthyperplasieen zu betrachten sind, da sie die Structur der Schleimhaut beibehalten. Die Schleimdrüsen sind in diesen Polypen oft cystisch erweitert, ja diese Cysten sind zuweilen so gross, dass die Polypen aus einer oder aus mehreren Cysten zu bestehen scheinen. Der sog. Hydrops antri Highmori und der Hydrops der Stirnhöhlen entsteht ebenfalls zuweilen aus solchen cystös entarteten Schleimpolypen (Virchow). Häufig sind die Polypen reich an neugebildeten und vergrösserten Drüsen (adenomatöse Polypen), oder sie sind durch grösseren Gefässreichthum ausgezeichnet (teleangiectatische Polypen). Andere Schleimpolypen zeigen den Bau der Myxome. Die harten Polypen sind im Wesentlichen als Fibrome zu bezeichnen; sie kommen seltener vor.

Die Polypen entstehen besonders nach chronischen Catarrhen, sie sind solitär oder multipel in einer oder in beiden Nasenhöhlen und ihren Nebenhöhlen (s. besonders Stirn- und Oberkieferhöhle). Der Lieblingssitz der Polypen ist der vordere und obere Theil der Nase, ganz besonders die mittlere Muschel.

Die Symptome der Nasenpolypen bestehen meist in Erscheinungen des chronischen Catarrhs und der mangelhaften Durchgängigkeit der Nasenhöhle. Hält man das eine Nasenloch zu und lässt den Kranken bei geschlossenem Munde durch die Nase blasen resp. sich schnäuzen, dann erkennt man leicht, dass die betreffende Nasenhöhle mehr oder weniger verstopft und undurchgängig ist. Die Kranken mit Nasenpolypen, überhaupt mit Nasengeschwülsten athmen vorzugsweise durch den Mund und haben eine ganz charakteristische Sprache. Zuweilen bestehen asthmatische Beschwerden.

Die Polypen können in solchem Umfange und in solcher Zahl vorhanden sein, dass sie aus den Nasenlöchern und aus den Choanen hervorwachsen. Mehrfach sah ich in solchen Fällen die Knochen der Nase durch Druckatrophie stellenweise geschwunden.

Die Diagnose der Polypen geschieht durch Inspection und Palpation der Nase. Die Inspection macht man mit dem freien Auge oder mit dem Nasenspiegel, besonders auch durch Rhinoscopia posterior, um nachzuweisen, ob die Polypen durch die Choanen nach hinten in den Nasenrachenraum gewachsen oder ob sie hier entstanden sind. Die Untersuchung des Nasenrachenraumes mit dem Finger sollte in keinem Falle unterlassen werden.

Die Prognose der Nasenpolypen ist günstig, freilich treten häufig Recidive auf.

Die Behandlung der Nasenpolypen besteht in der Entfernung der Polypen mittelst einer leicht gebogenen Kornzange oder der sog. Polypenzangen (s. Fig. 141). Zuerst wird die Nasenhöhle mit einer 10—20% Cocainlösung eingepinselt, oder man operirt, wenn nothwendig, in der gemischten Morphium-Chloroform-Narcose (s. Allg. Chir. 2. Aufl. § 16). Der Kopf des Kranken wird leicht zurückgebeugt, dann schiebt man mit oder ohne Anwendung des Nasendilatators die Zange in die Nase bis an den Stieltheil des Polypen und befördert letzteren durch Umdrehen der Zange und kräftigen Zug aus der Nase heraus. Der Nasenspiegel ist gewöhnlich wegen der Blutung nicht anwendbar. Dieselbe Procedur wird bei mehreren Polypen entsprechend wiederholt. Immer muss man versuchen, den Polypen mit der Zange zu fühlen und richtig zu fassen. Am besten verfährt man so, dass man die Zange zuerst an der Nasenscheidewand auf dem Boden der Nasenhöhle hinschiebt, um eventuelle Polypen zwischen Muschel und Scheidewand zu entfernen, dann führt man die Zange zwischen die untere und mittlere Muschel, endlich zwischen die mittlere und obere Muschel und schliesslich in die obere Nasenhöhle resp. an die Decke des Nasenraumes. Gewöhnlich werden gesunde Theile der Schleimhaut und nicht selten auch von den Muscheln mit herausgerissen. Bei den weiter nach hinten sitzenden Polypen kann man sich die Extraction oft sehr erleichtern, wenn man den Finger vom Munde aus in den Nasenrachenraum führt und den Polypen von hinten nach vorne in die Zange hineindrückt. Bei der Entfernung der Polypen in der Umgebung der Choanen wird man die Pharyngo-Rhinoscopie benutzen. Nach dem Gebrauch der Zange muss man oft die Nasenhöhle mit dem scharfen Löffel ausschaben, um besonders auch die kleinen, nicht fassbaren Polypen zu entfernen. Die zuweilen bedeutende Blutung stillt man durch kalte oder heisse Douche oder durch Tamponade mit Jodoformgaze.

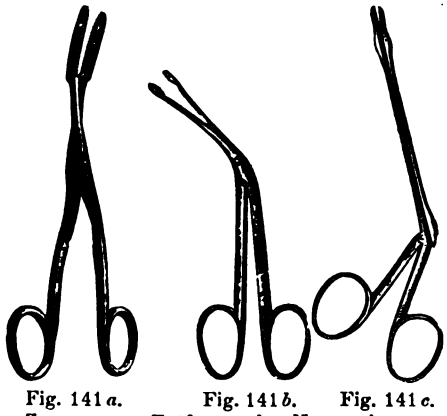

Fig. 141 *a*. Fig. 141 *b*. Fig. 141 *c*.
Zangen zum Entfernen der Nasenpolypen.

Sehr zweckmässig ist sodann, wenn man, um Recidive zu verhüten, nach einigen Tagen unter Anwendung einer 15—20% Cocainlösung in einer oder in mehreren Sitzungen die Stielstellen der Polypen oder die ganze Nasenhöhle galvanocaustisch leicht ausbrennt.

Von den sonstigen Methoden der Entfernung der Nasenpolypen erwähne ich vor Allem die Anwendung der galvanocaustischen Glühschlinge (s. Allg. Chir. 2. Aufl. S. 69 ff. und der kalten Drahtschlinge, z. B. analog der WILDE'schen Schlinge für Ohrpolypen. Die Anwendung der Schlingenapparate ist nach meiner Ansicht schwieriger; das Verfahren mit der Zange erscheint wohl roher, ist aber jedenfalls einfacher und führt rascher zum Ziele. Die galvanocaustische Ustion eignet sich nach meiner Erfahrung, wie gesagt, besonders für die kleinen, nicht fassbaren Polypen und für jene in der oberen Nasenhöhle.

Spaltung der Nase.

Will man Recidive sicher vermeiden und die kleinen Polypen besonders in der oberen Nase sämmtlich gründlich entfernen, dann muss man oft die Nasenhöhle durch Spaltung der äusseren Nase zugänglich machen. Meist genügt die Spaltung der Nase in der Mitte, und wenn man derartige Wunden sorgfältig näht, dann heilen sie in wenigen Tagen ganz vorzüglich, sodass die Narben später kaum noch sichtbar sind. Durch die Spaltung der Nase in der Mittellinie kann man eine oder beide Nasenhöhlen eröffnen. Will man beide Nasenhöhlen eröffnen, so kann man das von einem einzigen äusseren Hautschnitt in der Mitte des Nasenrückens aus thun; an der Nasenspitze in der Nähe der Nasenlöcher gabelt sich dann dieser Schnitt in zwei Theile (s. Fig. 142, 1). Die Eröffnung der Nasenhöhle wird so vorgenommen, dass man mit einem gebogenen Messer von jedem Nasenloche aus entsprechend dem äusseren Hautschnitt in der Mitte des Nasenrückens den knorpeligen Theil der Nase durchsticht und so jede Nasenhöhle im Verlauf des äusseren Hautschnitts eröffnet. Will man den knöchernen Theil der Nase auch eröffnen, so macht man die Durchtrennung der Nasenknochen ebenfalls von dem Hautschnitt in der Mittellinie aus mit dem Meissel oder mit einer Knochenscheere. Die Spaltung der knorpeligen Nase in der Mittellinie ergiebt gewöhnlich nur eine geringe Zugänglichkeit der Nasenhöhle.

Temporäre Resection der Nase.

Endlich kann man auf verschiedene Weise die temporäre Resection der äusseren Nase vornehmen und die Nase vollständig aufklappen resp. zurückschlagen. Sofort nach der Operation oder erst nach Ablauf einer gewissen Zeit, je nach der Art des Falles, wird dann die äussere zurückgeklappte Nase durch sorgfältige Naht wieder eingeheilt. Diese temporäre Resection der äusseren Nase ist ein sehr gründliches Verfahren, es eignet sich besonders für Nasenrachenpolypen (s. auch § 69) und für sonstige Neubildungen in der oberen und hinteren Nasenhöhle. CHASSAIGNAC, v. BRUNS, v. LANGENBECK, LINHART und OLLIER haben verschiedene Methoden für die Aufklappung der Nase angegeben.

Die Aufklappung resp. temporäre Resection der ganzen Nase.

Die Aufklappung resp. temporäre Resection der ganzen äusseren Nase macht man am besten nach OLLIER oder nach CHASSAIGNAC und v. BRUNS. OLLIER klappt die Nase nach abwärts über den Mund, indem er Haut und Knochen resp. Knorpel jederseits in der Nasen-Wangenfurche und an der Nasenwurzel durchtrennt (s. Fig. 142, 3). Die Nasenscheidewand wird natürlich in derselben Ebene durchtrennt. CHASSAIGNAC und v. BRUNS

legen die Nase nach der Seite, indem sie Haut und Knochen resp. Knorpel an der Nasenwurzel und in der Nasen-Wangenfurche durchtrennen und die Nasenflügel von der Oberlippe abpräpariren (s. Fig. 142, 2). Auch hier wird die knöcherne und knorpelige Nasenscheidewand in derselben Ebene durchtrennt. OLLIER verlegt also die Ernährungsbrücke an die Verbindungsstelle der Nasenflügel mit der Oberlippe, CHASSAIGNAC und v. BRUNS ziehen eine seitliche Verbindung der umgeklappten Nase in der einen Nasolabialfurche vor.

Unilaterale Aufklappung der knorpeligen und knöchernen Nase nach v. Langenbeck.

Fig. 142. 1) Spaltung der Nase in der Mittellinie. 2) Aufklappung der ganzen Nase nach CHASSAIGNAC u. v. BRUNS. 3) nach OLLIER.

Die unilaterale Aufklappung der knorpeligen und knöchernen Nase nach v. LANGENBECK wird in der Weise ausgeführt, dass man zunächst den knorpeligen Theil der Nase durch Einstich von der Nasenhöhle aus von der Grenze der knöchernen Nase bis zum Nasenloch entlang der Nasenscheidewand durchtrennt. Dann spaltet man Haut und Periost des knöchernen Nasenrückens in der Mittellinie und durchtrennt den knöchernen Nasenrücken mit dem Meissel oder der Knochenscheere. Sodann wird ein zweiter Schnitt in der Nasen-Wangenfurche vom Nasenflügelansatz bis unterhalb des Augenwinkels ausgeführt und auch hier die knorpelige und knöcherne Nase unter Schonung des Thränensacks durchtrennt. Schliesslich wird die knorpelige und knöcherne Nase nach oben geklappt, indem man die Verbindung der Nase mit dem Stirnbein mit einem Elevatorium einbricht.

Unilaterale Aufklappung des knöchernen Nasendachs nach Linhart.

Man kann auch den knorpeligen Theil der Nase intact lassen und nur die unilaterale Aufklappung des knöchernen Nasendaches allein vornehmen, indem man z. B. nach LINHART einen Winkelschnitt am knöchernen Theil der Nase in der Mittellinie und entlang der Apertura pyriformis des knöchernen Nasendachs ausführt. Durch letzteren wird die knorpelige Nase sofort von der knöchernen Nase abgetrennt. Dann wird die knöcherne Nase in der Mittellinie und das Nasenbein und der Oberkieferfortsatz an der Nasenwurzel quer subcutan mit dem Meissel oder der Knochenscheere durchtrennt und dann schliesslich der Hautknochendeckel nach aussen umgelegt. —

Sonstige Geschwülste der Nasenhöhle.

Die sonstigen Geschwülste der Nasenhöhle und ihrer Nebenhöhlen gehen vorzugsweise vom Periost und Perichondrium resp. vom Knochen oder Knorpel aus, am häufigsten kommen derbe Fibrome, Chondrome, Osteome, Sarcome nebst verschiedenen desmoiden Mischgeschwülsten und endlich Carcinome vor. Die Osteome entstehen mit Vorliebe vom Siebbein aus, wachsen von hier in die benachbarten Höhlen, also auch in die Nasenhöhle. Ich habe ein sehr grosses, die ganze rechte Nase bis zum Nasenrachenraum ausfüllendes Osteom beobachtet, dasselbe ragte aus dem Nasenloche hervor und hatte sich spontan vom Siebbein abgestossen. Die Osteome der Nase sind viel seltener, als die Osteome der Sinus frontales (s. § 24). Die Carcinome kommen häufiger an der äusseren Nasenhaut vor. Die von der Schleimhaut ausgehenden Carcinome sind in der Regel zottige oder höckerige Wucherungen, welche schliesslich ulceriren. In seltenen Fällen hat man auch Echinococcus in der Nasenhöhle beobachtet.

Nasenrachenpolypen.

Von besonderer Wichtigkeit sind die meist vom Periost der Schädelbasis ausgehenden Fibrome des Nasenrachenraumes, die sog. Nasenrachenpolypen, auf welche wir bei den Erkrankungen der Rachenhöhle § 69 genauer eingehen werden.

§ 42. *Die plastischen Operationen an der Nase (die Rhinoplastik).*

Die plastischen Operationen an der Nase (die Rhinoplastik). — Die plastischen Operationen an der Nase werden wegen angeborener, viel häufiger aber wegen erworbener Defecte und Entstellungen nach Verletzungen, nach ulcerösen Processen im Verlauf der Syphilis, des Lupus und der Noma, sowie endlich nach Exstirpation von Geschwülsten ausgeführt. Man unterscheidet die totale und partielle Rhinoplastik, je nachdem die ganze Nase oder nur einzelne Theile derselben neugebildet werden sollen. Die partielle Rhinoplastik findet besonders Anwendung bei Substanzverlusten an der Nasenspitze, an den Nasenflügeln, an der Nasenscheidewand, nach Verlust der ganzen beweglichen Nase oder des Knochengerüsts.

Indische und italienische (deutsche) Methode.

Die plastischen Operationen mit der Bildung gestielter Lappen aus der nächsten Umgebung des Defectes, besonders aus der Stirn, scheint von indischen Aerzten zuerst erfunden und ausgebildet worden zu sein. Die indischen Aerzte fanden zu plastischen Operationen reichlich Gelegenheit wegen der vielfach geübten Strafe des Abschneidens von Nase und Ohren. Daher nennt man die Rhinoplastik mit Bildung gestielter Lappen aus der nächsten Umgebung des Defectes, besonders aus der Stirn, auch die indische Methode, im Gegensatz zu der italienischen, bei welcher der Hautlappen für die Nasenbildung aus der Armhaut entnommen wird. Die italienische Methode, von Kaspar Tagliacozza in Bologna (1547) erfunden, wurde dann später im Beginn unseres Jahrhunderts durch Gräfe wieder aufgenommen und modificirt, wesshalb man sie auch wohl als deutsche Methode bezeichnet. Die italienische Methode hat niemals eine allgemeinene Verbreitung gefunden, sie bleibt aber für jene Fälle werthvoll, wenn in der Nähe des Substanzverlustes Gesichts- und Stirnhaut nicht mehr vorhanden sind.

Totale Rhinoplastik aus der Stirnhaut.

I. Totale Rhinoplastik aus der Stirnhaut (indische Methode) nebst Modification derselben behufs Bildung einer ganzen Nase bei vollständiger Zerstörung der knöchernen und knorpeligen Nase.

Die Bildung einer ganzen Nase, also bei vollständiger Zerstörung der knöchernen und knorpeligen Nase, wird, wenn möglich, stets aus der Haut der Stirn ausgeführt. Nur im Nothfalle, wenn die Haut der Stirn ebenfalls zerstört oder narbig verändert ist, wird man zur totalen Rhinoplastik die dünnere und stärker schrumpfende Haut der Wange oder des Oberarmes benutzen.

Bei der totalen Rhinoplastik, wenn z. B. an Stelle der Nase eine platte mehr oder weniger gewulstete Hautfläche mit einem unregelmässigen Loch vorhanden ist, besteht die Operation aus folgenden vier Acten: 1) Anfrischung des Defectes, 2) Umschneidung und Ablösung des Stirnlappens, 3) Drehung und Ueberpflanzung des in bestimmter Weise modellirten Lappens in den angefrischten Nasendefect durch sorgfältige Naht, 4) Verkleinerung des Stirndefectes durch die Naht oder besser Transplantation von möglichst dünnen und möglichst grossen Hautläppchen nach Reverdin-Thiersch.

I. Act: Anfrischung des Defectes.

Was zunächst die Anfrischung des Defectes betrifft, so wird dieselbe am besten in Form eines gleichschenkligen Dreiecks vorgenommen, dessen Basis an der Oberlippe und dessen Spitze etwa an der Nasenwurzel oder höher liegt (Fig. 143 A). Die angefrischten Hauträndern werden sodann etwa

$^1/_3$ cm von der Unterlage abpräparirt, damit die Nahtvereinigung des Stirnlappens mit den Hauträndern des Defectes besser ausgeführt werden kann.

II. Act: Umschneidung und Ablösung des Stirnlappens.

Sodann folgt der zweite Act, die Umschneidung und Ablösung des Stirnlappens aus freier Hand oder nachdem man ein entsprechendes Modell von Heftpflaster auf die Stirn aufgeklebt hat und den Contouren desselben mit dem Messer folgt. Der Lappen muss in allen Durchmessern etwa um ein Drittel grösser sein, als der Defect, daher muss man vor der Umschneidung des Lappens sorgfältig abmessen. Welche Form soll man dem Stirnlapen geben? Wie aus Fig. 144 hervorgeht, hat man verschiedene Modelle empfohlen. Die indischen Aerzte gebrauchten ein einfaches dreieckiges Modell des Stirnlappens, dessen Basis an der Haargrenze und dessen Spitze an der Nasenwurzel lag (Fig. 144a). Durch zwei Incisionen kann man dann nach Abpräparirung des dreieckigen Lappens die Basis in drei Theile theilen, der mittlere Theil wird für das Septum und die beiden seitlichen Theile der Lappenbasis für die Nasenflügel verwandt (Fig. 144a). Dieffenbach verfuhr nach Fig. 144b oder c und v. Langenbeck nach Fig. 144d und e. Die v. Langenbeck'sche Methode ist die kunstvollste und sie hat den Vorzug, dass man den Stirndefect besser durch Naht verkleinern kann. Freilich ist die Technik der Haut-Transplantation, besonders durch Thiersch, jetzt so ausgebildet, dass man die Ueberhäutung des Stirn-Defects wohl meist durch Haut-Transplantation aus dem Oberarm vornehmen wird. Im Allgemeinen ist das birnförmige Modell nach Dieffenbach (Fig. 144b) und das Modell d in Fig. 144 nach v. Langenbeck am zweckmässigsten. Aus jedem birnförmigen Lappen

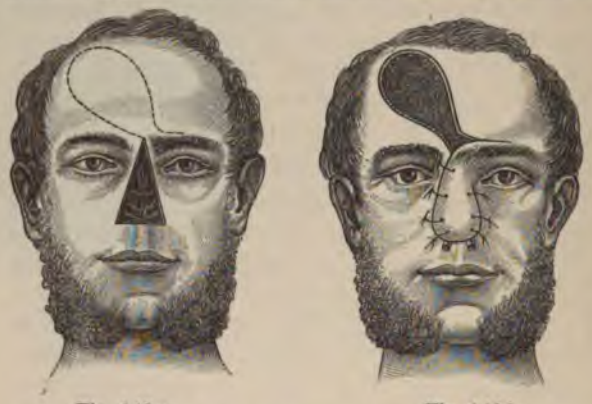

Fig. 143*a*. Fig. 143*b*.

Totale Rhinoplastik. *a* Anfrischung des Defectes und Bildung des birnförmigen Stirnlappens. *b* nach der Einpflanzung des Lappens in den Defect.

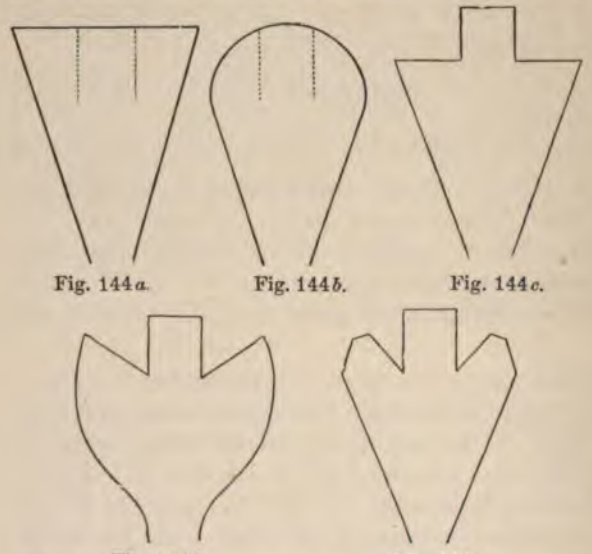

Fig. 144*a*. Fig. 144*b*. Fig. 144*c*.

Fig. 144*d*. Fig. 144*e*.

Modelle für Stirnlappen bei der totalen Rhinoplastik.

nach Fig. 144b kann man auch nachträglich die Modelle d und e in Fig. 144 nach v. Langenbeck bilden.

Manche Chirurgen nehmen den Lappen seitlich aus der Stirn, also mehr schräg wie in Fig. 143 und es ist das besonders zweckmässig bei nicht hohen Stirnen, weil sonst leicht Haare mit übergepflanzt werden. Wenn es eben möglich ist, nehme ich den birnförmigen oder nach v. Langenbeck (Fig. 144d) geformten Lappen stets aus der Mitte der Stirn (Fig. 146 u. 147). Mag man nun einen birnförmigen oder einen Lappen nach Fig. 144d ausschneiden, stets muss man bei der Bildung des Lappens vor Allem auf die Stielbildung besondere Sorgfalt verwenden. Der eine Contourschnitt geht in den spitzen Winkel des Defectes über, der andere bis in die Gegend der Augenbrauen (Fig. 143a und Fig. 147). Um die Drehung des Lappens resp. des Stieles nach der Ablösung zu erleichtern, kann man den einen Contourschnitt, wie es in Fig. 143a geschehen ist, seitlich etwas verlängern oder man lässt ihn dicht unter den Augenbrauen hakenförmig nach aussen verlaufen, wie wir es schon bei der Blepharoplastik (s. Fig. 110) betont haben. Bei einer totalen Rhinoplastik nimmt man am besten das Periost mit in den Lappen, d. h. man löst also den Haut-Periostlappen direct vom Knochen ab, ausgenommen an der Basis des Lappens, welche für Septum und Nasenflügel bestimmt sind. Um genügend hohe, nicht zu rasch schrumpfende Nasen zu erhalten, ist es bei fehlendem knöchernen Nasengerüst noch besser, wenn man gleichzeitig eine Knochenleiste für den Nasenrücken und Septum aus dem Stirnbein mitausmeisselt und mit dem Stirnlappen transplantirt. Rotter hat den Knochenlappen mittelst der Stichsäge in drei Theile für Nasenrücken und die Seitenwände der Nase getheilt. Auch die Methode von König ist für die totale Rhinoplasik zu verwerthen, d. h. man bildet einen Weichtheil-Knochenlappen aus der Nasenwurzel und unteren Stirngegend und legt darüber den Stirn-Haut-lappen (s. S. 234).

III. Act: Modellirung des Lappens (Bildung des Septums und der Nasenflügel) und Einnähung des Lappens in den Defect.

Nach vorläufiger Bedeckung des Stirndefectes mit aseptischer Gaze wird nun der abgelöste Lappen in den Defect umgeschlagen und zwar so, dass die Stielstelle nicht zu stark gedreht wird, damit die Ernährung des Lappens nicht gefährdet ist (s. Fig. 143 u. 146). Sollte die Drehung des Stieles noch zu stark sein, dann macht man den Lappen resp. die Stielstelle in der eben angegebenen Weise durch seitlichen Schnitt oder hakenförmigen Bogenschnitt noch etwas beweglicher.

Hat man einen birnförmigen Lappen abgelöst, so macht man nun an der Basis des Lappens die beiden in Fig. 144b angedeuteten Längsschnitte mit einer Scheere und bildet aus dem mittleren Theil das Septum und aus den beiden seitlichen Theilen die Nasenflügel. Schneidet man ein kleines Dreieck jederseits aus dem birnförmigen Lappen, so erhält man das Modell nach v. Langenbeck (Fig. 144d), welches man noch weiter nach Fig. 144e zustutzen kann. Hat man das v. Langenbeck'sche Modell nach Fig. 144d oder e gleich auf der Stirn ausgeschnitten, dann sind weitere Einschnitte natürlich nicht nothwendig.

Nun wird bei beiden Methoden aus dem mittleren Läppchen der Lappenbasis durch Zusammenfalten desselben der Länge nach das Septum gebildet und diese Längsfaltung des Läppchens nach der Wundseite hin wird durch

Catgutnähte am Rande oder durch Matratzennähte fixirt. Die beiden seitlichen Zipfel werden ebenfalls behufs Bildung der Nasenflügel zusammengeklappt und in derselben Weise durch Catgutnähte in ihrer Lage befestigt. Bei dünnen Hautlappen sieht man bei der Bildung des Septums und der Nasenflügel von den Matratzennähten ab. Durch die Verdoppelung wird die Verschrumpfung und Verwachsung der Flügel und des Septums möglichst verhindert. Wenn bei der Verdoppelung der seitlichen Läppchen die Nasenflügel zu dick und die Nasenlöcher daher zu eng werden, dann kann man diesen Uebelstand durch Excision eines kleinen Keils oder durch entsprechende Entfernung des Unterhautzellgewebes beseitigen.

Nun erfolgt die Einnähung des so modellirten Lappens in den Defect. Die Naht muss mit feiner aseptischer Seide unter grosser Sorgfalt angelegt werden. Zuerst werden die Nasenflügel in die Winkel des dreieckigen Defectes eingenäht, dann das Septum in einen kleinen verticalen Schnitt in der Mitte der unteren Basis des Defectes. Die Form des eingenähten Stirnlappens von unten gesehen ist in Fig. 145 wiedergegeben. Schliesslich werden dann die Seitenränder des Lappens genäht. Die Nähte sollen nicht zu dicht liegen, die Wundränder müssen gut aneinander gepasst werden, damit keine Randnekrosen entstehen. Ich lege gewöhnlich nur Situationsnähte mit feiner aseptischer Seide an und nähe dann fortlaufend mit dünnem Catgut. In die Nasenlöcher legt man je ein Gummiröhrchen.

Fig. 145. Form der in den Defect eingenähten Nase von unten gesehen.

IV. Act: Schliessung des Stirndefectes.

Schliesslich wird der Stirndefect möglichst durch Nähte verkleinert, z. B. nach Fig. 146 und dann der übrige Theil sofort durch Hauttransplantation aus dem Oberarm gedeckt. Hat man nach der Methode v. LANGENBECK's operirt, dann ist am Schluss der Operation das Aussehen der Operationsstelle etwa wie in Fig. 146. Der Stirndefect wird mit Jodoform bestreut und, wenn transplantirt worden ist, mit durchlöchertem Wachstaffet bedeckt und mit antiseptischem Deckverband versehen. Die Nase und besonders die Stielstelle bleiben ohne Verband. Die Nähte werden am 2.—4.—5. Tage entfernt.

Fig. 146. Totale Rhinoplastik nach v. LANGENBECK.

Nachoperationen.

Die Nachoperationen, welche schliesslich nach Einheilung der neugebildeten Nase vorgenommen werden müssen, betreffen namentlich die keilförmige Excision der meist gewulsteten Stielstelle und ähnliche Correctionen an den Nasenflügeln.

Die keilförmige Excision der Stielstelle nehmen manche Chirurgen bereits 4—6 Wochen nach Einheilung der Nase vor, die anderen Correctionen aber erst später. Man sei im Allgemeinen mit diesen Nachoperationen nicht zu eilig, sie sollten stets erst nach völliger Schrumpfung des Lappens, also niemals vor Ablauf eines Vierteljahres vorgenommen werden.

Endresultat. Das definitive Endresultat der totalen Rhinoplastik befriedigt den Operateur gewöhnlich mehr, als den Träger der neugebildeten Nase. An-

fangs sind die Nasen recht gut, bald aber schrumpfen dieselben so beträchtlich, dass die neugebildete Nase schliesslich nur noch einen unförmlichen Hautwulst, aber keine Nase darstellt. Die Kunst der Rhinoplastik besteht darin, Nasen mit gutem Profil, lang, hoch und spitz zu machen und das erzielt man als dauerndes Resultat nur selten.

Modificationen der totalen Rhinoplastik, um die Schrumpfung und das Einsinken der Nase zu verhindern. Unterfütterung des Stirnlappens mit Periost, Knochen und Weichtheilen.

Um das definitive Endresultat nach der totalen Rhinoplastik möglichst zu bessern, um besonders das Schrumpfen und Einsinken der Nase zu verhindern, hat man verschiedene Modificationen empfohlen. So kann man vor Allem die Unterfütterung des Stirnlappens mit Periost, Knochen oder Weichtheilen vornehmen. Wir betonten bereits oben, dass die Mitnahme des Stirnperiost in den Lappen empfehlenswerth sei, ausgenommen an der Basis des birnförmigen Lappens und in den drei oberen Zipfeln des v. Langenbeck'schen Lappens, welche für Septum und Nasenflügel bestimmt sind. Unter diesen Periost-Hautlappen kann man dann auch das Periost des Proc. nasalis noch einheilen, indem man dasselbe in Form von Läppchen ablöst und über die Knochenlücke hinlegt. Ollier und v. Langenbeck bildeten auch aus den Knochenrändern der Apertura pyriformis mittelst der Stichsäge jederseits ein Knochenbälkchen, nachdem die Haut durch einen senkrechten Schnitt in der Mitte gespalten und jederseits zurückpräparirt worden ist. Die Knochenbälkchen bleiben am unteren Winkel der Apertura in Verbindung, sie werden sodann mit einem Elevatorium vorsichtig losgebrochen, wie Dachsparren über den Defect aufgerichtet und mit den vorher gebildeten kleinen Hautlappen in der Gegend der Nasenbeine durch Naht befestigt. Die Reste der Nasenbeine werden sodann durch senkrechte Sägeschnitte von den Nasalfortsätzen des Oberkiefers abgetrennt und in die Höhe gebogen. Ueber dieses so gebildete Knochengerüst legt man dann den Stirnlappen. Aber auch diese so kunstvolle Methode ergiebt ebensowenig ein gutes dauerndes Resultat, wie die Ueberpflanzung des Periosts.

Sehr empfehlenswerth ist, das knöcherne Nasengerüst dadurch zu ersetzen, dass man nach König einen Weichtheil-Knochenlappen aus der Nasenwurzel und der unteren Stirngegend entnimmt und dann darüber einen Hautlappen aus der Stirn legt (s. S. 234). Am einfachsten ist es wohl, wenn man mit und in dem gewöhnlichen Stirnlappen eine entsprechende Knochenleiste für Nasenrücken und Nasenseptum transplantirt.

Hardie ersetzte das fehlende knöcherne Nasengerüst dadurch, dass er die angefrischte Spitze des linken Zeigefingers in den angefrischten oberen Winkel des Nasendefectes einheilte. In der 15. Woche wurde der eingeheilte Finger in der Mitte der 2. Phalanx amputirt.

Sodann hat man die Unterfütterung des Stirnlappens dadurch vorgenommen, dass man von der Nasenwurzel einen Hautlappen ablöste, denselben mit der Wundfläche nach aussen und unten umklappte (s. Fig. 147) und hierüber den Stirnlappen legte (v. Bardeleben, v. Volkmann, Hueter). Da der untergelegte Hautlappen in Folge seiner Narbencontraction später nach oben zurückfedert, so soll dadurch die Nasenspitze hoch erhalten bleiben.

Fig. 147. Unterfütterung des Stirnlappens mit einem Hautlappen von der Nasenwurzel.

Wood benutzte zur Unterfütterung einen umgeklappten Längsstreifen aus der Oberlippe. Ollier und Verneuil lagerten den Stirnlappen mit der Wundfläche nach aussen und legten jederseits einen Nasen-Wangenlappen darüber. Thiersch verfuhr umgekehrt bei einem Studenten, welchem der bewegliche Theil der Nase auf der Mensur abgeschlagen war (s. S. 232—233).

Stützapparate.

Endlich hat man Stützgerüste aus Goldblech (Dieffenbach), aus Metalldraht mit Kautschuk überzogen (Mikulicz) und aus Bernstein (Leisrink) in die Nasenhöhle eingelegt, um auf diese Weise das Einsinken der Nase zu verhindern.

Verfahren, um die Nasenlöcher offen zu erhalten.

Um die Nasenlöcher genügend offen zu erhalten, bildete v. Volkmann nicht zwei getrennte Nasenlöcher, sondern liess den am Stirnlappen für das Septum bestimmten Hautzipfel frei herabhängen, ohne ihn an die Oberlippe anzunähen. Während der Hei-

lung rollt sich der freie Rand des Septums von selbst immer mehr nach innen zu einer kugeligen etwas überhängenden Nasenspitze empor. Wenn man will, kann man später noch das Septum aus der Oberlippe bilden (s. Fig. 154, S. 234).

Bildung der Nasenspitze. Um eine ordentliche Nasenspitze zu erhalten, pflanzte Hueter nach völliger Anheilung der neuen Nase in einen Querschnitt an der Nasenspitze die keilförmig excidirte Plantarkuppe der kleinen Zehe mit befriedigendem Erfolge ein. —

Rhinoplastik nach Madelung. Madelung machte die totale Rhinoplastik in mehreren Operationsacten in folgender Weise. Im ersten Operationsact wurde ein Ersatz der Nasenbeine durch Absprengung und Aufrichtung des Proc. nasalis des linken Oberkiefers nach v. Langenbeck gemacht, die Schleimhauttheile der neuen Nase wurden durch von allen Seiten abpräparirte Narben- und Schleimhautlappen ersetzt und ein grosser Hautlappen aus der Stirn wurde zur Bildung der defecten Wange und zur Bedeckung der Nasenhöhle herabgepflanzt. 5 Monate später wurde der in der Glabella-Gegend liegende Stiel dieses Lappens mit einem grossen Theil der übrigen Stirnhaut gleichfalls in die Gegend der neuen Nase verpflanzt. Ein Jahr später wurde das Hautconglomerat in der Nasengegend ohne Ablösung der inneren Verwachsungen zu einer prominenten Nase mit Nasenspitze umgewandelt. Das Princip der von Madelung empfohlenen Methode besteht also darin, durch zu verschiedenen Zeiten zu vollziehende Operationen möglichst viel Haut in die Nasengegend zu verpflanzen, dieselbe hier verschrumpfen zu lassen und schliesslich die geschrumpfte Hautmasse in eine passende Stellung und Form zu bringen.

Rhinoplastik behufs Bildung der ganzen beweglichen (knorpeligen) Nase bei noch erhaltener knöcherner Nase. II. Die Rhinoplastik behufs Ersatz des ganzen beweglichen (knorpeligen) Theils der Nase, während der knöcherne Nasentheil erhalten ist, darf auch noch als totale Rhinoplastik bezeichnet werden. Man verfährt hier im Wesentlichen in derselben Weise, wie wir es eben für die Nasenbildung bei totalem Verlust der Nase beschrieben haben.

Die Haut des Nasenrückens wird in der Mitte gespalten und seitlich etwas zurückpräparirt, dann wird ein Stirnlappen wie oben eingepflanzt. Man kann auch von der Spaltung der Haut des Nasenrückens absehen, indem man die Stielstelle des Stirnlappens über die erhaltene Haut des Nasenrückens legt und den Stiel dann später nach Einheilung des Lappens vollständig excidirt. Besser ist es wohl, wenn man die Haut des Nasenrückens hier zur Unterfütterung wie in Fig. 147 benutzt. Nélaton bildete den beweglichen Theil der Nase aus je einem rautenförmigen Periost-Hautlappen der Wange beiderseits, dessen Ernährungsbrücke in der Nähe des inneren Augenwinkels und der Nasenwurzel lag (s. Fig. 148). Diese Rhinoplastik aus der Wange nach Nélaton wird auch als französische Methode bezeichnet. Aehnlich ist das Verfahren nach Serre (s. Fig. 149).

Fig. 148. Rhinoplastik aus der Wange nach Nélaton.

Fig. 149a.

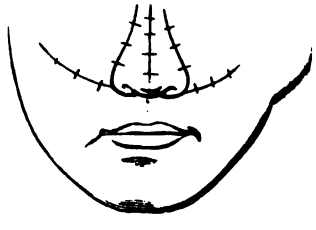

Fig. 149b. Verfahren nach Serre.

Verfahren der Rhinoplastik nach Mason und Thiersch. Mason entnahm jederseits einen rechteckigen Lappen aus der Wange, klappte dieselben nach innen um, bildete aus der Haut der Nasenwurzel ebenfalls einen Lappen, den er nach unten umschlug, und legte über diese drei Lappen einen Stirnlappen. Aehnlich verfuhr Thiersch bei einem Stu-

denten, dem der bewegliche Theil der Nase abgeschlagen war, indem er zu beiden Seiten des Defectes je einen rautenförmigen Lappen aus der Wangenhaut mit breiter Basis am Defectrande bildete. Diese beiden Wangenlappen wurden nach der Mittellinie umgeschlagen und eingerollt, sodass die nach aussen liegenden Wundflächen in der Mittellinie an einander lagen und durch Matratzennaht gegen einander befestigt wurden. Ueber die Wangenlappen wurde dann ein Stirnlappen gepflanzt. Die anfangs sehr breite Nase wurde dann schmäler gemacht, indem die seitlichen Ränder von der Basis abgetrennt und nach einwärts in neu angelegte Hautschnitte eingenäht wurden. —

Die Nasenbildung aus der Haut des Oberarmes.

Fig. 150. Rhinoplastik aus der Haut des Oberarmes nach TAGLIACOZZA und GRÄFE.

III. Die Nasenbildung aus der Haut des Oberarmes (italienische Methode nach TAGLIACOZZA (TALIACOTIUS, 16. Jahrhundert) wird nur in Ausnahmefällen ausgeführt, wenn im Gesicht kein Material für die Rhinoplastik vorhanden ist. GRÄFE hat, wie gesagt, im Anfange dieses Jahrhunderts das Verfahren von TAGLIACOZZA wieder aufgenommen und vereinfacht. Ein entsprechend gestielter Hautlappen wird aus der Vorderfläche des Oberarms ausgeschnitten und dessen freie Basis in den Nasendefect eingenäht. Während der Einheilung des Lappens muss der Arm unbeweglich an den Kopf fixirt werden (s. Fig. 150). Nach der Einheilung des Lappens in den Defect wird der Stiel durchtrennt und die Rhinoplastik vervollständigt. —

Die partielle Rhinoplastik. Bildung der Seitenwand der Nase, der Nasenflügel und der Nasenspitze.

IV. Die partielle Rhinoplastik betrifft vorzugsweise den Ersatz der Seitenwand der Nase, der Nasenflügel, der Nasenspitze und des Septums.

Die Bildung des Nasenflügels und der betreffenden Seitenwand der Nase kann man aus einem schmalen Stirnlappen analog der totalen Rhinoplastik oder aus der anderen Nasenhälfte nach v. LANGENBECK ausführen (s. Fig. 151). Der Defect auf der gesunden Seite wird sofort durch Hauttransplantation gedeckt.

Fig. 151. Bildung des Nasenflügels resp. der Seitenwand der Nase aus der anderen Nasenhälfte nach B. v. LANGENBECK.

Kleinere Defecte an den Nasenflügeln kann man auch nach Fig. 152 aus der Wangenhaut schliessen oder nach Fig 153 aus der Haut des Nasenrückens mit seitlich nach der Wangenhaut gelegenem Stiele. Auch die Oberlippe kann man für die Bildung der Nasenflügel und des Septums verwenden.

Wenn Nasenspitze und Nasenflügel gleichzeitig defect sind, so ist die eben erwähnte Methode von W. BUSCH sehr zweckmässig (Fig. 153). HELFERICH ersetzte Nasenspitze und Theile der Nasenflügel dadurch, dass ein Lappen aus der linken Wange untergefüttert und ein Lappen aus der rechten Wange als Bedeckung darüber gelegt wurde.

Bildung des Septums.

Die Bildung des Septums kann man in verschiedener Weise vornehmen (Fig. 154). Man kann das Philtrum der Oberlippe dazu verwenden,

indem man dasselbe durch zwei senkrechte Einschnitte in seiner ganzen Dicke spaltet und mit der Schleimhaut nach aussen und oben schlägt (s. Fig. 154, 1). Die nach aussen umgekehrte Schleimhaut wird schliesslich der äusseren Haut immer ähnlicher. Man kann auch einen schräg gestellten Lappen aus der Oberlippe nehmen (s. Fig. 154, 2); derselbe lässt sich eher so drehen, dass die äussere Haut nach aussen zu liegen kommt. Alle Lappen aus der Oberlippe schrumpfen sehr. Endlich ist die Bildung des Septums noch aus der Haut des Nasenrückens möglich, indem man nach Hueter ein längliches rechteckiges Läppchen mit einem Stiel in der Nähe der Nasenspitze ausschneidet (s. Fig. 154, 3), Das Periost des Proc. nasalis wird mit in den Lappen genommen, damit das Septum recht derb wird. E. Hahn hat das Septum aus einem Lappen vom Boden der Nasenhöhle, bestehend aus Schleimhaut, Periost und Knochen, gebildet. —

Fig. 152. Bildung des Nasenflügels aus der Wange.

Fig. 153. Bildung der Nasenspitze und des Nasenflügels aus der Haut des Nasenrückens nach W. Busch.

Wiederaufbau eingesunkener Nasen (Sattelnasen).

Zum Schluss noch einige Bemerkungen über den Wiederaufbau eingesunkener Nasen, besonders in Folge der Zerstörung der Nasenknochen durch Lues oder Traumen (syphilitische und traumatische Sattelnasen).

Die hier brauchbaren Methoden haben wir bereits oben zum Theil erwähnt, wie z. B. die Bildung von Haut-Periost-Knochenlappen, die Bildung eines Knochengerüstes aus Knochenbalken von den Resten der Nasenbeine und des Proc. nasalis des Oberkiefers nach v. Langenbeck, das Verfahren von Hardie u. s. w. Ich möchte auf folgende Verfahren noch etwas genauer eingehen.

Fig. 154. Bildung des Septums.

Für den Wiederaufbau der Sattelnasen, bei welchen der knöcherne Theil der Nase gänzlich oder fast vollständig zerstört und der bewegliche Theil nach oben gestülpt ist, hat König ein sehr zweckmässiges Verfahren angegeben, indem er, wie schon erwähnt, von der Stirn einen Weichtheilknochenlappen entnimmt und darüber einen Hautlappen legt.

Verfahren nach König. König beschreibt sein Verfahren folgendermassen: Zunächst wird die Weichtheilnase durch einen queren Schnitt an der tiefsten Stelle des Sattels durchtrennt und dann nach unten und in die Höhe gezogen. Diesen dadurch entstehenden klaffenden Defect überbrückt man dann durch einen $^3/_4$—1 cm breiten oblongen Weichtheil-Knochenlappen aus der Nasenwurzel und der unteren Stirngegend, den man mittelst des Meissels von der Stirn ablöst. Dann wird dieser Haut-Knochenlappen mit der Knochenfläche nach aussen an den Hautrand der Weichtheilnase so angenäht, dass der letztere überstehen bleibt. Ueber dieses Knochengerüst näht man nun einen Hautlappen aus der Stirngegend. Rotter benutzte, wie S. 229 erwähnt, die König'sche Methode auch für die totale Rhinoplastik, indem er aus einem frontalen Hautperiostknochenlappen ein bockähnliches Nasengerüst formte, welches durch Hauttransplantation überhäutet wurde.

Verfahren nach Israel. Israel hat das König'sche Verfahren für Sattelnasen in folgender Weise mit sehr gutem Erfolge modificirt.

Israel entnimmt nur einen einzigen 7 mm breiten viereckigen Hautperiostknochenlappen der Stirn, welcher zur Bildung des Nasenrückens hinabgeklappt wird, sodass er seine Knochenfläche nach vorne kehrt. In dieser Lage wird er an die quer vom Knochen

abgetrennte und aus ihrer Versenkung hervorgezogene Weichtheilnase angenäht. Die Stirnwunde wird durch die Naht geschlossen, die Knochenfläche des Lappens wird abweichend von König's Methode nicht durch einen zweiten Stirnhautlappen gedeckt, sondern der Granulation und Vernarbung überlassen. Durch letztere wird die Haut an der Hinterseite des Knochenlappens so weit nach vorne gezogen, dass sie denselben schliesslich zu $^2/_3$ seines Umfanges bedeckt. Jetzt werden die noch fehlenden Seitenwandungen der Nase aus den einander zugekehrten Hautbedeckungen des alten eingesunkenen und des neugebildeten Nasenrückens gebildet. Nachdem letzterer mit einem Häkchen stark zur Seite gezogen ist, wird die Haut des alten Nasenrückens durch einen medianen Längsschnitt gespalten, von dessen oberem und unterem Ende je ein Querschnitt nach beiden Seiten verläuft. Durch Ablösung von der Unterlage werden so 2 viereckige Lappen gebildet, welche das äussere Blatt der Seitenwandungen bilden sollen. Zur Bildung des inneren Blattes werden die seitlichen Hautbedeckungen der transplantirten Spange von vorne nach hinten abgelöst und die dadurch gewonnenen Hautläppchen nach hinten geschlagen, sodass ihre Wundfläche nach aussen sieht. Gegen diese Stützläppchen werden die erst gebildeten Lappen gelagert und an den neuen Nasenrücken angenäht.

Verfahren nach Ollier.

Ollier bildete das Knochengerüst bei der Sattelnase in folgender Weise. Zuerst schnitt er einen $\wedge$ förmigen Hautlappen mit der Spitze nach der Stirn aus, die Basis des Lappens blieb in Verbindung mit den Nasenflügeln und dem Septum. An der Spitze des Lappens an der Stirn wurde das Periost mit weggenommen, im Uebrigen aber nicht. Dann wurde mit dem Meissel rechts ein Knochenlappen von 35 mm Breite, aus den Resten des Nasenbeins und Proc. nasalis des Oberkiefers bestehend, mit einem Stiel aus Schleimhaut und Periost nach unten geklappt und unter den oben erwähnten Lappen geschoben. Die Spitze des dreieckigen Stirnlappens wurde in verticaler Richtung durch Catgutnaht zusammengelegt und nun der Lappen um 4 cm nach unten verschoben und an die Wundränder der Wange angenäht, nachdem vorher durch Lösung der Narbenstränge die Weichtheilnase möglichst in die Höhe gerichtet war.

Verfahren nach Dieffenbach, v. Langenbeck, Mikulicz und Bardeleben.

Sehr zweckmässig ist auch das Verfahren von Dieffenbach, wenn man mehrere Lappen in verschiedenen Zwischenräumen über einander heilt.

Trendelenburg empfiehlt mit Recht sehr das v. Langenbeck'sche Verfahren: Der untere bewegliche Theil der Nase wird durch einen Querschnitt vom oberen getrennt und die Nasenspitze nach unten gezogen. In den halbmondförmigen queren Defect legt man einen $\curlyvee$ förmigen Lappen aus der Stirn, dessen Stiel Periost enthält. Später wird dann über den eingeheilten Lappen, nachdem er vorher von Epidermis entblösst ist, die benachbarte Nasen- und Wangenhaut herübergezogen. In hochgradigen Fällen von eingesunkener Nase ist auch das Verfahren von Mikulicz sehr zu empfehlen: Abtrennung der Nasenhaut von der Wange, dieselbe wird dann, nachdem sie wund gemacht ist, von den Seiten nach der Mittellinie zusammengefaltet und durch Nähte so fixirt. Ueber diese Art von Nasenscheidewand legt man dann einen Stirnlappen.

In geringeren Graden von eingesunkenen Nasen, wo Knochen und Knorpel zum Theil erhalten sind, genügt es wohl, wenn man nach Dieffenbach die Haut der Nase in der Mittellinie spaltet, die Ränder ablöst und dann einen Hautlappen von der Stirn entnimmt. Ueber diesen Lappen wird dann später die seitlich befindliche Haut hinübergeschoben. Oder man nimmt nach v. Bardeleben einen Haut-Periost-Lappen aus der Stirn mit der Wundfläche nach aussen und zieht in derselben Sitzung die seitlich abgelöste Nasenhaut darüber.

Stützapparate.

Ist das Knochengerüst erhalten und der bewegliche Theil der Nase eingesunken, dann kann man, wie schon erwähnt wurde, durch Einfügen eines Stützapparates aus Goldblech (Dieffenbach), aus Bernstein (Leisrink) oder aus Metalldraht mit Kautschuk überzogen (Mikulicz) die Nase stützen. Dieffenbach spaltete die Nase durch 2 Einschnitte in drei senkrechte Streifen, welche dann in richtiger, erhöhter Stellung zusammengenäht wurden, nachdem die Wundflächen abgeschrägt waren. Durch seitliche Compression mittelst durchlöcherter Schienchen und durch eine quer durchgestochene Karlsbader Nadel wurden sie in die Höhe gehalten. Die Wangenhaut in der Umgebung der Nase wurde etwas abgelöst und durch die seitliche Compression ebenfalls herbeigezogen. Ein dauerndes Resultat wurde aber auf diese Weise gewöhnlich nicht erzielt. —

VI. Verletzungen und Krankheiten der Kiefer.

Verletzungen der Kieferknochen: Fracturen des Oberkiefers. Fracturen des Jochbeins. Fracturen des Unterkiefers. Schussverletzungen der Gesichtsknochen. Luxation des Unterkiefers. Fracturen der Gelenkpfanne des Unterkiefers und der vorderen Gehörgangswand. —

Verletzungen und Krankheiten der Zähne und des Zahnfleisches: Anatomie und Physiologie der Zähne. Entwickelungsstörungen der Zähne. Caries. Krankheiten der Pulpa. Periostitis der Zahnwurzeln und der Alveole. Parulis. Zahnfisteln. Ursachen der Zahnschmerzen. Zahnstein. Verfärbungen der Zähne. Fractur und Luxation der Zähne. Replantation der Zähne. Geschwülste der Zähne. Reinigen der Zähne. Krankheiten des Zahnfleisches. Extraction der Zähne. —

Entzündliche Processe am Ober- und Unterkiefer: Periostitis, Osteomyelitis. Caries. Aktinomykose. Nekrose. Phosphornekrose. — Krankheiten der Oberkieferhöhle (Hydrops, Empyem). — Geschwülste des Ober- und Unterkiefers. — Krankheiten des Unterkiefergelenks. Resection des Unterkiefergelenks. — Die Kieferklemme. — Resection (totale und partielle) des Oberkiefers. — Operationen am Unterkiefer.

Missbildungen, Spaltbildungen der Kiefer s. § 25 und § 63. —

§ 43. Fracturen des Oberkiefers.

Fracturen des Oberkiefers. — Die Fracturen des Oberkiefers entstehen meist durch directe Gewalt, z. B. durch Sturz, Hufschlag, durch Maschinengewalt, durch Schussverletzung, besonders auch vom Munde aus u. s. w. Die umschriebenen Fracturen des Alveolarfortsatzes beobachtet man besonders nach Zahnextractionen, sie waren früher, als der sog. Zahnschlüssel zum Ausziehen der Zähne gebräuchlich war, viel häufiger.

Die Brüche des Oberkieferkörpers sind im Allgemeinen selten, am häufigsten sind die Fracturen des Alveolarfortsatzes in Folge von Zahnextraction. Bei Fracturen des Kieferkörpers haben gewöhnlich bedeutende Gewalten eingewirkt. Hier und da hat man vollständige Auslösung beider Oberkiefer beobachtet (Wilbur).

Zuweilen kommen Querfracturen beider Oberkiefer durch die Fossa canina bis in die Proc. pterygoidei durch Fall oder Schlag auf den Oberkiefer unterhalb der Nase vor (Guérin). Schädelbasisfracturen können hier und da in den Oberkiefer ausstrahlen und zuweilen sogar ausgedehnte Zertrümmerungen der Gesichtsknochen veranlassen, wie z. B. in dem in Fig. 155 abgebildeten Falle von Beck. In anderen Fällen sind umgekehrt die Schädelbasisfracturen die Folge der Oberkieferbrüche. Die meisten Kieferbrüche sind complicirte Splitterbrüche mit Verletzung der äusseren Haut oder der Schleimhaut. Die seltensten Fracturen sind die isolirten Brüche der Gaumenplatte.

Fig. 155. Fracturen der Schädelbasis in die Gesichtsknochen sich fortsetzend.

Die Symptome der Oberkieferfracturen sind sehr verschieden je nach dem Sitz und dem Grade der Trennung, sie variiren zwischen einfacher Ablösung eines Theiles des Alveolarfortsatzes und der Zertrümmerung eines oder beider Oberkiefer mit sofortigem Tod durch gleichzeitige Schädelfractur.

Da die meisten Oberkieferbrüche directe Fracturen sind, so ist meist eine entsprechende Verletzung resp. Schwellung der Weichtheile vorhanden. Die Knochen sind bei Druck empfindlich und meist lässt sich abnorme Beweglichkeit an der Bruchstelle nachweisen. Auch die Deformität ist sehr wechselnd. Bei Fracturen der vorderen Wand der Kieferhöhle ist besonders Depression an der Bruchstelle vorhanden. Am häufigsten ist abnorme Stellung der Zähne wahrnehmbar, sodass die Zähne des Ober- und Unterkiefers nicht auf einander passen. Emphysem der betreffenden Gesichtshälfte beobachtet man besonders bei Fracturen, welche in die Highmors-, Nasen- und Stirnhöhle perforiren. Zuweilen kommt in Folge von Blutung bei Fracturen durch den Boden der Orbita Exophthalmus vor, sodass der mehr oder weniger fixirte Bulbus vorgedrängt ist. Die Blutungen, z. B. durch Zerreissung der Art. maxillaris int., sind eine wichtige Complication der Oberkieferfracturen, besonders auch der Schussfracturen, und da die Blutstillung bei Verletzung der genannten Arterie erschwert ist, so hat man mehrfach ohne Erfolg die Carotis unterbunden. Die Complication mit einer gleichzeitigen Schädelbasisfractur haben wir bereits oben erwähnt. Von den Gesichtsnerven sind besonders der N. infraorbitalis und der N. facialis (in Folge der directen Gewalteinwirkung) in Mitleidenschaft gezogen, sodass Anästhesie im Gebiete des verletzten N. infraorbitalis und später Neuralgie desselben in Folge von Callusdruck und Facialislähmung vorhanden sein können.

Die Prognose der Oberkieferfracturen ist im Allgemeinen gut, wenn ernstere Complicationen, besonders Schädelbasisfracturen und Zerreissung der Art. maxillaris int., fehlen. Die Fracturen heilen schnell durch knöchernen Callus, selbst bei sehr ausgedehnten Splitterfracturen tritt gewöhnlich keine progrediente Eiterung, keine Sepsis ein. Der Oberkiefer besitzt eben eine ausgezeichnete plastische Regenerationsfähigkeit. Die locker gewordenen Zähne werden allmählich wieder fest, auch vollständig ausgefallene und sofort wieder replantirte Zähne können sich wieder fixiren, wenn die Alveole noch genügend tief ist.

Die Diagnose der Oberkieferfracturen ist nach den geschilderten Symptomen an dem gut abzutastenden Knochen meist leicht zu stellen.

Die Behandlung der Oberkieferfracturen besteht zunächst darin, dass man eine etwa vorhandene Dislocation beseitigt, sodass die Zähne des Ober- und Unterkiefers wieder gut auf einander passen. Als erster Nothverband empfiehlt sich die Funda maxillae (Fig. 156) oder ein Verband nach Art des Capistrum duplex (Fig. 157), bezüglich deren Anlegung ich auf S. 157 und 163 des Lehrbuchs der allg. Chir. 2. Aufl. verweise. Bei Depression der vorderen Kieferwand kann man letztere durch einen spitzen Haken nach Incision der Hautdecke in die Höhe heben. Splitter, die vollständig gelöst sind, werden entfernt, andere, welche noch in Verbindung mit Knochen und Periost sind, lässt man ruhig liegen. Um die Reposition der Fragmente zu

Fig. 156. Funda maxillae (Kinnschleuder.)

Fig. 157. Capistrum duplex.

legen die Nase nach der Seite, indem sie Haut und Knochen resp. Knorpel an der Nasenwurzel und in der Nasen-Wangenfurche durchtrennen und die Nasenflügel von der Oberlippe abpräpariren (s. Fig. 142, 2). Auch hier wird die knöcherne und knorpelige Nasenscheidewand in derselben Ebene durchtrennt. OLLIER verlegt also die Ernährungsbrücke an die Verbindungsstelle der Nasenflügel mit der Oberlippe, CHASSAIGNAC und v. BRUNS ziehen eine seitliche Verbindung der umgeklappten Nase in der einen Nasolabialfurche vor.

Unilaterale Aufklappung der knorpeligen und knöchernen Nase nach v. Langenbeck.

Fig. 142. 1) Spaltung der Nase in der Mittellinie. 2) Aufklappung der ganzen Nase nach CHASSAIGNAC u. v. BRUNS. 3) nach OLLIER.

Die unilaterale Aufklappung der knorpeligen und knöchernen Nase nach v. LANGENBECK wird in der Weise ausgeführt, dass man zunächst den knorpeligen Theil der Nase durch Einstich von der Nasenhöhle aus von der Grenze der knöchernen Nase bis zum Nasenloch entlang der Nasenscheidewand durchtrennt. Dann spaltet man Haut und Periost des knöchernen Nasenrückens in der Mittellinie und durchtrennt den knöchernen Nasenrücken mit dem Meissel oder der Knochenscheere. Sodann wird ein zweiter Schnitt in der Nasen-Wangenfurche vom Nasenflügelansatz bis unterhalb des Augenwinkels ausgeführt und auch hier die knorpelige und knöcherne Nase unter Schonung des Thränensacks durchtrennt. Schliesslich wird die knorpelige und knöcherne Nase nach oben geklappt, indem man die Verbindung der Nase mit dem Stirnbein mit einem Elevatorium einbricht.

Unilaterale Aufklappung des knöchernen Nasendachs nach Linhart.

Man kann auch den knorpeligen Theil der Nase intact lassen und nur die unilaterale Aufklappung des knöchernen Nasendaches allein vornehmen, indem man z. B. nach LINHART einen Winkelschnitt am knöchernen Theil der Nase in der Mittellinie und entlang der Apertura pyriformis des knöchernen Nasendachs ausführt. Durch letzteren wird die knorpelige Nase sofort von der knöchernen Nase abgetrennt. Dann wird die knöcherne Nase in der Mittellinie und das Nasenbein und der Oberkieferfortsatz an der Nasenwurzel quer subcutan mit dem Meissel oder der Knochenscheere durchtrennt und dann schliesslich der Hautknochendeckel nach aussen umgelegt. —

Sonstige Geschwülste der Nasenhöhle.

Die sonstigen Geschwülste der Nasenhöhle und ihrer Nebenhöhlen gehen vorzugsweise vom Periost und Perichondrium resp. vom Knochen oder Knorpel aus, am häufigsten kommen derbe Fibrome, Chondrome, Osteome, Sarcome nebst verschiedenen desmoiden Mischgeschwülsten und endlich Carcinome vor. Die Osteome entstehen mit Vorliebe vom Siebbein aus, wachsen von hier in die benachbarten Höhlen, also auch in die Nasenhöhle. Ich habe ein sehr grosses, die ganze rechte Nase bis zum Nasenrachenraum ausfüllendes Osteom beobachtet, dasselbe ragte aus dem Nasenloche hervor und hatte sich spontan vom Siebbein abgestossen. Die Osteome der Nase sind viel seltener, als die Osteome der Sinus frontales (s. § 24). Die Carcinome kommen häufiger an der äusseren Nasenhaut vor. Die von der Schleimhaut ausgehenden Carcinome sind in der Regel zottige oder höckerige Wucherungen, welche schliesslich ulceriren. In seltenen Fällen hat man auch Echinococcus in der Nasenhöhle beobachtet.

Nasenrachenpolypen.

Von besonderer Wichtigkeit sind die meist vom Periost der Schädelbasis ausgehenden Fibrome des Nasenrachenraumes, die sog. Nasenrachenpolypen, auf welche wir bei den Erkrankungen der Rachenhöhle § 69 genauer eingehen werden. —

besteht zunächst in möglichster Beseitigung der vorhandenen Dislocation, z. B. besonders bei der häufigsten Dislocation nach innen vom Munde aus, und in Retention des reponirten Knochens eventuell durch aseptische Knochen- oder Periost-Naht. Aber die Reposition ist oft unmöglich. In geeigneten Fällen kann man auch die Bruchstelle unter antiseptischen Cautelen frei legen, die dislocirten Knochen in die richtige Lage hebeln und hier durch Knochen- oder Periostnaht befestigen. Aber wenn die Dislocation auch nicht beseitigt wird, so schwindet die Deformität nach der Consolidation der Fractur oft vollständig, dasselbe gilt von der Behinderung der Oeffnung und Schliessung des Mundes. —

§ 45. *Fracturen des Unterkiefers.*

Fracturen des Unterkiefers. — Die Fractur des Unterkiefers ist die häufigste aller Fracturen der Gesichtsknochen.

Am Unterkiefer kommen folgende Fracturen vor: 1) Fracturen des Alveolarfortsatzes, 2) Fracturen durch das Mittelstück oder den Körper des Unterkiefers, 3) Fracturen des aufsteigenden Kieferastes, 4) Fracturen des Proc. condyloideus und 5) Fracturen des Proc. coronoideus.

Am häufigsten sind auch hier die Fracturen des Alveolarfortsatzes, besonders früher in Folge ungeschickter Handhabung des Zahnschlüssels. Am seltensten ist der Bruch des Proc. coronoideus. Die Fracturen des Körpers oder Mitttelstücks, besonders im Bereich der Schneide- und Eckzähne, kommen häufiger vor als die des Kieferastes. Die Fracturen durch das Mittelstück verlaufen meist schräg von vorne nach hinten, sodass sich die Fragmente leicht über einander schieben. Nicht allzu selten sind die Stückfracturen des Unterkiefers und zwar liegen die beiden Fracturen entweder auf beiden Seiten symmetrisch oder aber mehr oder weniger unsymmetrisch, z. B. die eine Fractur verläuft durch das Mittelstück und die andere durch den Kieferwinkel oder den aufsteigenden Kieferast.

Auch von den Unterkieferfracturen sind die Mehrzahl mit Weichtheilwunden verbunden (complicirte Brüche) und zwar ist am häufigsten der mucös-periostale Ueberzug in der Mundhöhle eröffnet.

Die Ursachen der Unterkieferfracturen sind meist directe (Stoss, Schlag, Sturz). Durch indirecte Gewalt entstehen besonders die Fracturen des Proc. condyloideus, z. B. durch Fall oder Schlag aufs Kinn, sodass der Gelenkfortsatz in die Gelenkgrube hineingepresst wird und letztere ebenfalls zertrümmert werden kann (s. § 9 Schädelbasisfracturen). Seltener sind die directen Fracturen des Gelenkfortsatzes durch Schlag oder Stoss auf die betreffende Seite der Wange. Auch die Fracturen des Mittelstücks können durch indirecte Gewalten entstehen, wenn z. B. das Rad eines Wagens über die Gegend des Kieferwinkels fährt und der Unterkiefer so zusammengedrückt wird, dass sein Mittelstück einbricht. Auch durch Muskelaction sollen Brüche des Mittelstücks vorgekommen sein. Die Fracturen des aufsteigenden Kieferastes sind fast ausnahmslos durch directe Gewalt bedingt und finden sich am häufigsten in der Nähe des Kieferwinkels. Auch die Fracturen des Proc. coronoideus werden nur durch directe Gewalteinwirkungen hervorgerufen. Die beträchtlichsten Zerstörungen des Unterkiefers entstehen durch Gewehrschüsse, durch Schuss in den Mund eines Selbstmörders und vor Allem durch Granaten, überhaupt durch grobes Geschütz.

Symptome der Fracturen am Mittelstück und Unterkieferast.

Die Symptome der vollständigen Unterkieferfracturen am Mittelstück und in der Gegend des Kieferwinkels sind so deutlich, dass die Diagnose derselben leicht ist. Alle subjectiven und objectiven Fractursymptome sind hier deutlich ausgeprägt, besonders der Schmerz, die Deformität, die abnorme Beweglichkeit und die Crepitation. Die Schmerzen sind sehr hochgradig, wohl besonders in Folge der Zerreissung oder Quetschung des N. mandibularis resp. seiner Aeste, der kleinen Zahnnerven. Die Deformität ist am besten zu erkennen, wenn man die Zahnreihe des Unterkiefers untersucht. Bei Fracturen, welche vor dem Masseter liegen, ist gewöhnlich das hintere Fragment durch den M. masseter und M. temporalis nach aussen und vorne gezogen, resp. mehr oder weniger über das andere nach vorne geschoben, während das vordere Fragment durch die vom Kinn nach dem Zungenbein ziehenden Muskeln (Biventer, genio-hyoideus, genio-hyoglossus und mylo-hyoideus) nach unten und innen dislocirt ist. Aber auch gerade umgekehrte Dislocationen der Bruchstücke kommen vor, welche ja wesentlich von der Art und Richtung der Gewalteinwirkung und von dem Verlauf der Bruchlinie abhängen. Bei hinter dem Masseteransatz gelegenen Unterkieferfracturen ist gewöhnlich keine Dislocation vorhanden, weil die Bruchstücke durch den M. masseter und pterygoideus int. festgehalten werden. Bei Stückbruch des Mittelstücks findet in der Regel eine Dislocation des ausgebrochenen Knochenstücks nach unten statt, weil dasselbe sich einfach in Folge seiner Schwere nach abwärts senkt.

Die abnorme Beweglichkeit ist in der Regel bei Stückbrüchen des Mittelstücks am grössten.

Das sonstige Verhalten der Patienten ist bei vollständigen Unterkieferbrüchen sehr charakteristisch, sie unterstützen gewöhnlich bei Versuchen zu sprechen und zu schlucken ihren gebrochenen Kiefer mit der Hand, sie halten ihren Unterkiefer möglichst ruhig, der Speichel fliesst aus dem offen stehenden Munde heraus, die Sprache ist undeutlich. Die Blutung ist meist nicht bedeutend, sie stammt vorzugsweise aus dem zerrissenen Zahnfleisch.

Fracturen des Gelenkfortsatzes des Unterkiefers.

Bei Fracturen des Processus condyloideus wird letzterer durch Zug des M. pterygoideus ext. nach innen und vorne gezogen, während der ganze übrige Kiefer in Folge Verkürzung des gebrochenen Gelenkfortsatzes nach der fracturirten Seite steht. Bei doppelseitigem Bruch des Gelenkfortsatzes ist der Unterkiefer oft nach hinten verschoben, sodass die untere Zahnreihe hinter den Zähnen des Oberkiefers steht. Die Reposition und Retention des fracturirten Gelenkfortsatzes sind meist mit besonderen Schwierigkeiten verbunden. Die wichtigsten Complicationen bestehen in Fracturen der Gelenkgrube resp. der Schädelbasis mit Commotio cerebri und Verletzung des Gehörorgans mit Blutungen aus dem Ohre (s. auch S. 246).

Fracturen des Processus coronoideus.

Die Dislocation bei Fracturen des Processus coronoideus ist in der Regel sehr gering. Der selbst vollständig abgebrochene Fortsatz wird durch den M. temporalis wohl nur selten in die Höhe gezogen, weil die Ansatzzellen der Sehnenfasern des M. temporalis sehr weit nach abwärts reichen, sodass in Folge dessen die Fragmente mehr oder weniger zusammengehalten werden.

Die Heilung sämmtlicher Unterkieferfracturen erfolgt gewöhnlich durch knöchernen Callus, sie geht aber meist etwas langsam vor sich, sodass bei vollständigen Unterkieferfracturen im Mittelstück und am Kieferast 4—6—10 Wochen vergehen. Die Eiterung ist bei complicirten Fracturen im Allgemeinen trotz des vorhandenen Mundcatarrhs nicht hochgradig. Etwaige Nekrosen sind gewöhnlich nur partielle, selten betreffen sie die ganze Dicke des Knochens. Im letzteren Falle ist dann eine bleibende entsprechende Deformität vorhanden, sodass die Congruenz der Zahnreihen gestört und das Kauen behindert ist.

Pseudarthrose kommt im Allgemeinen nur selten vor, nach Norris unter 150 Fällen nur 2mal. Relativ am häufigsten entsteht Pseudarthrose bei Vorhandensein eines Sequesters oder eines Zahnes zwischen den Fragmenten. Die Vereinigung der Fragmente ist bei Pseudarthrose entweder eine fibröse oder sie fehlt vollständig. Am meisten ist das Kauen bei Pseudarthrose im Körper des Unterkiefers gestört, aber auch bei mehr seitlich gelegenen Pseudarthrosen in der Gegend des Kieferwinkels und überhaupt am Kieferast ist das Zerbeissen härterer Speisen und das Kauen mehr oder weniger behindert.

Behandlung der Unterkieferfracturen.

Behandlung der Unterkieferfracturen. — Die Behandlung bei Fracturen des Mittelstücks resp. des Körpers des Unterkiefers besteht vor Allem in Beseitigung der vorhandenen Dislocation, sodass die Zähne gut aufeinander passen. Sollte die Reposition auf Schwierigkeiten stossen, so wird man sie in Narcose des Kranken vornehmen. Um die reponirten Fragmente in guter Stellung zu erhalten, genügt auch hier zuweilen wie bei Oberkieferfracturen in leichteren Fällen ein Verband nach Art der Funda maxillae oder des Capistrum duplex mit Gaze-, Gyps- oder Wasserglasbinde (s. Fig. 156 uud 157), wodurch die Zähne des Ober- und Unterkiefers in fester Berührung gehalten werden. Die erwähnten Verbände empfehlen sich besonders auch als erste Nothverbände. Man kann auch eine Bandage nach Fig. 158 nach Bouisson anwenden, welche leicht ab- und anzulegen ist.

Fig. 158. Bandage für Unterkieferfracturen nach Bouisson.

Sehr zweckmässig und sicher wirken ferner Guttapercha-Rinnen. Man stellt dieselben in der Weise her, dass man Guttapercha in heissem Wasser erweicht und dasselbe um den Unterkiefer formt und herumlegt. Wenn die Rinne hart geworden ist, kann man sie innen mit Mull belegen und dieselbe wird dann in obiger Weise durch Binden befestigt. Genzmer empfiehlt, $^1/_2$ Meter lange und handbreite Streifen von Guttapercha in heissem Wasser zu erweichen, dann mit ihrer Mitte gegen das Kinn zu legen, sie um den Kieferbogen und Kieferwinkel herum zu führen und sie dann vor dem Ohre nach dem Scheitel zu leiten und sie hier zu kreuzen. Damit die Guttaperchastreifen an der Kreuzungsstelle nicht zusammenkleben, legt man Leinenzeug dazwischen. Die Guttaperchastreifen werden schliesslich durch Binden fixirt.

In jenen Fällen von Unterkieferfracturen, wo die Reposition der

Fragmente schwer zu erhalten ist, wie z. B. bei ausgedehnten Splitterbrüchen, bei Stückbrüchen oder sehr schräg verlaufenden Bruchlinien, sind besondere Methoden der Fixation nothwendig. Man hat einfach Silberdraht um die Zähne gelegt, aber das ist nicht zweckmässig, weil dadurch die Zähne gelockert und das Zahnfleisch gereizt wird, auch bewirken sie nur eine sehr geringe Fixation. Am besten ist wohl bei complicirten Fracturen, weniger bei einfachen Fracturen, die Knochennaht mit Silberdraht. Zu diesem Behufe spaltet man auf der labialen und lingualen Seite der beiden Fragmente des Unterkiefers das Zahnfleisch, bohrt mit dem Drillbohrer ein Loch und fixirt die Knochenstücke mittelst Silberdraht (s. Fig. 159). Dann wird ein äusserer Verband eventuell mit Guttapercharinnen oder Guttaperchastreifen, wie eben beschrieben wurde, angelegt.

Fig. 159. Knochennaht bei Unterkieferbrüchen.

Statt der äusseren Schienen oder gleichzeitig mit letzteren sind besonders in schwierigen Fällen Interdentalschienen aus Metall, Guttapercha oder Vulcanit sehr zu empfehlen. Am einfachsten stellt man sich eine Dentalschiene aus Guttapercha in der Weise dar, dass man erweichtes Guttapercha um die Zähne legt, modellirt und den Patienten fest die Kiefer zusammendrücken lässt. Diese Guttaperchaschienen wirken ganz vorzüglich. Am besten aber ist es, wenn man die Dentalschienen aus Guttapercha oder Vulcanit über einem vorher abgenommenen Gypsmodell des Kiefers herstellt. Sauer hat in neuerer Zeit Dentalschienen aus Aluminium-Broncedraht empfohlen, sie sind ebenfalls über Gypsmodellen sehr passend ausgearbeitet, müssen sich allen Vertiefungen und Hervorragungen der Zahnreihen innigst anschmiegen und werden durch einige zwischen den Zähnen verlaufende dünne Drahtschlingen befestigt (s. Fig. 160). Diese Schienen ähneln vollständig der einfach aus Eisendraht gebildeten, um die Zähne gelegten Dentalschiene von Hammond.

Fig. 160. Sauer's Dentalschiene aus Aluminium-Broncedraht.

Fig. 161. Dentalschiene aus vulcanisirtem Kautschuk mit Spangen aus Stahldraht nach Kingley.

Hamilton lobt sehr die Dentalschiene aus vulcanisirtem Kautschuk mit zwei nach aussen gegen den Kieferwinkel verlaufenden Spangen aus Stahldraht, von dem amerikanischen Zahnarzte Kingley empfohlen (s. Fig. 161). Der Apparat wird durch eine Binde, welche unter dem Kinn von einer Drahtspange zur anderen verläuft, auch von aussen befestigt.

In schwierigen Fällen empfiehlt es sich, einen tüchtigen Zahnarzt zu

Rathe zu ziehen, um eine Dentalschiene aus Guttapercha, Vulcanit oder Aluminium-Broncedraht über einem Gypsabdruck des Unterkiefers herstellen zu lassen. Die zahnärztliche Technik hat selbst in sehr ungünstigen Fällen noch befriedigende Erfolge ermöglicht. Auch fehlerhaft geheilte Unterkieferbrüche hat z. B. der Zahnarzt Sauer noch in sehr zweckmässiger Weise gebessert (s. Vierteljahrsschrift für Zahnheilkunde XXI, Heft 3 und 4). Suersen hat schlecht geheilte Fracturen des Unterkiefers durch sorgfältig gearbeitete Interdentalschienen, welche den Fragmenten genau angepasst und durch Keile auseinander gedrängt wurden, allmählich wieder gerade gerichtet.

Stets ist es von grösster Wichtigkeit, dass der Patient so wenig als möglich den Mund öffnet, nur flüssige Kost geniesst, welche er durch Zahnlücken oder durch den Raum hinter dem letzten Backzahn aus einer Kanne mit langem Ansatzrohr einsaugt. Kauen ist erst Ende der 5. bis 6. Woche gestattet. Der Mund muss häufig gereinigt werden. Etwaige Eiterung ist sorgfältig zu controliren, Nekrosen werden erst entfernt, wenn sie gelöst oder demarkirt sind u. s. w.

Bei Fracturen des Processus condyloideus kann man versuchen, vom Munde her etwaige Dislocationen zu beseitigen, aber es ist das schwierig und noch schwerer ist die Reposition zu erhalten. Als Verband sind auch hier die oben beschriebenen zweckmässig.

Schienen nach Claude Martin.

Claude Martin hat bei Unterkieferbrüchen mit gutem Erfolg zwei Schienen angewandt, von welchen die eine der Zahnreihe, die andere dem Unterkieferrande entspricht und welche durch eine Feder mit einander verbunden sind. An der äusseren Kinnschiene sind die Seitentheile durch Scharniergelenke beweglich mit dem Mittelstück verbunden, sodass sie z. B. beim Verbandwechsel complicirter Brüche heruntergeklappt werden können. Die der Zahnreihe aufliegende innere Schiene kann nur von einem Zahntechniker nach Gypsmodellen hergestellt werden, sie besteht aus feinem Stahlblech. Das letztere Material ist so dünn, dass 2 Schienen resp. Laden über die Zähne gelegt werden können. Um die Reinigung der Zähne zu ermöglichen, besitzen die inneren Schienen entsprechend den Zahnhöckern Oeffnungen. Die im Munde liegende Schiene ist in ihrer Mitte durch einen federnden Bügel mit der äusseren Schiene verbunden.

Behandlung der Pseudarthrosen des Unterkiefers.

Pseudarthrosen des Unterkiefers werden nach allgemeinen Regeln behandelt (s. Allg. Chir. 2. Aufl. S. 478). Oft ist die Entfernung eines Sequesters oder eines zwischen die Fragmente eingeklemmten Zahnes nothwendig. Im Allgemeinen wird es am besten sein, wenn die Functionsstörung hochgradiger ist, die Fragmente anzufrischen und durch Knochennaht zu vereinigen. —

Schussverletzungen der Gesichtsknochen.

Die Schussverletzungen der Gesichtsknochen haben wir zwar bereits mehrfach oben bei den Brüchen der Kiefer und des Jochbeins erwähnt, hier seien nur noch einige zusammenfassende Bemerkungen gestattet.

Die Schussverletzungen der Gesichtsknochen sind nicht häufig, sie betrugen nach Albert in keinem der letzten Kriege 5% der Gesammtverletzungen. In der Friedenspraxis handelt es sich fast ausschliesslich um Schusswunden vom Munde aus bei Selbstmördern. In letzterem Falle ist eine beträchtliche Schwellung vorhanden und beide Kiefer können zertrümmert sein. Die grössten Zerstörungen entstehen durch Sprenggeschosse. So behandelte ich im deutsch-französischen Kriege einen französischen Soldaten, welchem der grösste Theil des Ober- und Unterkiefers durch eine Granate weggerissen war, sodass die Mundöffnung zu einer grossen weitklaffenden Höhle geworden war. Patient wurde halb geheilt in ein französisches Lazareth evacuirt, ob er vollständig hergestellt wurde, habe ich nicht erfahren können. Bei Schüssen in die Highmorshöhle ist es vorgekommen, dass die Kugel in letzterer mehr oder weniger lange Zeit liegen geblieben

ist. Bei der Lehre von den Schädelverletzungen haben wir bereits die Schwierigkeit der Blutstillung bei Blutungen aus der Art. maxillaris int. und temporalis profunda durch Schussverletzung in der Gegend der Fossa temporalis und sphenomaxillaris hervorgehoben. Auch die Nachblutungen sind hier sehr zu fürchten und wenn die Blutung durch Compression und Styptica nicht zu stillen ist, so bleibt nichts anderes übrig, als die Carotis zu unterbinden oder behufs der secundären Unterbindung an der Verletzungsstelle sich den Zugang zu den genannten Arterien durch Resection des Unterkieferastes zu verschaffen. Die früher so vielfach wegen Schussverletzungen der Gesichtsknochen ausgeführte primäre Resection der Kiefer ist mit Recht gegenwärtig nicht mehr üblich, die Schusswunden des Gesichts werden wie andere complicirte Fracturen nach allgemeinen Regeln antiseptisch und möglichst conservativ behandelt (s. auch Allg. Chir. 2. Aufl. § 124). Auf etwaige Blutungen, gute Ernährung eventuell mittelst Schlundsonde, auf die Reinigung des Mundes u. s. w. hat man besonders zu achten. Wegen Glottisödem kann die Tracheotomie nothwendig werden. —

§ 46. *Luxation des Unterkiefers.*

Luxation des Unterkiefers. — Die Luxation des Unterkiefers ist fast ausnahmslos eine Luxation nach vorne (Fig. 162), sie geschieht in der Weise, dass bei weitem Oeffnen des Mundes der Gelenkfortsatz über das Tuberculum articulare der Gelenkpfanne nach vorne geleitet, z. B. besonders in Folge von Gähnen, Schreien, Erbrechen, bei Zahnextraction und der Einführung der Schlundsonden, ferner durch Stoss und Schlag von aussen bei geöffnetem Munde oder auch von der Mundhöhle aus. Der nach vorne gerutschte Gelenkkopf wird vor dem Tuberculum articulare durch die gespannten Seitenbänder, durch die veränderte Zugrichtung der Muskeln, besonders des M. masseter und pterygoideus ext. festgehalten. Auch verwickelt sich zuweilen der Processus coronoideus im M. temporalis und masseter, sodass auch dieser Umstand zur Fixation des luxirten Unterkiefers mit beitragen kann. Ein Kapselriss ist in der Regel nicht vorhanden, ja nach MAISONNEUVE niemals, und es ist die Unterkieferluxation die einzige vollständige traumatische Luxation ohne Kapselriss. Auch die Verstärkungsbänder, besonders das Lig. laterale int. und das Lig. stylo-maxillare zerreissen in der Regel nicht.

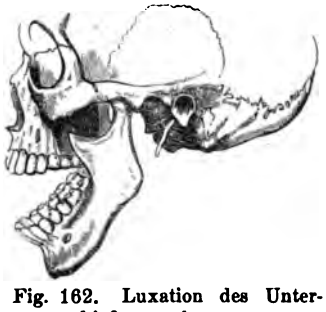

Fig. 162. Luxation des Unterkiefers nach vorne.

Zur Anatomie des Kiefergelenks.

Bezüglich der Anatomie des Kiefergelenks sei hervorgehoben, dass sich bekanntlich zwischen Pfanne und Gelenkkopf eine Bandscheibe befindet, deren obere Fläche nach dem Tuberculum articulare des Schläfenbeins, deren untere nach der Gelenkfläche des Processus condyloideus des Unterkiefers geformt ist. Die Kapsel des Unterkiefergelenks ist ringsum mit dem Rande dieser Bandscheibe verwachsen, sodass zwei Gelenkhöhlen, eine obere und eine untere, vorhanden sind.

Die Luxationen des Unterkiefers sind im Allgemeinen selten, sie bilden nach ALBERT $1^1/_2\,\%$ der gesammten Luxationen. Die doppelseitigen Verrenkungen kommen häufiger vor als die einseitigen. Nach MALGAIGNE waren von 76 54 bilateral. Charakteristisch ist, dass die Luxation viel häufiger bei Frauen, als bei Männern beobachtet wird. Zuweilen ist die Luxation habituell, d. h. sie entsteht bei den betreffenden Individuen mehr oder weniger häufig nach relativ leichten Gewalteinwirkungen, sodass dieselben sich vor jedem weiten Oeffnen des Mundes fürchten. Bei solchen habituellen Luxationen des Unterkiefers handelt es sich zuweilen um mangel-

afte Entwicklung beider Kiefer mit Vorlagerung des Unterkiefers F. Heuckeroth).

Die Symptome der Unterkieferluxation sind bei beiderseitiger Verenkung nach vorne so charakteristisch, dass man dieselbe sofort auf den rsten Blick erkennt (Fig. 163). Der Mund ist geöffnet und kann nicht ieder geschlossen werden. Meist ist der Mund nicht so weit geöffnet, wie i Fig. 163, sondern nur halb. Entsprechend der Luxation des Unterkiefers ach vorne ist das Kinn, die Zahnreihe und der Kieferwinkel nach vorärts gedrängt. Der Unterkiefer ist in seiner abnormen Lage fest fixirt, ie Wangen sind abgeflacht und verlängert, vor dem 'ragus an der Stelle des Unterkiefergelenks fühlt an eine entsprechende Aushöhlung und nach vorne or derselben steht der Gelenkfortsatz.

Fig. 163.
Beiderseitige Luxation des Unterkiefers nach vorne.

Bei einseitiger Luxation sind die Symptome icht so deutlich. Auch hier kann der halb geöffnete Iund nicht geschlossen werden. Das Kinn ist nach er gesunden Seite verschoben und nur auf der ıxirten Seite fühlt man die Vertiefung an der telle des Unterkiefergelenks und den nach vorne erschobenen Processus condyloideus.

Die Behandlung der Unterkieferluxation esteht in Reposition derselben in folgender Weise. Der Kranke sitzt auf einem Stuhle, sein Kopf ird von hinten her durch die Hände eines Assistenten in der Ohrgegend eiderseits fixirt und etwas nach oben gehalten. Der vor dem Kranken tehende Chirurg umgreift dann den Unterkiefer, sodass die beiden Daumen uf die hintersten Backzähne gelegt werden, während die anderen Finger ussen und unten den Kiefer umfassen (s. Fig. 164). Dann wird der Unterefer durch Druck mit den Daumen nach bwärts gedrückt, das Kinn etwas gehoben nd gleichzeitig der Kiefer nach hinten gerängt. Rasch muss man dann die Daumen us der Mundhöhle herausnehmen, um bei em Zusammenklappen der Kiefer nicht ebissen zu werden. Wenn man auf die ben beschriebene Weise nicht zum Ziele ommt, dann empfiehlt es sich, dass man ei beiderseitiger Luxation zuerst auf der inen, dann auf der anderen Seite die eposition vornimmt. Da der Processus oronoideus zuweilen festgehakt ist und ie Reposition erschwert, so kann man tztere auch durch Druck auf diesen von orne nach hinten versuchen. Auch diese Repositionsmethode gelingt zueilen sehr leicht (Maisonneuve, Nélaton, Busch).

Fig. 164.
Reposition der Unterkieferluxation.

Meist führt die oben zuerst erwähnte Methode der Reposition sofort zum iele, aber es giebt auch Fälle, wo die Reposition selbst geübten Chirurgen icht gelungen ist. Hier handelt es sich wohl meist um Luxationen, welche

durch engen Kapselriss oder durch Fracturen complicirt sind. In solchen schwierigen Fällen muss man die Chloroformnarcose zu Hülfe nehmen. Ist die Reposition unausführbar, dann wird man die Luxation durch aseptische Operation blosslegen und nun nach Beseitigung der Hindernisse die Reposition vornehmen. Auch die Resection des Gelenkfortsatzes ist mit gutem Erfolg ausgeführt worden. Aehnlich wird man bei veralteten Luxationen verfahren.

Einen Fall von habitueller Luxation des Unterkiefers, welche sich innerhalb eines Jahres etwa 300 mal wiederholt hatte, heilte Gruber dauernd durch einige Injectionen von Jodtinctur. Bei habitueller Luxation reponiren sich die Kranken die Luxation oft selbst durch entsprechende Manipulationen. Auch bei frischen Luxationen wird die Luxation vom Kranken zuweilen selbst oder von einem Laien durch Schlag auf das Kinn vorgenommen.

Nach gelungener Reposition wird der Unterkiefer wenigstens eine Woche fest gegen den Oberkiefer durch Verband fixirt und dem Kranken nur flüssige Kost gestattet. Auch später dürfen die Kranken den Mund nicht zu weit öffnen, da allzu leicht Recidive vorkommen und die Luxation habituell werden kann.

Wird eine Unterkieferluxation nicht reponirt, dann bessern sich die Functionsstörungen gewöhnlich von selbst allmählich etwas, sodass der Unterkiefer wieder beweglicher wird und der Patient mit den Backzähnen wieder kauen kann. Aber die Verschiebung nach vorne oder (bei einseitiger Luxation) nach der Seite bleibt gewöhnlich bestehen. Auch kann der Mund meist nicht vollkommen geschlossen werden. Vollständige spontane Reposition kommt nur selten vor. —

Luxation des Unterkiefers nach hinten mit und ohne Fractur der Gelenkpfanne und des vorderen Gehörgangswand.

In selteneren Fällen beobachtet man Luxationen des Unterkiefers nach hinten in den Gehörgang nach Fractur der vorderen Gehörgangswand z. B. durch Stoss oder Schlag auf das Kinn bei geschlossenem Munde.

Die Symptome dieser mit Fractur der vorderen Gehörgangswand complicirten Verrenkung des Unterkiefers nach hinten bestehen in entsprechender Verengerung oder vollständiger Verlegung des Gehörganges, in Blutung aus dem Ohre und in Ausfluss einer serös-schleimigen Flüssigkeit aus dem Cavum tympani, sodass man an penetrirende Schädelbasisfractur mit Ausfluss von Liquor cerebrospinalis denken könnte. Der Mund ist ebenfalls etwas geöffnet, die Zahnreihe des Unterkiefers steht aber hier hinter der des Oberkiefers. Auch isolirte Fracturen der Gelenkpfanne und vorderen Gehörgangswand ohne gleichzeitige Luxation des Unterkiefers kommen vor (s. § 9).

Noch seltener sind die einfachen Verrenkungen des Unterkiefers nach hinten ohne gleichzeitige Fractur (Croker, King, Thiem). Der Proc. condyloideus des Unterkiefers steht bei diesen einfachen Luxationen nach hinten hinter einem kleinen Knochenvorsprung (Tuberculum tympanicum) an der unteren Gehörgangswand vor dem Proc. mastoideus, nach aussen vom Proc. styloideus. Diese Knochengrube (die Fossa tympanico-stylomastoidea), in welche sich das luxirte Gelenkköpfchen stellt, ist nach Thiem beim weiblichen Geschlecht viel geräumiger, als bei Männern, daher ist die Luxation bei letzteren kaum möglich.

Die Reposition der Luxationen nach hinten geschieht durch Zug

am Unterkiefer von hinten nach vorne und gleichzeitig durch Druck auf den Gelenkkopf in derselben Richtung. Bei beiderseitigen Luxationen wird die Reposition zuerst auf der einen, dann auf der anderen Seite vorgenommen. Die nach dem Gehörgange hin dislocirten Fragmente wird man mit einer Kornzange oder dergleichen in ihre richtige Lage zu bringen suchen und dann den Gehörgang mit Jodoformgaze aseptisch tamponiren. Zuweilen hat man Ausgang in Ankylose des Unterkiefergelenks beobachtet, welche am besten durch Resection des Gelenkfortsatzes beseitigt wird. —

§ 47. *Krankheiten der Zähne und des Zahnfleisches. Anatomische und physiologische Bemerkungen über die Zähne. Zahl der Zähne. Eintheilung und Bau der Zähne.*

Verletzungen und Krankheiten der Zähne und des Zahnfleisches. — Bevor wir auf die Krankheiten der Zähne näher eingehen, mögen hier kurz einige allgemeine Bemerkungen über Anatomie und Physiologie der Zähne vorausgeschickt werden, deren Kenntniss für die Pathologie und Therapie der Zahnkrankheiten dringend nothwendig ist.

Das menschliche Gebiss besteht bekanntlich aus 32 Zähnen, aber da die hintersten Molarzähne, die sog. Weisheitszähne, oft fehlen, so kann man richtiger als die durchschnittliche Zahl der Zähne 28—30 angeben.

Jeder Zahn besteht aus der frei in die Mundhöhle ragenden Krone, aus dem vom Zahnfleischrande umgebenen Hals und endlich aus der in der Alveole steckenden Wurzel. Je nach Form und Lage unterscheidet man in jedem Kiefer 4 Schneidezähne, jederseits rechts und links einen Eckzahn und fünf Backenzähne. Die Backenzähne zerfallen jederseits in die beiden eigentlichen Backenzähne (Bicuspidati) und drei Mahlzähne (Molares); der letzte der drei Molares ist der sog. Weisheitszahn. Die Eckzähne nennt man entsprechend ihrer Lage unterhalb der Augen auch wohl Augenzähne und Laien bringen ganz gewöhnlich die Extraction derselben fälschlich in Beziehung zur Entstehung von Augenkrankheiten.

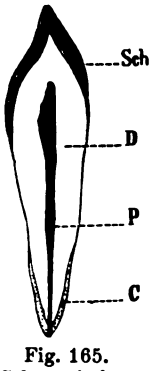

Fig. 165. Schematischer Längsschnitt durch einen Zahn. Sch Schmelz. D Zahnbein oder Dentin. P Pulpa und C Cement.

Jeder Zahn besteht 1) aus dem Email oder Schmelz, 2) aus der eigentlichen Zahnsubstanz, dem Zahnbein oder Dentin, 3) aus dem Cement und 4) aus der Zahnhöhle oder der Pulpa (s. Fig. 165). Wie aus der beistehenden Abbildung hervorgeht, bedeckt der Schmelz (Sch) die Krone des Zahnes, er wird nach dem Halse des Zahnes zu immer dünner und hört dann mit einer scharfen Grenze auf. Der Schmelz besteht aus feinen sechskantigen Fasern (Schmelzprismen), welche gegen die Zahnaxe convergiren. Die äussere Oberfläche des Schmelzes wird bedeckt vom structurlosen Schmelzoberhäutchen, einem Product des bindegewebigen Zahnsäckchens und der Membrana praeformativa, einer von Epithelzellen abstammenden Bildung.

Das Zahnbein (Dentin) bildet den eigentlichen Körper des Zahnes, es besteht aus der Grundsubstanz und den Zahnbeinröhrchen, welche von der Pulpa nach der Peripherie verlaufen, hier sich theilen und unter einander anastomosiren. Die Wandungen der Zahnbeinröhrchen sind die sog. Zahnscheiden. Die Zahnröhrchen enthalten die Zahnbeinfasern oder Zahnbeinfibrillen. Zwischen dem Zahnbein und dem Cement ist die sog. Globularschicht, welche aus kugeligen Körpern mit freien Zwischenräumen, den sog. Interglobularräumen bestehen.

Das Cement bildet die Rindensubstanz der Wurzel, es beginnt am Halse des Zahnes und nimmt dann gegen die Wurzel hin an Dicke zu. Das Cement ist die weichste Substanz des Zahnes und besteht ähnlich wie der Knochen aus lamellöser oder concentrisch geschichteter Grundsubstanz mit Knochenkörperchen. Das Cement bildet sich während des ganzen Lebens, Dentin und Schmelz dagegen nicht, sie sind als abgeschlossene Bildungen anzusehen.

Die Pulpa oder Pulpahöhle ist das Ernährungs- und Empfindungsorgan des Zahnes, sie besteht aus fibrillärem Bindegewebe mit eingelagerten, meist spindelförmigen Zellen und zahlreichen Gefässen und Nerven. Man unterscheidet die Kronenpulpa und

die Wurzelpulpa, welche sich in jede Wurzel des Zahnes erstreckt, Die äusserste Schicht der Pulpa besteht aus den Odontoblasten (Elfenbein- oder Zahnbeinzellen).

Das Periost oder Peridentium liegt zwischen Alveole und Wurzel und steht mit der Pulpa, dem Kieferperiost und dem Zahnfleisch in Verbindung.

Das Zahnfleisch (Gingiva), die Fortsetzung der Mundschleimhaut, ist sehr gefässreich, aber relativ arm an Nerven, es umgiebt den Hals des Zahnes.

Die Nerven der Zähne (N. dentales), stammen vom Trigeminus und zwar für die Zähne des Oberkiefers vom 2. Trigeminusast vom N. infraorbitalis und für die unteren Zähne vom 3. Ast des Trigeminus aus dem N. alveolaris inf. s. mandibularis. Die Arterien für die Zähne werden für den Oberkiefer von der Maxillaris int. und für den Unterkiefer von der Art. alveolaris inferior s. mandibularis abgegeben.

Herstellung mikroskopischer Schliffe von Zähnen.

Behufs Herstellung mikroskopischer Schliffe von Zähnen mit Erhaltung der Weichtheile empfiehlt Weil nach Abtragung eines Theils der Zahnkrone oder Zahnwurzel Einlegen in Müller'sche Lösung, dann in Chromosmiumsäure oder Sublimatlösung und Erhärten in Alcohol.

Entstehung der Zähne.

Die erste Anlage der Zähne beginnt etwa gegen den 5. Monat des Fötallebens durch Anhäufung von Epithelzellen, dem sog. Zahnwall. Dann senkt sich der Schmelzkeim (Kölliker) als solider Epithelzapfen in die Tiefe und die bindegewebige Zahnpapille oder der Dentinkeim wächst ihm entgegen. Während der Schmelz- und Dentinkeim sich nach Differenzirung ihrer Zellen zu Schmelz und Dentin umwandeln, legt sich das Zahnsäckchen als bindegewebige Hülle an.

Erste Dentition.

Die erste Dentition, d. h. das Erscheinen der Milchzähne geschieht beim Säugling in der Regel in folgender Weise. Zuerst erscheinen die inneren Schneidezähne des Unterkiefers im 6. bis 8. Monat, 2—4 Wochen später die des Oberkiefers, dann folgen die Lateralschneidezähne des Unterkiefers etwa im 7. bis 9. Monat und einige Wochen später wieder die des Oberkiefers. Dann erscheinen die ersten unteren Backenzähne im 12. bis 16. Monat, die unteren Eckzähne im 15. bis 20. Monat und die zweiten unteren Backenzähne etwa im 20. bis 30. Monat, die entsprechenden Zähne des Oberkiefers folgen in etwa 2 bis 4 Wochen nach. Nur in seltenen Ausnahmefällen kommen Kinder mit den Unterkieferschneidezähnen auf die Welt, Scheff erwähnt als Beispiele Richard III., Mazarin, Ludwig XIV. und Mirabeau.

Das provisorische Gebiss der Milchzähne besteht aus 20 Zähnen, auch dieses muss sorgfältig gepflegt und behandelt werden.

„Schweres Zahnen."

Der Durchbruch der Milchzähne ist wohl stets mit einem gewissen Grad von Schmerz und entzündlicher Schleimhautreizung verbunden. Beim sog. „schweren Zahnen" der Kinder sind zuweilen erhebliche Beschwerden vorhanden, jedoch hat man dieselben vielfach übertrieben. So hat man Diarrhoe, Husten, Phlegmone der Kiefer und des Zahnfleisches, Hautkrankheiten, Allgemeinerkrankungen u. s. w. fälschlich mit dem Durchbruch der Zähne in Zusammenhang gebracht. Dass aber reflectorisch sog. Zahnkrämpfe vorkommen, will ich nicht in Abrede stellen. In solchen Fällen von schwerem Zahnen empfiehlt es sich zuweilen, durch Incision auf den durchbrechenden Zahn den Reiz zu vermindern resp. den Durchbruch des Zahnes zu erleichtern.

Die zweite Dentition.

Die zweite Dentition, d. h. das Ausfallen der Milchzähne und das Erscheinen der bleibenden Zähne (der sog. Zahnwechsel) beginnt gewöhnlich im 7. Lebensjahre. Bekanntlich sind aber in den Kieferknochen des Neugeborenen neben den provisorischen Milchzähnen auch schon die bleibenden Zähne in der Entwickelung begriffen. Die zweite Dentition beginnt mit dem Erscheinen des ersten bleibenden Mahlzahnes hinter dem zweiten provisorischen Backenzahn jederseits und zwar zuerst im Unterkiefer, dann im Oberkiefer. Auch die übrigen Zähne treten zuerst im Unterkiefer, dann im Oberkiefer etwa in folgender Reihenfolge auf. Im 8. und 9. Lebensjahre erscheinen die Centralschneidezähne, im 10. der erste Backenzahn, im 11. der Eckzahn, im 12. der zweite Backenzahn, im 13. der zweite Molaris. Dann tritt eine Pause ein. Die vier letzten Zähne, die hintersten Molares oder Weisheitszähne erscheinen meist erst im 16. bis 24. Lebensjahre, zuweilen aber viel später. Sie kommen häufig nur zum Theil, z. B. nur auf einer Seite vor, zuweilen fehlen sie vollständig.

Angina dentaria.

Das Erscheinen der Weisheitszähne ist zuweilen mit heftigen Reizerscheinungen (Angina dentaria) verbunden, auch muss man relativ häufig die sehr empfind-

liche Schleimhautdecke über dem Weisheitszahn spalten oder durch Galvanocaustik vollständig beseitigen.

Mundkrankheiten beim Durchbruch des unteren Weisheitszahnes.

Nach Magitot treten bei 75 % der Individuen zwischen dem 18.—30. Lebensjahre beim Durchbruch des unteren Weisheitszahnes (3. Molaris) üble Zustände auf, besonders Entzündung der Schleimhaut, des Zahnfleisches und des Periosts, der Tonsille, des Pharynx, des Mundbodens (Gingivitis, Stomatitis, Tonsillitis, Pharyngitis, Schlingbeschwerden (Angina dentaria), Periostitis, Ostitis etc.). Bei Periostitis und Ostitis purulenta muss der Weisheitszahn extrahirt werden. Das Hinderniss beim Durchbruch des dritten Molaris beruht immer auf einem räumlichen Missverhältniss zwischen Zahnkrone und Kiefer, es entstehen traumatische Entzündungen, welche besonders bei unreinlicher Mundhöhle durch Mikroben-Infection ungünstiger verlaufen, d. h. hochgradiger und ausgedehnter werden und zu Eiterung führen.

Dritte Dentition.

Die Mittheilungen bezüglich des Vorkommens einer dritten Dentition im höheren Alter verweisen Scheff u. A. mit Recht in das Reich der Fabel. Wenn eine scheinbare dritte Dentition im späteren Leben vorkommt, so ist sie in Wirklichkeit nur ein verspäteter Durchbruch von Zähnen der zweiten Dentition.

Der Zahnwechsel findet in der Weise statt, dass die Kronen der bleibenden Zähne in die Höhe wachsen und durch Druck die Wurzeln der Milchzähne zur Resorption bringen, sodass letztere dadurch gelockert und allmählich vollständig herausgehoben werden und von selbst ausfallen. —

Entwickelungsstörungen der Zähne.

Die Entwickelungsstörungen der Zähne sind sehr mannichfach, ich erwähne nur die excessive Bildung der Zahnkronen und der Wurzeln, und das Gegentheil, die mangelhafte Bildung derselben, ferner Knickungen und Verdrehungen der Krone und der Wurzeln, die Verschmelzung benachbarter Zähne, Missbildungen der Zähne durch Geschwülste (Odontome), Stellungsanomalieen der Zähne, überzählige Zähne oder das Gegentheil, Bildung von zu wenig Zähnen u. s. w. Die überzähligen Zähne stehen meist ausserhalb der Zahnreihe oder auch normal in einer Reihe mit den übrigen Zähnen, so hat man z. B. 5 oder 6 Schneidezähne im Ober- oder Unterkiefer beobachtet. Auch bei Kieferspalten kommen überzählige Zähne in Folge mechanischer Abspaltung des Schmelzkeims vor, die dritten Incisivi bei Kieferspalten sind nach B. Sachs so zu erklären. Bei mangelhafter Bildung der Zähne fehlen besonders die oberen Eck- oder die kleinen Schneidezähne und vor Allem dieser oder jener Weisheitszahn. Zuweilen ist der fehlende Zahn in der Alveole zurückgehalten, weil er abnorm gelagert ist oder weil die Nachbarzähne zu nahe an einander stehen.

Behandlung der Stellungsanomalieen der Zähne.

Von practischer Bedeutung sind besonders die Stellungsanomalieen der Zähne, welche meist durch Platzmangel in Folge eines zu kleinen Kiefers bedingt sind. Zuweilen bleiben auch die Milchzähne zu lange stecken, oder der ausser der Reihe stehende Zahn ist ein überzähliger. Bei zu kleinem Kiefer kann in hochgradigen Fällen die ganze Zahnreihe unregelmässig werden, sodass die Zähne hier und dort hinter oder über einander stehen und nicht neben einander. Bei Platzmangel muss oft dieser oder jener Zahn, besonders z. B. ein Eckzahn oder ein Mahlzahn extrahirt werden, um für andere Zähne, vorzugsweise für die Schneidezähne, Platz zu schaffen. Kommen die bleibenden Zähne schief über oder neben den Milchzähnen zum Vorschein, so wird man die betreffenden Milchzähne extrahiren und dann die bleibenden Zähne eventuell unter Nachhülfe des Zahnarztes in die richtige Stellung bringen lassen. Bezüglich der Correctur abnorm stehender Zähne durch Druck und Zug muss ich auf die Lehrbücher der zahnärztlichen Technik verweisen. —

Caries der Zähne.

Caries der Zähne. — Von den Krankheiten der Zähne erwähne ich zuerst als eine der wichtigsten die Caries, d. h. den fortschreitenden Zerfall des Zahnschmelzes und vor Allem des Zahngewebes, am wenigsten des Cements. Die Caries beginnt stets an der Oberfläche des Zahnes, besonders in der Gegend des Halses und in den Furchen der Krone und zwar bilden sich gewöhnlich zuerst grauweisse, schwarze oder auch grünliche Flecken. Nach Zerfall der Schmelzprismen geht der zerstörende Process auf das Dentin über und schreitet hier allmählich fort.

Die Ursachen der Caries, d. h. des fortschreitenden Zerfalls der

Zahnsubstanz, bestehen vor Allem in der Bildung einer Säure, durch welche die Zahnsubstanz entkalkt wird und nach ihrer Erweichung dann zerfällt. Nach KLEBS u. A. ist die Endursache der Caries in der Gegenwart von Mikroben zu suchen, besonders des Leptothrix buccalis. In der That findet man bei Caries in der Zahnsubstanz stets die verschiedensten Mikrobenformen, besonders auch Schimmelpilze. Wahrscheinlich wird die das Zahnbein entkalkende Säure durch diese Mikroben gebildet und ist einmal eine bestimmte Stelle des Zahnbeins entkalkt, erweicht, dann zerfällt letzteres von selbst, wie wir das von einer anderen mit Entkalkung des Knochens verbundenen Krankheit wissen, von der Osteomalacie. Zuerst entsteht eine Usur des Schmelzes, dann wird das Zahnbein ergriffen. Die Usuren des Schmelzes können auch oft durch mechanische Eingriffe bedingt sein. Welche bestimmte Säure bei der Caries vorherrschend wirksam ist, weiss man wohl noch nicht; wahrscheinlich handelt es sich um mehrere Säuren. Nach SCHLENKER wird das Schmelzoberhäutchen von Pepsin und verschiedenen Säuren, z. B. von Fruchtsäuren abgelöst. Wichtig sind jedenfalls für die Entstehung der Caries verschiedene prädisponirende Einflüsse, besonders Erblichkeit, Gravidität, schwere Allgemeinerkrankungen, z. B. Diabetes, nervös-trophische Einflüsse und vor Allem mangelhafte Reinlichkeit. HESSE hat eine eigenthümliche Caries an den Lippen- und Wangenflächen der Zähne bei Bäckern beobachtet in Folge der Einathmung von Zuckerstaub („Zuckercaries"), der durch Fermentation in saure Gährung übergeht und die Zähne usurirt. Aehnlich ist die Caries bei Kindern in Folge der Einwirkung des sog. Zulps zu erklären.

Die Symptome der Caries sind theils objective, theils subjective. Die objectiven Erscheinungen bestehen in Verfärbung und in fortschreitendem Zerfall des erkrankten Zahnes. Die subjectiven Symptome treten gewöhnlich erst auf, wenn die Caries bereits weiter vorgeschritten ist. Zuerst wird gewöhnlich der Zahn empfindlich gegen Temperaturdifferenzen. Je mehr die Caries sich der Pulpa nähert, um so mehr treten eigentliche Schmerzen auf. Schon das freiliegende, vom Schmelz entblösste Zahnbein kann zu heftigen Zahnschmerzen Veranlassung geben, indem die offen daliegenden Zahnbeinfasern in den Zahnbeinröhrchen die Einwirkung äusserer Schädlichkeiten, z. B. Temperaturwechsel, mechanische und chemische Einwirkungen, besonders auch durch süsse oder saure Speisen, auf die Pulpa fortleiten. Später aber ist das freiliegende Dentin nicht mehr so empfindlich, weil die Zahnbeinfasern und Zahnbeinröhrchen geschrumpft sind und die Leitung zur Pulpa unterbrochen ist. Wird die Pulpa eröffnet und liegt sie offen zu Tage, dann kann der Zahnschmerz den höchsten Grad erreichen. Nach Eröffnung der Pulpa entsteht in Folge der vorhandenen Entzündungserreger, der Mikroben, oft eitrige oder jauchige Entzündung der Pulpa (Pulpitis purulenta s. septica), welche sich auf das Periost der Wurzel und Alveole und auf die Aussenseite des Kiefers fortpflanzen kann. In letzterem Falle entsteht ein sog. Zahnfleischabscess, eine Parulis. In solchen Fällen muss der kranke Zahn entfernt werden, weil sonst eine fistulöse Eiterung, eine Zahnfistel zurückbleibt und fortschreitende Nekrose des Knochens, des Proc. alveolaris entstehen können. Ziemlich häufig brechen derartige progrediente Eiterungen

von den Zähnen aus in die Highmorshöhle durch und geben zu Empyem der letzteren Veranlassung. In einem Falle habe ich ein so entstandenes, ganz beträchtliches Empyem der Highmorshöhle mit theilweiser Nekrose der Wandung operirt, wo der Kranke durch eine drohende Pyämie beinahe zu Grunde gegangen wäre, weil der betreffende Zahnarzt nicht für genügende Entleerung des massenhaft angesammelten Eiters und der Sequester Sorge getragen hatte. In einem anderen Falle sah ich eine septische Phlegmone des Halses im Anschluss an eine septische Parulis auftreten, ich wurde zu spät hinzugezogen, der Patient ging trotz ausgedehnter Incisionen und Drainage an allgemeiner Sepsis am 2. Tage der Behandlung zu Grunde. In der Lunge fanden sich ausgedehnte septische Entzündungen.

In der Mehrzahl der Fälle tritt aber bei Caries keine fortschreitende eiterige oder jauchige Entzündung ein, sondern eine chronische, nicht eiterige, granulirende Entzündung, durch welche die Pulpa mehr oder weniger abgeschlossen wird. So erklärt es sich, dass unter Verödung der Pulpahöhle Zähne vollständig durch Caries ohne Schmerzen verloren gehen können. Diese chronischen nicht eiterigen Entzündungen können aber jeden Augenblick in Folge von Mikroben-Infection zu acuten Exacerbationen führen.

Der Verlauf und die Prognose der Caries sind gut, wenn sie frühzeitig erkannt wird, so lange Pulpa und Periost noch intact sind. Ist aber die Pulpa eröffnet, dann können die oben beschriebenen fortschreitenden eiterigen und jauchigen Entzündungen entstehen. Der Verlauf der Caries ist meist sehr chronisch, zuweilen aber auch mehr acut, sodass in relativ kurzer Zeit die Caries in die Pulpa penetrirt. Ein cariöser Zahn ist stets für die Nachbarzähne gefährlich, die Caries ist gleichsam infectiöser Natur, wenn ich so sagen darf. Daher findet man sehr häufig Caries an den Berührungsflächen zweier nebeneinander stehender Zähne. Um so mehr ist es nothwendig, dass die Caries frühzeitig erkannt und beseitigt wird.

Behandlung der Zahncaries.

Die Behandlung der Zahncaries ist in erster Linie, wenn noch möglich, eine conservative. Nur im äussersten Nothfalle bei vorgeschrittener Caries wird der kranke Zahn extrahirt. Um das Fortschreiten der Caries aufzuhalten und die zerstörte Zahnsubstanz zu ersetzen, bedient sich der Zahnarzt vor Allem des sog. Plombirens oder des Füllens des Defectes mit bestimmten Substanzen. „Plombiren“ und „Plombe“ stammen von Plumbum (Blei), einem früher vielfach gebrauchten Füllungsmaterial.

Ueber das Füllen der cariösen Zähne.

Die Technik des Füllens der Zähne ist eine Specialität der Zahnärzte und verweise ich daher auf die Lehrbücher der Zahnheilkunde. Hier sei nur kurz folgendes hervorgehoben. Durch schneidende und bohrende Instrumente wird die erweichte Zahnsubstanz entfernt und der Defect für die Füllung vorbereitet. Als Füllungsmaterial werden besonders Amalgam, Cement und Gold benutzt. Unter Amalgam versteht man die Verbindung eines oder mehrerer Metalle mit Quecksilber, welche zusammen eine nach kurzer Zeit erhärtende Masse bilden. Die gegenwärtig am häufigsten benutzten Amalgame werden aus Gold, Silber und Zinn hergestellt. Die Cemente sind halbmetallische Füllmaterialien, sie bestehen aus Zinkoxyd und einer Chlorzinklösung. Die Cemente sind nicht so dauerhaft, wie Amalgam und Gold, sie sind aber weniger auffallend, da sie der Zahnfarbe entsprechend hergestellt werden können. Das Gold wird als Goldfolie (Blattgold) und als Krystall- oder Schwammgold angewandt. Das Gold ist ein zwar theueres aber vorzügliches und dauerhaftes Füllungsmaterial, dasselbe ist aber nur bei Zahndefecten mit stärkeren Wandungen anzuwenden, welche

dem bei der Goldfüllung nothwendigen Drucke nicht nachgeben. Die Zinnfolie wird meines Wissens nur noch wenig benutzt, Bleifolie mit Recht gar nicht mehr.

Zinnfolie wird wie die weiche Goldfolie gefüllt, aber mit geringerem Druck, sie schmiegt sich den Zahnwandungen sehr gut an und eignet sich wegen ihrer Billigkeit sehr gut für Anfänger dazu, um die Goldfüllung zu lernen.

Hill's stopping endlich ist ein Guttapercha-Präparat für provisorische Füllungen oder bei sehr empfindlichen Zähnen, um sie vor äusseren schädlichen Einflüssen vorübergehend zu schützen. Ist die Pulpa durch die Caries eröffnet oder wird sie beim Ausbohren des kranken Zahnbeins freigelegt, so wird sie, falls sie noch gesund ist, mit einer Schutzdecke „überkappt" und darüber der Defect gefüllt. Ist die Pulpa aber krank, dann wird sie mittelst Aetzpaste zerstört (sog. „Nervtödten") und dann ausgeräumt und gefüllt. Solche gefüllte Zähne ohne Pulpahöhle können noch lange functioniren. —

Krankheiten der Pulpa.

Krankheiten der Pulpa. — Eine der häufigsten Ursachen der Zahnschmerzen besteht in Eröffnung der Pulpa durch Caries, sodass dieselbe der Einwirkung äusserer Schädlichkeiten, besonders der Mikroben, ausgesetzt ist. Aber auch das freiliegende, vom Schmelz entblösste Zahnbein kann, wie wir sahen, durch die Zahnbeinfasern in den Zahnbeinröhrchen die Einwirkung äusserer Schädlichkeiten (Temperaturdifferenzen, mechanische, chemische Einwirkungen) auf die noch nicht durch Caries eröffnete Pulpa überleiten und Schmerzen verursachen. Dieses gilt besonders auch von dem freiliegenden Dentin an dem schmelzlosen Zahnhalse, wenn sich das Zahnfleisch in Folge Resorption des vorderen Alveolarrandes zurückgezogen hat. Diese Schmerzen sind ganz charakteristisch, sie treten plötzlich bei der Einwirkung der betreffenden Schädlichkeit ein und hören bald wieder auf, sobald die schädliche Ursache nicht mehr einwirkt. Später wird, wie schon erwähnt, das Dentin unempfindlich, weil die geschrumpften Zahnbeinfasern und Zahnbeinröhrchen die Einwirkung äusserer Schädlichkeiten nicht mehr bis zur Pulpa fortleiten. Wird die Pulpa durch Caries eröffnet, dann entsteht, falls die Pulpa nicht durch granulirende Entzündung sich abkapselt, häufig eine acute Entzündung derselben und zwar theils durch Mikrobeninfection, theils durch rein chemische Reizungen. Zuweilen kommen auch Entzündungen der Pulpa an gefüllten cariösen Zähnen vor, z. B. weil die sehr dünne Decke der Pulpa eingebrochen ist.

Pulpitis acuta.

Die acute Entzündung der Pulpa (Pulpitis acuta) ist durch sehr heftige Schmerzen charakterisirt, welche häufig nicht nur an der erkrankten Stelle gefühlt werden, sondern auch über die Nachbarzähne sich erstrecken, ja in den ganzen Trigeminus der betreffenden Kopfhälfte oder gar des ganzen Gesichts ausstrahlen. In solchen Fällen muss man sorgfältig mit dem Spiegel die Zähne, besonders auch die Berührungsflächen der Zähne auf Caries untersuchen, um den richtigen erkrankten Zahn zu finden. Zuweilen stülpt sich das geschwollene entzündete Pulpagewebe vor. Uebrigens können diese Zahnschmerzen auch durch Neubildungen in der Pulpa bedingt sein, ohne dass äusserlich eine Abnormität wahrnehmbar ist.

Pulpitis chronica.

Die acute Pulpitis geht entweder in die chronische Form über, welche mit geringen oder gar keinen Schmerzen verläuft. In anderen Fällen beginnt die chronische Pulpitis gleich als solche und verläuft mit oder ohne acute schmerzhafte Exacerbationen. So können cariöse Zähne ohne Schmerzen vollständig verschwinden. Zuweilen bilden sich polypöse, gefässreiche Wucherungen der Pulpa nach aussen, z. B. besonders in cariösen Backzähnen, manchmal mit Behinderung des Kauens. In solchen Fällen muss der Zahn, wenn er nicht mehr gefüllt werden kann, extrahirt werden.

Pulpitis purulenta.

In anderen Fällen geht die Pulpitis in eine eiterige Entzündung über (Pulpitis purulenta). Die Eitermenge ist sehr wechselnd und nicht selten pflanzt sich, wie wir bereits erwähnten, die Eiterung oder Jauchung auf das Periost und Zahnfleisch fort.

Die Behandlung der Pulpitis richtet sich zunächst vor Allem gegen den vorhandenen Schmerz. Gegen letzteren wendet man Narcotica an, indem man Morphiumlösung, Chloroform oder Opiumtinctur auf Watte träufelt und diese in den cariösen Zahn hineinsteckt. Popow empfiehlt $^1/_{20}$% Lösung von Kali hypermang. als sehr wirksam bei cariösem Zahnschmerz. Zweckmässiger ist die Anwendung der Arsenikpaste und der concentrirten Carbolsäure, d. h. eine energische Desinfection der Pulpa. Sehr rasch wirkt die arsenige Säure allein oder mit Carbolsäure. Die Arsenikpaste besteht gewöhnlich aus 1 Theil Acid. arsenicosum, 3 Theilen Morphium und etwas Creosot. Von dieser Paste wird etwa eine stecknadelkopfgrosse Partie in den hohlen Zahn gesteckt und die Pulpa dadurch unempfindlich gemacht (sog. „Nervtödten" der Laien). Den so behandelten Zahndefect schützt man sodann gegen äussere Schädlichkeiten durch Watte oder besser durch Wachs oder durch Zahnharz (Mastix in Aether oder Sandarak in Alcohol gelöst). Nach der Einwirkung der Arsenikpaste und der Carbolsäure treten vorübergehend heftigere Schmerzen auf, die aber bald verschwinden. Sehr gut wirkt auch, wenn man zuerst Carboltannin und dann Arsenikpaste anwendet (Witzel). Nach Scheff soll die Arsenikpaste besonders bei total entzündeter blossliegender Pulpa angewandt werden, bei partieller Entzündung der Pulpa in leichten Fällen zieht Scheff Carbolsäure vor. Wenn nothwendig, muss die Aetzung der Pulpa mit Carbolsäure oder Arsenikpaste in 1—2 Tagen wiederholt werden. *Behandlung der Pulpitis.*

Ist die entzündete Pulpa durch Einbringen von Carbolsäure oder Arsenikpaste unempfindlich geworden, dann wird sie vorsichtig freigelegt und schliesslich nach Entfernung des cauterisirten unempfindlichen Theils durch eine Schutzdecke, z. B. mit Phenolcement „überkappt" und der übrige Defect mit Amalgam oder einem anderen Material ausgefüllt. Auch jede freiliegende, nicht entzündete Pulpa muss in dieser Weise durch eine Schutzdecke überkappt werden, um dieselbe vor dem Druck der einzubringenden Füllung zu schützen. Bei totaler Entzündung und Vereiterung der Pulpa wird letztere nach Application der Arsenikpaste vollständig entfernt und dann der Zahn gefüllt, nachdem die Pulpa und der ganze Defect sorgfältig desinficirt worden sind.

Hat die Pulpitis zu eiteriger Wurzelhautentzündung, zu Kieferperiostitis oder Zahnfleischabscess (Parulis) geführt, dann muss der Zahn baldigst extrahirt werden. —

Die Neubildungen der Pulpa s. S. 258.

Hier sei noch kurz erwähnt, dass die Pulpa in der Regel mit dem zunehmenden Alter durch diffuse Dentinwucherungen immer kleiner wird. Zuweilen beobachtet man ferner Verkalkung, fettige und colloide Metamorphose des Pulpagewebes. — *Senile Veränderungen der Pulpa.*

Periostitis dentalis und alveolaris. — Das Periost der Zahnwurzeln und der Alveolen steht in inniger Berührung, sie sind beide sehr gefäss- und nervenreich, sodass ihre Entzündungen sehr schmerzhaft sind. Die acute Periostitis entsteht besonders nach Entzündung und Eiterung der Pulpa bei Caries, oder umgekehrt, es entsteht zuerst eine acute Entzündung des Zahnfleisches und eine acute Alveolarperiostitis, welche secundär auf die Pulpa übergeht. *Entzündung der Wurzelhaut (Periostitis dentalis. Periostitis alveolaris).*

Charakteristisch für acute dentale und alveolare Periostitis ist, dass die

Zähne durch das Infiltrat und Exsudat in der Alveole gleichsam herausgehoben werden. Die Kranken geben daher an, dass der Zahn länger, höher als die anderen sei. Die Zahnschmerzen werden bei Berührung des Zahnes und beim Kauen heftiger. Bei Ausgang in Eiterung kann hohes Fieber auftreten. Der Eiter kann sich nach verschiedenen Richtungen hin einen Weg nach aussen bahnen, z. B. längs des Wurzelperiost am Zahnhalse entlang, oder durch den Alveolarrand und das Zahnfleisch. Vor dem Durchbruch durch das Zahnfleisch sammelt sich der Eiter in der Regel in Form eines bald grösseren, bald kleineren Abscesses zwischen Kiefer und Mundschleimhaut an, d. h. es entsteht der bereits oben erwähnte Zahnfleischabscess oder eine Parulis. Bei ausgebreiteter Entzündung und Eiterung besonders an den Backenzähnen, in der Umgebung der Weisheitszähne ist in der Regel eine entzündliche Kieferklemme vorhanden, sodass der Mund nur in Narcose mittelst der Roser'schen oder Heister'schen Mundklemme geöffnet werden kann. Nach spontanem Durchbruch oder nach Incision entleert sich dann eine entsprechende Menge Eiter. Nicht selten kommen, wie wir sahen, ausgedehnte Eiterungen im Anschluss an eiterige Alveolarperiostitis vor, mit Durchbruch in die Highmorshöhle, in die Fossa spheno-maxillaris bis zur Schädelbasis, eventuell mit Tod durch Meningitis oder Pyämie. Auch nach dem Halse zu können, wie wir sahen, septische Phlegmonen den letalen Ausgang hervorrufen.

Parulis.

Nach Durchbruch des Eiters bei eiteriger Zahnwurzelentzündung durch die Mundschleimhaut oder auch durch die äussere Haut bleibt gewöhnlich eine sog. Zahnfistel oder Zahnfleischfistel zurück, welche erst nach Extraction des kranken Zahnes resp. der kranken Wurzel sich schliesst. Solche Zahnfisteln brechen zuweilen auch in der Nähe der Orbita und am inneren Augenwinkel durch die Haut durch und können dann mit Thränensackfisteln verwechselt werden. Zahnfisteln der Wange können auf den ersten Blick für Speichelgangfisteln gehalten werden. In anderen Fällen senkt sich die Eiterung nach dem Halse hin und bricht hier nach aussen. Oeffnung einer Zahnfistel in der Mamma beobachtete Nicolai. Durch Sondirung wird sich die Diagnose meist leicht feststellen lassen. Bei Zahnfisteln führt die Sonde stets zum kranken Zahn.

Zahnfistel.

Ziemlich häufig kommt es zu meist umschriebenen Nekrosen am Alveolarfortsatz der Kiefer. Da die Kiefer sehr gefässreich sind, so wird die scheinbar schon ausgebildete Nekrose nicht selten wieder rückgängig.

Zuweilen beobachtet man sehr chronische Eiterungen mit mehr oder weniger ausgesprochenem tuberculösem Charakter.

In jedem Stadium der acuten Periostitis dentalis et alveolaris kann vollständige Heilung eintreten, auch ohne dass Eiterung entsteht. Am häufigsten aber beobachtet man Eiterung mit Durchbruch derselben nach aussen.

Behandlung der dentalen und alveolaren Periostitis.

Die Behandlung der dentalen und alveolaren Periostitis besteht im Beginn vor bereits vorhandener Eiterung in Bepinselung des Zahnfleisches mit Jodtinctur in grösserer Ausdehnung in der Umgebung des kranken Zahnes und in einer entsprechenden, blutentziehenden Incision. Ist ein gefüllter Zahn der Sitz der Entzündung, so muss die Füllung entfernt werden. Dauert der Zahnschmerz fort, dann handelt es sich wahrscheinlich um eiterige Periostitis. Bei Eiterung, bei Gegenwart einer

Parulis ist die baldige Extraction des kranken Zahnes indicirt und ausserdem spaltet man den Abscess und verordnet für die nächsten Tage desinficirende Gurgelungen mit Borsäure, Kal. chlor. oder Kal. hypermang. Bildet sich eine Eiterretention, dann muss man etwa verklebte Abscessränder mit einer Sonde wieder etwas auseinander drängen. Bei nach dem Oberkiefer oder nach dem Halse hin ausgebreiteten Eiterungen muss man sehr energisch vorgehen und, wo es auch sei, dem Eiter genügend Abfluss verschaffen. So wird man besonders bei Empyem der Highmorshöhle letztere von der vorhandenen Fistel im Proc. alveolaris aus oder von der Nasenhöhle aus öffnen und drainiren (s. § 49).

Die früher so beliebten warmen Breiumschläge (Cataplasmen) bei sog. „dicker Backe" sind durchaus zu verwerfen, man soll lieber baldigst incidiren, auch vor der Eiterung.

Ist eine Zahnfistel vorhanden, dann tritt nach der Entfernung des kranken Zahnes in der Regel rasche Heilung der Fistel ein. Oft genügt die Extraction des Zahnes allein nicht, sondern der Fistelgang muss gespalten und mit einem kleinen scharfen Löffel ausgelöffelt werden. Sollte die Fistel der äusseren Haut stark eingezogen sein und entstellen, dann exstirpirt man dieselbe durch zwei elliptische Schnitte und näht die Wunde mit feiner Seide zu. Ist der Zahn bereits entfernt und besteht trotzdem eine Fistel, dann handelt es sich gewöhnlich um Nekrose am Alveolarfortsatz. In solchen Fällen wartet man entweder unter Anwendung desinficirender Gurgelwässer die spontane Losstossung des Sequesters ab, oder aber man beschleunigt die Heilung durch Entfernung des demarkirten nekrotischen Knochenstückchens mittelst des Meissels. In Ausnahmefällen hat man so ausgedehnte Kiefernekrosen nach Alveolarabscess beobachtet, dass sämmtliche Zähne der betreffenden Kieferseite verloren gingen. —

Ursachen des Zahnschmerzes.

Ursachen des Zahnschmerzes. — Nach den bis jetzt beschriebenen Krankheiten der Zähne bestehen die Ursachen der so häufigen Zahnschmerzen besonders in Caries mit Blosslegung der Pulpa, in Pulpitis, in Periostitis dentalis und alveolaris und in dem Vorhandensein von Geschwülsten der Pulpa, besonders interner Odontome. Blossliegendes Dentin nach Verlust des Schmelzes verursacht, wie wir sahen, nur in der ersten Zeit meist rasch vorübergehenden Schmerz in Folge der Einwirkung von Temperaturdifferenzen, verschiedener Speisen u. s. w. Bestreichen mit Arg. nitr. 1:10 Aqua thut hier gute Dienste. Gegen Zahnschmerz bei Zahncaries, Pulpitis empfiehlt Popow $^1/_{20}$% Lösung von Kal. hypermang. Im Uebrigen haben wir oben die Behandlung der Zahnschmerzen je nach den erwähnten Ursachen besprochen.

Der sog. rheumatische Zahnschmerz ohne nachweisbare pathologische Veränderungen an den Zähnen kommt wohl bei weitem nicht so häufig vor, als manche glauben. Wohl aber giebt es Zahn-Neuralgieen ähnlich den Gesichts-Neuralgieen, besonders z. B. in Folge von Exostosen an der Wurzelspitze und in Folge der oben erwähnten Pulpa-Odontome. Andererseits ist es bekannt, dass Trigeminusneuralgieen im 2. und 3. Ast oft fälschlich zu Erkrankungen der Zähne in Beziehung gebracht werden und ein gesunder Zahn nach dem anderen irrthümlicher Weise ohne Erfolg extrahirt wird. —

Zahnstein.

Zahnstein. — Unter Zahnstein versteht man kalkhaltige Niederschläge auf den Zähnen, besonders in der Gegend des Zahnhalses, d. h. am freien Zahnfleischrande. Der Zahnstein lagert sich mit Vorliebe an den Zähnen in der Nähe der Ausmündung der Speicheldrüsengänge, also besonders an den oberen hinteren Backenzähnen und an den unteren Schneidezähnen ab. Am häufigsten findet sich der Zahnstein bei Personen mit verfeinerter Lebens-

weise, welche weiche Speisen lieben, während durch das Zerbeissen fester Speisen die Zähne mehr oder weniger vom Zahnstein befreit werden. Sodann findet sich der Zahnstein bei denjenigen, welche ihre Zähne nur mangelhaft reinigen.

Chemisch besteht der Zahnstein vorzugsweise aus phoshorsaurem und kohlensaurem Kalk mit zahlreichen Bacteriencolonieen und Schimmelpilzen. Farbe und Consistenz sind verschieden, er ist meist weiss oder gelblich; braunen oder schwarzen Zahnstein findet man besonders bei Rauchern.

Der Zahnstein ist von schädlichen Folgen für das Zahnfleisch und für die Zähne und muss daher sorgfältig entfernt werden. Vor Allem verdrängt der Zahnstein das Zahnfleisch immer mehr und reizt letzteres als Fremdkörper zu entzündlichen Schwellungen und Blutungen. Ebenso übt der Zahnstein einen ungünstigen Einfluss auf die Alveole, dieselbe wird atrophisch und schwindet immer mehr, sodass die betreffenden Zähne immer lockerer werden und schliesslich ausfallen, wenn der Zahnstein nicht rechtzeitig entfernt wird. Bei alten Leuten findet man den Zahnstein oft in solcher Menge, dass besonders die unteren Schneidezähne und die oberen hinteren Backenzähne durch denselben wie zusammengekittet sind.

Die Entfernung des Zahnsteins geschieht durch schabende resp. meisselartige Instrumente unter Benutzung des Zahnspiegels, um auch die hintere Fläche der Zähne gründlich reinigen zu können (Fig. 166). Prophylactisch ist die Bildung des Zahnsteins durch sorgfältiges Putzen der Zähne und durch häufiges Untersuchen derselben möglichst zu verhindern. —

Fig. 166. Instrumente zur Entfernung des Zahnsteins nebst Zahnspiegel.

Sonstige Beläge auf den Zähnen. Verfärbungen der Zähne.

In Folge von verschiedenen Belägen, vor allem durch Pilze, entstehen zuweilen grüne und braune Verfärbungen der Zähne, besonders der Schneide- und Eckzähne. Der grüne Belag an den Zähnen ist wesentlich durch Schimmelpilze bedingt. Diese Beläge, welche sich besonders bei unreinlichen oder heruntergekommenen Individuen befinden, sitzen sehr fest und sind nicht durch Bürste von den Zähnen zu entfernen. Die Farbeveränderungen sitzen vorzugsweise im Schmelz und im Zahnbein, sie sind, wie wir sahen, eine ganz gewöhnliche Erscheinung der Caries.

Auch durch mykotische Erkrankung der Pulpa können von letzterer aus Mikroben in die Zahnbeinröhrchen eindringen und z. B. blaugraue oder dunkelgraue Verfärbung der Zähne hervorrufen. Letztere Verfärbung findet auch oft bei Verjauchung der Pulpa statt. Auch durch veränderten Blutfarbstoff in den Zahnbeinröhrchen entstehen Verfärbungen der Zähne.

Bei den Verfärbungen der Zähne, besonders durch Pilzcolonien im Schmelz- und Zahnbein, muss man möglichst frühzeitig die Hülfe des Zahnarztes anrufen, damit der betreffende Herd durch geeignete Instrumente entfernt wird. Auf diese Weise ist die Caries oft zu verhüten und der Zahn bleibt erhalten. —

Fractur und Luxation der Zähne.

Fracturen der Zähne. — Fracturen der Zähne entstehen besonders durch Stoss, Schlag und Fall, ferner bei der Extraction. Je nach dem

Verlauf der Bruchlinie kann man Quer-, Schräg- und Längsbrüche unterscheiden. Bei unvollständiger Trennung und wenn die Pulpa und das Periost nicht zu sehr gequetscht und zerrissen sind, kann eine Heilung der unvollständigen Fractur durch Callus erfolgen. Bei Stückbrüchen, d. h. wenn ein kleineres Stück vom Zahn ohne Eröffnung der Pulpa abgebrochen ist, wird man die Bruchfläche des Zahnes glatt feilen. Ist die Pulpa durch eine Fractur eröffnet und die Heilung der letzteren nicht möglich, dann wird die Pulpa überkappt oder bei Entzündung derselben durch Aetzpaste zerstört und dann gefüllt. Das fehlende Zahnstück wird eventuell künstlich ersetzt. —

Luxation der Zähne.

Luxation der Zähne. — Unter Luxation eines Zahnes versteht man die vollständige oder unvollständige Loslösung eines Zahnes aus der Alveole in Folge eines Trauma, z. B. durch Stoss oder Fall. Die Luxationen können mit Fractur des Zahnes oder der Alveole verbunden sein. Fracturen der Alveolarzelle kommen bei Extractionen häufig vor, ganz besonders bei knöcherner Verwachsung des Zahnes mit der Alveole. Bei unvollständiger Luxation steckt der Zahn noch zum Theil in der Alveole und kann, in seine normale Lage zurückgebracht, wieder vollständig fest werden. Auch bei vollständiger Luxation kann man den Zahn wieder in die Alveole replantiren, wenn letztere tief genug ist.

Replantation von Zähnen.

Bei der Replantation der Zähne (Mitscherlich, Fredel, Weil, Scheff jun.) empfiehlt es sich, die Spitze der Zahnwurzel etwas abzutragen, da der Zahn nie so genau wieder eingesetzt werden kann, als er vorher gesessen hat. Die Replantation muss unter strenger Antisepsis ausgeführt werden, nur wenn Eiterung vermieden wird, kann der replantirte Zahn wieder fest werden. Wenn Neigung vorhanden ist, dass der replantirte Zahn nicht festsitzt und seine Lage leicht ändert, dann kann man ihn für die nächste Zeit an die benachbarten Zähne festbinden oder durch Guttaperchaschiene fixiren. Man hat auch an Stelle erkrankter extrahirter Zähne, falls die Alveole erhalten war, Zähne von Leichen oder von gesunden lebenden Individuen mit Erfolg implantirt (David, Guérard, Mitscherlich). Das Wiedereinsetzen kranker Zähne nach der Extraction haben neuerdings Coleman, Magitot, Rédard, Hoffa u. A. wieder empfohlen und mit Erfolg ausgeführt. Auch diese betonen gründlichste Desinfection des extrahirten Zahnes und der Alveole. Etwaige durch Entfernung cariöser Stellen entstandene Höhlungen werden mit etwas feuchtem Cement ausgefüllt.

Die Replantation der Zähne ist sowohl theoretisch wie praktisch von grösster Wichtigkeit. Nach Scheff jun. ist die Einheilung des replantirten Zahnes vorwiegend eine periostale und zwar kann dieselbe als prima intentio durch directe Verwachsung des Alveolarperiost mit dem Zahncement erfolgen. Zuweilen geht der Verwachsung in Folge der Periostwucherung eine Resorption von Zahnsubstanz voraus, letztere kann zur nachträglichen Ausstossung des verkleinerten Zahnes führen. Die Pulpa wird an jedem replantirten Zahne nekrotisch. Zuweilen wird die Pulpahöhle des replantirten Zahnes ausgefüllt von gefässreicherem Bindegewebe oder von Knochen durch Hereinwuchern periostalen oder markigen Gewebes von der Wurzelspitze oder von den Seiten des Zahnes her, nachdem der Pulpacanal durch Resorptionsprocesse eröffnet worden ist. —

Geschwülste der Zähne.

Geschwülste der Zähne. — Die Geschwülste, welche von den Zähnen ausgehen und aus Zahngewebe bestehen, nennt man Odontome. Diese Odontome entstehen besonders während der Entwickelung des Zahnes in der Pulpa durch Wucherung der Odontoblasten. Die Odontome bilden entsprechende Auswüchse an der Krone, an der Wurzel oder in der Pulpa (sog. interne Odontome). Die wahren Odontome sind selten, sie kommen nach HEATH fast ausschliesslich am Unterkiefer vor. v. METNITZ hat fünf Fälle von Odontomen genauer beschrieben, nach ihm sind ätiologisch besonders Raummangel, abnorme Lagerung von Nachbarzähnen, entzündliche Processe, besonders chronische Periostitis u. s. w. von Bedeutung.

Sodann entstehen im späteren Leben zuweilen Neubildungen, meist von kleinstem Umfange, welche entweder aus Schmelz, Dentin oder Cement bestehen, oder aber es bilden sich Mischgeschwülste aus einer Combination der genannten Substanzen. So hat man Emailoide, Dentinoide, Osteoide, Email-Dentinoide, Dentin-Osteoide unterschieden (SCHLENKER). Die Emailoide, Dentinoide und Email-Dentinoide entstehen aus Odontoblasten, die beiden anderen aus Osteoblasten. Die klinische Bedeutung aller dieser Neubildungen ist für den Chirurgen gering, nur ist zu betonen, dass besonders die Odontome im Innern der Pulpa und die vom Periost der Wurzeln und der Alveole ausgehenden Osteome zu heftigen Zahnneuralgieen Veranlassung geben können.

Endlich entstehen während der Entwickelung des Zahnes in seltenen Fällen Fibrome, Myxome und Sarcome aus dem Pulpagewebe oder aus dem Periost der Zahnwurzel und des Proc. alveolaris oder aus dem Knochenmark des letzteren und aus dem Zahnfleisch. Alle diese Geschwülste des knöchernen Alveolarfortsatzes und des Zahnfleisches, sagen wir an den Kieferrändern, fasst man zusammen unter dem Namen Epulis, d. h. ἐπὶ τὸ οὖλον auf dem Zahnfleisch. Bezüglich dieser Epuliden und anderer Kiefergeschwülste, besonders auch der mit der Entwickelung der Zähne zusammenhängenden Kiefercysten s. § 50 (Kiefergeschwülste). —

Reinigung der Zähne.

Reinigung der Zähne. — Eine sorgfältige und zweckmässige Reinigung der Zähne ist für die Erhaltung derselben von der grössten Wichtigkeit. Die Auswahl der Zahnbürsten richtet sich nach der Qualität resp. Härte der Zähne. Die Härte der Zahnsubstanz ist individuell sehr verschieden. Besonders Milchzähne müssen mit weichen Zahnbürsten gereinigt werden. Im Allgemeinen soll man das Bürsten der Zähne nicht in horizontaler Richtung, sondern in verticaler, von oben nach unten und umgekehrt vornehmen, um auch die Zwischenräume zwischen den Zähnen besser reinigen zu können. Die Zähne sollen früh und Abends vor dem Schlafengehen gereinigt werden. Von besonderer Wichtigkeit ist häufiges Reinigen des Mundes mit einem desinficirenden Mundwasser. Als Reinigungsmittel für die Zähne benutzt man entweder Wasser oder antiseptische Lösungen, oder besonders eine gute Zahnpaste oder Zahnpulver. Die Zahnpulver müssen so fein als möglich sein. Die wirksamsten Putzmittel sind die Seifen. Säuren und Alkalien sind nicht empfehlenswerth, oder dürfen nur in sehr geringer Concentration angewandt werden, weil durch dieselben der Schmelz leicht afficirt wird. Auch allzu energisches Bürsten ist verwerflich, auch hierdurch werden Zahnfleisch, Schmelz und Zahnbein leicht angegriffen. —

Krankheiten des Zahnfleisches.

Die Krankheiten des Zahnfleisches. — Die Erkrankungen des Zahnfleisches haben wir bereits mehrfach erwähnt, besonders den Zahnfleischabscess, die Parulis, ferner die Entzündung des Zahnfleisches (Gingivitis) durch Zahnstein. Von sonstigen Entzündungen des Zahnfleisches erwähne ich noch die Gingivitis mercurialis bei Hydrargyrose, charakterisirt durch Schwellung, Blutung, Foetor ex ore und Bildung von Geschwüren, ferner die Gingivitis bei Bleiintoxication und Scorbut. Bei Bleivergiftung entstehen jene bekannten blassgrauen Verfärbungen des Zahnfleischrandes, bei Scorbut vor allem Blutungen. Endlich sei noch die Gingivitis in Folge von Zersetzung der Speisetheile durch mangelhafte Reinigung des Mundes und der Zähne mit Foetor ex ore und Bildung kleiner Geschwüre um die Zähne herum (Gingivitis circularis ulcerosa, ROSER) u. s. w.

erwähnt. Bezüglich der von der Mundschleimhaut ausgehenden Zahnfleischerkrankungen, z. B. Soor und Noma, verweise ich auf diese.

Die Behandlung dieser Gingiviten richtet sich vor Allem nach der Ursache. Bei Blei- und Quecksilberintoxicationen sind diese Schädlichkeiten sofort zu entfernen, Zahnstein ist zu beseitigen u. s. w. Im Uebrigen ist vor Allem auf Reinigung der Zähne durch desinficirende Zahnpulver und Gurgelwässer etc. Bedacht zu nehmen (s. auch § 56 Therapie der Mundgeschwüre). —

Retraction des Zahnfleisches.

Retraction des Zahnfleisches. — Nicht nur durch Zahnstein sondern auch ohne denselben zieht sich das Zahnfleisch bei manchen Individuen relativ frühzeitig zurück. Diese schrumpfende Gingivitis ist im Wesentlichen eine senile Erscheinung in Folge der Atrophie und Resorption des Alveolarfortsatzes und sie führt zu zunehmender Entblössung des Zahnhalses und zu Lockerung der Zähne. Auch zu starkes Bürsten der Zähne mit scharfen Bürsten dürfte schon bei relativ jungen Individuen die Entstehung dieser Zahnfleisch-Retraction begünstigen. König empfiehlt gegen diese atrophirende Gingivitis Pinselungen mit 10% Chlorzinklösung. —

Bezüglich der Geschwülste des Zahnfleisches s. § 50 Kiefergeschwülste. —

Die Extraction der Zähne.

Die Extraction der Zähne. — Die Extraction der Zähne wird gegenwärtig ausschliesslich mittelst geeigneter Zahnzangen vorgenommen. Für tiefsitzende mit der Zange nicht zu fassende Wurzeln benutzt man oft den sog. Geisfuss oder andere hebelartige Instrumente (Elevatoren), z. B. auch den Hebel von Lecluse u. A. (s. Fig. 171). Die früher zur Extraction benutzten Zahnschlüssel sind veraltet und mit Recht verlassen, da mittelst derselben der Zahn auf eine zu rohe und zu gewaltsame Weise gleichsam ausgebrochen wurde.

Jede Zahnextraction soll nach antiseptischen Regeln ausgeführt werden, alle dazu benutzten Instrumente müssen daher sorgfältig desinficirt sein u. s. w.

Indicationen zur Extraction der Milchzähne.

Die Indicationen zur Zahnextraction sind etwas verschieden, je nachdem es sich um Milchzähne oder bleibende Zähne handelt. Bezüglich der Indicationen zur Extraction von Milchzähnen gelten etwa folgende Regeln. Im Allgemeinen sollen Milchzähne nicht ohne zwingenden Grund extrahirt werden, damit nicht durch Verkleinerung des Kiefers in Folge geringeren Wachsthums oder durch vorzeitigen Schluss der Alveole die Entwickelung der bleibenden Zähne behindert wird. Die Extraction der Milchzähne ist aber nothwendig bei Entzündung und Vereiterung der Pulpa, bei Periostitis dentalis et alveolaris, bei Abscessbildung, Nekrose und Fisteln, endlich bei perversem Durchbruch eines bleibenden Zahnes. In Ausnahmefällen sind ferner etwaige bei der Geburt bereits vorhandene Milchzähne zu entfernen, falls dieselben der Mutter beim Säugen Schmerzen bereiten. Im letzteren Falle sind die Zähne wurzellos und lassen sich sehr leicht extrahiren.

Indicationen für die Extraction bleibender Zähne.

Die Indicationen für die Extraction bleibender Zähne sind etwa folgende: 1) Bei eiteriger resp. jauchiger Entzündung der Pulpa, besonders mit drohendem Uebergang auf das Periost; 2) bei Periostitis purulenta; 3) bei Zahnfleischabscess; 4) bei Zahnfleischfisteln und Zahnfleisch-Wangenfisteln; 5) bei Wurzelnekrosen, Kiefernekrosen und Empyem des Antrum Highmori im Anschluss an eiterige Periostitis;

6) bei Zahnneuralgieen bedingt durch Neubildungen in der Pulpa oder an den Wurzeln (Odontome, Exostosen, Sarcome).

Gesunde Zähne werden nur in seltenen Fällen extrahirt, besonders bei abnormer Zahnstellung und um bei Kleinheit des Kiefers für andere normal stehende Zähne Platz zu schaffen. Endlich müssen gesunde Zähne oft bei chirurgischen Operationen entfernt werden, z. B. auch behufs künstlicher Ernährung von Kranken mit Kieferklemme, oder Trismus, falls die Einführung des Schlundrohres durch die Nase auf Schwierigkeiten stösst.

Contraindicirt ist die Zahnextraction besonders bei Leukämie und Hämophilie, weil hier durch Blutung der Tod eintreten kann.

Für obere Schneide- zähne und Eck- zähne. | Für obere Bicuspidaten. | Für obere rechte Mahl- zähne. | Für obere linke Mahlzähne. | Für obere Weisheits- zähne.

Fig. 167. Zahnzangen für die oberen Zähne.

Für untere Schneide- und Eckzähne. | Für untere Bicuspi- daten. | Für untere Mahl- zähne beiderseits. | Für untere Weis- heitszähne.

Fig. 168. Zahnzangen für die unteren Zähne.

Die Technik der Zahn- extraction.

Die Technik der Zahnextraction besteht 1) in dem Anlegen der für den betreffenden Zahn geeigneten Zahnzange, 2) in dem Hinaufschieben der Zahnbranchen am Zahne bis unter das Zahnfleisch und in Schliessen der richtig angelegten Zange, 3) in Luxation des Zahnes und 4) in Extraction desselben.

Was die Form der Zangen anlangt, so variirt sie je nach Art und des Zahnes, wie in Fig. 167 u. 168 genauer dargestellt ist.

Abgesehen von den Wurzelzangen für untere und obere Wurzeln ;. 170) sind folgende 7 Zangen nothwendig (Fig. 167 u. Fig. 168), je eine ıge für obere und untere Schneidezähne und Eckzähne, für die ıren und unteren Bicuspidaten (d. h. die beiden vorderen Backzähne), ıer je eine Zange für die oberen rechten und linken Molares und die unteren Molares. Sehr zweckmässig sind dann noch zwei Zangen die oberen und unteren Weisheitszähne.

Der Kranke sitzt auf einem festen Stuhle, der Operateur steht in der ;el auf der rechten Seite des Patienten. Der Kopf des Kranken wird von ım Gehülfen seitlich in der Schläfengegend gehalten und etwas nach hinten eugt, oder er ruht auf einer entsprechender Vorrichtung am Operations- ıle. Ist der Operatur auf sich allein angewiesen, dann legt er seinen en Arm um den Hinterkopf des Kranken, zieht mit der linken Hand Lippen resp. den Mundwinkel zur Seite und führt mit der rechten Hand Zahnzange.

Narcose ist gewöhnlich für diese kleine und rasch auszuführende ıration nicht nothwendig, sie wird nur auf besonderen Wunsch des ınken oder bei schwierigen, voraussichtlich sehr schmerzhaften Extractionen genommen. Jede Narcose soll mit Vorsicht und nie ohne Assistenz aus- ıhrt werden. Bei sog. gemischter Narcose, z. B. mit Chloroform nach ıeriger subcutaner Injection von Morphium ($^1/_3$ PRAVAZ'sche Spritze einer ung von 0,50/15,0), braucht man den Kranken nicht vollständig zu nar- siren. sondern gleich im Anfang der Narcose vor dem Excitationsstadium n man die Extraction schon schmerzlos ausführen. Die Patienten geben n wohl bei der Extraction Schmerzensäusserungen von sich, haben aber öhnlich von der Operation nichts gefühlt. Auch ohne Anwendung von rphium kommt man in der Regel auf dieselbe Weise zum Ziele, ohne s man den Kranken bis zur tiefen vollständigen Narcose betäubt. Bei er Chloroformnarcose hat man sorgfältig darauf zu achten, dass die Re- ration durch die Zahnextraction nicht gestört und dass nicht Blut in Lunge aspirirt wird.

Statt des Chloroforms wird für Zahnextraction am häufigsten Aether er Lustgas, in neuerer Zeit auch Bromäthyl mit dem besten Erfolge gewandt. Aether und Lust- oder Lachgas eignen sich für Zahnextractionen sgezeichnet und sind dem Chloroform entschieden vorzuziehen. Auch hat ın nach Aether und Lustgas viel seltener Todesfälle beobachtet; als nach loroform. SCHEFF führt eine nach dieser Richtung hin belehrende sta- tische Berechnung von ANDREWS an, nach welcher auf 75,000 Narcosen t Lachgas kein Todesfall und auf 23,200 Narcosen mit Aether ein Todes- l beobachtet wurde. Bei Anwendung einer Mischung von Chloroform d Aether kam schon auf 5588 Narcosen ein Todesfall und bei alleiniger ıwendung von Chloroform trat schon auf 2723 Narcosen ein exitus alis ein.

Die locale Anästhesie durch Kälteeinwirkung mittelst besonderer pparate oder durch Cocain und andere Mittel ist wegen ihrer ungenügenden irkung nicht empfehlenswerth.

Bezüglich der Extraction sei noch folgendes hervorgehohen. Ist, wie aus Fig. 167 und 168 zu ersehen, die richtige Zange für den zu extrahirenden Zahn ausgesucht und sind die Branchen derselben unter das Zahnfleisch möglichst nach oben geschoben, dann wird der gefasste Zahn in der Regel nach aussen umgelegt, luxirt und sodann extrahirt. Nur den letzten unteren Molaris legt man nach innen um, da er hinter dem aufsteigenden Kieferaste liegt. Auch bei sonst stark nach innen neigenden Zahnkronen luxirt man die Zähne zuerst etwas nach innen und dann nach aussen und extrahirt sie. Fractur des Zahnes, d. h. Abbrechen der Zahnkrone, wird am besten verhindert, wenn man die Branchen der Zangen möglichst unter das Zahnfleisch schiebt und beim Fassen des Zahnes die Zange nicht allzu fest zusammendrückt. Die Extraction der Weisheitszähne kann mit besonderen Schwierigkeiten verknüpft sein, daher ist es zweckmässig, hierfür besondere Zangen, wie z. B. in Fig. 167 und 168, zu besitzen. Wenn die Zahnkrone durch Caries in ausgedehnter Weise zerstört ist, sodass der betreffende Zahn unter dem Niveau der anderen Zähne steht, dann nimmt man die Extraction in derselben Weise vor, wie bei Zahnwurzeln (s. unten).

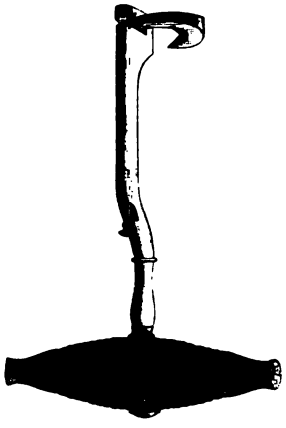

Fig. 169. Ein Zahnschlüssel.

Oft muss man die Alveolarwand mitfassen und ein entsprechendes Knochenstück gleichzeitig mit dem Zahn aus der Alveolarwand herauszwicken und extrahirt dann den Zahn mit diesem ausgeschnittenen Stück der Alveolarwand. Zuweilen empfiehlt es sich, das Zahnfleisch um den Zahnstumpf herum vor der Extraction mit einem spitzen Messer seitlich abzulösen.

Wie gesagt, der früher allgemein gebräuchliche Zahnschlüssel (s. Fig. 169) ist mit Recht vollständig verlassen, das Verfahren ist zu roh und stets mit Quetschung der Alveolarwand verbunden, da der Zahn durch Drehen des Instrumentes herausgehebelt wird. Der sog. Bart des Zahnschlüssels, mit Mull umwickelt, liegt seitlich an der Alveolenwand, die Spitze des kleinen gekrümmten Hakens erfasst den Zahnrand und wird mit dem Finger fixirt.

Die Extraction der Zahnwurzeln.

a *b*

Fig. 170. Wurzelzangen, *a* für untere, *b* für obere Wurzeln.

Die Extraction der Zahnwurzeln nach cariöser Zerstörung der Zahnkrone geschieht oft sehr leicht und unter geringen Schmerzen, wenn dieselben mittelst geeigneter Wurzelzangen für obere und untere Wurzeln (s. Fig. 170) zu fassen sind und durch Resorption der Alveole und Retraction des Zahnfleisches gelockert sind.

Schwieriger ist die Extraction tiefsitzender, mit der Zange nicht zu fassender Wurzeln. Hier bedient man sich des alten Geisfuss (Fig. 171) und anderer Zahnhebel (Fig. 171) oder eines kleinen Meissels.

Den Geisfuss und die englischen Elevatoren schiebt man zwischen Wurzel und Alveole und hebelt dann die Wurzel durch Senken des Griffs heraus. Der weniger zweckmässige LECLUSE'sche Hebel wird zwischen die zu extrahirende Wurzel und den Nachbarzahn gedrückt, sodass die platte Fläche des Hebelendes an der Wurzel, die gewölbte Fläche am Nachbarzahn anliegt. Indem man nun die platte Fläche des Instrumentes durch Drehung nach oben bringt, hebt man die Wurzel heraus. Auch kann man mittelst Wurzelschrauben, die man vorsichtig in den Wurzelcanal einschraubt, eine Wurzel, wie den Kork einer Flasche mittelst eines Korkziehers, herausziehen. Von den genannten Instrumenten sind die englischen Elevatoren am meisten zu empfehlen.

Bei sehr tiefsitzenden Wurzeln mit oder ohne knöcherne Verwachsung mit der Alveole ist es oft zweckmässig, nach Ablösung des Zahnfleisches mit ROSER's schneidender Knochenzange die Alveole zu durchtrennen und die Wurzel auf diese Weise mit dem betreffenden durchtrennten Stück der Alveole zu extrahiren. Auch mit einer LUER'schen Meisselzange und mit einer sog. Zwickzange kann man Alveole und Wurzel gleichzeitig entfernen, oder aber man öffnet das Zahnfach mit einem Meissel und extrahirt dann die Wurzel. Die zuletzt beschriebenen Methoden werden besonders angewandt, wenn tiefsitzende Wurzeln mit der Alveole oder mit den Nachbarzähnen knöchern verwachsen sind, ferner bei Exostosen der Zahnwurzeln, bei Odontomen, bei Divergenz der Zahnwurzeln u. s. w.

Uebele Zufälle bei der Zahnextraction.

Uebele Zufälle kommen nur ausnamsweise bei Zahnextractionen vor. Fractur des zu extrahirenden Zahnes, Fractur und Luxation benachbarter Zähne, Bruch des Alveolarfortsatzes, Quetschungen und Entzündungen des Zahnfleisches mit Abscess und Gangrän desselben lassen sich leicht verhindern. Die Blutung ist meist gering und steht bald durch Gurgelungen mit kaltem Wasser. Zuweilen sind die Blutungen beträchtlicher, besonders z. B. nach Extraction der unteren Molares, welche weit nach abwärts reichen, sodass ihre Arterie nahe an der Art. alveolaris inf. abgerissen werden kann. Am gefährlichsten aber sind die Blutungen bei Leukämie und Hämophilie. Ein Bluter kann in Folge von Verblutung nach Zahnextraction sein Leben einbüssen, wenn nicht baldigst die Blutung gestillt wird. Bei Blutern ist die Extraction der Zähne stets contraindicirt, jedenfalls muss man mit äusserster Vorsicht verfahren, die Blutung sorgfältig stillen und die Kranken wegen etwaiger Nachblutungen streng beaufsichtigen. Wenn die Blutungen nach Zahnextractionen durch kaltes Wasser nicht gestillt werden, dann wird man die Alveole mit Feuerschwamm und Tannin oder mit Eisenchloridwatte fest austamponiren. Bei hochgradigen Blutungen, z. B. bei Blutern, wird man noch einen Tampon aus

a *b* *c*

Fig. 171. Zahnhebel (Elevatoren). *a* Geisfuss, *b* englischer Zahnhebel, *c* Zahnhebel nach LECLUSE.

Watte mit Sublimatgaze oder aus Jodoformgaze hinzufügen und den Kranken in diesen Gazebausch fest einbeissen lassen. Sehr zweckmässig ist auch, wenn man einen Korkstöpsel mit einem Keilausschnitt zwischen die Zähne legt und so die blutende Alveole von drei Seiten comprimirt. Die Kiefer befestigt man durch ein dreieckiges Tuch oder durch einige Bindetouren möglichst fest aneinander. In bedrohlichen Fällen wird man vor Allem durch fortgesetzte Digitalcompression mittelst fester Gazetupfer oder Eisenchloridwatte die Blutung zu stillen suchen. Von der Anwendung der Glühhitze habe ich in einem Falle von Hämophilie keinen Erfolg gesehen, wohl aber führte Tamponade der Alveole mit Eisenchloridwatte und Digitalcompression mittelst aseptischer Gazetupfer zum Ziele, sodass der bereits äusserst anämische, fast moribunde Kranke vollständig genas.

Antiseptische Nachbehandlung nach der Zahnextraction.

Nach jeder Zahnextraction muss die Mundhöhle sorgfältig durch Gurgeln mit antiseptischen Flüssigkeiten gereinigt werden, in die Lücke des Kiefers kann man nach der Extraction bei ausgedehnten Eiterungen Jodoformgaze einlegen u. s. w., um die Entstehung septischer Entzündungen und Knochennekrosen (s. auch § 48) zu verhindern. In allerdings sehr seltenen Fällen hat man Tod durch septische Infection nach Zahnextraction besonders nach Quetschung und Gangrän des Zahnfleisches beobachtet. —

Bezüglich der Replantation der extrahirten Zähne s. S. 257. Dieselbe wird sofort besonders dann vorgenommen, wenn aus Versehen ein gesunder Zahn extrahirt wurde. —

§ 48.

Entzündliche Processe an den Kiefern.

Entzündliche Processe an den Kiefern. — Von den entzündlichen Processen am Ober- und Unterkiefer haben wir bereits bei der Lehre von den Zahnkrankheiten die eiterige Periostitis mit Ausgang in Nekrose am Alveolarrand kennen gelernt. Diese eiterige Periostitis am Alveolarfortsatz im Anschluss an Zahncaries, an Entzündung und Eiterung der Pulpa mit Uebergang auf das Periost der Zahnwurzeln und der Alveole ist meist umschrieben in der Form des oben erwähnten Zahnfleischabscesses, der Parulis und die dadurch entstehenden Nekrosen sind entsprechend beschränkte. Aber zuweilen treten, wie wir sahen, auch mehr diffuse septische Entzündungen nach Zahneiterungen auf, sodass ausgedehntere Nekrosen an den Kiefern entstehen können. Wir führten derartige Fälle von weit verbreiteten septischen Entzündungen besonders am Unterkiefer an, welche durch allgemeine Sepsis tödtlich endigen können. Bei solchen länger bestehenden Eiterungen können besonders am Unterkiefer sogar grössere Stücke aus der ganzen Dicke des Knochens absterben.

Traumatische, syphilitische und tuberculöse Periostitis und Osteomyelitis (Caries).

Auch die Nekrosen in Folge von traumatischer eiteriger Periostitis, ferner nach syphilitischer und tuberculöser Periostitis sind in der Regel beschränkt. Die Syphilis greift besonders von der Nasen- und Mundhöhle aus als gummöse Periostitis und Osteomyelitis (syphilitische Caries) auf den Nasenfortsatz und auf die Gaumenplatte des Oberkiefers über und erzeugt hier häufig Defecte. Auch am Unterkiefer beobachtet man gelegentlich ausgedehntere Zerstörungen durch syphilitische Periostitis und Osteomyelitis. Der Lieblingssitz der tuberculösen Periostitis und Osteomyelitis (tuberculöse Caries) ist der Orbitalrand des Oberkiefers, wo so häufig jene charakteristischen, lang bestehenden eingezogenen Hautfisteln

vorkommen. Die hier entstehenden Sequester am Orbitalrande sind in der Regel klein, aber die tuberculöse Periostitis und Osteomyelitis kann auch weiter in die Orbita fortschreiten und zu einer tödtlichen tuberculösen Meningitis führen.

Ausser den tuberculösen und syphilitischen Entzündungen der Weichtheile und Knochen können dann noch Noma und mercurielle Stomatitis zu entzündlichen Kiefernekrosen führen.

Aktinomykose.

Aktinomykose (Allg. Chir. 2. Aufl. § 86) der Kieferknochen ist selten. Ich habe einen Fall gesehen bei einer Kuhmagd, bei welcher die Krankheit, von einer kranken Kuh übertragen, von cariösen Zähnen ausgegangen war. Die Actinomykose verlief hier theils unter dem Bilde einer phlegmonösen Entzündung, theils bildeten sich epulisartige Anschwellungen mit Auftreibung des Unterkiefers. Für die Diagnose sind die charakteristischen gelben Körnchen im Eiter und Granulationsgewebe, sowie der mikroskopische Nachweis des Aktinomyces (Strahlenpilz) entscheidend.

Acute eiterige Periostitis und Osteomyelitis bei Kindern nach Masern, Scharlach, Pocken etc.

Von besonderem Interesse ist die acute eiterige Periostitis und Osteomyelitis der Kiefer bei Kindern besonders in der Dentitionsperiode nach Masern, Scharlach, Pocken und sonstigen schweren Infectionskrankheiten (Salter), welche auch selbständig ohne Combination mit den genannten Allgemeinerkrankungen vorkommen. Jedenfalls handelt es sich hier um septische Periostitis und Osteomyelitis nach Infection durch Mikroben und deren Ptomaine in Folge von fauliger Beschaffenheit der Mundsecrete, welche theils selbständig, theils im Verlauf schwerer Infectionskrankheiten bei mangelhafter Pflege des Mundes beobachtet wird. Die progrediente Schwellung und Eiterung besonders an den Alveolarfortsätzen verläuft unter schweren Allgemeinerscheinungen, die Zähne werden locker und fallen aus und der Eiter quillt oft in grösserer Menge aus den Alveolen hervor. So können ausgedehnte Nekrosen mit Verlust der betreffenden Zahnkeime entstehen. Am Oberkiefer sind ausgebreitete Nekrosen selten, häufiger aber am Unterkiefer, wo man Nekrose des Kieferastes mit seinem Gelenktheil oder Nekrose einer oder gar beider Hälften des Unterkiefers beobachtet hat. Der Verlauf ist bei solchen ausgedehnten Nekrosen sehr langwierig, die Sequester stossen sich im Verlauf der nächsten Monate ab und häufig entstehen während dieser Demarkation der Sequester entzündliche Exacerbationen.

Die Behandlung aller entzündlichen Processe an den Kiefern, also besonders der eiterigen Periostitis und Osteomyelitis und der Nekrose richtet sich vor Allem nach der Ursache. Bei den acuten infectiösen Periostiten und Osteomyeliten macht man ausgiebige Incisionen des Zahnfleisches bis auf den Knochen. Ist ein kranker Zahn vorhanden, so muss derselbe baldigst extrahirt werden. Etwaige Senkungen der Eiterungen nach dem Halse oder fortschreitende Eiterungen am Oberkiefer, z. B. bis in die Kieferhöhle, in die Fossa spheno-maxillaris sind wohl zu beachten. Bei syphilitischer und tuberculöser Caries ist ausser energischer Localbehandlung durch Auslöffelung etc. eine entsprechende Allgemeinbehandlung wichtig, d. h. bei der Tuberculose durch allgemein roborirendes Regimen, bei der Lues durch Quecksilber, Jodkali (s. Allg. Chir. 2. Aufl. § 83 u. § 84). Bei allen Traumen der Kieferknochen, bei Infectionskrankheiten ist auf die prophylactische

peinlichste Reinigung des Mundes stets zu achten. Bei Nekrosen wird man im Allgemeinen die Lösung des Sequesters abwarten, aber profuse Eiterungen können dazu zwingen, den Sequester vor seiner Losstossung subperiostal mit Hammer und Meissel im gesunden Knochen zu entfernen. Die Sequester werden möglichst von der Mund- und Nasenhöhle aus entfernt. Zähne, welche gelockert sind, können wieder fest werden, wenn das Periost der nekrotischen Alveole erhalten bleibt. In dem oben erwähnten Falle von Actinomykose des Unterkiefers beobachtete ich ausgedehnte Nekrose der ganzen rechten Unterkieferhälfte mit Ausnahme des Gelenktheils, die Zähne der rechten Unterkieferhälfte waren sämmtlich gelockert, sie wurden später aber wieder vollständig fest und die Regeneration des Unterkiefers war eine so vollständige, dass eine Entstellung in keiner Weise eintrat. Auch solche grosse Sequester entfernt man möglichst vom Munde aus. —

Die Phosphornekrose.

Die Phosphornekrose. — Von besonderem Interesse ist die Phosphornekrose der Kieferknochen in Folge der schädlichen Einwirkung der Phosphordämpfe bei der Fabrikation der Phosphorzündhölzchen. Seit die letzteren durch die sog. schwedischen Streichhölzchen mehr oder weniger verdrängt worden sind und seitdem die Regierungen strenge hygienische Massregeln in Phosphorfabriken angeordnet haben, ist die Phosphornekrose viel seltener geworden. Gegenwärtig dürfte die Phosphornekrose noch am häufigsten auf dem Thüringerwald vorkommen, wo die Herstellung der Phosphorzündhölzchen besonders noch als Hausindustrie betrieben wird und daher nicht die genügenden Vorsichtsmassregeln beobachtet werden.

Um die Aetiologie der Phosphornekrose hat sich besonders Wegner verdient gemacht, indem er die Einwirkung des Phosphors resp. der Phosphordämpfe auf das Periost und auf die Knochen bei Kaninchen genauer studirte. Die Erkrankung tritt fast ausschliesslich bei Arbeitern mit cariösen Zähnen auf. In Folge der directen Einwirkung der eingeathmeten Phosphordämpfe auf das Periost der Kieferknochen entsteht zuerst eine umschriebene ossificirende Periostitis am Alveolarfortsatz der Kiefer, d. h. es bilden sich periostale Osteophyten mit entsprechender Auftreibung des Knochens. Nach Maas, Gies, Binz und H. Schultz wirken auch Arsen und Pyrogallussäure ähnlich wie Phosphor osteoplastisch. Die Bildung der Phosphor-Osteophyten erfolgt in der Regel zuerst in der Umgebung cariöser Zähne, weil letztere den Zutritt der Phosphordämpfe zu dem Periost der Alveole erleichtern. In Folge von Entzündungs- und Fäulnisserregern aus dem Munde kommt es dann später zu Eiterung theils zwischen Periost und Osteophyt, theils zwischen letzterem und dem alten Knochen und in Folge dieser Eiterung entstehen dann Nekrosen in verschiedener Ausdehnung zunächst am alten Knochen, bei Fortdauer der Schädlichkeit aber auch am Osteophyt. Zuweilen fehlt ein ausgesprochenes Stadium der ossificirenden Phosphorperiostitis und gleich im Beginn der Erkrankung ist dann die eiterige Periostitis und Osteomyelitis mit fortschreitender Nekrose vorherschend. Der Unterkiefer ist häufiger erkrankt als der Oberkiefer. In schweren Fällen kann der ganze Unterkiefer absterben, ja das Keilbein und die Pars basilaris des Hinterhaupts können ergriffen werden und in solchen vernachlässigten Fällen kann der Tod durch Meningitis oder durch Schluckpneumonieen und allgemeinen Marasmus eintreten.

Die Behandlung der Phosphornekrose ist vor Allem eine prophylactische. In Phosphorfabriken sollten nur Menschen mit gesunden Zähnen beschäftigt werden. Sodann müssen entsprechende hygienische Massregeln zum Schutz der Arbeiter streng gehandhabt werden, vor Allem ist auf hinreichende Ventilation der Arbeitsräume und sorgfältige Reinigung des Mundes zu achten. Bei den ersten Krankheitserscheinungen, bei Schwellung der Kiefer, bei Zahncaries müssen die betreffenden Arbeiter aus der schädlichen Atmosphäre der Phosphordämpfe entfernt werden, der Aufenthalt in frischer Luft, gute Nahrung und häufige Reinigung des Mundes mit desinficirenden Flüssigkeiten sind nothwendig. Ist bereits Eiterung resp. Nekrose vorhanden, dann fragt es sich, ob man die Lösung des Sequesters resp. die Bildung einer den abgestorbenen Knochen ersetzenden Sequesterlade abwarten soll, oder nicht. In leichteren Fällen mit geringer Eiterung wird man unter Anwendung der eben erwähnten prophylactischen Massregeln zunächst abwarten. Dagegen wird man in allen jenen Fällen frühzeitig operiren und auch den noch nicht gelösten Sequester entfernen, wenn der Kranke unter der profusen Eiterung leidet und die Lösung des todten Knochens zu langsam fortschreitet oder wenn gar der neugebildete Osteophyt ebenfalls in Folge der Eiterung der Nekrose anheimzufallen droht. Die Entfernung des nekrotischen Knochens, die Sequestrotomie, geschieht wo möglich vom Munde aus, Periost und neugebildeter gesunder Knochen werden sorgfältig geschont, indem man sie vorsichtig mit Raspatorium und Elevatorium abhebt und den Sequester extrahirt. Ist bei frühzeitiger Operation der todte Knochen noch nicht gelöst, dann wird der letztere an der Grenze des gesunden mittelst Hammer nnd Meissel oder Stich- oder Kettensäge subperiostal durchtrennt. Zuweilen ist in vorgeschrittenen Fällen die subperiostale Entfernung des ganzen nekrotischen Unterkiefers nöthig (s. die Technik dieser Operation § 54). —

§ 49. *Krankheiten der Oberkieferhöhle (Sinus maxillaris, Antrum Highmori). Hydrops.*

Krankheiten der Oberkieferhöhle. — Von den Erkrankungen der Oberkieferhöhle, des Sinus maxillaris oder Antrum Highmori erwähnen wir zuerst den Hydrops, d. h. die Schleim- oder Secretansammlung, z. B. in Folge von angeborenem oder häufiger erworbenem Verschluss der Communicationsöffnung mit der Nasenhöhle. Manche Chirurgen halten das Vorkommen dieses Hydrops antri Highmori für zweifelhaft, eine Ansicht, welche durchaus nicht richtig ist. Ich sah einen ganz charakteristischen Fall von wahrscheinlich angeborenem Hydrops antri Highmori von solcher Ausdehnnng, dass die Gaumenplatte und die vordere Kieferwand im Umfange einer Kirsche perforirt resp. defect waren und die Wurzeln der übrigens vollständig gesunden Zähne in die besonders nach unten vorgebuchtete Oberkieferhöhle hineinragten. Eine Nasenöffnung konnte nicht aufgefunden werden, sie wurde künstlich durch Troicar und Hammer und Meissel von dem Defect in der vorderen Kieferwand aus hergestellt und vollständige Heilung erzielt. Derartige Fälle von reinem Hydrops in Folge von angeborenem Verschluss der Communicationsöffnung mit der Nasenhöhle sind selten.

In der bei weitem grössten Mehrzahl der Fälle von Hydrops handelt es sich um Pseudohydrops, d. h. um cystisch degenerirte Geschwülste der Highmorshöhle, besonders um Schleimhautwuche-

rungen, um sog. Schleimpolypen und zuweilen auch um Kiefercysten, welche von den Zahnfollikeln ausgehend in die Oberkieferhöhle hineingewachsen sind. Auch subperiostale Cysten auf der vorderen Kieferwand können einen Hydrops antri Highmori vortäuschen. Diese subperiostalen Cysten auf der Vorderfläche des Oberkiefers gehen theils von Zahnkeimen aus, theils sind sie, wie GENZMER mit Recht betont, aus subperiostalen Zahnabscessen, aus Paruliden entstanden. Im letzteren Falle ist der Zahnfleischabscess, die Parulis nicht durch die Mundschleimhaut durchgebrochen, sondern hat sich abgekapselt und allmählich immer mehr die Beschaffenheit einer Cyste angenommen. Da die vordere Wand der Cyste aus abgehobenem Periost besteht, so wird dieselbe schliesslich knöchern. Die Vorderwand des Antrum atrophirt in Folge des Drucks der Cyste, sie sinkt immer mehr ein und verschiebt sich nach der Orbita zu oder sie wird usurirt und die auf der vorderen Fläche des Oberkiefers liegende Cyste bricht dann in das Antrum durch. So kann man eine solche subperiostal, auf der vorderen Oberkieferwand gelegene Cyste, deren vordere Wand ja ebenfalls aus Knochen besteht, für reinen Hydrops antri Highmori halten, mag die Cyste nun nach Usur der vorderen Kieferwand mit dem Sinus maxillaris offen zusammenhängen oder aber die vordere Wandung der letzteren in Folge des Drucks durch die Cyste immer mehr eingesunken sein.

Die Symptome des echten Retentionshydrops und des Pseudohydrops durch Schleimpolypen oder Cysten bestehen vor Allem in Aufgetriebensein des Kieferkörpers, welche man besonders von vorne und vom Munde aus über dem Processus alveolaris an der Umschlagsstelle der Mundschleimhaut und oft auch am harten Gaumen constatiren kann. Die Verdünnung der Knochenwand kann so hochgradig werden, dass sie bei Druck wie Pergament knittert, oder dass sie wie in dem oben erwähnten Falle nach vorne und nach dem harten Gaumen zu vollständig durchbrochen ist. Auch bei den subperiostalen Cysten auf der vorderen Kieferwand, welche anfangs gar nicht im Sinus maxillaris ihren Sitz haben, zeigt das abgehobene, verknöchernde Periost bei Druck charakteristisches Pergamentknittern. Nach Eröffnung des Sinus oder der subperiostalen Cyste findet man somit je nach der Art des Falles einen verschiedenen Befund und zwar meist Pseudohydrops des Sinus maxillaris, bedingt durch Schleimpolypen oder folliculare Kiefercysten mit Verlegung der Oberkiefer-Nasenöffnung, in seltenen Fällen Retentionshydrops mit fehlender oder verstopfter Oberkiefer-Nasenöffnung. In der dritten Kategorie von Fällen handelt es sich um subperiostale Cysten auf der vorderen Kieferwand, welche gar nicht im Sinus maxillaris liegen oder nur secundär in das Antrum durch Druckusur der vorderen Kieferwand durchgebrochen sind. Sind solche subperiostale Cysten aus einer Parulis hervorgegangen, so kann man in der Regel ihren Zusammenhang mit einem kranken Zahne noch feststellen. Fehlt dieser ursächliche Zusammenhang, dann kann es sich um eine subperiostale Zahncyste handeln.

Die Behandlung des Hydrops antri Highmori s. S. 270.

Empyem der Oberkieferhöhle.

Empyem der Oberkieferhöhle. — Eiteransammlung in der Oberkieferhöhle, das sog. Empyem des Antrum Highmori, entsteht besonders durch Fortpflanzung eiteriger Processe in der Nase und nach Erkrankungen der Zähne, z. B. nach eiteriger Zahnwurzelperiostitis

mit Durchbruch in die Highmorshöhle. Ferner entstehen Empyeme der Sinus maxillares nach Traumen, besonders nach complicirten Fracturen und in Anschluss an eingedrungene Fremdkörper, z. B. Kugeln, abgebrochene Messerspitzen u. s. w. Auch durch nach oben ausgedehnte Parulis kann, wie beim Hydrops, ein Empyem der Oberkieferhöhle vorgetäuscht werden.

Die Symptome des Empyema antri Highmori bestehen vor Allem in entsprechender Eiterentleerung aus einer Fistel im Alveolarfortsatz oder aus der Nase, besonders wenn der Kranke auf der gesunden Seite liegt. Bei längerer Dauer des Empyems und bei reichlicherer Ansammlung des Eiters in Folge von Verschluss der Oberkiefer-Nasenöffnung durch Schleimhautschwellung schwillt die betreffende Gesichtshälfte an und die Oberkieferhöhle dehnt sich allmählich aus. In Folge der Eiterretention können pyämische Zustände entstehen, d. h. Fieber mit intercurrenten Frösten und entsprechender Störung des Allgemeinbefindens. Besonders bei Eiterretention tritt Nekrose an dieser oder jener Stelle der Wandung ein, der Knochen wird perforirt und unter phlegmonösen Erscheinungen kann sich der Eiter weiter ausbreiten und die übrigen Gesichtshöhlen in Mitleidenschaft ziehen. Der Tod kann in hochgradigen Fällen durch Pyämie oder Meningitis eintreten.

Behandlung des Empyema antri Highmori. Künstliche Eröffnung der Highmorshöhle.

Die Behandlung des Empyema antri Highmori hängt vor Allem von der Ursache ab. Besonders ist auf die Entfernung kranker Zähne und Sequester des Alveolarfortsatzes Bedacht zu nehmen. Gewöhnlich sind in solchen Fällen Fisteln vorhanden und man kann von diesen aus eventuell nach Entfernung der kranken Zahnwurzel oder des Sequesters einfach von der Alveolen, meist cariösen Alveole aus mit einem kleinen scharfen Löffel den Boden des Antrum Highmori eröffnen. Auf diese Weise hat der Eiter sehr guten Abfluss, ein Drain ist meist nicht nothwendig, auch liebe ich es nicht, Ausspülungen der Oberkieferhöhle vorzunehmen. Vor Allem muss man für Sorge tragen, dass keine Speisetheile in die Highmorshöhle gelangen. Es tritt sehr rasch Heilung ein. Bleibt eine Fistel, ein Defect am Boden der Hyghmorshöhle zurück, dann schliesst man denselben entweder durch eine Operation, indem man die Defectränder anfrischt und Periost nebst Schleimhaut in Form eines oder zweier Lappen ablöst, über den Defect legt und durch Naht vereinigt. Oder aber man lässt von einem Zahnarzt den Defect durch ein entsprechend hergestelltes künstliches Gebiss decken.

Sind die Zähne gesund und will man keinen Zahn extrahiren, dann kann man die vordere untere Wandung der Oberkieferhöhle von der Mundhöhle aus eröffnen, indem man nach Durchtrennung der Umschlagsstelle der Mundschleimhaut und nach Ablösung des Periosts mittelst Hammer und Meissel oder bei verdünnter Knochendecke mittelst eines kräftigen Troicar oder Messers bis in das Antrum vordringt. Will man für die ersten Tage ein Drain einlegen, so befestigt man es durch Naht oder man steckt durch das im Antrum liegende Drainende ein kleines Querdrain.

Ziem hat empfohlen, die Oberkieferhöhle zwischen den Bicuspidaten oder zwischen dem zweiten Bicuspidatus und ersten Molaris mittelst der von den Zahnärzten benutzten amerikanischen Bohrmaschine zu eröffnen.

Mikulicz räth, die Wand der Oberkieferhöhle vom unteren Nasengange aus in der Höhe der unteren Muschel zu eröffnen und hier eine dauernde

Communicationsöffnung zwischen Highmorshöhle und Nase anzulegen. Zur Durchstossung der relativ dünnen Knochenwand benutzt man ein gebogenes, mit Hemmungsmarke versehenes, stiletartiges Instrument (s. Fig. 172), welches man durch den unteren Nasengang um die Muschel herumführt, dann die Spitze nach aussen kehrt und die Wandung durchstösst. Um eine genügend weite Oeffnung zu erhalten, schneidet man dann noch die Ränder des Stichcanales etwas aus. Diese Perforation der Highmorshöhle von der Nasenhöhle aus ist durchaus empfehlenswerth, wenn nicht durch bereits vorhandene Fistelgänge am Alveolarfortsatz der Weg für die Eröffnung von den cariösen oder nekrotischen Zahnalveolen aus angezeigt ist. Die Methode ist leicht ausführbar, nur bei abnormer Enge des Nasenganges oder starker Verdickung der unteren Nasenmuschel ist sie unmöglich.



Fig. 172. Stilet für die Eröffnung der Highmorshöhle nach MIKULICZ.

Behandlung des Hydrops antri Highmori.

Der Hydrops antri Highmori wird im Allgemeinen nach denselben Regeln behandelt, auch hier wird man die künstliche Eröffnung der Oberkieferhöhle entweder nach MIKULICZ von der Nasenhöhle aus oder vom Munde aus in der unteren vorderen Wand der Fossa canina oder bei Zahnkrankheiten durch die Alveolen resp. von Zahnlücken aus vornehmen. In dem erwähnten Falle eines wahrscheinlich angeborenen Hydrops mit Defect in der vorderen Kieferwand und in dem Boden der Highmorshöhle bin ich von der Wange aus eingegangen und habe dann von der Oberkieferhöhle aus nach der Nasenhöhle eine dauernde Communication mittelst Troicar angelegt und die Oeffnung durch Hammer und Meissel erweitert. Auch bei Schleimpolypen oder sonstigen Neubildungen der Kieferhöhle wird man oft von der Wange aus die Kieferhöhle eröffnen müssen, wenn man von der Mundhöhle aus in der Fossa canina nicht genügend Platz schaffen kann.

Bei subperiostalen, auf der vorderen Kieferwand liegenden Abscessen und Cysten, also beim sog. Pseudo-Empyem und Pseudo-Hydrops wird man die Eröffnung stets von der Mundhöhle aus vornehmen, indem man die Oberlippe nach aussen umstülpt und die Umschlagstelle der Mundschleimhaut auf dem Oberkiefer sowie das Periost durchschneidet und die etwa vorhandene Knochenwand je nach ihrer Dicke mit Hammer und Meissel, Troicar oder einem Messer durchtrennt. Man muss die Cyste soweit eröffnen, dass man etwa einen Finger hineinführen kann. Man lässt die Höhle durch Granulation allmählich ausheilen, man darf sie nicht zu frühe sich schliessen lassen, sonst treten Recidive ein. —

§ 50.

Geschwülste des Oberkiefers und Unterkiefers.

Geschwülste des Ober- und Unterkiefers. — Von den Geschwülsten der Kiefer haben wir die Geschwülste der Oberkieferhöhle bereits oben bei Gelegenheit des Pseudo-Hydrops und des Pseudo-Empyem der Highmorshöhle zum Theil kurz erwähnt.

Geschwülste der Oberkieferhöhle.

Die häufigsten Geschwülste der Oberkieferhöhle sind die Wucherungen der Schleimhaut, die sog. Polypen oder Schleimpolypen, welche sich ähnlich wie die Nasenpolypen verhalten (s. Nasenhöhle § 41). Die Polypen der Oberkieferhöhle werden am Lebenden oft gar nicht erkannt und sind im Allgemeinen selten Gegenstand der Behandlung. Zuweilen aber zeigen sie ein so hochgradiges Wachsthum, dass sie die Oberkieferhöhle aufblähen und die Wandung derselben, z. B. nach der Nasenhöhle, nach dem

Gaumen oder nach vorne perforiren. Die Schleimpolypen können eine grosse Cyste bilden, sodass dann ein Hydrops antri Highmori vorgetäuscht wird.

Auch die sonstigen Geschwülste der Oberkieferhöhle erreichen nur selten eine beträchtliche Grösse, sodass die Wandungen perforirt werden und sie dann der Diagnose zugänglich werden. Enchondrome, Myxome, Sarcome und Carcinome hat man ebenfalls in der Highmorshöhle beobachtet.

Die Behandlung der Geschwülste der Oberkieferhöhle besteht in Eröffnung der letzteren, wie wir es § 49 geschildert haben. Braucht man wenig Platz, z. B. bei Schleimpolypen, so wird man die Eröffnung der Oberkieferhöhle vom Munde aus in der Fossa canina vornehmen. Man kann auch so operiren, dass man Schleimhaut, Periost und Knochen in Form eines Lappens vom Munde oder von der Wange aus in die Höhe klappt und nach Entfernung der Geschwulst diesen Kieferdeckel wieder in seine normale Lage zurückbringt. Bei grösseren Geschwülsten wird man eventuell die Resection der vorderen Sinuswand von der Wange aus vornehmen. Bei bösartigen Geschwülsten der Highmorshöhle, bei Sarcomen und Carcinomen ist die totale Entfernung des Oberkiefers angezeigt. —

Geschwülste des Ober- und Unterkiefers.

Die sonstigen Geschwülste am Ober- und Unterkiefer fassen wir der Zweckmässigkeit halber zusammen, da es sich bei beiden um mehr oder weniger analoge Tumoren handelt.

Wir unterscheiden: 1) Geschwülste des Alveolarfortsatzes des Ober- und Unterkiefers und 2) Geschwülste der Kieferkörper und ihrer Fortsätze.

Geschwülste des Alveolarfortsatzes.

Die Geschwülste des Alveolarfortsatzes nennt man gewöhnlich Epulis resp. Epuliden. Das Wort Epulis ist analog Parulis gebildet und bedeutet „auf dem Zahnfleisch aufsitzend“ (*ἐπὶ τὸ οὖλον*). Histologisch sind die Epuliden sehr verschiedene Geschwülste, vorzugsweise aber handelt es sich um desmoide Gewächse. Hierher gehören zunächst die besonders bei Kindern aus den Alveolen extrahirter Zähne, aus Zahnfisteln, aus der eröffneten Pulpa eines cariösen Zahnes hervorwuchernden Granulome oder gestielten Fibrome. Die von den Zähnen ausgehenden Geschwülste, die Odontome, haben wir bereits S. 258 erwähnt. Von sonstigen gutartigen Geschwülsten am Alveolarfortsatz kommen gelegentlich vor: Enchondrome, Osteome (Exostosen) oder mehr diffuse Hyperostosen.

Die meisten Epuliden sind Sarcome und zwar Spindelzellen- oder Rundzellensarcome. Der Zellenreichthum und die Zwischensubstanz sind sehr wechselnd und daher beobachtet man bald weichere, bald härtere Formen. Ganz besonders häufig kommen hier auch die sog. Riesenzellensarcome (Myeloidsarcome) vor, in welchen neben Spindel- oder Rundzellen mehr oder weniger reichlich Riesenzellen enthalten sind. Diese Riesenzellensarcome oder Myeloide sind relativ gutartige Sarcome, sie wachsen langsam, Metastasen treten spät oder gar nicht ein und nach gründlicher Operation erfolgt oft vollständige Heilung ohne Recidiv. Die Epuliden haben im Allgemeinen eine durchaus günstige Prognose, von 22 in der Klinik von Czerny radikal operirten Fällen wurden 15 dauernd geheilt (Wassermann).

Die Sarcome und Fibrome des Alveolarfortsatzes der Kiefer entstehen vorzugsweise vom Periost und Knochenmark aus, sie sind gestielt oder breit aufsitzend. Die im Knochenmark entstehenden Fibrome und Sarcome treiben die Knochenschale immer mehr auf, bis letztere eventuell vollständig verschwindet. Zuweilen gelangen sie bei weiterem Wachsthum bis in die Highmorshöhle und können dieselbe vollständig ausfüllen, aufblähen und schliesslich ebenfalls perforiren. Die weichen, zellenreichen bösartigen Sarcome haben zuweilen, wie Carcinome, eine ulcerirte Oberfläche.

Die Carcinome gehen vom Deck- oder Drüsenepithel der Schleimhaut des Zahnfleisches aus und stellen in der Regel rasch wachsende, unregelmässige, jauchende Geschwüre mit harten Rändern dar, welche schnell auf den Knochen übergehen. Vor kurzem operirte ich zwei Fälle von Carcinom in der Gegend der Weisheitszähne, welche von hier

aus auf Gaumen und Tonsillen übergegangen waren. Bei den ausgesprochenen Carcinomen des Zahnfleisches tritt gewöhnlich bald der Tod durch zunehmenden Marasmus in Folge der Jauchung, der behinderten Ernährung oder der Blutungen ein.

Die Behandlung der Geschwülste der Alveolarfortsätze der Kiefer besteht in baldiger operativer Entfernung derselben. Bei kleinen Granulomen oder Fibromen, welche aus Zahnfisteln, aus der Pulpa eines cariösen Zahnes hervorwachsen, ist die Extraction des kranken Zahnes und die Beseitigung der kleinen Geschwulst durch galvanocaustische Ustion oder Exstirpation indicirt. Auch bei Odontomen, Exostosen an den Zähnen mit secundärer Zahnneuralgie müssen die betreffenden Zähne, wie wir bereits besprochen haben, extrahirt werden. Exostosen des Alveolarfortsatzes werden mittelst Hammer und Meissel entfernt. Bei grösseren Geschwülsten, welche bereits einen Theil des Knochens zum Schwund gebracht haben, ist die Exstirpation mit dem betreffenden Theile des Alveolarfortsatzes nothwendig. Bei allen bösartigen Neubildungen, also besonders bei den Carcinomen und den Sarcomen muss man eine sorgfältige Entfernung des Gewächses im Gesunden vornehmen, eventuell ist die Totalresection des betreffenden Ober- oder Unterkiefers (s. § 53 und 54) indicirt. —

Geschwülste der Kieferkörper.

Die Geschwülste der Kieferkörper kommen ziemlich häufig vor, sie sind vorwiegend Gewächse der Bindesubstanzen. Die mehr oder weniger gutartigsten Geschwülste der Kiefer sind die Fibrome, Enchondrome und Osteome.

Fibrome.

Die Fibrome entstehen vorzugsweise bei jugendlichen Individuen entweder vom Periost oder vom Knochenmark. Die periostalen, auf dem Knochen sitzenden Fibrome sind seltener gestielte, in der Regel breit aufsitzende Geschwülste, welche allmählich den Knochen zur Resorption bringen und eine ansehnliche Grösse erreichen können. So wachsen sie z. B. in das Antrum Highmori und die Nasenhöhle, füllen dieselben mehr oder weniger vollständig aus und kommen nach Schwund des Knochens unter der Wangenhaut zum Vorschein.

Die im Knochen resp. im Knochenmark entstehenden Fibrome besitzen anfangs eine vollständige Knochenschale, welche bei fortschreitendem Wachsthum der Geschwulst schliesslich gänzlich schwinden kann. Diese Knochenumhüllung der endostealen Fibrome ist in der Regel nicht die blasig aufgetriebene Knochenrinde, — diese schwindet, wo das Fibrom entsteht — sondern ein Osteophyt, entstanden durch entzündliche Reizung des Periost.

Enchondrome.

Fig. 173. Osteofibrom des Unterkiefers bei einer 35jährigen Frau (nach Billroth).

Harte Fibrome sind viel häufiger als weiche. Sehr häufig combiniren sich die Fibrome mit anderen Geschwulsttypen, besonders mit Enchondromen, Osteomen, Myxomen und den bösartigen zellenreichen Sarcomen, sodass entsprechende Mischgeschwülste entstehen (Fibro-Sarcome, Osteo-Fibrome, Fibro-Myxome u. s. w.). Wie aus Fig. 173 hervorgeht, können z. B. die Osteo-Fibrome eine ganz beträchtliche Grösse erreichen und auf diese Weise einen malignen Verlauf nehmen. Die bösartigeren, recidivirenden Fibrome können schliesslich in Sarcome übergehen.

Die Enchondrome, vorzugsweise bei jugendlichen Individuen vorkommend, sind entweder reine, vom Periost oder Knochenmark ausgegangene Knorpelgeschwülste oder aber Mischgeschwülste. Besonders combiniren sie sich mit Fibromen, Myxomen und Osteomen. Auch die Enchondrome bilden zuweilen grössere Gewächse und wachsen nicht selten in die Oberkieferhöhle hinein.

Osteome.

Die Osteome der Kiefer kommen im Allgemeinen nur selten vor. Die Osteome der Oberkieferhöhle können auch vom Siebbein ausgehen. Zuweilen bilden sich in seltenen Fällen diffuse Hyperostosen der Gesichts- und Schädelknochen, welche man der Elephantiasis der Weichtheile vergleichen kann. Virchow hat diese multiplen Knochenwucherungen im Gesicht und am Schädel als Leontiasis ossea bezeichnet (s. Fig. 174). Im Wesentlichen handelt es sich hier um diffuse Entzündungen des Periosts, welche sich anfallsweise unter erysipelartigen Entzündungen der Gesichtshaut entwickeln. „Erkältungen" und Syphilis hat man besonders angeschuldigt. Wie in Fig. 174 dargestellt ist, können ganz enorme knollige oder mehr diffuse Verdickungen der Gesichtsknochen, besonders der Kiefer, entstehen. Eine Therapie ist gegen diese fortschreitende Knochenbildung bis jetzt machtlos gewesen, eine methodische Jodcur dürfte noch am meisten zu empfehlen sein.

Leontiasis ossea.

Fig. 174. Diffuse u. knollige Hyperostosen der Gesichtsknochen (Leontiasis ossea Virchow). Schädel von unbekannter Herkunft im Musée Dupuytren.

Sarcome.

Die häufigsten Geschwülste der Kiefer sind die Sarcome, deren verschiedene Repräsentanten rein oder in Combination mit Enchondromen, Osteomen, Fibromen, Myxomen und Cysten beobachtet werden, also Spindelzellensarcome, Riesenzellensarcome, Cystosarcome, alveoläre Sarcome und dann vor Allem die bösartigen, weichen, zellenreichen Rundzellensarcome, die sog. Markschwämme. Die Sarcome entstehen in der Regel vom Periost oder vom Knochenmark, zuweilen wohl auch von der Pulpa der Zähne, ferner auch von den Weichtheilen der Kieferdecke aus, gehen dann im letzteren Falle secundär auf den Knochen über. Die periostalen Sarcome sitzen, wie die periostalen Fibrome, dem Knochen auf, während die endostealen anfangs von einer Knochenschale umgeben sind, welche schliesslich ebenfalls durchbrochen wird. Die Markschwämme sind ungemein bösartige Geschwülste, sie wachsen sehr rasch, indem sie überall den Knochen zerstören, sodass die Patienten meist zu spät zur Operation kommen. Ich sah ein ganz enormes weiches, kleinzelliges Rundzellensarcom des Oberkiefers nach Contusion entstanden, welches in acht Monaten durch Marasmus unter häufigen Blutungen aus der Maxillaris interna zum Tode führte. Ober- und Unterkiefer waren zum grössten Theil zerstört.

Kiefercysten.

Die Kiefercysten entstehen besonders von den Zahnfollikeln in Folge von Störungen in der Entwickelung des Zahnsäckchens, viel seltener vom Periost. Zuerst bildet sich in der Regel eine entsprechende Zellenwucherung, welcher dann progressive Cystenbildung folgt. Wie alle Knochencysten sind die Kiefercysten entweder cystös entartete Enchondrome, Fibrome oder Sarcome, oder seltener genuine proliferirende Knochencysten. Die proliferirenden folliculären Zahnkystome der Kiefer erreichen zuweilen eine ganz beträchtliche Grösse (s. Fig. 175).

Fig. 175. Proliferirendes folliculäres Zahnkystom des Unterkiefers bei einem 32jähr. Bauer (nach Bryk).

Die Behandlung der Kiefercysten besteht in breiter Eröffnung der Cysten — intrabuccal oder bei grösseren Geschwülsten extrabuccal — mit Abtragung der vorderen Wand, Auskratzung und sorgfältiger Untersuchuug auf etwa zu entfernende Zähne. Zuweilen ist die subperiostale Resection des Knochens, besonders aus der Continuität des Unterkiefers, indicirt.

In seltenen Fällen handelt es sich um parasitäre Cysten des Kiefers, um Echinococcus oder Actinomykose (s. oben S. 265).

Carcinom der Kiefer. Die Carcinome der Kiefer entstehen secundär durch Uebergreifen eines Haut- oder Schleimhautcarcinoms auf den Knochen. Von besonderer Bösartigkeit sind die Carcinome, welche von der Schleimhaut des Mundes, der Nasenhöhle oder des Antrum Highmori ausgehen. Die meisten Schleimhautcarcinome verlaufen unter rasch zunehmender localer Zerstörung und allgemeiner Krebscachexie sehr schnell tödtlich.

Die genaue Diagnose der Kiefergeschwülste ist am Lebenden nicht immer nach allen Richtungen hin möglich. Enchondrome, Fibrome und Osteome stellen meist sehr harte, langsam wachsende, gutartige Gewächse dar. Auch die auf dem Alveolarfortsatze sitzenden, gewöhnlich pilzförmigen, blaurothen Epuliden wachsen in der Regel sehr langsam und wir betonten bereits, dass auch die ausgesprochenen sarcomatösen Epuliden relativ gutartige Geschwülste sind. Je weicher eine Kiefergeschwulst ist, je rascher sie unter Zerstörung des Knochens wächst, um so bösartiger ist sie, ganz besonders wenn sie sich mit ulceröser Zerstörung und Jauchung der Weichtheile verbindet. So verhält es sich besonders bei Carcinomen und Markschwämmen, bei welchen die Vergrösserung der Kiefer unter Umständen gering ist, da Alles zerstört wird, was in den Bereich der malignen Geschwulst kommt. Die primären Geschwülste der Oberkieferhöhle sind in der Regel erst später zu erkennen, wenn der Knochen aufgetrieben oder die Neubildung durch die Knochenwand nach aussen gewachsen ist.

In jedem Falle von Vergrösserung des Kieferknochens muss man eine sorgfältige Untersuchung vornehmen, ganz besonders muss man auch bei Geschwülsten feststellen, von wo sie ausgehen. Hierbei muss man auch das Verhalten der Gesichtshöhlen berücksichtigen, weil oft Geschwülste des Mundes, des Gaumens, des Rachens, der Nase und der Orbita secundär auf den Kiefer übergehen. Diese genaue Untersuchung über Sitz, Ausdehnung und Art der Geschwulst ist ja natürlich auch mit Rücksicht auf die vorzunehmende Operation dringend nothwendig.

Die Behandlung der Kiefergeschwülste besteht, wie bei allen Gewächsen, in der regelrechten Exstirpation des Tumors. Die auf dem Knochen sitzenden gutartigen Geschwülste (die Fibrome, Osteome, Enchondrome etc.) werden einfach abgetragen, eventuell mit Entfernung der betreffenden Kieferwand resp. der Ursprungsstelle des Tumors am Knochen. Ist die Ausbreitung der Geschwulst im Knochen eine grössere, ist ein maligner Tumor vorhanden und der Knochen zerstört, dann ist die Resection der erkrankten Knochenpartie im Gesunden, eventuell die Totalresection des Ober- oder Unterkiefers nothwendig, bezüglich deren Technik wir auf § 53 und § 54 verweisen. Wie die Statistik lehrt, sind die Erfolge nach operativer Behandlung der bösartigen Geschwülste der Kiefer (Carcinome, Sarcome) sehr ungünstige, dauernde Heilungen sind äusserst selten. Nach E. Küster und Birnbaum ergeben von den malignen Geschwülsten die Riesenzellensarcome die günstigsten Erfolge. —

§ 51. *Krankheiten des Unterkiefergelenks.* Krankheiten des Unterkiefergelenks. — Von den Erkrankungen des Unterkiefergelenks haben wir bereits die Verletzungen § 45 und § 46 besprochen, es bleibt uns somit nur noch übrig, auf die Entzündungen des Gelenks kurz einzugehen.

Von den acuten Entzündungen des Unterkiefergelenks erwähne ich zunächst jene im Verlauf des acuten polyarticulären Gelenk-

heumatismus, ferner bei acuten Exanthemen (Masern, Scharlach, ocken), sowie endlich bei Gonorrhoe.

Die Entzündung des Unterkiefergelenks bei acutem Gelenkrheumatismus ist in der Regel charakterisirt durch Schmerzen bei Bewegung des elenks, durch Anschwellung in Folge eines leichten serösen oder serorinösen intra- und periarticulären Ergusses. Nach Ablauf des acuten elenkrheumatismus ist Restitutio ad integrum des Unterkiefergelenkes e Regel.

Bei acuten Exanthemen kommen gelegentlich eiterige Entzündungen mit Ausgang in Ankylose vor.

Die gonorrhoischen Entzündungen des Unterkiefergelenks bei ipper der Harnröhre in Folge der gonorrhoischen Allgemeininfection sind ist sehr schmerzhaft, sodass Kauen und Sprechen sehr erschwert sein nn. Zu Eiterung oder sonstiger Destruction des Gelenks kommt es in r Regel nicht. Gewöhnlich sind diese gonorrhoischen Gelenkentzündungen Unterkiefergelenk von kurzer Dauer, doch habe ich einen Fall von unmein protrahirtem Verlauf gesehen, wo immer wieder sehr schmerzhafte cidive auftraten.

Zuweilen ist die Entzündung des Unterkiefergelenks durch entndliche Processe in der Umgebung secundär entstanden oder das ht erkrankte Gelenk ist nur fixirt durch Entzündungen im Munde, am terkieferfortsatz, in der Umgebung der Weisheitszähne u. s. w.

Die chronischen Gelenkentzündungen beruhen in seltenen Fällen f tuberculöser Caries, welche sehr selten primär, eher aber fortgeleitet ch tuberculösen Processen des Schläfenbeins entsteht. Auch wenn der lenkfortsatz durch Caries zerstört wird, entsteht nicht immer Ankylose, sonders dann nicht, wenn die eine Abtheilung des durch den Meniscus in ei Hälften getheilten Gelenks intact bleibt.

Gichtische Entzündung des Unterkiefergelenks (Arthritis urica) selten.

Durch Arthritis deformans entstehen am Kiefergelenk zuweilen aloge Veränderungen, wie an anderen Gelenken, d. h. Knorpelauffaserung, hwund des Knorpels und des Zwischenknorpels, daneben Neubildung von orpel und Knochen. In Folge der Deformirung des Gelenks entsteht tweder Schlottergelenk mit charakteristischen crepitirenden Geräuschen i Bewegungen und mit Neigung zu Luxation (habituelle Kieferluxan), oder im Gegentheil mehr oder weniger Bewegungsbeschränkung, il die deformirten Gelenkenden nicht mehr auf einander passen. Auch tale Ankylose des Gelenks in Folge von bindegewebiger oder knöcherner literation resp. Synostose desselben kommt vor. Bei Ankylose eines Unterfergelenks wird natürlich auch das andere ausser Function gesetzt, jedoch t König recht, wenn er sagt, dass selbst bei totaler knöcherner Ankylose es Kiefergelenks die Kiefer auf der gesunden Seite in Folge der Elastität des Unterkiefers etwa $^1/_2$ bis $^3/_4$ cm von einander entfernt werden nnen.

Die Behandlung der Entzündungen des Kiefergelenks resp. ren Folgen geschieht nach den für die Behandlung von Gelenkkrankheiten gemein gültigen Principien (s. Allg. Chir. 2. Aufl. § 112—119), sie ist zum

Theil abhängig von der Ursache der Erkrankung. Bei acuten Gelenkentzündungen empfiehlt sich neben Ruhestellung des Gelenks eine antiphlogistische Therapie. Bei gonorrhoischen Gelenkentzündungen sind, abgesehen von der Behandlung des Harnröhren-Trippers, Bepinselungen mit Jodtinctur und Einreibungen von Ungt. ciner. zweckmässig. In dem oben erwähnten Falle schwand die Krankheit für immer durch einen längeren Aufenthalt im südlichen Clima. Bei Eiterungen sind Incisionen, bei Tuberculose Auslöffelungen und bei Arthritis deformans Massage und active und passive Bewegungen indicirt. Bei Ankylose und in hochgradigen Fällen von Arthritis deformans ist die Resection des Gelenkfortsatzes vorzunehmen.

Resection des Unterkiefergelenks.

Die Resection des Unterkiefergelenks wird in folgender Weise ausgeführt. Man spaltet die Haut durch einen etwa 2—3 cm langen Längsschnitt vom Jochbogen senkrecht nach abwärts etwa fingerbreit vor dem Tragus, vom oberen Ende des Längsschnitts kann man dann unter rechtem Winkel noch einen Querschnitt über dem Jochbogen nach vorne machen. Auch der einfache Längsschnitt genügt oft. Den Gelenkkopf legt man sodann frei, indem man unter dem Jochbogen in die Tiefe dringt. Dieses muss vorsichtig und präparatorisch geschehen, damit die näher der Ohröffnung gelegene Art. transversa faciei und temporalis und vor Allem der in der Höhe des Ohrläppchens austretende N. facialis nicht verletzt wird. Das stumpf mit dem Elevatorium freigelegte Köpfchen durchtrennt man vorsichtig mittelst des Meissels und ist hierbei die Verletzung der an der inneren Seite der Kapsel gelegenen Art. maxillaris int. zu vermeiden. Nach Drainage und Naht wird ein antiseptischer Verband angelegt. Die functionellen Resultate dieser kleinen Operation sind sehr befriedigende.

Sehr zweckmässig ist auch die Methode von E. Küster (s. S. 277). —

§ 52. Die Kieferklemme.

Die Kieferklemme. — Die Kieferklemme, d. h. die Unmöglichkeit, den fest fixirten Unterkiefer zu bewegen und die Zahnreihen von einander zu entfernen, haben wir bereits mehrfach, z. B. bei Noma und dann oben bei Erkrankung des Unterkiefergelenks, erwähnt.

Die Ursachen dieser Kieferklemme sind verschieden. Die arthrogene Entstehung der Kieferklemme haben wir bei der Ankylose des Unterkiefergelenks kennen gelernt; diese Ursache ist nicht allzu häufig.

Am häufigsten sind die sog. entzündlichen Kieferklemmen in Folge von acuten Entzündungen und Eiterungen in der Umgebung der Kiefer, besonders bei Periostitis der Alveolarfortsätze, bei Zahnfleischentzündungen (Parulis), z. B. in der Umgebung der Weisheitszähne oder überhaupt der Molares, bei Tonsillarabscessen, bei acuten Entzündungen der Parotis, der Glandula submaxillaris und der hier liegenden Lymphdrüsen, nach phlegmonösen Entzündungen am Halse, an der Wange u. s. w.

Zuweilen entstehen krampfartige Kieferklemmen durch feste Contraction der Kaumuskeln in Folge nervöser Ursachen.

Bezüglich der Kieferklemme bei Tetanus, dem sog. Trismus, s. Allgem. Chir. 2. Aufl. § 73.

Seltener als diese entzündliche Form ist die narbige Kieferklemme in Folge von narbiger Verwachsung resp. Schrumpfung nach Eiterungen

nd Substanzverlusten in der Umgebung der Kiefer. Hierher gehört vor llem die narbige Kieferklemme nach Noma (s. S. 169). Bei dieser bilden ch starre Narbenstränge, welche beide Kiefer fest an einander fixiren.

Die schwerste Form der Kieferklemme entsteht, wenn die Kiefer nöchern durch Periostwucherungen verwachsen (s. Fig. 176). Solche nöcherne Verwachsungen der Kiefer können urch Verknöcherung der bindegewebigen Kieferlemme, z. B. nach Noma entstehen, wenn die ngränöse Zerstörung bis auf die Muskeln und s Periost übergreift. Auch durch knöcherne erwachsungen zwischen Proc. coronoieus und Jochbogen nach Verletzungen und ntzündungen kann die Bewegung des Unterefers aufgehoben werden.

Fig. 176. Knöcherne Verwachsung der Alveolarfortsätze des Ober- und Unterkiefers in Folge Verknöcherung von Narbenbrücken nach Noma oder Stomatitis mercurialis (nach W. Busch).

Von besonderem Interesse ist eine Beachtung von Langenbeck's, nach welcher ch Kiefersperre in Folge angeborener abrmer Kleinheit des Unterkiefers mit hlerhafter Bildung des Proc. coronoieus vorkommt. In diesem Falle (Fig. 177) aren die Processus coronoidei zu lang und gten zu weit nach vorne und stemmten sich gegen die hintere Fläche des Jochbeins an, ss vollständige Unbeweglichkeit des abnorm kleinen Unterefers eintrat. Der Kranke wurde durch Resection beider Proc. coroidei geheilt. Auch Küster hat auf die Kleinheit des Unterkiefers benders bei arthrogener Kieferklemme aufmerksam gemacht.

Behandlung der Kieferklemme. — Die Behandlung der Kiefermme hängt vor Allem von der Ursache ab. ei arthrogenen Kieferklemmen durch Synose des Unterkiefergelenks ist die Resection es Unterkiefergelenks indicirt (s. oben 276), eventuell wird man auch den Proc. oronoideus mit reseciren (Mears, Kulenkampff, üster). Die Resection ist besonders von ottini und König zuerst empfohlen worden. Küster empfiehlt bei wahrer Kieferklemme e Resection des Unterkiefergelenks in lgender Weise: Schnitt auf den Kieferrand, was über den Kieferwinkel hinauf, Ablösung s Periosts auf beiden Seiten des aufsteigenden ieferastes, Durchmeisselung des Kieferastes in r Richtung der Incisura sigmoidea. Ist der roc. condyloideus knöchern mit der Gelenkube verwachsen, dann muss das Köpfchen hier chmals durchgemeisselt und durch hebelnde ewegungen frei gemacht werden. Ist nach Resection beider Unterkiefernke eine genügende Oeffnung des Mundes noch nicht möglich, dann

Fig. 177. Kiefersperre in Folge abnormer Kleinheit des Unterkiefers mit Deformität der Proc. coronoidei bei einem 17jährigen Manne.

muss auch der Proc. coronoideus auf jener Seite durchgemeisselt werden, wo der Schläfenmuskel sich am stärksten spannt.

Bezüglich der totalen Resection des oberen Theils des Unterkieferastes nach MEARS s. unten.

Die entzündliche Kieferklemme schwindet gewöhnlich mit dem Nachlass der oben erwähnten Entzündungen und Eiterungen in der Umgebung der Kiefer. Die etwa für einige Zeit bestehende entzündliche Kieferklemme beseitigt man am besten durch häufiges Anwenden der ROSER'schen oder HEISTER'schen Mundsperre und dadurch, dass man den Kranken anweist, gymnastische Uebungen zu machen und einen Holzkeil oder einen gerinnten Kreisel zwischen die Zahnreihen zu schieben resp. hinein zu drehen. Hierzu eignet sich auch sehr gut ein Korkkeil, der aufquillt und den die Kranken immer weiter zwischen die Schneide- oder Eckzähne oder zwischen die Backenzähne hineinschieben.

Bei krampfartiger Kieferklemme in Folge von nervöser Contractur der Kaumuskeln empfiehlt sich die Anwendung der Electricität und Massage.

Bezüglich der Behandlung des Trismus s. Allg. Chir. 2. Aufl. § 73.

Die operative Behandlung der narbigen Kieferklemme in Folge von gangränösen Processen an der Wange haben wir bei den Krankheiten der Wange S. 191—194 bereits besprochen.

Knöcherne Verwachsungen werden mittelst der Stichsäge oder mit Hammer und Meissel durchtrennt, gewöhnlich aber folgt ein Recidiv. Besser ist daher die Resection eines 2—3 cm breiten Knochenstücks aus dem Kieferbogen nach v. ESMARCH, um die Bildung einer Pseudarthrose, eines künstlichen Gelenks am Unterkiefer anzustreben. Die einfache Durchsägung des Unterkiefers nach RIZZOLI genügt meist nicht, weil gewöhnlich die durchsägten Kiefertheile wieder knöchern verwachsen.

Resection des oberen Endes des Kieferastes.

In jenen Fällen, wo die Kieferklemme auf Verschiebung des aufsteigenden Kieferastes und auf Contractur und Schrumpfung der Muskeln und Bänder in der Umgebung des Proc. coronoideus und condyloideus beruht, wird man die S. 277 erwähnte beiderseitige Resection des Unterkiefergelenks mit Durchmeisselung des Proc. coronoides nach KÜSTER, oder nach MEARS eine Resection des ganzen oberen Theils des Unterkieferastes dicht oberhalb der Lingula vornehmen. Hierzu empfiehlt sich ein Querschnitt am unteren Rande des Jochbeins und vom hinteren Ende desselben ein Längsschnitt nach abwärts einen Finger breit vor der Ohröffnung, wie wir es oben S. 276 für die Resection des Gelenkköpfchens beschrieben haben.

In den letzten Fällen hat MEARS die Resection von der Mundhöhle aus vorgenommen. Eine Verletzung der Art. maxillaris int. ist dabei leicht zu vermeiden, wenn man sich immer dicht am Knochen hält, dagegen ist die Durchschneidung des Nervus alveolaris inferior eher möglich. —

§ 53. *Die Resection des Oberkiefers.*

Die Resection des Oberkiefers. — Die Resection des Oberkiefers ist entweder eine totale oder eine partielle, je nachdem der ganze Oberkiefer oder nur ein Theil desselben entfernt wird. Wenn das Periost des Oberkiefers erhalten wird, so nennt man die Resection eine subperiostale. Zuweilen wird ein gesunder Oberkiefer nur vorübergehend aus seiner normalen Lage gebracht, um z. B. für die Entfernung retro

maxillarer Tumoren Platz zu schaffen, diese Resectionen bezeichnet man als temporäre oder osteoplastische.

Am häufigsten wird die totale Resection oder Exstirpation des Oberkiefers wegen maligner Neubildungen vorgenommen. Nur in seltenen Fällen wird die Entfernung beider Oberkiefer ausgeführt.

Technik der totalen Resection des Oberkiefers.

Die Technik der totalen Resection oder Exstirpation eines Oberkiefers ist folgende.

Die Totalexstirpation eines Oberkiefers ist eine sehr blutige und schmerzhafte Operation, blutig in Folge der Durchtrennung zahlreicher Zweige der Art. maxillaris ext. und vor Allem der Art. maxillaris int., und schmerzvoll wegen des im Kiefergerüst verlaufenden zweiten Astes des N. trigeminus.

Prophylactische Massregeln gegen Einfliessen von Blut in die Luftwege; Art der Narcose.

Vor Allem muss man bei der Operation verhindern, dass Blut in die Luftwege einfliesst. Man kann diesen Uebelstand vermeiden, entweder 1) durch prophylactische Tracheotomie und Tamponade der Trachea (nach Trendelenburg) oder des Kehlkopfeinganges vom Schlunde aus, 2) durch Operation am herabhängenden Kopfe nach Rose oder endlich 3) durch Operation des Kranken in steil sitzender Haltung unter Anwendung der sog. gemischten Morphium-Chloroformnarcose.

Die prophylactische Tracheotomie mit Tamponade der Trachea (nach Trendelenburg) oder des Kehlkopfeinganges vom Schlunde aus wird sich wohl meist umgehen lassen. Die Operation am herabhängenden Kopfe nach Rose verhindert zwar sicher das Einfliessen von Blut in die Lungen und gestattet eine tiefe Narcose, aber sie hat den Uebelstand, dass die venöse Blutung beträchtlich ist. Durch methodische Compression lässt sich aber die Blutung entschieden sehr verringern. Will man am herabhängenden Kopfe operiren, so wird der Kopf des Kranken über den Rand des Operationstisches auf einem unter den Nacken geschobenen Kissen gelagert und von einem Assistenten etwas nach hinten gezogen und so fixirt. Der Operateur sitzt vor dem herabhängenden Kopfe des Kranken.

Am meisten empfiehlt sich wohl die Anwendung der sog. gemischten Morphium-Chloroform-Narcose und die Vornahme der Operation in steil sitzender Haltung des Kranken, indem ein Gehülfe den Kopf des Kranken etwas vornüber fixirt. Hierdurch wird die Gefahr der Blutaspiration in die Lungen sicher vermieden. Auch kann man durch Tamponade der Choanen und dadurch, dass man die Insertion der Wangenschleimhaut am Knochen zunächst intact lässt, das Einfliessen von Blut in den Mund während der ersten Acte der Operation vermeiden. Die gemischte Morphium-Chloroform-Narcose wird in der Weise vorgenommen, dass man bei Erwachsenen $^1/_3$ Pravaz'sche Spritze einer Morphiumlösung (1:30 Aqua) subcutan einspritzt, dann den Kranken bis zum Eintritt des Excitationsstadiums narcotisirt und nun die Darreichung des Chloroforms einschränkt. Auf diese Weise erreicht man es in typischen Fällen, dass der Kranke keine Schmerzen bei der Operation empfindet, dass er aber bei Bewusstsein ist, auf Fragen antwortet und vor Allem die Schluckbewegungen beherrscht. In Folge dessen schluckt er das Blut herunter in den Magen oder auf Verlangen spuckt er das im Munde angehäufte Blut aus.

Bei der Operation in aufrechter Haltung des Kranken muss man sich aber der Gefahr der Hirnanämie bewusst sein und sollten während der Operation bedrohliche Symptome derselben auftreten, dann beendigt man die Operation lieber am hängenden Kopfe.

Endlich hat man bei sehr blutreichen Geschwülsten die präventive Ligatur der Carotis externa oder bei Uebergreifen der Neubildung auf die seitliche Rachenwand die prophylactische Ligatur der Carotis communis empfohlen. Man könnte auch in schweren Fällen den Unterbindungsfaden um die Carotis legen, ohne ihn zu knoten, um erst dann die Ligatur, wenn sie wirklich nothwendig wird, rasch vorzunehmen.

Bezüglich der Narcose sei noch hervorgehoben, dass man dieselbe im späteren Verlauf der Operation bei steiler Haltung des Kranken oder besonders auch bei Operation am hängenden Kopfe in der Weise ausführen kann, dass man ein Gummirohr in die Nasenhöhle der gesunden Seite einführt und mit einem JUNCKER'schen Chloroformapparat (s. Allg. Chir. 2. Aufl. S. 25) in Verbindung bringt.

Die Totalexstirpation eines Oberkiefers zerfällt in drei Acte: 1) Trennung der bedeckenden Weichtheile, 2) Trennung der Knochenverbindungen und 3) Blutstillung und Naht.

Die verschiedenen Methoden der Durchtrennung der bedeckenden Weichtheile bei der Totalexstirpation des Oberkiefers.

Die Durchtrennung der Weichtheile soll bei der Totalexstirpation eines Oberkiefers in der Weise vorgenommen werden, dass der Ductus Stenonianus, die Art. maxillaris ext. und die Aeste des N. facialis möglichst geschont werden. Der Ductus Stenonianus verläuft parallel dem Jochbogen $1^1/_2$—2 cm unter demselben an der Aussenfläche des Masseter, geht am vorderen Rande des letzteren in die Tiefe und mündet gegenüber dem ersten oder zweiten oberen Molaris in die Mundhöhle. Durch Verletzung des Ductus Stenonianus entsteht leicht eine Speichelfistel.

Von den verschiedenen Methoden der Weichtheiltrennung seien besonders folgende erwähnt (s. Fig. 178 und 179).

Fig. 178. Schnitte für die Resection des Oberkiefers; *a* nach DIEFFENBACH, *b* nach BÖCKEL, NÉLATON, u. A., *c* nach VELPEAU, *d* nach v. LANGENBECK.

Fig. 179. Resection des rechten Oberkiefers nach DIEFFENBACH und FERGUSSON.

1) Der Medianschnitt nach DIEFFENBACH, d. h. Längsschnitt v[illegible] der Nasenwurzel in der Mittellinie der Nase und der Oberlippe mit Qu[illegible] schnitt vom oberen Ende des medianen Längsschnitts bis zum inner[illegible] Augenwinkel oder dem unteren Orbitalrande entlang bis zum Jochb[illegible]

178a). Man erhält dadurch einen rechtwinkligen oder spitzwinkligen
en, der nach aussen und unten umgeklappt wird.
2) Der Lateralschnitt nach Nélaton, Boeckel, auch von Dieffenbach
hlen (s. Fig. 178b), besteht ebenfalls in der Bildung eines dreieckigen,
unten und aussen zurückzuschlagenden Weichtheillappens durch Längs-
tt unterhalb des inneren Augenwinkels durch die Nasenwangenfurche
e nach abwärts durch die Oberlippe und sodann durch einen Quer-
tt vom oberen Ende des Längsschnittes am Margo infraorbitalis entlang.
Längsschnitt kann man auch um die Nasenflügel durch die Mitte der
ippe führen (Dieffenbach, Fergusson s. Fig. 179).
3) Der Bogenschnitt nach Velpeau (s. Fig. 178c) vom Wundwinkel
Jochbogen mit nach aussen gerichteter Convexität, ist wegen Verletzung
peichelganges und zahlreicher Aeste des N. facialis nicht empfehlenswerth.
4) Der Lappenschnitt nach v. Langenbeck (Fig. 178d) umgrenzt
halbrunden Lappen mit oberer Basis, derselbe beginnt unterhalb des
en Augenwinkels oder noch tiefer an der Grenze zwischen der knor-
n und knöchernen Nase und endigt am Jochbein. Der untere Bogen
chnittes soll in der Höhe einer Linie liegen, welche vom Nasenloche
Ohrläppchen läuft. Der Speichelgang und die meisten Aeste des
ialis bleiben bei dieser Methode intact, ebenso wenig hat man Ectropium
nteren Augenlides zu fürchten, wie z. B. nach den unter 1) und 2)
ührten Methoden. Von den Aesten des N. facialis bleibt besonders
ige für den M. orbicularis palpebrarum unversehrt, wird dieser Nerv
zt, dann entstehen die traurigen Folgen eines mangelnden Lidschlusses.
e Methode nach v. Langenbeck ist wohl als die beste zu be-
nnen und wollen wir diese daher genauer beschreiben. Die Ausführung
brigen Methoden ergiebt sich aus Fig. 178 und der kurzen, oben ge-
en Beschreibung. Die Trennung der Knochenverbindungen ist bei
Methoden natürlich dieselbe.
Ausser den oben erwähnten vier Hauptmethoden giebt es noch mancherlei
tionen, auf deren Beschreibung wir verzichten können. Der Hförmige
en-Schnitt nach Gensoul wird mit Recht nicht mehr angewandt.

Totale Oberkieferresection nach v. Langenbeck.

Der v. Langenbeck'sche Weichtheilschnitt beginnt, wie gesagt, unter-
des inneren Augenwinkels oder tiefer an der Verbindung der knöchernen
norpeligen Nase, verläuft längs dem Nasenflügel nach abwärts bis zur
hlagsstelle der Wangenschleimhaut auf den Kiefer, dann in nach unten
xem Bogen in der Höhe einer vom Ohrläppchen zum Nasenloch ge-
en Linie und schliesslich nach aussen und aufwärts je nach Bedürfniss
m medialen oder lateralen Rande des Jochbeins oder bis zu seiner
je nachdem man das Jochbein total oder partiell mit entfernen will,
nicht. Dieser so umschriebene Lappen wird vom Knochen abpräparirt
ach oben zurückgeschlagen. Nur in seltenen Fällen kann man bei
nen Neubildungen das Periost erhalten und den Lappen subperiostal
Knochen ablösen. Ist der Stamm der Art. maxillaris ext. durchschnitten,
rden beide Enden in den Wundrändern aufgesucht und unterbunden.
Verbindungen der knorpeligen Nase werden vom Seitenrande der Aper-
pyriformis abgelöst, um von hier aus später den knöchernen Nasen-
durchsägen zu können. An der Basis des nach oben zurückgeschlagenen,

abgelösten Weichtheillappens wird am unteren Augenhöhlenrande die Fascia tarso-orbitalis der Quere nach durchschnitten.

Nun werden die knöchernen Verbindungen des Oberkiefers mit der Kettensäge, Stichsäge oder mit dem Meissel durchtrennt, und zwar die Verbindung mit dem Jochbein, Stirnbein, mit dem Gaumenfortsatz des anderen Oberkiefers und des Tuber maxillare resp. des Gaumenbeins mit dem Processus pterygoideus des Keilbeins. Welches Instrument für die Durchtrennung des Knochens vorzuziehen sei, ist Geschmackssache, in England wird vielfach die Liston'sche Knochenzange benutzt, in Deutschland wohl mehr Stichsäge, Kettensäge und Meissel. Wie aus Fig 180 hervorgeht, verläuft die knöcherne Trennungslinie von der Apertura pyriformis durch den Nasenfortsatz des Oberkiefers, durch Thränenbein und Siebbein (s. Fig. 180, 1), dann durch den Boden der Orbita, dann entweder durch den Jochfortsatz des Oberkiefers (s. Fig. 180, 2, rechte Schädelhälfte), oder falls das Jochbein mit entfernt werden soll, durch den Stirnfortsatz des Jochbeins und den Jochbogen (bei 2′ und 3′ linke Schädelhälfte in Fig. 180). Schliesslich wird der Gaumenfortsatz des Oberkiefers und die Pars horizontalis des Gaumenbeins in der Mitellinie des harten Gaumens durchsägt (3 resp. 4 Fig. 180).

Fig. 180. Durchtrennung der knöchernen Verbindungen des Oberkiefers.

Die Durchtrennung des Nasenfortsatzes des Oberkiefers, des Thränenbeins und Siebbeins macht man mit dem Meissel oder mit der Stichsäge entsprechend der Linie 1 in Fig. 180, nachdem die Membrana tarsea inf. mit dem Messer am Infraorbitalrande durchschnitten und die Orbitalweichtheile mit dem Raspatorium vom Boden der Orbita vorsichtig abgelöst und mit stumpfen Lidhaltern emporgehoben sind. Soll der hintere Theil des Orbitalbodens erhalten bleiben, so durchtrennt man die Orbita mit der Stichsäge oder mit dem Meissel in einem entsprechenden Bogen nach vorne. Die Durchtrennung des Nasenfortsatzes kann man auch in der Weise vornehmen, dass man die Kettensäge durch den eingeschnittenen knöchernen Thränen-Nasengang um den Nasenfortsatz herum zur Apertura pyriformis herausführt.

Sodann durchtrennt man die Verbindung des Jochbeins mit dem Oberkiefer (Fig. 180, 2, rechte Gesichtshälfte). Die mit dem Raspatorium von der Fissura orbitalis inferior abgelösten Orbitalweichtheile werden mit einem stumpfen Lidhalter nach oben gehalten, am unteren Rande des Jochbeins werden die vorderen Insertionstheile des Masseter durchschnitten und nun durchtrennt man den Knochen bequem mit Meissel, Stichsäge oder Kettensäge, welche letztere mittelst einer stark gebogenen Nadel von der Fissura orbitalis inferior durch die Fossa spheno-maxillaris um den Jochfortsatz herumgeführt wird. Soll das Jochbein ebenfalls entfernt werden, dann verfährt man nach Fig. 180, 2′ und 3′ (der linken Schädelhälfte), indem man nach Ablösung des M. temporalis mit Stichsäge, Kettensäge oder Meissel den Proc. frontalis von der Fissura orbitalis inferior aus bei 2′

durchtrennt und dann den Jochbogen von oben her bei 3′ (Fig. 180, linke Schädelhälfte).

Schliesslich wird die Durchsägung des Processes palatinus des Oberkiefers und der Pars horizontalis des Gaumenbeins in der Mittellinie des harten Gaumens vorgenommen (Fig. 180, 3, rechte Schädelhälfte, oder 4, links). Bei der v. LANGENBECK'schen Schnittführung wird die Oberlippe nun vom Kiefer abgezogen und die Insertion der Schleimhaut am Oberkiefer in der ganzen Ausdehnung bis zur Mittellinie durchschnitten und die Apertura pyriformis auch von hier eröffnet. Eine Kettensäge wird sodann mittelst der BELLOCQ'schen Röhre in dem unteren Nasengang durch die Mundhöhle nach aussen geführt, nachdem man vorher den weichen Gaumen neben der Uvula und die Weichtheile des harten Gaumens gespalten hat. Da wo die Säge den Alveolarfortsatz durchschneiden soll, wird der betreffende Zahn vorher extrahirt. Will man Theile des harten Gaumens erhalten, so durchtrennt man ihn am besten mit einem Meissel in entsprechender Bogenlinie. Wenn möglich soll man den mucös-periostalen Ueberzug des harten Gaumens erhalten, um die Resectionswunde gegen die Mundhöhle abzuschliessen. In diesem Falle löst man den mucös-periostalen Ueberzug des harten Gaumens in der Weise ab, dass man dicht hinter der Zahnreihe von dem inneren Schneidezahn bis zum letzten Mahlzahn bis auf den Knochen einschneidet und von diesem Schnitte aus den ganzen Ueberzug mit einem Elevatorium wie bei der Uranoplastik bis zur Mittellinie ablöst. Vom hinteren Rande des harten Gaumens wird von demselben Schnitte aus das Gaumensegel der betreffenden Seite mit einem zweischneidigen nach der Fläche gebogenen Messer abgetrennt, sodass also das Gaumensegel und der Ueberzug des harten Gaumens einen Lappen bilden. Die Oberlippe wird nun stark emporgezogen und dann der harte Gaumen mit Stich- oder Kettensäge oder Meissel in der Mitte durchtrennt.

Nachdem die oben erwähnten knöchernen Verbindungen des Oberkiefers in der beschriebenen Weise durchtrennt worden sind, hängt derselbe resp. das Tuber maxillare nunmehr nur noch mit dem Processus pterygoideus zusammen. Diese Verbindung wird leicht abgebrochen, indem man den Oberkiefer mit einer Zange fasst oder ein Elevatorium in die Sägefurche am Jochbein einsetzt und luxirende Hebelbewegungen ausführt. Der so gelockerte Oberkiefer wird dann vollständig entfernt, indem man die ihn in der Tiefe noch festhaltenden Weichtheile, nämlich den weichen Gaumen, die Musculi pterygoidei u. s. w. mit einer Scheere durchtrennt oder besser, wegen der geringeren Blutung aus den Aesten der Art. maxillaris int., abdreht.

Die Blutstillung hat sich besonders zu befassen mit der Unterbindung der an ihrem Eintritte in den Canalis infraorbitalis abgetrennten Art. infraorbitalis, der Art. pterygo-palatina und der maxillaris int. Die Art. maxillaris ext., Art. transversa faciei und coronaria labii sup. werden schon früher bei der Trennung der äusseren Weichtheile unterbunden.

Schliesslich wird die Wundhöhle mit Streifen von Jodoformgaze tamponirt, deren Enden man aus der Nase herausführt, die Wundränder werden durch einige Knopfnähte mit feiner Seide und durch fortlaufende Catgutnaht

vereinigt. Hat man die mucös-periostale Decke des harten Gaumens erhalten, so wird diese mit der Wangenfläche vernäht. Analog der Empfehlung v. Nussbaum's für die Unterkieferresection, so könnte man auch nach Oberkieferresection ein Drahtgerüst in den Defect für einige Zeit einlegen und durch Nähte fixiren, um Functionsstörung und Entstellung zu mildern (Helferich).

Die Nachbehandlung hat besonders auf Nachblutungen Rücksicht zu nehmen. Die Entstehung der früher so häufigen septischen Pneumonieen in Folge der Eiteraspiration wird durch die Jodoformgaze-Tamponade am besten verhindert. Die Ernährung geschieht in der ersten Zeit durch die Schlundsonde.

Ist ein nekrotischer Kiefer, z. B. in Folge von Phosphornekrose, zu entfernen, so kann man das nach v. Dumreicher einfach so machen, dass man aus der Mitte des nekrotischen Kiefers einen Keil herausnimmt, um so die Kieferreste beweglich zu machen und sie dann mittelst Zangen einfach extrahiren zu können.

Die äussere Entstellung nach Totalexstirpation eines Oberkiefers ist nicht so hochgradig als man sich vorstellt. Die Lücke füllt sich mit Granulationen und die äussere Hautdecke, gestützt vom Jochbein und der Nase, bedeckt dieselbe. Durch Einsetzen eines künstlichen Gebisses kann man den Defect etwas ausgleichen, den harten Gaumen ersetzt man eventuell durch einen Obturator. Besser ist es natürlich, wenn man durch Erhaltung des mucös-periostalen Ueberzugs des harten Gaumens die Mundhöhle vollständig abschliesst. Auch mit Rücksicht auf etwaige Functionsstörungen des Bulbus ist die Erhaltung des Bodens der Orbita natürlich wichtig. Bei vollständiger Entfernung des Orbitalbodens kann der Bulbus sich in die Wundhöhle senken und vereitern. In Folge narbiger Verziehung des Bulbus entsteht entsprechendes Doppelsehen.

Totale Resection beider Oberkiefer.

Die totale Resection beider Oberkiefer, von J. Heyfelder 1844 zuerst ausgeführt, wird im Wesentlichen in derselben Weise vorgenommen, wie die Totalexstirpation eines Oberkiefers. Man führt entweder jederseits den v. Langenbeck'schen Bogenschnitt oder den lateralen Winkelschnitt nach Böckel, Nélaton oder Fergusson aus, oder man combinirt in sehr zweckmässiger Weise den Dieffenbach'schen Medianschnitt, indem man vom oberen Ende des medianen Längsschnittes jederseits einen Querschnitt nach den beiden inneren Augenwinkeln oder dem Margo infraorbitalis entlang bis in die Gegend des äusseren Augenwinkels führt. Die Knochenverbindungen werden sodann, wie oben beschrieben, durchtrennt, den Vomer durchschneidet man am besten mit der Liston'schen Zange. Den mucös-periostalen Ueberzug des harten Gaumens erhält man, wenn möglich, indem man ihn von einem bogenförmigen Schnitt dicht hinter der Zahnreihe mit einem Elevatorium ablöst und dann den Ansatz des Gaumensegels, wie oben, vom harten Gaumen vollständig auf beiden Seiten abtrennt. Fig. 181 zeigt die Abbildung eines Mannes, bei welchem Simon die totale Resection beider Oberkiefer wegen Carcinom ausgeführt hat.

Fig. 181. Totale doppelseitige Oberkieferresection wegen Carcinom bei einem 44 jähr. Manne (nach Braun).

Partielle Resectionen des Oberkiefers.

Die partiellen Exstirpationen des Oberkiefers sind natürlich sehr mannigfaltig. Am häufigsten wird die Entfernung des Alveolarfortsatzes vorgenommen. Sodann gehört zu den partiellen Resectionen die Entfernung des Oberkieferkörpers mit Erhaltung besonders der Gaumenplatte oder des Orbitalrandes. Auch die Resection der vorderen Kieferwand (Trepanation der Highmorshöhle) ist als partielle Resection anzusehen. Bei allen atypschen partiellen Resectionen wird man vorwiegend mit dem Meissel oder der LUER'schen oder LISTON'schen Knochenzange operiren.

Resection des Alveolarfortsatzes mit oder ohne den angrenzenden Theil des Oberkieferkörpers.

Am leichtesten lässt sich der Alveolarfortsatz reseciren durch Incision von der Mundhöhle aus, Wegschaben des Zahnfleisches und entsprechende Ausmeisselung der erkrankten Knochenpartie oder Ausschneiden derselben mit der LISTON'schen Knochenzange. Will man den angrenzenden Theil des Oberkieferkörpers mit entfernen, so kann man dieses ebenfalls von der Mundhöhle aus in der eben beschriebenen Weise thun. Mehr Raum gewinnt man aber, wenn man in solchen Fällen die Oberlippe in der Medianlinie spaltet und die Weichtheile nun mit Messer und Raspatorium vom Knochen ablöst und schliesslich den Knochen mit der Stichsäge oder dem Meissel resecirt. Wenn nöthig kann man den äusseren Trennungsschnitt durch die Oberlippe noch um den Nasenflügel in beliebiger Ausdehnung nach oben führen. Liegt das aus dem Alveolarfortsatz und Kieferkörper zu resecirende Knochenstück mehr nach hinten, so kann man auch einen kleinen, schräg nach oben und aussen verlaufenden Wangenschnitt vom Mundwinkel aus machen, ohne dabei natürlich den Ductus Stenonianus und den N. facialis zu verletzen.

Partielle Resection des Oberkieferkörpers mit Erhaltung der knöchernen Gaumenplatte oder des Orbitalrandes.

Die partielle Resection des Oberkieferkörpers mit Erhaltung der knöchernen Gaumenplatte oder des Orbitalrandes kann im Wesentlichen mittelst des oben beschriebenen v. LANGENBECK'schen Bogenschnittes ausgeführt werden. Bei Erhaltung des harten Gaumens wird die äussere Wand des Kiefers in horizontaler Richtung nach aussen und rückwärts bis zum Flügelfortsatz des Keilbeins mit der Stichsäge, dem Meissel oder der LISTON'schen Knochenzange durchtrennt. Bei Erhaltung der Orbitalplatte wird man den Knochen unterhalb der Orbitalrandes mit dem Meissel oder der Stichsäge durchtrennen.

Auch bei partiellen Resectionen kann man leicht etwaige Defecte, besonders im Alveolarfortsatz, durch künstliche Gebisse ersetzen.

Resection der vorderen Kieferwand.

Bezüglich der Resection der vorderen Kieferwandungen, der sog. Trepanation der Highmorshöhle s. S. 269. —

Die temporäre (osteoplastische) Resection des Oberkiefers.

Die temporäre sog. osteoplastische Resection des Oberkiefers wird vorgenommen, um durch vorübergehende Auslösung und Verlagerung des Knochens die Nasenrachenhöhle, Augenhöhle, Fossa spheno-maxillaris und Schläfengrube, z. B. behuft Exstirpation von retromaxillaren Geschwülsten, freizulegen. Der betreffende Theil des Kieferskeletts wird wie der Deckel einer Dose zurückgeklappt und später wieder in seine normale Lage gebracht. Um dieses Aufklappen zu ermöglichen, wird der betreffende Oberkiefertheil nicht von allen seinen knöchernen Verbindungen abgetrennt, an einer Stelle bleibt vielmehr eine Brücke aus Knochen, Periot und Haut. Diese Knochenbrücke wird dann eingebrochen, um das Zurückklappen des resecirten

rchtrennung der Verbindung des Oberkiefers mit dem Jochbein von der ssura infraorbitalis aus und mittelst Hammer und Meissel oder Stichsäge Durchtrennung der unteren Orbitalwand entsprechend dem oberen Theil s Weichtheilschnittes unter Schonung des Thränensacks, nachdem natürlich her die Weichtheile der Orbita inclusive Periost mit Messer und Rastorium abgelöst und mit einem breiten stumpfen Lidhalter nach oben porgezogen sind.

Durch Einsetzen eines Elevatoriums in die Sägespalte des Processus gomaticus des Oberkiefers resp. in die Fossa spheno-maxillaris hebelt an den Oberkiefer hervor und indem man die Verbindung des Oberkiefers seiner Ernährungsbrücke mit Stirn- und Nasenbein absprengt, lagert an den vollständig losgelösten Oberkiefertheil nach oben und innen. Um s Einknicken des Knochens an einer bestimmten Stelle der Ernährungsücke zu erleichtern, kann man die Knochenverbindung des Proc. nasalis s Oberkiefers subcutan und subperiostal etwas mit dem Meissel schwächen.

Nach Aufklappung des Oberkiefers übersieht man nun die retroaxillaren Höhlen, die Nasenhöhle, Rachenhöhle und die Fossa sphenoaxillaris, ferner die Schläfengrube und die Augenhöhle. Nach der Extirpation der hier vorhandenen Geschwülste wird dann der temporär ufgeklappte Oberkiefertheil an seine normale Stelle zurückgelagert. Knochenähte sind gewöhnlich unnöthig, die genaue Naht-Vereinigung der durchchnittenen Gesichtsweichtheile genügt. Will man Oberkiefer und Jochein zusammen nach aussen und oben umklappen, dann kann man auch ie Ernährungsbrücke umgekehrt nach aussen an den Jochbogen erlegen und den losgelösten Oberkiefertheil mit dem Jochbein durch Einknicken des Jochbogens etwa an der Nahtverbindung des Proc. zygoaticus des Schläfenbeins mit dem Jochbein nach aussen umlegen. —

§ 54. *Resectionen des Unterkiefers.*

Resectionen des Unterkiefers. — Die Operationen am Unterkiefer sind, wie am Oberkiefer, mit starker Blutung verbunden, und muss man auch hier die Aspiration des Blutes in die Luftwege vermeiden. Am esten und einfachsten geschieht dieses auch hier durch gemischte Narcose nd steile Haltung des Oberkörpers mit etwas vornüber geneigter Stellung es Kopfes (s. auch S. 279).

Die Operationen am Unterkiefer bestehen in Exarticulation einer Unterkieferhälfte, in seltenen Fällen in Totalexstirpation des ganzen Unterkiefers, ferner in Resection des Alveolarfortsatzes, des Mittelstücks oder des Seitentheils des Kiefers und endlich in Resection es Gelenkfortsatzes des Unterkiefers (s. S. 276).

Totalresection einer Unterkieferhälfte.

Was zunächst die Totalresection einer Unterkieferhälfte anlangt, o besteht die Operation aus drei Acten: 1) Weichtheilschnitt am nteren Rande des Kieferbogens und Ablösung der Weichtheile n der vorderen und hinteren Kieferfläche; 2) Durchsägung und Exrticulation der Kieferhälfte; 3) Blutstillung und Naht. Nekrosen nd Neoplasmen sind die häufigste Indication der Totalexstirpation einer Unterkieferhälfte.

Der Weichtheilschnitt am unteren Rande des Kieferbogens verläuft bei er Totalexstirpation einer Unterkieferhälfte vom Kieferwinkel bis etwas ber die Mitte des Kinns. Den Kieferwinkel darf der Weichtheilschnitt gar

nicht oder nur wenig überschreiten, um nicht den Ductus Stenonianus und den Facialis zu verletzen. Man kann auch mit v. LANGENBECK u. A. die Operation mit der Durchsägung des Kiefers von einer kleinen Wunde am beginnen, um den zu entfernenden Kieferknochen sogleich beweglicher zu machen. Der Schnitt am unteren Kieferbogen wird sogleich bis auf den Knochen geführt, die dabei durchschnittene Art. maxillaris ext. wird sofort unterbunden. Ein verticaler Schnitt durch die Mitte des Kinns resp. durch die Unterlippe ist bei Nekrose gewöhnlich nicht nothwendig und bei Geschwülsten nur dann, wenn sie einen grösseren Umfang besitzen. Von dem unteren Weichtheilschnitt am Kieferbogen werden nun alle Weichtheile von der Vorderfläche und dann von der Hinterfläche des Unterkiefers mit dem Messer und dem Raspatorium abgelöst. An der Vorderfläche des Kiefers wird die Insertion des Masseters und die Alveolarschleimhaut, an der Hinterfläche der M. pterygoideus int. mit dem Messer abgelöst, im Uebrigen geschieht die Ablösung stumpf mit Raspatorium und Elevatorium. Der Zahnfleischrand resp. die Alveolarschleimhaut muss, wenn sie erhalten werden kann, möglichst glatt und in einer Linie durchtrennt werden, da die Schleimhauträndern nach Exstirpation des Kiefers durch die Naht vereinigt werden. Die Erhaltung des Periost ist bei Geschwülsten meist nicht möglich. Nach vollständiger Ablösung der Weichtheile wird nun der Kiefer am Kinn mittelst einer Kettensäge durchsägt, nachdem ein etwa der Durchtrennung im Wege stehender Zahn extrahirt wurde. Nun werden die Weichtheile durch einen Assistenten mittelst Wundhaken besonders in der Parotisgegend nach oben gezogen, während der Operateur die zu entfernende Kieferhälfte mit der linken Hand oder mit einer Knochenzange erfasst und stark nach abwärts zieht. Die stumpfe Ablösung der Weichtheile am Kieferast wird nun noch mittelst des Raspatoriums vollendet und vor Allem der Ansatz des M. temporalis am Proc. coronoideus mit dem Messer durchtrennt oder der Proc. coronoideus wird mit einer scharfen Zange abgezwickt. Nun hängt der Kiefer nur noch an der Gelenkkapsel und an den oberen Fasern des Musculus pterygoideus ext. Diese Weichtheile werden schliesslich durch mehrmaliges Umdrehen des Kiefers einfach abgerissen, so vermeidet man auch am besten die Verletzung des Stammes der Arteria maxillaris int., welche an der inneren Seite der Gelenkkapsel verläuft. Behufs Blutstillung müssen gewöhnlich noch die Art. alveolaris inferior und einige Aeste der maxillaris int. unterbunden werden. Etwaige Blutungen aus dem Stumpfe der Art. alveolaris inf. in der Sägefläche des Kiefers stillt man eventuell durch den Thermocauter. Nachdem noch der abgerissene Nerv. inframaxillaris möglichst central abgeschnitten ist, werden die Schleimhauträndern durch fortlaufende Catgutnaht genäht. Die Hautwunde wird drainirt, besonders in ihrem hinteren, bis zur Cavitas glenoidalis reichenden Theile, sorgfältig genäht, eventuell tamponirt und mit einem antiseptischen Deckverband versehen. In den nächsten Tagen wird der Kranke mittelst der Schlundsonde ernährt.

Sehr einfach ist gewöhnlich die Exarticulation einer Kieferhälfte bei Phosphornekrose, hier kann man oft nach Durchtrennung der Weichtheile besonders am Kieferaste den nekrotischen Kiefer leicht auf stumpfe Weise entfernen, da er als vollständiger Sequester von einer Knochenlade umgeben ist.

v. NUSSBAUM verwandte mit sehr gutem Erfolge Drahteinheilung zwischen Jochbogen und Unterkiefersägefläche, um Functionsstörung und Entstellung zu vermindern.

Totalexstirpation des ganzen Unterkiefers.

Die Totalexstirpation des ganzen Unterkiefers wird am Lebenden wohl nur wegen Phosphornekrose vorgenommen. Die Technik ist im Wesentlichen genau dieselbe, wie bei der Totalexstirpation einer Unterkieferhälfte, d. h. die Exarticulation jeder Kieferhälfte wird in der oben beschriebenen Weise ausgeführt, nachdem der Kiefer in der Mitte durchsägt ist. Die Zunge wird durch eine Fadenschlinge fixirt (s. unten).

Partielle Resectionen des Unterkiefers.

Zu den partiellen Resectionen am Unterkiefer gehören die Resectionen am Alveolarfortsatze und die Excisionen von grösseren oder kleineren Stücken aus dem Körper und dem Seitentheile des Unterkiefers, sowie endlich die Resection des Gelenkfortsatzes.

Resectionen am Alveolarfortsatz des Unterkiefers.

Die Resectionen am Alveolarfortsatz des Unterkiefers werden in ähnlicher Weise vorgenommen, wie am Oberkiefer. Die Unterlippe wird nach abwärts gezogen, die Insertion der Schleimhaut am Alveolarfortsatz losgetrennt und mit dem Zahnfleisch vom Knochen durch Raspatorium abgelöst. Nachdem an den Stellen, wo der Knochen durchtrennt werden soll, die betreffenden Zähne extrahirt worden sind, wird das Knochenstück mittelst der LUER'schen oder LISTON'schen Zange excidirt. Soll auch von der vorderen oder hinteren Wand des Kiefers noch Knochen entfernt werden, so benutzt man lieber den Meissel.

Bei Resection am hintersten Theile des Alveolarfortsatzes wird man eventuell von einem Hautschnitt am Kieferwinkel subperiostal die Resection vornehmen.

Resectionen aus der Continuität des Unterkiefers.

Bei der Resection von grösseren oder kleineren Knochenstücken aus der Continuität des Unterkiefers wird der Knochen von einem Weichtheilschnitt am unteren Rande in derselben Weise blossgelegt, wie bei der Resection einer Kieferhälfte und dann der freigelegte Knochentheil an beiden Seiten durchsägt.

Excision des Mittelstücks des Unterkiefers.

Die Excision des Mittelstücks des Unterkiefers kann man entweder vom Munde aus vornehmen, nachdem man Zahnfleisch, Schleimhaut und sämmtliche Weichtheile an der vorderen und hinteren Fläche mit Messer und Raspatorium bis über den unteren Kieferrand abgelöst hat, oder aber man spaltet die Mitte der Unterlippe in verticaler Richtung und löst nun von diesem Schnitte aus die Weichtheile mit Messer und Raspatorium vom Knochen ab. Muss das ganze Mittelstück bis zum Kieferwinkel entfernt werden, dann löst man die Weichtheile wie bei der Exarticulation einer Kieferhälfte von einem Schnitt am unteren Kieferrande aus vom Knochen ab und durchsägt den Knochen jederseits am Kieferwinkel, nachdem man hier eventuell noch jederseits einen 3—4 cm langen Verticalschnitt gemacht hat.

Erstickungsgefahr in Folge Rückwärtssinken der Zunge nach Resection des Unterkiefer-Mittelstücks.

Bei der Excision des Mittelstücks des Unterkiefers wird die Insertion beider Musculi genio-glossi durchtrennt, in Folge dessen verliert die Zunge ihren Halt und würde nach hinten gegen den Pharynx und Kehlkopfeingang zurückfallen und Erstickungsgefahr verursachen. Um diese Gefahr der Erstickung zu verhindern, muss man die Zange für die ersten 4—6 Tage fixiren und den Kranken besonders während des Schlafes sorgsam über-

wachen lassen. Man fixirt die Zunge am besten durch eine Fadenschlinge durch die Substanz der Zunge und klebt die angezogene Schlinge mit Heftpflaster an der Wange fest. Sicherer ist es, wenn man ausserdem noch den abgelösten Rand des Mundbodens an den unteren Hautwundrand annäht oder an die Kinnhaut befestigt. Im letzteren Falle macht man nach v. MOSETIG-MOORHOF eine Matratzennaht, indem man einen doppelten Seidenfaden an beiden Enden mit einer Nadel versieht und dann jederseits neben dem Frenulum in einem Abstande von etwa 1 cm senkrecht durch Mundboden und Kinnhaut nach aussen durchsticht. Die beiden Fäden werden dann jederseits an ein Holzplättchen befestigt, welches der Kinnhaut aufliegt und sich auf die erhaltenen Kieferreste stützt.

Resection des Seitentheils des Unterkiefers.

Bei der Resection des Seitentheils des Kieferkörpers und des Kieferastes löst man ebenfalls die Weichtheile mit Messer und Raspatorium durch einen Schnitt vom unteren Rande resp. vom Kieferwinkel aus ab und die weitere Ausführung ist dann dieselbe wie bei der Exarticulation einer Kieferhälfte. MIKULICZ hat die Resection des Unterkieferastes behufs Exstirpation von Sarcomen und Carcinomen der Tonsillen empfohlen und habe ich diese Operation zweimal mit gutem Erfolge ausgeführt.

Temporäre Resection des Unterkiefers behufs Exstirpation von Geschwülsten der Zunge und des Mundbodens.

Endlich hat man die temporäre Resection des Unterkiefers empfohlen, um sich Zugang zur Mundhöhle, z. B. behufs Exstirpation von malignen Geschwülsten des Mundbodens, der Zunge und der Tonsillen zu verschaffen. Zu diesem Zweck hat man den Unterkiefer in der Mitte des Kinns (ROUX, SÉDILLOT u. A.) oder bilateral (BILLROTH) oder unilateral (v. LANGENBECK) durchtrennt. Von diesen Methoden ist nur die v. LANGENBECK'sche seitliche Durchtrennung des Unterkiefers zweckmässig, wenn man Carcinome des hinteren Theils der Zunge und der Tonsille entfernen will (s. § 61 Zungenexstirpation).

Resection des Gelenkfortsatzes des Unterkiefers.

Bezüglich der Resection des Gelenkfortsatzes des Unterkiefers, z. B. wegen Synostose, s. S. 276.

VII. Verletzungen und Krankheiten der Mund- und Rachenhöhle.

I. Untersuchungsmethoden, Mundspecula.

II. Erkrankungen der Mundschleimhaut: Stomatitis catarrhalis, Stomatitis ulcerosa. Vasomotorische Neurosen. Soor. Erysipelas. Syphilis. Tuberculose. Krankheiten des Zahnfleisches und der Zähne s. § 47.

III. Verletzungen und Erkrankungen der Zunge und des Mundbodens. Bildungsfehler: Angewachsensein der Zunge. Zu kurzes Frenulum. Zu langes Frenulum („Verschlucken der Zunge"). Lingua bifida. Hypertrophie. Atrophie der Zunge. Mangel der Zunge. Stottern. — Verletzungen und Entzündungen der Zunge: Wunden. Verbrennungen. Fremdkörper. Acute Entzündungen der Zunge. Tuberculose. Syphilis. Aktinomykose. — Sonstige Erkrankungen der Zunge. — Neurosen und Neuralgieen der Zunge. — Geschwülste der Zunge und des Mundbodens (Ranula, Dermoide, Carcinom etc.). — Die operative Behandlung des Zungenkrebses. — Künstliche Zunge nach Totalexstirpation der Zunge. — Die Unterbindung der Art. lingualis.

IV. Verletzungen und Krankheiten des Gaumens, der Tonsillen und des Pharynx: Angeborene Spaltbildungen und erworbene Defecte des harten und weichen Gaumens. Uranoplastik. Staphylorrhaphie. — Verletzungen des Gaumens, Rachens und der Tonsillen. — Fremdkörper. — Entzündliche Processe. Acute Entzündungen (Catarrh, vasomotorische Neurosen, Phlegmone, Abscesse, Erysipel,

ute infectiöse Phlegmone des Pharynx"). Diphtherie und Croup. — Chronische Entadungen (Pharyngitis und Tonsillitis chron.). Amputation der hypertrophischen Uvula. e Tonsillotomie. Pharynxmycosis leptothrica. Tuberculose. Syphilis. — Geschwülste Gaumens, Rachens und der Tonsillen. Nasenrachenpolypen. Retromaxillare und ropharyngeale Tumoren. — Pharyngotomia subhyoidea. Exstirpation resp. Resection des Pharynx. —

§ 55. *Die Untersuchung der Mund- und Rachenhöhle.*

Die Untersuchung der Mund- und Rachenhöhle. — Die Untersuchung der Mund- und Rachenhöhle beginnt mit der Besichtigung der ippen, der Wangenschleimhaut, r Zähne und des Zahnfleisches, dem man die Lippen nach aussen stülpt und abzieht. Um die igentliche Mundhöhle, den harten nd weichen Gaumen, die Tonsillen nd den Rachen ordentlich bechtigen zu können, muss der Mund möglichst weit geöffnet erden. Die Zunge wird mittelst es Fingers, eines Löffelstiels oder urch eine sog. Zungenspatel . Fig. 184) niedergedrückt. Alle iese Instrumente darf man nicht u weit nach hinten schieben, um icht durch Berührung der hinteren Rachenwand Brechbewegungen hervorufen. Lässt man den Kranken a intoniren, so hebt sich das Gaumenegel, falls es nicht gelähmt ist und die Tonsillen und die hintere Rachenand sind dann gut zu übersehen. Ebenso muss man alle übrigen heile der Mundhöhle, besonders den Mundboden, die Zunge, den harten aumen u. s. w. betrachten.

a *b* *c*

Fig. 184. Zungenspatel. *a* Zungenspatel für Verbandtaschen. *c* Zungenspatel nach B. FRÄNKEL.

Häufig muss das Oeffnen des Mundes gewaltsam vorgenommen erden, z. B. bei schreienden widerspänstigen Kindern, bei Kieferklemme und in der Chloroformnarcose.

Die Oeffnung des Mundes bei schreienden widerspänstigen Kindern kann man einfach dadurch erzwingen, dass man die Unterlippe über die Schneidezähne oder Backzähne schiebt. Unwillkürlich öffnen dann die Kinder ihren Mund, um durch Abwärtsbewegung des Unterkiefers die zwischen den Zähnen und dem Finger des Arztes eingeklemmte Unterlippe frei zu machen. Zum gewaltsamen Oeffnen des Mundes bedient man sich eines einfachen Holzkeiles, oder des HEISTER'schen Mundspeculums (s. Fig. 185) oder ROSER's Mundsperre (s. Fig. 186).

Fig. 185. HEISTER's Mundspeculum.

Fig. 186. ROSER's Mundsperre.

Fig. 185 zeigt das Mundspeculum nach HEISTER geöffnet; durch Drehen m Griff treibt die Schraube die beiden im geschlossenen Zustande an einander liegenden Branchen auseinander. In Fig. 186 ist die ebenfalls ge-

öffnete Roser'sche Mundsperre abgebildet, durch Zusammendrücken der beiden Griffenden werden die beiden Branchen auseinandergetrieben und durch den Sperrhaken in einer beliebigen Weite fixirt.

Die zweite Gruppe der Mundspecula dient dazu, den Mund längere Zeit geöffnet zu erhalten, besonders z. B. behufs Ausführung einer Operation in der Mund- und Rachenhöhle.

Hierzu benutze ich seit neuerer Zeit ausschliesslich ein ausgezeichnetes englisches Instrument (s. Fig. 187). Durch Drehen der beiden Griffe G in dem Spiralgang Sp werden die zwischen den Zähnen liegenden Enden AA der Branchen BB aus einander getrieben und durch die Schraube Sch dann in beliebiger Stellung fixirt. Das Instrument hält sich von selbst. Setzt man ein derartiges Instrument in jeden Mundwinkel, so kann man dieselben ebenfalls dadurch entsprechend nach hinten halten. Wenn man will, kann man die beiden Instrumente dann durch ein Band im Nacken befestigen.

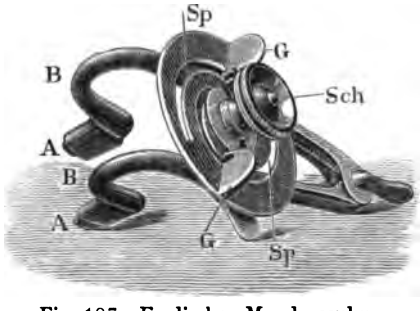

Fig. 187. Englisches Mundspeculum.

Fig. 188. Mundspeculum nach Whitehead.

Sehr zweckmässig ist auch das Mundspeculum von Whitehead (Fig. 188), welches eine Modification der Mundsperre von Thomas Smith darstellt. Das Instrument hält sich an den Zähnen und durch eine Platte auf der Zunge, indem die beiden gezähnten Spangen in die Bügel eingreifen. Durch Zusammendrücken der beiden Griffe an den gezähnten Spangen nach der Mittellinie hin lassen die Zähne los, die Spangen des Instruments fallen zusammen und letzteres kann aus dem Munde entfernt werden.

Das Mundspeculum nach König besteht aus zwei gerinnten Platten, welche auf die Zahnreihen gelegt werden. Die Platten können durch Druck auf die Griffe von einander entfernt und durch einen Stellhaken in dilatirter Stellung erhalten werden.

Um die Mundwinkel nach hinten zu ziehen, kann man die Mundwinkelhalter (s. Fig. 197 S. 322) benutzen, welche durch ein um den Nacken gelegtes Band befestigt werden.

Die Untersuchung der Rachenhöhle durch Pharyngoscopie resp. Pharyngo-Rhinoscopie und durch Palpation haben wir bereits § 39 bei Gelegenheit der Rhinoscopie beschrieben.

Eine Anzahl von Erkrankungen der Mandeln und der Rachenhöhle kann man durch die vorhandenen Sprachstörungen und die Art der Respiration ohne Inspection und Palpation oft sofort diagnosticiren. So sprechen z. B. alle Kranken mit vergrösserten Mandeln eigenthümlich gaumig, als ob sie „einen Kloss im Rachen hätten“. Ferner schnarchen derartige Patienten

im Schlafe. Genau dieselben Sprach- und Respirationsstörungen können durch andere Geschwülste und Schwellungen in der Rachenhöhle und deren Umgebung veranlasst werden. Kranke mit Perforationen im harten Gaumen haben eine auffallende nasale Sprache und umgekehrt Patienten, deren Communication zwischen Nase und Rachen, z. B. durch Geschwülste und Verwachsung des Gaumensegels mit der hinteren Rachenwand aufgehoben ist, können die nasalen Buchstaben m und n nicht aussprechen und ersetzen sie durch b und d. —

§ 56. *Erkrankungen der Mundschleimhaut. Stomatitis catarrhalis.*

Die Krankheiten der Mundschleimhaut. — Von den Erkrankungen der Mundschleimhaut erwähnen wir zunächst die catarrhalische Entzündung (Stomatitis catarrhalis) in Folge mechanischer oder chemischer Insulte, in Folge schlechter Zähne, mangelhafter Reinigung, besonders nach Operationen im Munde und im Verlauf fieberhafter Allgemeinerkrankungen. Die Schleimhaut ist bei der Stomatitis catarrhalis hyperämisch, das Epithel stösst sich ab (desquamirender Catarrh), das vermehrte Secret ist anfangs zellenarm, später in Folge von Beimischung des Epithels und der weissen Blutkörperchen reicher an Zellen. Die Schwellung ist entweder mehr oder weniger gleichmässig oder an einzelnen Stellen mehr umschrieben. Sehr häufig sind in Folge der reichlichen Secretion und der Schwellung Bläschen vorhanden, besonders an den Lippen, Wangen und an der Zunge, nach deren Platzen dann kleinere Erosionen resp. oberflächliche Geschwüre entstehen.

Die Behandlung der Stomatitis catarrhalis ist vor allem eine prophylactische, d. h. nach Operationen in der Mundhöhle und im Verlauf von Infectionskrankheiten soll man für peinlichste Reinigung des Mundes durch Zahnbürste und desinficirende Gurgelwässer (Kal. chlor., Borsäure, Kal. hypermang. etc.) Sorge tragen. Bei bereits vorhandener Stomatitis catarrhalis verfährt man genau in derselben Weise, oberflächliche Geschwüre werden mit Arg. nitr. in Substanz oder Lösung, mit Jodtinctur oder 1% Chromsäure behandelt. —

Stomatitis ulcerosa.

Die Bildung von Geschwüren der Mundschleimhaut (Stomatitis ulcerosa) haben wir zum Theil bereits soeben bei der Stomatitis catarrhalis und beim Soor kennen gelernt. Die ulceröse Stomatitis tritt ganz besonders auf im Verlauf von fieberhaften Krankheiten bei schlecht genährten unreinen Individuen, ferner bei Scorbut und nach Einwirkung von Quecksilber, Blei, Phosphor und Kupfer. Die ulceröse Stomatitis ist am häufigsten durch Mikroben-Ansiedelung bedingt, da im Munde die verschiedensten Bacterien, Schimmel- und Hefepilze besonders bei mangelhafter Reinigung des Mundes und im Verlauf von Infectionskrankheiten vorkommen. Die Stomatitis mercurialis beobachtet man z. B. während der Schmierkur mit grauer Quecksilbersalbe bei Syphilis, wenn die betreffenden Patienten nicht genügend ihren Mund reinigen, rauchen oder an Stuhlverstopfung leiden. Die mercurielle Stomatitis geht stets vom Zahnfleisch aus und beginnt mit Schwellung und Lockerung des Zahnfleisches und häufig auch mit leichten Blutungen. An den Zähnen (am Zahnfleischrande) findet sich in der Regel ein grünlicher Belag. Dauert die schädliche Einwirkung des Quecksilbers fort, dann tritt Geschwürsbildung ein, welche sogar mit Nekrose am Knochen verbunden sein kann. Die Schwellung in der Mundhöhle ist gewöhnlich

Stomatitis mercurialis.

nicht hochgradig. Charakteristisch für Stomatitis mercurialis ist der sehr stinkende Athem der Kranken und meist auch der profuse Speichelfluss.

Noma. Eine besondere Form der Stomatitis ulcerosa ist die von der Wangenschleimhaut ausgehende Noma (Wangenbrand), welche bereits S. 169 beschrieben worden ist.

Die Behandlung aller ulcerösen Stomatiten besteht in sofortiger Beseitigung der vorhandenen Schädlichkeit, z. B. des Quecksilbers bei der Schmiercur, dann in der sorgfältigen Reinigung des Mundes durch Anwendung desinficirender Gurgelwässer (Borsäure, Kal. chlor. etc.), in Bepinselung mit denselben Lösungen oder mit Arg. nitr. 0,1—0,2:100, mit Jod, 1% Chromsäure u. s. w. Grössere und tiefere Geschwüre ätzt man mit Höllenstein in Substanz. —

Vasomotorische Neurosen der Mundschleimhaut. Von besonderem Interesse sind vorübergehende Schwellungen und Hyperämien der Mund- und Rachenschleimhaut, welche man besonders bei Neurasthenie beobachtet. Im Anschluss an die geringsten Reize, besonders nach Diätfehlern und nach oft leichten nervösen Erregungen treten Schwellungen und Hyperämien der Schleimhaut der Lippen, der Mundhöhle und des Rachens auf, welche nach Stunden oder erst nach zwei bis drei Tagen verschwinden und als vasomotorische Neurosen bezeichnet werden können. Einen charakteristischen Fall sah ich bei einem Gymnasiasten, der besonders vor jedem Examen oder nach Genuss bestimmter Speisen von einer derartigen vasomotorischen Neurose sehr häufig befallen wurde. Nach glücklich bestandenem Abiturientenexamen war der Kranke für immer von seinem lästigen Uebel befreit.

Die Behandlung dieser vasomotorischen Neurosen richtet sich neben einer entsprechenden Localbehandlung vor allem gegen die Ursache, besonders empfehlenswerth ist ein allgemein reborirendes Verfahren gegen die vorhandene Neurasthenie. —

Stomatitis aphthosa. Soor. Die Stomatitis aphthosa (Aphthen, Schwämmchen, Soor) ist charakterisirt durch die Bildung stecknadelkopf- bis linsengrosser grauer oder graugelber Schleimhautbelege mit rothem Saum auf catarrhalisch entzündeter Mundschleimhaut, sie stehen entweder als stecknadelkopfgrosse weissliche Auflagerungen vereinzelt oder in Gruppen und confluiren dann zu grösseren Flecken. Die Schleimhaut der Zunge, der Unter- und Oberlippe und des Rachens ist am häufigsten befallen. Der Soor entsteht nach Bohn durch Faserstoff-Exsudat zwischen Bindegewebe und Epithel. Das Exsudat wird entweder resorbirt resp. durch das regenerirte Epithel verdrängt, oder es führt nach Abstossung des Epithels zu Geschwürsbildung. Nach Eugen Fränkel handelt es sich um eine pseudodiphtheritische Affection im Sinne Weigert's, d. h. um eine mit Abtödtung des Epithels einhergehende Bildung eines fibrinösen Exsudats (Stomatitis fibrinosa Hexocri. Zahnende Kinder erkranken am häufigsten an Soor. Nach Grawitz u. A. ist der Soor durch Hefepilze und zwar durch Mycoderma vini, nach Rees durch Saccharomyces albicans bedingt. Manche Autoren trennen Aphthen von Soor und glauben, dass erstere nicht durch Hefepilze entstehen. E. Fränkel fand 2mal bei Aphthen Staphylococcus pyogenes citreus und 1mal St. pyogenes flavus. Mikroorganismen dürften jedenfalls bei der Entstehung der Aphthen eine Rolle spielen.

Vesiculöse und pustulöse Entzündung der Mundschleimhaut bei Infectionskrankheiten. Die Behandlung der Stomatitis aphthosa besteht in Reinigung des Mundes in Gurgeln und Bepinseln mit Kal. chlor. Geschwüre werden mit Arg. nitr. in Lösung (0,1—0,2:100), in Substanz oder mit 1% Chromsäure behandelt. —

Chronische Entzündung der Lippen und der Mundschleimhaut mit Haut- und Nägelerkrankung. Vesiculöse und pustulöse Entzündungen der Mundschleimhaut beobachtet man ferner besonders bei Blattern, Varicellen, bei Pemphigus, bei Maul- und Klauenseuche. Bei letzterer findet man kleine Bläschen mit trübem Inhalt, nach deren Platzen dunkelrothe Erosionen entstehen. Die Infection ist am häufigsten durch Genuss ungekochter Milch kranker Thiere bedingt. —

J. Hutchinson beobachtete mehrere Fälle von chronischer ulceröser Stomatitis bei gleichzeitiger Erkrankung der Haut und der Nägel fast ausschliesslich bei Männern jenseits der 40er Jahre. Von den 6 Fällen endeten 3 tödtlich. Die ulceröse Stomatitis verläuft ähnlich wie die Stomatitis mercurialis. An der Haut beobachtet man Schwellungen der Hände und Füsse, ähnlich wie Frostbeulen, Exanthem ähnlich wie

Pemphigus, oder auch wie Eczem, Psoriasis, Lichen oder Erythema multiforme. An den Nägeln treten eiterige Onychien auf und schliesslich fallen die Nägel ab. Die Ursachen des Leidens sind unbekannt, die Krankheit hat eine gewisse Aehnlichkeit mit den schweren Fällen von Pemphigus, Lichen ruber und ähnlichen Affectionen, welche mit hochgradigen Ernährungsstörungen zu verlaufen pflegen.

Zu den sonstigen zahlreichen Erkrankungen der Mundschleimhaut in Folge von Mikroben gehören, abgesehen von Soor und den meisten ulcerösen Stomatiten im Verlauf von Infectionskrankheiten, Erysipelas, Croup, Diphtherie, Tuberculose, Aktinomykose und Syphilis.

Erysipelas der Mundschleimhaut.

Erysipelas der Mundschleimhaut. — Erysipel der Mundschleimhaut entsteht primär in der Mundhöhle im Anschluss an Verletzungen oder Geschwüre und kann von hier über die Schleimhaut der benachbarten Höhlen und über die Gesichtshaut wandern. Häufiger breitet sich umgekehrt ein primäres Erysipel der Gesichtshaut über die Mundhöhle aus. Die Schwellung besonders der Zunge und des Mundbodens, des weichen Gaumens und des Kehlkopfeinganges kann so bedeutend werden, dass man wegen Erstickungsgefahr die Tracheotomie machen muss. In selteneren Fällen wandern solche Schleimhauterysipele durch die Luftröhre bis in die Lunge und rufen hier erysipelatöse, wandernde Pneumonien hervor.

Die Therapie des Erysipels der Mundhöhle besteht in antiseptischer Behandlung der vorhandenen Wunde oder des Geschwürs, in der Anwendung von Eispillen, Eiscravatten und desinficirenden Mundwässern. Bei zunehmender Schwellung sind oberflächliche Scarificationen mit einem spitzen Messer zweckmässig. Bei Erstickungsgefahr ist die Tracheotomie indicirt. —

Croup. Diphtherie. Tuberculose. Aktinomykose.

Bezüglich der croupösen und diphtheritischen Entzündung der Mundschleimhaut verweise ich auf § 67. Die Tuberculose werden wir genauer (§ 59 und § 68) bei den Krankheiten der Zunge, des Gaumens und der Tonsillen beschreiben, ebenso die Aktinomykose bei den Erkrankungen der Zunge, welcher wir übrigens bei den Krankheiten der Kiefer bereits kurz gedacht haben. Bezüglich der genaueren Beschreibung der Aktinomykose s. auch Allgem. Chir. 2. Aufl. § 86. —

Syphilis der Mundschleimhaut.

Auch auf die Syphilis der Mundschleimhaut werden wir § 59 bei den Krankheiten der Zunge, des Gaumens und Rachens näher eingehen. Hier sei nur im Allgemeinen kurz folgendes hervorgehoben. Die Syphilis erzeugt theils primäre, theils secundäre oder sog. tertiäre Affectionen der Mundhöhle.

Die syphilitische Primäraffection beobachtet man besonders an den Lippen, sie bildet hier dieselben charakteristischen Indurationen und Geschwüre wie am Praeputium. Die secundären Erscheinungen der Syphilis sind jenen an der Haut analog, d. h. auch hier kommen maculöse, papulöse und ulceröse Syphilide vor. Die maculösen Schleimhautsyphilide stellen umschriebene oder mehr diffuse Röthungen (Erytheme) dar, besonders am weichen Gaumen und an den Tonsillen (Angina erythematosa syphilitica). Die syphilitischen Erytheme gehen oft in oberflächliche, weisslich belegte Erosionen und Fissuren über. Die syphilitischen Papeln sind flache rothe, umschriebene Erhebungen der Mundhöhlenschleimhaut, welche zuweilen in grosser Zahl an der Zunge, an den Lippen, Wangen

und Gaumen vorkommen. Die Papeln verschwinden als solche wieder bei zweckmässiger Behandlung oder sie gehen in weisslich belegte Knötchen über, durch deren Zerfall entsprechende Geschwüre entstehen. Die breiten Condylome (Condylomata lata) stellen papilläre Verhärtungen der Schleimhaut dar, bedingt durch seröse Transsudation und zellige Infiltration der Schleimhaut. Dieselben kommen in der Mundhöhle bei weitem nicht so häufig vor als am Anus und an der Vulva.

In den späteren Perioden der Syphilis treten dann vor Allem die gummösen Processe auf, besonders als umschriebene linsen-, bohnen- oder noch grössere Knoten (Gummata, Syphilome) in der Submucosa oder als mehr diffuse Entzündungen. Durch Aufbruch der anfangs harten, dann weicheren Knoten entstehen entsprechende Geschwüre, welche nicht selten weiter um sich greifen und in der Regel langsam unter localer und allgemeiner Behandlung heilen. Zunge, harter und weicher Gaumen sind der Lieblingssitz der Gummata. Gummata der Zunge können mit Carcinom verwechselt werden. Die Perforationen am harten Gaumen entstehen vorwiegend durch umschriebene oder diffuse gummöse Periostitis von der Mund- oder Nasenhöhle aus.

Die Behandlung der Syphilis der Mundhöhle besteht in zweckmässiger Localbehandlung und vor Allem in antisyphilitischer Allgemeinbehandlung (Mercur, Jodkali), bezüglich deren ich auf § 84 der Allg. Chir. 2. Aufl. verweise. –

§ 57. *Bildungsfehler der Zunge. Angewachsensein der Zunge.*

Missbildungen der Zunge. — Von den Bildungsfehlern der Zunge erwähnen wir zuerst das Angewachsensein der Zunge durch angeborene Stränge, Schleimhautfalten, welche seitlich vom Zungenrand nach dem Mundboden ziehen, oder durch erworbene Narbenstränge in Folge ulceröser oder eiteriger Processe. In seltenen Fällen hat man in Folge mangelhafter Entwicklung der Zunge oder vielleicht auch in Folge von intrauteriner Erkrankung eine angeborene totale Verwachsung der ganzen Zunge mit dem Mundboden resp. Unterkiefer beobachtet. Zuweilen ist die Verklebung der Zunge mit dem Mundboden nur eine oberflächliche, ähnlich wie zwischen den Schamlippen neugeborener Kinder.

Die Behandlung besteht in Durchtrennung der Stränge und Verwachsungen mit der Scheere oder der dicken, gefässhaltigen Stränge durch Galvanocaustik oder Catgutligatur. Bei oberflächlicher Verklebung trennt man die Verbindung mit Zeigefinger, Sonde oder Spatel. —

Abnorme Kürze des Frenulum linguae.

Diese angeborene oder erworbene Adhäsion der Zunge ist wohl zu unterscheiden von jenen Fällen, welche gewöhnlich als „angewachsene Zunge“ bezeichnet werden und welche durch ein zu kurzes, breites und zu weit nach vorne reichendes Frenulum bedingt sind. In Folge dieses zu kurzen Frenulum ist die Beweglichkeit der Zunge und somit später besonders auch das Sprechen erschwert. Aber in Laienkreisen und auch von manchen Aerzten wird das Vorkommen dieser sog. angewachsenen Zunge in Folge eines zu kurzen Frenulum vielfach übertrieben und manche angewachsene Zunge bei Neugeborenen wird „gelöst“, wo es gar nicht nothwendig ist. Ja ich gehe noch einen Schritt weiter und behaupte, dass die sog. „Lösung des Zungenbändchens“ nur selten wirklich nöthig ist.

Die Operation bei zu kurzem Frenulum besteht darin, dass man die Zungenspitze mit dem Finger oder einer Myrthenblattsonde nach oben hebt

d nun das so gespannte Frenulum mit einer kleinen gebogenen (Cooper'schen) heere leicht einschneidet. Man darf nicht zu tief einschneiden, damit cht die unter der Schleimhaut der Zungenspitze seitlich vom Frenulum rlaufenden Art. raninae verletzt werden. Aus diesem Grunde soll man auch e Spitze der Cooper'schen Scheere nach dem Mundboden richten und das renulum an letzterem, nicht an der Zungenspitze durchtrennen. Sollte e Verletzung der genannten Arterien doch vorkommen, so wird man die lutung durch Umstechung stillen. —

Zu langes Frenulum (sog. Verschlucken der Zunge).

In seltenen Fällen ist das Frenulum linguae bei Neugeborenen zu lang, dass in Folge dessen die Zunge zurücksinkt (sog. Verschlucken der Zunge). Nach TLIN soll mehrfach Erstickung durch dieses Rückwärtssinken resp. Verschlucken der nge vorgekommen sein (Petit, Fairbairn). Auch Hennig hat besonders auf diese Erickungsanfälle in Folge von Rückwärtssinken der Zunge bei Kindern aufmerksam gemacht. Jedenfalls soll man bei Kindern mit Erstickungsanfällen den Zustand der Zunge sp. des Frenulums genau untersuchen. Dass nach Resection des Mittelstücks des Unterefers in Folge der Durchschneidung der Musculi genio-glossi die Zunge nach hinten nkt und, falls nicht entsprechende Vorsichtsmassregeln getroffen werden, Erstickung ntstehen kann, haben wir oben S. 289 gesehen.

Die Behandlung der übrigens sehr seltenen Fälle, wo bei Neugeborenen in Folge ückwärtssinkens der Zunge Erstickungsanfälle auftreten, besteht nach Butlin darin, dass an durch Einführung des Fingers zwischen Gaumen und Zunge die letztere nach vorne rückt. Die Nahrung soll nicht in zu grosser Menge gereicht werden, am besten durch lutterbrust. —

Gespaltene Zunge.

In seltenen Fällen findet man bei Neugeborenen eine gespaltene Zunge (Lingua ifida), sodass dieselbe in Folge einer Längsspalte von verschiedener Ausdehnung in wei Hälften zerfällt. Die Spaltung beschränkt sich entweder nur auf den vorderen Theil r Zunge, oder sie reicht in seltenen Fällen sogar bis gegen die Zungenwurzel. Nach OLFELD ist Lingua bifida zuweilen mit Spaltbildung des Gesichts combinirt. Bei verschiedenen Thieren, z. B. beim Seehund, beim Raben, bei Schlangen, ist die Spaltung der nge bekanntlich die Regel.

In hochgradigen Fällen wird man die Deformität der Zunge durch Anfrischung und ht beseitigen. —

Hypertrophie der Zunge (Makroglossie, Prolapsus linguae).

Abnorme Länge der sonst gesunden Zunge hat man hier und da in hohem ade beobachtet. So erwähnt Butlin zwei derartige Fälle von Fournier. Bei einer ame war die Zunge so lang, dass sie stets zwischen den Zähnen nach aussen in Falten rvorragte. In einem anderen Falle soll sogar ein Mädchen ihre Brust mit der Zunge aben berühren können. Die Sprache ist in Folge zu langer Zunge gewöhnlich nicht beinträchtigt, auch sind sonstige Beschwerden nicht vorhanden.

Makroglossie durch Geschwülste (Lymphangiome).

Häufiger ist die Hypertrophie der Zunge durch angeborene Geschwülste, besonders urch Lymphangiome bedingt (s. Geschwülste der Zunge § 60).

Angeborene Hypertrophie der Zungenpapillen.

Zuweilen betrifft die angeborene Hypertrophie der Zunge nicht das ganze Organ, ndern nur die Papillen in Form von umschriebenen oder mehr diffusen Warzen. TLIN sah eine angeborene Hypertrophie, welche sich in Form von büschelförmigen Gechsen über das ganze papilläre Gebiet des Zungenrückens erstreckte. —

Atrophie der Zunge.

Angeborene Atrophie der Zunge ist sehr selten, fast eben so selten ist die rworbene Atrophie nach Verletzungen oder Erkrankungen der Gefässe und Nerven. twas häufiger beobachtet man die Hemiatrophie, besonders in Folge centraler Urchen (Tumoren, Syphilis, centrale Erweichungsherde, Hämorrhagien in der Gegend des ypoglossuskerns, Tabes, Hemiplegie und progressive Muskelatrophie etc.). Nach Ballet st die Hemiatrophie ein relativ frühzeitiges Symptom der Tabes. Periphere Ursachen er Hemiatrophie sind viel seltener, am häufigsten entsteht sie nach Verletzung oder Erankung des N. hypoglossus. Bei Hemiatrophie ist die betreffende Zungenhälfte kleiner nd auffallend runzelig. Functionsstörungen sind bei Hemiatrophie nicht vorhanden, sie st besonders für die Diagnose centraler Störungen von Wichtigkeit. —

Mangel der Zunge.

Angeborener Mangel der Zunge ist nach Butlin bis jetzt nur einmal in der Literatur beschrieben worden und zwar von Jussieu (1718). Es handelte sich hier um

ein 15jähriges Mädchen, bei welchem am Boden der Mundhöhle an der Stelle der Zunge eine kleine Erhöhung vorhanden war. Trotz vollständigen Fehlens der Zunge war die Sprache nur wenig beeinträchtigt, wie man es ja auch nach totaler Exstirpation der Zunge beobachten kann. Wohl aber war das Kauen und Schlingen erschwert, die Kranke musste die Speisen im Munde mit den Fingern nach rückwärts schieben.

Der Mangel der Zunge beruht wahrscheinlich auf Fehlen des ersten und auf partieller Entwickelung des zweiten Kiemenbogens. —

Das Stottern.

Stottern. — Die Ursachen des Stotterns sind noch wenig bekannt, im Wesentlichen handelt es sich wohl um eine Neurose und zwar nach der Ansicht verschiedener Autoren um eine Coordinationsstörung der Respirationsmuskeln und besonders der Muskeln des Larynx. Durch gymnastische Uebungen der Zunge ist in manchen Fällen vollständige Heilung erzielt worden, besonders von Lehrern, welche sich ausschliesslich mit der Behandlung des Stotterns befassen und eine Art von Specialität aus ihrer Kunst machen. Die operative Behandlung des Stotterns ist mit Recht aufgegeben. Dieffenbach hat mehrfach Durchschneidungen an der Zungenwurzel vorgenommen, z. B. einfache Durchschneidung mit und ohne Erhaltung der Schleimhaut, ferner Durchschneidung der Musculi genioglossi in ihrer Mitte nach vorheriger Trennung des Zungenbändchens oder an ihrer Insertion am Unterkiefer vom Munde oder Halse aus. Am meisten ist wohl die Tenotomie der Musculi genio-glossi am Mittelstück des Unterkiefers von der Mundhöhle aus gemacht worden, aber auch diese Operation hat nur noch einen historischen Werth. —

§ 58.

Verletzungen der Zunge. Wunden der Zunge.

Verletzungen der Zunge. — Verletzungen, Wunden der Zunge entstehen am häufigsten durch Einklemmung der Zunge zwischen die Zähne, z. B. bei epileptischen Anfällen, bei Fall oder Schlag auf das Kinn mit vorgestreckter Zunge, ferner durch scharfe Zahnränder, durch Fischgräten oder Knochenstückchen u. s. w. Viel seltener sind die eigentlichen Stich-, Schnitt- oder Schusswunden der Zunge. Die Blutung, die nachträgliche Schwellung können nach Zungenwunden beträchtlich sein, ganz besonders bei Schusswunden. Bei letzteren dringen zuweilen die Kugeln in die Substanz der Zunge und haben in seltenen Fällen jahrelang darin gelegen. Auch Fragmente von Zähnen und von den Kieferknochen werden durch Schussverletzungen in die Substanz der Zunge geschleudert und können hier einheilen. Im Allgemeinen ist die Heilungstendenz der Zungenwunden vorzüglich, ganz besonders die der genähten Schnittwunden. Aber auch stark gequetschte Lappenwunden mit dünnem schmalen Stiel heilen in der Regel gut.

Die Behandlung der Zungenwunden geschieht nach allgemeinen Regeln. Vor Allem muss man für sorgfältige Reinigung des Mundes durch antiseptische Mundwässer Sorge tragen. Etwaige Blutung steht gewöhnlich durch die tiefgreifende Naht der Wunde oder durch Umstechung. Schwieriger kann die Blutstillung und Naht bei Wunden in den hintersten Partieen der Zunge werden. In solchen Fällen muss der Mund eventuell in Narcose durch Mundsperre weit offen gehalten werden, sodann wird die Zunge mittelst einer durchgezogenen Seidenschlinge aus dem Munde vorgezogen, sodass die Wunde nun gut besichtigt und behandelt werden kann. Bei tiefen Stichwunden mit Arterienverletzung wird man die Wunde erweitern und das angestochene Gefäss in der Wunde unterbinden. Zuweilen ist in solchen Fällen von tiefen Verletzungen der hintersten Partie der Zunge die Unterbindung der Art. lingualis am Halse über dem Zungenbein oder gar die der Carotis ext. oder communis ausgeführt worden.

Alle Zungenwunden näht man mit krummen Nadeln und Nadelhalter, als Nähmaterial dient feine Seide oder Catgut.

Lappenwunden soll man besonders sorgfältig nähen. Bei Schusswunden muss man auf die Entfernung der etwa in die Zungensubstanz eingedrungenen Kugel und sonstiger eingedrungener Fremdkörper bedacht sein. Bei beträchtlicher Schwellung sind multiple Scarificationen zweckmässig. Die Tracheotomie ist nur selten nothwendig.

Die Nachbehandlung besteht in der Anwendung antiseptischer Mundwässer, in der Darreichung weicher, flüssiger Kost. Bei beträchtlicherer Schwellung sind Eispillen zweckmässig. Besonders bei gequetschten Wunden bewährt sich Jodoform ganz vortrefflich, welches man mit einem kleinen Wattetupfer oder durch einen Zerstäuber applicirt.

Stiche, Bisse durch Insecten (Bienen, Wespen), Schlangen.

Stiche und Bisse durch Insecten, besonders z. B. durch Bienen oder Wespen können zu sehr schmerzhaften entzündlichen Schwellungen der Zunge führen, sodass die Zunge aus dem Munde hervortritt. Mehrfach sah ich Bisswunden der Zunge durch Wespen oder Bienen, welche in Früchten gesessen hatten. Bisswunden der Zunge durch giftige Schlangen sind sehr selten. Die entzündliche Schwellung in Folge aller dieser Bisswunden können einen bedrohlichen Grad von Athembeschwerden hervorrufen, gewöhnlich aber tritt nach Insectenstichen rasche Besserung ein.

Die Behandlung der Bisswunden von Insecten, z. B. von Bienen und Wespen besteht in Auswaschen des Mundes mit einer schwachen Ammoniaklösung und in der Anwendung von Eispillen. Bei beträchtlicherer Schwellung sind multiple Scarificationen mit einem spitzen Messer empfehlenswerth. —

Verbrennung der Zunge.

Verbrennung der Zunge. — Leichte Verbrennungen der Zunge sind sehr häufig in Folge zu heiss genossener Nahrung. Schwerere Verbrennungen entstehen z. B. besonders durch chemische Stoffe, durch Mineralsäuren, caustische Alkalien und dergl. Ferner beobachtet man Verbrühungen der Zunge besonders bei Kindern bei Versuchen, zu heisse oder kochende Flüssigkeiten zu trinken. Bei intensiven Verbrennungen tritt auch auf der Zunge, wie auf der Haut, Blasenbildung auf. Alle Verbrennungen der Zunge heilen im Allgemeinen rasch, am ungünstigsten sind jene der Zungenbasis und in der Umgebung des Kehlkopfeinganges, weil hier durch die Schwellung Respirationsstörungen in Folge von Glottisödem eintreten können.

Die Behandlung der Verbrennungen besteht vor Allem in der Darreichung von Eispillen gegen die Schmerzen, welche übrigens in der Regel bald nachlassen, ferner in der Anwendung antiseptischer Mundwässer, Jodoform u. s. w. —

Fremdkörper in der Zunge.

Fremdkörper in der Zunge. — Fremdkörper heilen zuweilen reactionslos in der Zunge ein. Butlin erwähnt einen Fall von Manget, in welchem eine Kugel sechs Jahre lang in der Zunge sass. Der Kranke stotterte während dieser Zeit, nach Entfernung der Kugel hörte auch das Stottern auf. Zuweilen verräth sich der eingedrungene Fremdkörper durch Bildung einer umschriebenen harten Geschwulst oder durch secundäre Blutungen und durch Fistelbildung. Ich exstirpirte in einem Falle ein angebliches Carcinom an der Zungenspitze und fand eine eingeheilte Seidennaht, welche der frühere Arzt nach einer vor Jahresfrist erlittenen Verletzung der Zungenspitze nicht entfernt hatte. Boyer wollte bei einem Soldaten eine harte Zungengeschwulst operiren und fand in der Tiefe eines kleinen Fistelganges eine Kugel, welche durch Incision entfernt wurde. Zuweilen hat man nach Entfernung der Fremdkörper heftige Blutungen aufreten sehen aus einer verletzten, aber durch den Fremdkörper verschlossenen Wunde einer Zungenarterie. Nicht selten erfolgt spontane Ausstossung des Fremdkörpers durch

Abscessbidung. Auch an der Zunge hat man beobachtet, dass der Fremdkörper wandert und schliesslich an einer anderen Stelle, z. B. am Halse, zum Vorschein kommt. –

§ 59. *Entzündungen und sonstige Erkrankungen der Zunge. Acute Glossitis.*

Entzündungen und sonstige Erkrankungen der Zunge. — Die acute Entzündung der Zunge (Glossitis acuta) ist entweder mehr oder weniger beschränkt, z. B. auf eine Zungenhälfte (Hemiglossitis) oder aber über die ganze Zunge verbreitet. Die Ursachen der acuten Glossitis sind Verletzungen, z. B. besonders Stich- oder Schussverletzungen, Bisswunden durch Thiere (Bienen, Wespen etc.), Verbrennungen und Verätzungen durch Mineralsäuren, Stomatiten im Verlauf von fieberhaften Allgemeinerkrankungen wie Typhus und acute Exantheme u. s. w. In einem Falle sah ich eine bedeutende acute Glossitis durch Milzbrand-Infection bei einem Fleischer. Häufig geht die Entzündung von Zungengeschwüren aus, z. B. im Anschluss an Stomatitis mercurialis, oder die acute Glossitis entsteht durch Ausbreitung einer Entzündung in der Nachbarschaft, z. B. eines Haut- oder Schleimhauterysipels, welches auf die Zunge übergreift.

Klinisch lassen sich im Wesentlichen zwei Formen der acuten Glossitis unterscheiden: 1) die acute parenchymatöse Glossitis mit Ausgang in Zertheilung ohne Eiterung und 2) die schwere diffuse eiterige (septische) Phlegmone der Zunge und des Mundbodens in Folge septischer Infection einer vorhandenen Continuitätstrennung der Zunge resp. der Mundhöhle.

Jede acute Glossitis verläuft in der Regel sehr rasch, die vorhandene Schwellung nimmt schnell zu. In Folge der Schwellung wird die Zunge steif, sodass das Sprechen und Essen mehr oder weniger erschwert ist. Schon innerhalb 24 Stunden kann die Zunge, z. B. nach Bienen- oder Wespenstichen, das Zwei- bis Dreifache ihrer normalen Grösse erlangen und nach aussen vor den Zähnen zum Vorschein kommen. Die Schmerzen sind gewöhnlich sehr beträchtlich, die Zunge ist in der Regel trocken und mehr oder weniger stark belegt, die Schleimsecretion ist profus. Die Respirationsbehinderung kann so hochgradig werden, dass die Tracheotomie ausgeführt werden muss. Die Temperatursteigerung beträgt oft 39—40° C.

Der weitere Verlauf der acuten Glossitis ist in der Regel günstig, schon in 2—3—5 Tagen schwillt die Zunge vollständig ab, zuweilen aber bleibt ein gewisser Grad von Schwellung längere Zeit bestehen.

In anderen Fällen erfolgt umschriebene Abscessbildung verschiedenen Grades oder seltener schwere diffuse Vereiterung und Tod durch allgemeine Sepsis, durch Pneumonie. Gangrän eines Theils der Zunge wird nur selten beobachtet.

Zuweilen bleiben chronische abgekapselte Abscesse in der Zunge zurück, welche man in Folge ihrer umgebenden reactiven Verhärtung leicht mit Carcinom verwechseln kann.

Die Prognose der acuten Glossitis ist im Allgemeinen durchaus günstig, weil die leichteren Fälle bei weitem die häufigsten sind.

Die Behandlung besteht in leichteren Fällen in antiseptischer Behandlung der vorhandenen Wunden, in sorgfältiger Desinficirung der Mundhöhle durch entsprechende Gurgelwässer (Kal. chl.

tanha etc,), in der Darreichung von Eispillen und flüssiger Kost. Auch Abführmittel wirken entschieden günstig. In ernsteren Fällen mit beträchtlicherer Schwellung sind multiple Scarificationen oder eine nicht zu tiefe Längsincision auf je einer Zungenhälfte von oft ganz überraschend günstiger Wirkung. Die Patienten fühlen sich sehr erleichtert, die Blutung ist in der Regel mässig. Besonders bei der diffusen phlegmonösen Entzündung soll man baldigst incidiren, nicht erst die Eiterung abwarten. Bei Abscessen an der Zungenbasis macht man die Incision am besten mit einem langen etwas gekrümmten Messer, dessen Schneide bis in die Nähe der Spitze mit Heftpflaster umwickelt ist, um Nebenverletzungen zu vermeiden. Bei harter Infiltration oder Fluctuation unter dem Kinn vor dem Zungenbein incidirt man in der Mittellinie durch die Haut und dringt dann stumpf mit einer Kornzange bis zum Eiterherd vor, den man nach aussen drainirt resp. tamponirt. Bei Gangrän der Zunge empfiehlt sich Jodoform und häufige Desinfection der Mundhöhle durch desinficirende Gurgelwässer. Bei Erstickungsgefahr in Folge von Schwellung der Zunge und in der Umgebung des Kehlkopfeinganges (Glottisödem) ist die Tracheotomie indicirt. —

Von den chronischen Entzündungen der Zunge interessiren uns vor Allem die Tuberculose, die Syphilis und Aktinomykose der Zunge.

Tuberculose der Zunge.

Die Tuberculose der Zunge. — Die Tuberculose der Zunge kommt am häufigsten vor bei Individuen im mittleren Lebensalter mit bereits vorhandener Lungenphthise, viel seltener bei sonst scheinbar gesunden Personen, welche dann in der Regel bald an Tuberculose anderer Organe erkranken. Die primäre Zungentuberculose ist jedenfalls sehr selten, fast stets entsteht sie secundär nach Kehlkopf- oder Lungentuberculose.

Die Tuberculose der Zunge tritt einmal in der Form von theils torpiden, theils fungösen Geschwüren auf, sodann als tiefgehende, central erweichende, käsige Knoten. Die tuberculösen Zungengeschwüre mit verhärteter Umgebung dürften zuweilen mit Krebs verwechselt werden, während die tuberculösen Knoten Syphilomen gleichen. Das locale Verhalten, der ganze klinische Verlauf und vor Allem der mikroskopische Nachweis der Tuberkelbacillen in kleinen excidirten Gewebspartikeln sichern die Diagnose. Charakteristisch für tuberculöse Geschwüre ist, dass in der Umgebung derselben meist miliare Knötchen deutlich sichtbar sind. Die Geschwüre selbst haben gewöhnlich einen käsigen Grund, die Granulationen sind blass und schlaff, der Rand ist in der Regel weich, nicht so hart wie bei Carcinom. Zuweilen kommen Fälle vor, wo die ganze Zungenoberfläche mit stecknadelkopfgrossen bis linsengrossen, confluirenden tuberculösen Geschwüren besetzt ist, zwischen welchen überall miliare Tuberkeln zu sehen sind. Die tuberculösen Geschwüre sind besonders in den späteren Stadien sehr schmerzhaft, sodass selbst bei Berührung mit den weichst[illegible]ungsstoffen ausserordentliche Schmerzen entstehen. Bei der tuber[illegible]gen) Erkrankungsform bildet sich unter der Schleimhaut der [illegible]m häufigsten der Zunge, zuerst eine kleine schmerzlose Indu[illegible]e sich allmählich [illegible]issert und dann die Beweglichkeit der [illegible]ächtigt. Die Ge[illegible]isgross und darü[illegible] anfangs hart, die [illegible]hdrüsen sind nur

selten geschwollen. Im weiteren Verlauf brechen die Knoten auf, verkäsen, vereitern etc.

Die Prognose der secundären Zungentuberculose ist fast ebenso ungünstig, als die des Carcinoms. In der grössten Mehrzahl der Fälle gehen die Kranken mit Zungentuberculose in 1—2 Jahren oder schon nach wenigen Monaten an Tuberculose des Kehlkopfs, der Lunge oder des Digestionstractus zu Grunde. In seltenen Fällen hat man vollständige Heilung selbst bei hereditär stark belasteten Individuen beobachtet. Nach Schliferowitsch, welcher 88 Beobachtungen von Tuberculose der Mundhöhle zusammenstellte, ist die Prognose der primären Tuberculose bei weitem besser und zwar sind die Aussichten für Heilung bei der tuberösen Erkrankungsform günstiger, als bei der ulcerösen.

Die Behandlung der Zungentuberculose sei möglichst bald operativ, indem man die tuberculösen Stellen durch Excision, Paquelin's Thermocauter oder durch Galvanocaustik radical beseitigt, ähnlich wie bei Carcinom. In geeigneten Fällen wird man den scharfen Löffel energisch anwenden und dann gründlich mit dem Thermocauter cauterisiren. In nicht für die Operation geeigneten Fällen vermeide man Alles, wodurch das Geschwür resp. die erkrankte Stelle gereizt wird, daher sind cariöse scharfe Zahnränder zu beseitigen. Die Nahrung sei weich, aber kräftig, die Anwendung der Aetzmittel ist zu verwerfen. Local thun Gurgelungen mit Borax, Kal. chlor., Alaun, Tannin, oder die Application von Jodoform mit etwas Morphium (3—4mal täglich) gute Dienste. Bei sehr starken Schmerzen und wenn das Geschwür nicht operativ durch Excision, Paquelin's Thermocauter oder Galvanocaustik zu beseitigen ist, entsteht die Frage, ob man nicht den Nervus lingualis durchtrennen soll (s. S. 203). Es ist bekannt, dass man hierdurch Kranken mit inoperablen Zungencarcinomen grosse Erleichterung verschaffen kann. —

Syphilis der Zunge. Syphilis der Zunge. — Die Syphilis manifestirt sich an der Zunge durch verschiedene Erscheinungen.

Syphilitischer Zungenschanker. I. In seltenen Fällen beobachtet man primäre syphilitische Infection in der Form der syphilitischen Primärsclerose, des sog. indurirten Schankers.

II. Viel häufiger sind die secundären Erkrankungen der Zunge in Folge der luetischen Allgemeininfection und zwar besonders die breiten Condylome (Plaques muqueuses), die secundären syphilitischen Geschwüre und die gummösen Processe.

Breite Condylome. Die breiten Condylome kommen in jedem Stadium der secundären Lues an den verschiedensten Stellen der Zunge vor, besonders an den Rändern, am Zungenrücken und an der Spitze und sind von sonstigen Erscheinungen der Lues begleitet. Meist finden sich ähnliche Plaques oder Geschwüre an den Lippen, am Mundwinkel, an der Wangenschleimhaut, an dem Gaumen und an den Mandeln. Diese breiten Condylome stellen in der Regel leicht erhabene glatte oder höckerige, grauweisse Bildungen von runder oder ovaler Form dar. Unter dem meist abziehbaren grauweissen Ueberzug findet sich eine rothe erhabene Fläche. Zuweilen beobachtet man blumenkohlartige Gewächse, welche papillären Carcinomen ähnlich sehen. Im An-

schluss an die breiten Condylome bilden sich oft Fissuren der Zunge, d. h. lineare oder mehr sternförmige Geschwüre.

Secundäre syphilitische Geschwüre.

Die syphilitischen Geschwüre sind an der Zunge sehr häufig. Sie entstehen theils aus den maculösen und papulösen Schleimhautsyphiliden, aus breiten Condylomen und dann vor Allem durch Zerfall von Gummata. Charakteristisch für secundäre syphilitische Ulcerationen sind die wenig entzündeten scharfen Ränder, ihre meist runde Form, das in der Regel multiple Vorkommen derselben und ihre Combination mit anderen syphilitischen Erscheinungen, besonders an anderen Stellen der Mundhöhle (Gaumen, Lippen) und an der Haut.

Aus anfangs oberflächlichen Geschwüren entwickeln sich oft, besonders in den späteren Stadien der Lues, tiefe, kraterförmig zerklüftete Geschwüre mit schmierigem Belag. Ihr Umfang kann sich zuweilen rasch vergrössern, sodass grössere Partieen der Zunge zerstört werden. Nach der Heilung von solchen grösseren und tieferen Geschwüren bilden sich dicke verzerrte Narben, sodass derartige syphilitische Zungen mit hässlichen Furchen und Spalten versehen sind.

Gummata der Zunge.

Die Gummata (Syphilome) kommen zuweilen in schlimmen Fällen der Lues in grösserer Zahl an der Zunge vor und befinden sich dann in den verschiedenen Stadien des Durchbruchs und der Geschwürsbildung. Sie entstehen vorzugsweise in der Submucosa. Zuweilen bleibt der ganze Process submucös, d. h. die Knoten brechen nicht nach aussen auf, sie sinken ein, werden resorbirt und an ihrer Stelle entsteht eine umschriebene oder mehr diffuse Bindegewebsneubildung mit knotiger Entartung der Zunge.

Syphilitische sclerosirende Glossitis.

Eine besondere syphilitische Erkrankung der Zunge ist die sclerosirende Glossitis, welche nach Fournier theils selbständig für sich, theils als Folgezustand nach syphilitischen Geschwüren und Gummata vorkommt. Im Wesentlichen handelt es sich bei dieser bald mehr oberflächlich, bald tiefer sitzenden sclerosirenden Glossitis um eine zellige Infiltration mit Uebergang in festes fibröses Bindegewebe. Auf diese Weise entstehen diffuse Indurationen oder umschriebene Knoten mit eigenthümlicher Verhärtung der Zunge, besonders wenn grössere Partieen der Zunge erkrankt sind. Der Verlauf dieser sclerosirenden syphilitischen Glossitis ist sehr chronisch.

Die Behandlung der Zungen-Syphilis ist theils local, theils allgemein durch Anwendung der Schmiercur oder der hypodermatischen Darreichung des Quecksilbers; in den späteren Stadien empfiehlt sich vor Allem Jodkali in nicht zu kleinen Dosen (bezüglich der Behandlung der Lues s. Allg. Chir. 2. Aufl. § 84).

Bezüglich der Localbehandlung sei Folgendes hervorgehoben. Bei syphilitischer Primärinfection der Zunge empfiehlt sich baldige Zerstörung des Infectionsherdes durch Excision oder durch den Galvanocauter.

Secundäre syphilitische Geschwüre der Zunge werden nach allgemeinen Regeln behandelt. Sehr zweckmässig ist die Anwendung von 1% Chromsäure (ein- oder mehrmals täglich), ferner von Borax-Glycerin oder Tannin-Glycerin und besonders von Jodoform eventuell mit Morphium bei grösseren Schmerzen. Die Geschwüre werden ferner zeitweilig mit dem Höllensteinstift geätzt und durch Gurgelwässer (Borax, Kal. chlor.

u. s. w.) sorgt man für sorgfältige Reinigung des Mundes. Das Rauche ist stets streng zu verbieten.

Bei schwerer secundärer Lues der Zunge, bei tiefen Geschwüren, b aufgebrochenen Syphilomen wird man ebenfalls operativ vorgehen. I Narcose oder unter Anwendung von Cocain wird die Zunge eventuell durc eine durch die Mitte derselben gezogene Seidenschlinge hervorgezogen un dann die betreffende Stelle energisch ausgekratzt und nachträglich mit der Thermocauter von PAQUELIN oder mit dem Galvanocauter behandelt. Fü die Nachbehandlung empfiehlt sich Jodoform. Bei sclerosirender syphilitische Glossitis giebt man Jodkali in grossen Dosen. —

Aktinomykose der Zunge ist nicht allzu selten. Unter 21 Fälle von Aktinomykose, welche in der Klinik ALBERT's 1882 bis 1888 behandel wurden, betrafen vier die Zunge. Bezüglich der Lehre von der Aktinomy kose verweise ich auf § 86 der Allg. Chir. 2. Aufl. —

Nervöse Erkrankungen der Zunge.

Nervöse Erkrankungen der Zunge. — Von nervösen Erkran kungen der Zunge sind zu erwähnen die Bewegungsstörunge (Spasmus oder Krampf und Paralyse) und die Störungen des Ge fühls (Neuralgie oder Anästhesie) und des Geschmacks.

Krampf (Spasmus) der Zunge.

Krampf (Spasmus) der Zunge. — Der Krampf des Hypoglossus kommt nach An sicht aller Autoren isolirt sehr selten vor, häufiger dagegen als Symptom verschiedene nervöser Allgemeinstörungen, z. B. nach BUTLIN besonders nach Verletzungen der Central organe (Commotio und contusio cerebri) bei Hysterie, Chorea, Epilepsie, Eklampsie progressiver Muskelatrophie, Bulbärparalyse u. s. w. Theils handelt es sich um peri phere, theils um centrale Störungen. Reflectorisch entstehenden Krampf der Zung hat man bei Krankheiten der Zähne und des Zahnfleisches beobachtet. Eine der ge wöhnlichsten Formen des Hypoglossuskrampfes äussert sich durch das unwillkürlich anfallsweise Hervorstrecken der Zunge. BUTLIN erwähnt eine Beobachtung vo WINOGRAD, wo bei einem 9jährigen Mädchen die Zunge in ziemlich regelmässige Zwischenräumen aus dem Munde hervorgestossen und etwa 8—15 Secunden lang hervo gestreckt blieb. Wird durch Zusammenpressen der Zähne das Herausstrecken der Zung verhindert, dann geht der Krampf zuweilen innerhalb des Mundes vor sich und di Zunge kann hörbar gegen die Zahnreihe anschlagen (BERGER). Der Krampf entste entweder vollständig unabhängig und ohne Zuthun des Kranken, oder aber er wird durc bestimmte ausgeführte oder beabsichtigte Bewegungen, z. B. beim Versuch zu sprech oder zu essen, hervorgerufen (VALLIN). Der Articulationskrampf hat Aehnlichkeit m dem Schreibkrampf und dem gewöhnlichen Stottern (Aphonia spastica), welches nac BUTLIN meist dadurch bedingt ist, dass die Coordination der Respirationsmuskeln un der Muskeln des Larynx aufgehoben ist (s. auch S. 298).

Die Prognose ist meist günstig.

Die Behandlung richtet sich vor Allem gegen die Ursache, im Uebrigen empfieh sich die Anwendung der Electricität und zwar des constanten Stromes, ferner die Da reichung von Chinin, Bromkalium, Eisen, Belladonna, roborirendes Regimen, besonde auch Seereisen u. s. w. Beim Articulationskrampf empfehlen BUTLIN u. A., dass d Kranken häufiger laut sprechen und lesen, um die Harmonie der verschiedenen Muske allmählich wiederherzustellen. —

Paralysen der Zunge.

Die Paralyse der Zunge — unilateral oder bilateral — ist fast stets durch ce trale Ursachen (Verletzungen oder Erkrankungen), sehr selten durch periphere V änderungen, z. B. durch Verletzungen des N. hypoglossus oder durch Druck von G schwülsten bedingt. Bezüglich der genaueren Schilderung der motorischen u sensiblen Störungen besonders auch der Geschmacksalteration an der Zun muss ich auf die Lehrbücher der Neuropathologie verweisen. —

Neuralgie der Zunge.

Neuralgieen, welche sich auf den Nervus lingualis beschränk sind sehr selten, meist ist der Hauptstamm, von welchem der N. lingu

geht, der III. Ast des Trigeminus, der N. inframaxillaris erkrankt. Reine linguale Neuralgieen sind im Allgemeinen schwer zu heilen und ihre Ursachen sind oft schwer nachzuweisen, wenn man von jenen Fällen absieht, wo sie durch cariöse Zähne resp. scharfe Zahnränder, durch Erkältung oder durch Operationen an der Zunge bedingt sind.

Bezüglich der Behandlung der Neuralgie des N. lingualis gelten dieselben Regeln wie für die Behandlung der übrigen Neuralgieen im Gebiete des Trigeminus, auf welche ich hiermit verweise (s. § 34). Dort ist auch die etwa vorzunehmende Aufsuchung des N. lingualis behufs Durchschneidung resp. Resection, Ausreissung oder Dehnung desselben genauer beschrieben (s. S. 203). —

Sonstige Erkrankungen der Zunge.

Sonstige Zungen-Krankheiten. — An der Zunge kommen analoge Erkrankungen wie an der Haut vor.

Herpes der Zunge.

Herpes der Zunge, d. h. in Gruppen stehende Bläschen resp. Pusteln, beobachtet man besonders bei Verdauungsstörungen, vorzugsweise bei Trinkern. Die Bläschen sitzen meist an der Spitze oder an den Rändern der Zunge.

Die Behandlung besteht in Beseitigung der Verdauungsstörungen, Vermeidung von Alcohol und in localer Anwendung von Bismuth. subnitr., Borax-Honig, Tannin- oder Alaunlösungen. —

Pemphigus.

Pemphigus der Zunge, d. h. die Bildung grösserer, mit einem gelblichen seropurulenten Inhalte gefüllter Blasen auf der Zunge und auf der Wangenschleimhaut ist sehr selten. Butlin erwähnt einen Fall von Dickson, wo bei einer durch die Krankenpflege ihres erkrankten Mannes erschöpften Frau unter Fieber Pemphigus der Zunge und dann allgemeiner Pemphigus der Haut auftrat. —

Lichen der Zunge.

Lichen der Zunge beschreibt Butlin als zuerst punktförmige, dann confluirende grössere weisse Flecken und Streifen. Stets ist nach Butlin Lichen der Haut vorhanden. Als Therapie hat man besonders Arsenik empfohlen. —

Leukom der Zunge (Leukoplakia).

Leukom der Zunge, d. h. die Umwandlung der Zungenschleimhaut in ein dünnes, bläulich weisses oder perlgraues Häutchen, welches von der Unterlage nicht abziehbar ist, ohne dass letztere blutet und wund wird. Die Ausdehnung des Leukoms ist sehr verschieden. Eigentliche Beschwerden fehlen in der Regel vollständig, nur wenn der weisse Belag in den späteren Stadien dick und fest wird oder sich von der Unterlage ablöst, sind geringe subjective Empfindungen vorhanden. Bezüglich des Wesens des Leukoms der Zunge gehen die Ansichten sehr auseinander, manche halten das Leukom der Zunge für eine der Psoriasis der Haut analoge Erkrankung. Im Wesentlichen handelt es sich um eine chronische Entzündung der Zungenschleimhaut (Nedopil). Der Verlauf ist sehr chronisch, Heilungen sollen nur sehr selten vorkommen. Nach Butlin geht Leukom nicht selten in Carcinom über.

Die Behandlung besteht in dem Verbot des Rauchens oder Tabakkauens, in der Vermeidung reizender, sehr süsser oder sehr saurer Speisen, in der Beseitigung etwaiger scharfer Zahnränder u. s. w. Bei Lues ist eine antisyphilitische Cur vorzunehmen. Local sind alle stark reizenden Mittel, besonders Aetzmittel zu verwerfen. Am meisten empfehlen sich Bepinselungen mit Spiritus vini und Glycerin aa, 1—2% Chromsäure, Boraxhonig oder 5—10% Papayotin (Schwimmer), ferner Gurgelungen mit Alaun, Borax, Bicarb. sodae u. s. w. Am besten wohl wirkt aber die galvanocaustische Ustion. Umschriebene Flecke wird man im Gesunden excidiren. —

Ichthyosis linguae (Keratosis, Tylosis).

Die Ichthyosis linguae beschreibt Hulke als eine meist umschriebene harte, zuweilen hornig anzufühlende, warzige Hypertrophie der Papillen des Zungenrückens in Folge chronischer superficieller Glossitis. Von den meisten Autoren, z. B. auch von Butlin, wird die Ichthyosis linguae als eine Varietät des Leukoms resp. der Psoriasis der Zunge aufgefasst, von welchen sie sich histologisch nicht unterscheiden soll. Die Ausdehnung der hornigen Veränderung der Zungenoberfläche ist sehr verschieden. In geeigneten Fällen wird sich Excision oder galvanocaustische Ustion als beste Behandlungsmethode empfehlen. —

Nigrities linguae.

Unter Nigrities linguae versteht man die Bildung schwarzer oder dunkelbrauner Flecken der Zunge, welche gelegentlich, z. B. bei Addison'scher Krankheit, beobachtet

werden. Nach Vernet und Schech gehört die schwarze Zunge nicht zu den mykotischen Erkrankungen, sondern zu den Hypertrophieen, welche mit starker Verhornung und Pigmentirung des Gewebes einhergehen. —

Raucherflecken der Zunge.

Die sog. Raucherflecken (Smokers patches) stellen nach Butlin dunkelrothe, braunrothe oder bläulichweisse, perlgraue umschriebene Flecken besonders des vorderen Theils des Zungenrückens dar, bedingt durch Veränderung des Epithels in Folge der Einwirkung des Rauchens. Auch sie gehen, wie das Leukom, zuweilen in Carcinom über. Die Behandlung besteht vor Allem im Verbot des Rauchens und des Alkohols, im übrigen ist die Localtherapie dieselbe wie bei Leukom. —

Annulus migrans, s. tinea tonsurans linguae (Wandernder Ausschlag).

Unter wanderndem Ausschlag (wandering rash Backer, Annulus migrans, Tinea tonsurans) versteht man eine sehr seltene Zungenerkrankung, welche besonders bei schwächlichen Kindern in Kinderhospitälern und Findelhäusern vorkommt. Aus anfangs erbsengrossen rothen Flecken entstehen allmählich kreisrunde oder ovale Ringe mit gelblichen Rändern. Durch Vorhandensein mehrerer solcher Ringe entsteht die sog. „Landkartenzunge". Nach Vanlair handelt es sich um eine chronische Papillitis. Syphilis, Parasiten, nervöse Einflüsse und die Zahnung werden als Ursache dieses unschuldigen chronischen Leidens angegeben, welches in der Regel nur etwas Jucken und Speichelfluss veranlasst. Die Behandlung besteht in der Anwendung von Adstringentien, von 1—2% Chromsäure und vor Allem in der Darreichung von kräftiger Kost. —

Auffallende Glätte der Zunge.

Bei manchen Formen der superficiellen Glossitis entsteht eine auffallende Glätte der Zunge in Folge Schwundes der Papillen, ferner schliesslich nicht selten schmerzhafte Excoriationen und oberflächliche Ulcerationen. Rauchen und der Genuss scharfer, würziger Speisen und schwerer Weine sind die wichstigsten Ursachen dieser chronischen Entzündung der Submucosa mit Atrophie der Schleimhaut. Bei so entstandenen Geschwüren müssen daher obige Schädlichkeiten vermieden werden, im übrigen wendet man local Boraxhonig, 1% Chlornatrium und Gurgelungen mit Kal. chlor. an. —

Haarzunge.

Als Haarzunge bezeichnet man die Bildung haarartiger längerer Epithelfortsätze über den Spitzen der Zungenpapillen in Folge von Epithelhyperplasie, meist mit starkem Zungenbelag. W. Roth empfiehlt Pinselungen mit 10% Salicylspiritus oder 10% alkohol. Sublimatlösung nach vorherigem Abschaben der Zunge. —

Excoriationen, Fissuren und Geschwüre.

Die Entstehung der Excoriationen, Fissuren und Geschwüre der Zunge haben wir oben bereits kennen gelernt. Wir sahen, dass besonders Traumen der verschiedensten Art, vorzugsweise auch scharfe cariöse Zahnränder, Verdauungsstörungen, die einzelnen Formen der Stomatiten, Tuberculose, Syphilis u. s. w., Geschwürsbildung in geringerem oder höherem Grade erzeugen. Die Behandlung ist bei der Lehre von der Stomatitis, beim Soor, bei der Tuberculose und Syphilis der Zunge angegeben worden. —

Einkerbungen der Zunge.

Einkerbungen der Zungenränder entstehen besonders durch die Zähne bei älteren Leuten. Butlin hat einen sehr charakteristischen und hochgradigen Fall in seinem Buche über Erkrankungen der Zunge abgebildet. —

Falten und Furchen der Zunge.

Falten und Furchen der Zunge beobachtet man am häufigsten bei Trinkern und Lues (s. oben S. 303).

Lepra der Zunge.

Bei Lepra finden sich kleine blasse Knötchen und Ulcerationen der Zunge, deren Diagnose durch sonstige Erscheinungen von Lepra an anderen Körperstellen und durch mikroskopischen Nachweis der Leprabacillen ermöglicht wird (s. Allg. Chir. 2. Aufl. § 85).

Aktinomykose.

Aktinomykose der Zunge ist mehrfach, z. B. von v. Hacker (Billroth's Klinik) beschrieben worden. In dem Falle v. Hacker's fand sich an der Spitze der Zunge ein haufkorngrosser harter Knoten, aus welchem sich durch Einstich die charakteristischen Körnchen entleerten (s. Allgemeine Chir. 2. Aufl. § 88, Aktinomykose). —

Thierische Parasiten.

Von thierischen Parasiten in der Zunge erwähnt Butlin das seltene Vorkommen der Trichine und in einem Falle das des Dracunculus (Filaria medinensis, Guinea Wurm). Der Wurm war wahrscheinlich durch einen der Speichelgänge oder durch den Gang der Blandin-Nuck'schen Drüse unter die Zunge gelangt und hatte eine schmerzhafte Geschwulst in der Zungenspitze in der Nähe des Frenulums veranlasst. —

§ 60.

Geschwülste der Zunge. Gutartige Geschwülste der Zunge. Lipom.

Geschwülste der Zunge. Gutartige Geschwülste der Zunge sind relativ selten, am häufigsten sind die bösartigen Neubildungen, vor Allem der Krebs.

Von den gutartigen Geschwülsten sah man in seltenen Fällen das Lipom, z. B. am Zungenrücken sowie im Mundboden unter der Zunge beobachtet. Die Lipome der

Zungenrückens entstehen wahrscheinlich in der Submucosa oder im intramusculären Gewebe, sie sitzen entweder als mehr oder weniger gestielte Bildungen auf dem Zungenrücken oder mehr in der Substanz der Zunge.

Die Exstirpation der gestielten Lipome geschieht nach vorhergegangener Bepinselung mit 5—10% Cocainlösung einfach mit der Scheere oder durch Galvanocaustik. Die Blutstillung des Stieles wird wohl am besten durch Galvanocaustik vorgenommen, falls sie überhaupt nothwendig ist. Auch die submucösen, eingekapselten Lipome der Zungensubstanz lassen sich leicht nach einer Incision auslösen. —

Fibrom der Zunge.

Die Fibrome sind etwas häufiger als die Lipome, sie kommen einzeln oder multipel, gestielt oder mehr breit aufsitzend vor. Gelegentlich beobachtet man auch tiefsitzende Fibrome in der Zungensubstanz, welche man wohl am leichtesten mit Cysten verwechseln kann.

Die Operation der Fibrome geschieht im Wesentlichen in derselben Weise, wie wir es eben für die Lipome kurz geschildert haben. —

Keloid.

Keloid der Zunge beobachtete Sedgewick. —

Chondrom. Osteom.

Auch Chondrome, ja auch Osteome hat man in der Zunge in seltenen Ausnahmefällen gesehen. Weber, Arnold, Bastien u. A. haben Chondrome der Zunge beschrieben. Die Chondrome und Osteome entstehen wohl stets aus verirrten fötalen Knorpelkeimen. —

Angiome.

Die Angiome der Zunge sind theils capillare, theils venöse oder arterielle Angiome. Am besten unterscheidet man 1) das Angioma simplex (Teleangiectasie, Naevus vasculosus, plexiformes Angiom), aus erweiterten und neugebildeten Capillaren und Uebergangsgefässen bestehend. Hierzu rechnen wir auch das Aneurysma s. Angioma cirsoides (A. anastomoticum), jene pulsirenden Angiome, welche durch Erweiterung und Hyperplasie von Capillaren und Arterienästen entstehen. 2) Das cavernöse Angiom (Tumor cavernosus), welches aus Endothel tragenden, mit flüssigem oder geronnenem Blute erfüllten Hohlräumen besteht.

Dem Angioma arteriale cirsoides s. anastomoticum entspricht an den Venen das Angioma simplex venosum s. varicosum.

Zwischen diesen capillaren, arteriellen und venösen Angiomen giebt es zahlreiche Uebergangsformen und in der Regel handelt es sich um theils capillare und venöse oder um capillare und arterielle Angiome. Dem entsprechend bilden die Angiome bald bläuliche, bald hellrothe charakteristische Geschwülste, welche nur selten über wallnussgross werden. Die angeborenen Angiome der Zunge können spontan wieder vollständig verschwinden oder stationär bleiben, während sie sich in anderen Fällen oft sehr rasch zu ansehnlichen Geschwülsten entwickeln. Die Angiome sitzen entweder auf der Zungenoberfläche oder auch in der Zungensubstanz. Die Hauptgefahr bei den oberflächlich sitzenden Angiomen ist immer die Blutung.

Lymphangiome.

Häufiger noch als die Blutgefässgeschwülste sind die analogen Lymphgefäss-Neubildungen, die Lymphangiome. Die meisten Fälle von sog. angenitaler Makroglossie (Prolapsus linguae) sind, wie besonders Wegner zeigte, wohl durch Lymphangiom bedingt (s. Fig. 189). Die Lymphangiome bestehen im Wesentlichen aus erweiterten und hypertrophischen Lymphgefässen, welche sich, wie die Angiome, zu cavernösen und zu ausgesprochen cystischen Bildungen umwandeln können. Dem entsprechend unterscheidet man: 1) ein Lymphangioma simplex; 2) ein cavernöses Lymphangiom und ein cystisches Lymphangiom (L. cysticum).

Fig. 189. Makroglossie bei einem 20jähr. Mädchen (Lymphangiom). Göttinger Klinik.

Zuweilen combiniren sich bei Makroglossie die Lymphangiectasie und die Angiombildung und es entstehen dann ganz beträchtliche Vergrösserungen der Zunge. W. Busch hat einen derartigen Fall abgebildet, eine theils cavernöse, theils lymphangiectatische Entartung der Zunge bestand (s. Fig. 190).

Behandlung der Angiome und Lymphangiome.

Die Behandlung der Angiome und der Lymphangiome ist im Wesentlichen

dieselbe. Vor allem ist die Stichelung mit dem Paquelin oder dem Galvanocauter empfehlenswerth, eventuell bei grossen Geschwülsten in zahlreichen Sitzungen. Umschriebene, mehr oder weniger gestielte Angiome wird man mit oder ohne vorherige Unterbindung der Art. lingualis (s. § 62 S. 318) excidiren. —

Sarcome der Zunge.

Primäre Zungensarcome sind sehr selten, Albert, Jacobi, Godlee u. A. haben derartige Fälle beschrieben. Es handelte sich theils um Rundzellen-, theils um Spindelzellensarcom, in einem Falle von Albert traten ausgedehnte Metastasen auf. Ein plexiformes Sarcom der Zunge beobachtete Berg (Stockholm) und Santesson. —

Papillome (Warzen).

Papillome in Folge von Hyperplasie der Deckepithelien und der Papillen beobachtet man am häufigsten auf dem Zungenrücken. Die Papillome sind eigentlich Mischgeschwülste, entstanden durch Neubildung der Bindesubstanz und der Epithelien. Man unterscheidet harte und weiche Papillome. Die harten bestehen vorzugsweise aus Epithelien, die weichen sind durch ein weiches Stroma mit reicherer Gefässbildung und geringerer Epithelwucherung charakterisirt. Zu den letzteren gehören die sog. Blumenkohlgewächse und die spitzen Condylome. Diese gutartigen papillären Wucherungen dürfen nicht mit syphilitischen Condylomata lata und nicht mit papillären Carcinomen verwechselt werden. Auch die Carcinome der Zunge entstehen zuweilen aus solchen anfangs gutartigen papillären Wucherungen. Charakteristisch für Carcinom ist, dass die Basis der Geschwulst hart und infiltrirt ist, während die der gutartigen Papillome resp. Epitheliome weich ist. Carcinome der Zunge beobachtet man ferner in der Regel nur bei Leuten, welche mindestens über 40 Jahre alt sind, Papillome kommen auch im jugendlichen Alter vor.

Fig. 190. Lymphangiom und Cavernom der Zunge.

Die Entfernung der Papillome geschieht mit der Scheere oder mit dem Messer und durch galvanocaustische Ustion der Stielstelle wird man die Blutung stillen. —

Adenome.

Adenome der Zunge sind selten, sie bilden theils polypenartige Wucherungen, theils sind sie in der Zungensubstanz eingelagert. Man hat sowohl acinöse, wie tubulöse Adenome beobachtet. Die tieferen Adenome entwickeln sich zuweilen aus den Blandin-Nuhn'schen Schleimdrüsen in der Spitze der Zunge. —

Cysten.

Die Cysten der Zunge sind, wenn wir von den oben beschriebenen Lymph- und Blutcysten absehen, im Wesentlichen Retentionscysten der Schleimdrüsen. Die letzteren werden selten über haselnussgross, sie stellen prall gefüllte fluctuirende Bildungen mit schleimigem oder gallertartigem Inhalte dar, sie prominiren in der Regel auf dem Zungenrücken oder an den Rändern, selten sitzen sie tiefer im Gewebe.

Parasitäre Cysten.

Parasitäre Cysten der Zunge (Cysticercus cellulosae und Echinococcus) sind sehr selten.

Die Behandlung der Cysten besteht in Incision mit möglichster Abtragung der Cystenwand nach vorheriger Einpinselung einer 5—10% Cocainlösung auf die betreffende Zungenstelle. Den Rest der Cystenwand kann man dann durch Galvanocaustik möglichst zerstören.

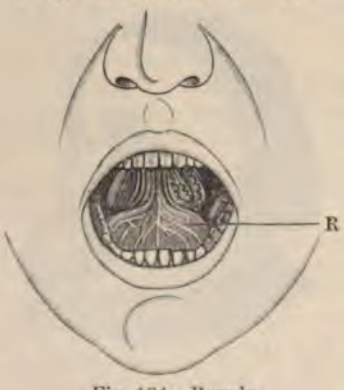

Fig. 191. Ranula.

Ranula.

Ranula. — Die practisch wichtigste Cyste ist die unter der Zunge gelegene Ranula oder Fröschleingeschwulst (Fig. 191). Die Genese dieser Ranula war früher durchaus unklar. Erst v. Recklinghausen hat durch sorgfältige anatomische Untersuchung nachgewiesen, dass die Ranula am häufigsten durch cystische Dilatation eines Hauptdrüsenganges

der Blandin-Nuhn'schen Schleimdrüsen, welche in der Spitze der Zunge liegen, entsteht. Wahrscheinlich verstopft sich der Drüsengang, z. B. durch entzündliche Vorgänge in seinem Innern oder in seiner Umgebung und durch Anstauung des Drüsensecretes entstehen dann jene charakteristischen kugeligen oder mehr eiförmigen Cysten unter der Zunge seitlich oder zu beiden Seiten vom Frenulum. Der Inhalt der Ranula ist eine zähe, schleimige, fadenziehende Flüssigkeit.

Ausser dieser „typischen" Ranula, welche als Retentionscyste der Blandin-Nuhn'schen Schleimdrüsen aufzufassen ist, giebt es auch noch andere analoge cystische Bildungen unter der Zunge, welche ebenfalls zur Ranula gerechnet werden und dieselben Erscheinungen darbieten. Hierher gehören die gelegentlich vorkommenden Retentionscysten des Ausführungsganges der Glandula submaxillaris (Ductus Whartonianus) in Folge von Verletzung des Ganges durch Entzündungen oder durch Concrementbildung (Speichelsteine s. § 84). Ebenso können durch Verlegung der Ausführungsgänge der Glandula sublingualis, des Ductus sublingualis (s. Bartholianus) und der Ductus Rivini (s. § 81 Anatomie der Speicheldrüsen) sublinguale Cysten entstehen.

Auch Dermoidcysten (s. unten) und Kiemengangscysten (angeborene Cystenhygrome) können ranulaartige Cysten bilden. Dass die Ranula auch aus einem Schleimbeutel auf der Oberfläche des Musculus genioglossus entstehe, wie Fleischmann behauptet, ist nach v. Recklinghausen unrichtig.

Die operative Behandlung der Ranula muss mit besonderer Sorgfalt geschehen, weil sonst Recidive entstehen. Die einfache Incision genügt niemals. Am besten ist es, wenn man die vordere Wand der Cyste mit einer Hakenpincette erfasst, dieselbe möglichst vollständig mit einer kleinen Cooper'schen Scheere abträgt und dann die Ränder des Cystenwandrestes mit der Mundschleimhaut durch Catgutnaht vereinigt. Sodann cauterisire ich ganz leicht die hintere Cystenwand, besonders in der Richtung der Blandin-Nuhn'schen Schleimdrüsen nach der Zungenspitze hin, mit einem feinen Galvanocauter. Die anfangs vorhandene Vertiefung an der Stelle der Cyste verschwindet sehr bald. Auf diese Weise treten fast niemals Recidive ein, wohl aber ist es zuweilen nothwendig, dass man die zu frühzeitige Verklebung durch Sondirung des Cystengrundes wieder aufhebt und dann leicht mit Höllensteinstift ätzt. Die sonstige Nachbehandlung besteht in der Anwendung antiseptischer Gurgelwässer. —

Dermoide.

Im Mundboden, meist in der Mittellinie zwischen M. geniohyoideus und Genioglossus oberhalb der Mylohyoideus finden sich zuweilen Dermoidcysten. Dieselben sind entweder am Zungenbein oder am Unterkiefer adhaerent. Ausnahmsweise sitzen die Cysten auch seitlich. Sie werden am besten von aussen exstirpirt. —

Carcinome der Zunge.

Carcinom der Zunge. — Die Carcinome der Zunge sind vorwiegend eine Erkrankung des höheren Alters, sie kommen besonders an der vorderen Partie und an den Seiten der Zunge vor, seltener an der hinteren Hälfte derselben. Die Zungencarcinome gehen am häufigsten von den Deckepithelien, seltener von den Schleimdrüsen aus.

Vorkommen, Ursachen des Zungencarcinoms.

Am häufigsten erkranken Männer im Alter von 40—60 Jahren. Nach einer Zusammenstellung von Barker betrafen von 293 Fällen von Zungencarcinom nur 46 das

Abscessbildung. Auch an der Zunge hat man beobachtet, dass der Fremdkörper wandert und schliesslich an einer anderen Stelle, z. B. am Halse, zum Vorschein kommt.

§ 59. *Entzündungen und sonstige Erkrankungen der Zunge. Acute Glossitis.*

Entzündungen und sonstige Erkrankungen der Zunge. — Die acute Entzündung der Zunge (Glossitis acuta) ist entweder mehr oder weniger beschränkt, z. B. auf eine Zungenhälfte (Hemiglossitis) oder aber über die ganze Zunge verbreitet. Die Ursachen der acuten Glossitis sind Verletzungen, z. B. besonders Stich- oder Schussverletzungen, Bisswunden durch Thiere (Bienen, Wespen etc.), Verbrennungen und Verätzungen durch Mineralsäuren, Stomatitiden im Verlauf von fieberhaften Allgemeinerkrankungen wie Typhus und acute Exantheme u. s. w. In einem Falle sah ich eine bedeutende acute Glossitis durch Milzbrand-Infection bei einem Fleischer. Häufig geht die Entzündung von Zungengeschwüren aus, z. B. im Anschluss an Stomatitis mercurialis, oder die acute Glossitis entsteht durch Ausbreitung einer Entzündung in der Nachbarschaft, z. B. eines Haut- oder Schleimhauterysipels, welches auf die Zunge übergreift.

Klinisch lassen sich im Wesentlichen zwei Formen der acuten Glossitis unterscheiden: 1) die acute parenchymatöse Glossitis mit Ausgang in Zertheilung ohne Eiterung und 2) die schwere diffuse eiterige (septische) Phlegmone der Zunge und des Mundbodens in Folge septischer Infection einer vorhandenen Continuitätstrennung der Zunge resp. der Mundhöhle.

Jede acute Glossitis verläuft in der Regel sehr rasch, die vorhandene Schwellung nimmt schnell zu. In Folge der Schwellung wird die Zunge steif, sodass das Sprechen und Essen mehr oder weniger erschwert ist. Schon innerhalb 24 Stunden kann die Zunge, z. B. nach Bienen- oder Wespenstichen, das Zwei- bis Dreifache ihrer normalen Grösse erlangen und nach aussen vor den Zähnen zum Vorschein kommen. Die Schmerzen sind gewöhnlich sehr beträchtlich, die Zunge ist in der Regel trocken und mehr oder weniger stark belegt, die Schleimsecretion ist profus. Die Respirationsbehinderung kann so hochgradig werden, dass die Tracheotomie ausgeführt werden muss. Die Temperatursteigerung beträgt oft 39—40° C.

Der weitere Verlauf der acuten Glossitis ist in der Regel günstig, schon in 2—3—5 Tagen schwillt die Zunge vollständig ab, zuweilen aber bleibt ein gewisser Grad von Schwellung längere Zeit bestehen.

In anderen Fällen erfolgt umschriebene Abscessbildung verschiedenen Grades oder seltener schwere diffuse Vereiterung und Tod durch allgemeine Sepsis, durch Pneumonie. Gangrän eines Theils der Zunge wird nur selten beobachtet.

Zuweilen bleiben chronische abgekapselte Abscesse in der Zunge zurück, welche man in Folge ihrer umgebenden reactiven Verhärtung leicht mit Carcinom verwechseln kann.

Die Prognose der acuten Glossitis ist im Allgemeinen durchaus günstig, weil die leichteren Fälle bei weitem die häufigsten sind.

Die Behandlung besteht in leichteren Fällen in antiseptischer Behandlung der vorhandenen Wunden, in sorgfältiger Desinfection der Mundhöhle durch entsprechende Gurgelwässer (Kal. chlor., Borsäure, Re-

Der weitere Verlauf des Zungencarcinoms ist ein sehr ungünstiger und sind die betreffenden Patienten sehr beklagenswerth. Ein typisches ulceröses Zungencarcinom breitet sich in der Regel rasch aus und ergreift je nach dem Sitz Mundboden und Kiefer oder bei Carcinom der hinteren Zungengegend Gaumenbogen, harten Gaumen, Tonsillen und Epiglottis. Bei ausgedehnteren carcinomatösen Ulcerationen ist oft Kieferklemme vorhanden, sodass die fest aufeinander gepressten Zähne erst in Narcose gewaltsam durch Mundklemmen von einander entfernt werden können. In diesem Zustande kommen die Kranken nicht selten erst zum Chirurgen und nach gewaltsamer Eröffnung des Mundes erblickt man dann die bereits vorhandenen furchtbaren, penetrant stinkenden Zerstörungen, welche durch das Zungencarcinom erzeugt worden sind. Mit dem weiteren Umsichgreifen des Carcinoms werden Sprache und Schluckbewegungen immer mehr beeinträchtigt und besonders leiden die Kranken unter der stinkenden Krebsjauche. Der Tod wird durch zunehmenden Marasmus, Inanition, Pneumonie, Sepsis, durch intercurrente Blutungen u. s. w. herbeigeführt.

Die Dauer des Zungencarcinoms bis zum tödtlichen Ausgange ist verschieden. Die grosse Mehrzahl der nicht operirten Kranken stirbt etwa innerhalb 1—1½ Jahren nach Beginn der Erkrankung.

Metastasen in inneren Organen findet man nicht häufig.

Diagnose des Zungenkrebses.

Die Diagnose des typischen ulcerösen Zungencarcinoms ist nach der eben gegebenen Schilderung wohl meist leicht. Verwechselungen des Zungencarcinoms sind besonders möglich mit syphilitischen oder tuberculösen Ulcerationen, mit gutartigen Verdickungen und Ulcerationen, ferner mit Papillomen. Auch Infiltrationen um chronische Abscesse der Zunge und eingeheilte Fremdkörper kann man mit Carcinom verwechseln. So excidirte ich, wie schon erwähnt, ein angebliches Carcinom der Zungenspitze und fand eine eingeheilte Seidenschlinge in der hart infiltrirten, nicht carcinomatös erkrankten Zungenspitze, welche ein früherer Arzt wegen Verletzung der Zunge angelegt und nur unvollständig entfernt hatte.

In allen Fällen, wo Verdacht auf Zungencarcinom ist, soll man auch vor der Operation eine sorgfältige mikroskopische Untersuchung des abgeschabten Geschwürsbelags und kleiner nach Cocaineinpinselung excidirter Geschwulstpartieen besonders vom Rande der Neubildung vornehmen. Bevor man das Untersuchungsmaterial dem Carcinom entnimmt, muss man letzteres erst sorgfältig reinigen. Für Carcinom spricht besonders, wenn man in dem abgeschabten Gewebsmaterial vom vorher gereinigten Geschwür die charakteristischen Epithelzellenkugeln und Zellennester findet. Die Epithelzellen finden sich bei Carcinom in lebhafter Wucherung, sie enthalten 2—3 und mehr Kerne. Ein sicheres Resultat liefert sodann die histologische Untersuchung kleiner excidirter Partieen der Neubildung. Bei nicht ulcerösen Zungencarcinomen ist die mikroskopische Untersuchung des abgeschabten Belags natürlich ohne Resultat. Auch für Tuberculose und Syphilis ergiebt die histologische Untersuchung excidirter Theile das sicherste Resultat, bei Tuberculose besonders durch den Nachweis der Tuberkelbacillen.

Im Uebrigen ist für die Diagnose des Carcinoms das Alter des Kranken wichtig. Zungencarcinom tritt nicht vor dem 40. bis 50. Lebensjahre auf. Tuberculose und Syphilis in der Regel früher. Stets soll man ferner eine genaue Anamnese aufnehmen und den Kranken sorgfältig untersuchen, um festzustellen, ob sonstige tuberculöse oder syphilitische Erscheinungen vorhanden waren oder noch vorhanden sind.

Bei jedem Carcinom, besonders aber bei Zungenkrebs hängt die Möglichkeit der Heilung des Kranken von einer frühzeitigen Diagnose ab. Je früher das Carcinom erkannt wird, um so eher kann der Kranke durch rechtzeitige Operation definitiv gerettet werden.

Prognose des Zungenkrebses.

Die Prognose des Zungencarcinoms haben wir bereits zur Genüge angedeutet. Wenn das Carcinom nicht frühzeitig im Gesunden radical exstirpirt wird, dann geht der

Kranke unabwendbar meist in 1—2 Jahren, nicht selten schon eher zu Grunde. Nach Butlin werden von 100 Operirten etwa 10 definitiv geheilt. Auch Barker zählte unter 170 operirten Zungencarcinomen 17 dauernde Heilungen. Von 80 Kranken Butlin's waren 70 operirt und von letzteren waren 9 geheilt (13%), d. h. länger als 1 Jahr ohne Recidiv. Die Beobachtungsdauer bei diesen Geheilten betrug seit der Operation 17 Monate bis 2—4—6—11 Jahre. Wenn auch durch die Operation keine dauernde Heilung erzielt wird, so wird das Leben in der Regel durch die Operation doch verlängert, die Schmerzen werden verringert und die ganze Lage des Kranken oft genug gebessert.

Behandlung des Zungencarcinoms.

Die Behandlung des Zungenkrebses ist vor allem eine operative. je früher das Carcinom radical exstirpirt wird, um so besser.

Von der grössten Wichtigkeit ist die Prophylaxe, d. h. dass man alle verdächtigen Geschwüre an der Zunge möglichst bald zu heilen sucht, eventuell durch Excision, wenn sie auch noch nicht krebsig sind. Aus jedem länger bestehenden, anfangs gutartigen Zungengeschwür kann Carcinom entstehen. Aus demselben Grunde sind auch gutartige papilläre oder adenomatöse Wucherungen der Zunge radical zu beseitigen. Sehr verwerflich ist die allzu lange Behandlung der Zungengeschwüre, resp. der beginnenden Carcinome durch Aetzmittel, weil in Folge dieser allzu kräftigen Reizungen das Wachsthum eines Carcinoms nur gefördert und die für die Exstirpation günstige Zeit, wo Krebs im Entstehen ist, versäumt wird. Es ist ein wichtiger Erfahrungssatz, dass man besonders bei Individuen mit empfindlicher Zunge alle Reizungen der letzteren verhüten soll, ganz besonders ist bezüglich des Rauchens, des Genusses würziger Speisen und der Spirituosen strengste Vorsicht nöthig. Oft genug könnte auch durch rechtzeitige Beseitigung scharfer, cariöser Zahnstümpfe die Entstehung eines Zungencarcinoms verhindert werden.

Wäre eine solche Prophylaxe, wie ich sie soeben ganz kurz in allgemeinen Zügen angedeutet habe, Gemeingut aller Aerzte, dann wäre die Zahl der Zungenkrebse jedenfalls geringer. —

§ 61. *Die operative Behandlung maligner Zungengeschwülste, besonders des Zungenkrebses.*

Die operative Behandlung maligner Zungengeschwülste, besonders des Zungenkrebses. — Als Regel für die Excision der Zungencarcinome gilt, dieselben im Gesunden mindestens 1 cm vom Krebsrande zu exstirpiren.

Die Geschichte und operative Behandlung des Zungenkrebses ist in neuerer Zeit besonders von Wölfler in klarer und umfassender Weise bearbeitet worden. Wölfler giebt in dieser Arbeit auch einen genaueren Bericht über 45 von Billroth in den letzten $2^1/_2$ Jahren operirten Zungencarcinome. Jedem, welcher sich auf diesem Gebiete eingehender unterrichten will, sei diese Arbeit angelegentlichst empfohlen (Arch. für klin. Chirurgie 1881, Bd. XXVI. Heft 2).

Die Exstirpation der Zungencarcinome muss unter strengster Antiseptik vorgenommen werden. Vor allem muss die Mundhöhle vor der Operation sorgfältig durch desinficirende Mundwässer gereinigt werden, Zahnstein, faule cariöse Zahnwurzeln und Zahnstümpfe müssen vorher beseitigt werden. Jauchige Carcinomgeschwüre cauterisirt man vorher mit dem Thermocauter oder starker Lapislösung. Behufs Beschränkung der Blutung bei der Exstirpation ausgedehnterer Zungencarcinome ist mit Recht die Continuitätsunterbindung der Art. lingualis der betreffenden Seite oder beiderseits allgemein üblich. Bezüglich der Aspiration von Blut und Eiter in die

uftwege und die Verhütung von Schluckpneunomieen gelten hier ieselben Regeln, wie wir sie für die Operationen an den Kiefern (§ 53 . 278) genauer beschrieben haben. Auch hier ist besonders bei totaler Zungenxstirpation die prophylactische Tracheotomie und Tamponade der rachea resp. des Aditus laryngis oft nothwendig. Man kann dann uch nach Beendigung der Operation die Tamponade der Operationswunde it Jodoformgaze vornehmen. Die Ernährung des Kranken geschieht nach er Exstirpation ausgedehnter Zungencarcinome, besonders nach Totalexstiration, mittelst der Schlundsonde.

Keilförmige Exstirpation kleinerer Carcinome am Zungenrande und an der Zungenspitze.

Kleinere Knoten und Geschwüre werden keilförmig, eventuell ne Narcose nach Bepinselung mit 5—10% Cocainlösung oder nach Inction derselben mit Scheere oder Messer exstirpirt; der Defect wird ann sofort durch entsprechend tiefgreifende feine Seiden- oder Catgutnähte eschlossen. Will man bei Excision von Carcinomen der Zungenspitze möglichst lutleer operiren, so kann man die beiden Art. raninae umstechen, indem an nach B. Schmidt eine krumme Nadel neben dem Frenulum dicht oberalb einer Caruncula sublingualis etwa $1^1/_2$ cm nach aussen von der Mittelnie quer durch die Mitte der Zunge durchsticht und die beiden Enden auf er entgegengesetzten Seite knotet. Nach Beendigung der Operation wird ie Schnürschlinge durchschnitten und entfernt. In der Regel ist diese mstechung der Art. raninae unnöthig, die Blutung steht sofort durch rasch ngelegte Naht. Für weiter nach hinten reichende Excision hat v. Langenbeck die temporäre Massenligatur durch die Basis jeder Zungenälfte empfohlen. Bei nur einseitiger Operation würde nur eine Umstechung n der betreffenden Zungenhälfte nothwendig sein. Auch durch Galvanoaustik kann man kleinere Carcinome blutleer beseitigen.

Operirt man in Narcose, so wird der Mund durch die S. 292 Fig. 187 abebildete Mundklemme offen gehalten und die Zunge durch eine durchgelegte eidenfadenschlinge genügend weit hervor gezogen, dann wird der erkrankte ungentheil mit Hakenpincette gefasst und mit Scheere oder Messer exstirpirt.

Exstirpation grösserer Zungencarcinome.

Bei der Exstirpation grösserer Zungencarcinome, besonders der eit nach hinten reichenden Carcinome sind besondere Vorkehrungen zu effen, welche einmal die Beschränkung der Blutung und sodann öglichst freie Zugänglichkeit zum Krankheitsherd betreffen.

Um die Blutung bei der Exstirpation grösserer oder weit nach hinten tzender Carcinome zu beschränken, bedient man sich vor allem der unilateralen oder bilateralen Continuitätsligatur der Art. lingualis, eren Ausführung auf S. 318 § 62 genauer beschrieben ist. Handelt es sich um ne halbseitige Zungenexstirpation, so genügt in der Regel die Ligatur der nen Art. lingualis der betreffenden Seite, sicherer wirkt aber stets die nterbindung beider Linguales. Von der Operationswunde aus kann man nn etwaige carcinomatöse Lymphdrüsen gleich entfernen. Bei tiefgreifenden arcinomen der Zunge empfiehlt Wölfler mit Recht auch noch die Art. axillaris ext. vorher zu unterbinden. Uebrigens hat Démarquay die nterbindung einer oder beider Art. linguales auch für nicht mehr operire Zungenkrebse empfohlen, um durch die nachfolgende Schrumpfung das achsthum des Zungencarcinoms zu hemmen und die sonstigen Beschwerden lindern.

Die Umstechung der Art. raninae bei Operationen an der Zungenspitze oder die temporäre Massenligatur durch die Basis der Zunge haben wir bereits oben S. 313 erwähnt.

Sodann kann man die Blutung beherrschen durch Operation des Zungenkrebses mittelst des Ecraseurs, der Galvanocaustik oder des Thermocauters von PAQUELIN.

Ecrasement. Die Abquetschung eines krebsig erkrankten Zungentheils durch den Ecraseur (s. Allgem. Chirurgie 2. Aufl. S. 67) ist gegenwärtig mehr oder weniger ausser Gebrauch gekommen. Will man z. B. den freien Theil der Zunge abquetschen, so sticht man durch die möglichst mittelst Fadenschlinge oder Hakenzange hervorgezogene Zunge zwei Stahlnadeln senkrecht von oben nach unten durch die Zunge und legt hinter diese Nadeln die Ecraseurkette um die Zunge. Die Nadeln sollen das Abgleiten des Instrumentes verhindern. Schwieriger ist das Abquetschen einer lateralen Zungenhälfte. Die Abquetschung der ganzen Zunge an ihrer Basis kann man in der Weise vornehmen, dass man nach CHASSAIGNAC und MAISONNEUVE vom Halse aus den Mundboden in der Mittellinie bis zur Zungenwurzel spaltet, dann einen Faden durch Einstechen einer Nadel in die Mundhöhle um die Zungenwurzel legt und auf der anderen Seite wieder in der Mittellinie der Operationswunde aussticht. Nun legt man die Ecraseurkette mit Hülfe dieses Seidenfadens um die Zungenbasis und quetscht letztere allmählich durch. Das Abgleiten der Kette verhindert man durch von vorne in die Zunge eingestochene spitze Haken.

Soll das Abquetschen mittelst des Ecraseurs wirklich unblutig verlaufen, so darf man nur sehr langsam operiren, d. h. etwa jede Minute die Hebelstange des Quetschers um einen Zahn vorrücken lassen.

Galvanocaustische Schlinge. Die Abtrennung einer Zungenpartie durch die galvanocaustische Schlinge geschieht so, dass letztere zunächst in ähnlicher Weise, wie die Ecraseurkette angelegt wird. Man muss dicke Drähte und schwache Ströme anwenden, damit der Draht nicht zu sehr glüht, weil sonst die Blutung nicht beherrscht wird. Die Zerstörung des Zungencarcinoms mittelst des Galvanocauters oder des Thermocauters nach PAQUELIN ist nur bei ganz vorne sitzenden Carcinomen empfehlenswerth und geschieht nach den in der Allg. Chir. 2. Aufl. S. 68 ff. beschriebenen Regeln. Mit dem Thermocauter kann man den grössten Theil der Zunge entfernen, ja eine Totalexstirpation vornehmen. Lippen und Wangen werden durch ein Speculum aus Elfenbeinplatten geschützt (v. LANGENBECK). Die Durchsägung des Kiefers ist unnöthig, wohl aber ist die Continuitätsunterbrechung der beiden Art. linguales auszuführen. Der Thermocauter soll behufs sicherer Blutstillung nur schwach glühen.

Galvanocauter, Thermocauter.

Freilegung des Operationsgebietes bei Carcinomen der Zungenbasis und bei totaler Zungenexstirpation. Bei weit nach hinten sitzenden Zungencarcinomen, bei Entfernung eines grösseren Theils der Zunge oder bei totaler Zungenamputation muss man sich vor Allem durch Spaltung der äusseren Weichtheile, z. B. vom Mundwinkel aus oder noch besser durch temporäre Resection des Knochens den genügenden Zugang zum Operationsgebiet verschaffen.

Spaltung der Wange vom Mundwinkel aus. Durch die Durchschneidung der Weichtheile vom Mundwinkel aus in querer Richtung nach JÄGER, ROSE u. A. (s. Fig. 193, 1) schafft man sich nur wenig Platz, jedoch ist dieses Verfahren in geeigneten Fällen durchaus zweckmässig.

Verfahren nach Kocher. KOCHER empfahl einen Winkelschnitt in der Submentalgegend nach Fig. 193, 2 besonders für Krebse, welche die seitliche Gegend der Zunge nahe dem Arcus palato-glossus einnehmen. Nach KOCHER schneidet man vom Kinn in gerader Richtung bis zur Mitte zwischen Zungenbein und Kinn und dann von hier aus quer bis zum vorderen Rande des Kopfnickers und endlich von hier im stumpfen Winkel nach aufwärts bis zum Ohrläppchen. Dieser so nach Fig. 193, 2 umschriebene Hautlappen wird von der Unterlage abgelöst und nach oben geklappt. Nach Unterbindung der Vena facialis

der Art. maxillaris ext. und lingualis und Ausräumung der Glandula submaxillaris und etwaiger carcinomatöser Lymphdrüsen wird der Musculus mylohyoideus durchschnitten und nach Durchtrennung der Schleimhaut die Mundhöhle seitlich eröffnet. Man übersieht nun von der Wunde aus den ganzen Zungenrand bis zur Epiglottis und kann die Exstirpation des Carcinoms bequem vornehmen.

Submentale Zungenexstirpation nach Regnoli und Billroth.

Fig. 193. Exstirpation der Zungencarcinome. 1) Spaltung der äusseren Weichtheile nach Jäger, Rose u. A. 2) Methode nach Kocher.

Regnoli und Billroth haben ebenfalls von der Submentalgegend aus das Operationsfeld zugänglich gemacht, um von hier aus eventuell die ganze Zunge zu entfernen. Durch diese beiden Verfahren erlangt man wohl am meisten Raum. Regnoli gebührt das Verdienst, zuerst die submentale Methode der Zungenexstirpation ersonnen zu haben.

Regnoli durchtrennt zunächst die Mittellinie der Regio submentalis vom Kinn bis zur Mitte des Zungenbeins und schneidet dann vom Ende dieses Medianschnittes am Kinn jederseits entlang des unteren Randes des Unterkiefers bis zum vorderen Rande des Masseters (s. Fig. 194). Die Arteria maxillaris ext. wird nach Möglichkeit geschont. Entsprechend dieser Schnitte dringt man nun in die Tiefe und durchtrennt die am Kinn sich inserirenden Muskeln (M. mylohyoidei, geniohyoidei und genio-glossi) und eröffnet schliesslich nach Durchneidung der Schleimhaut beiderseits die Mundhöhle. Die Zunge muss durch eine durchgeführte Seidenschlinge oder durch Hakenzangen nach vorne gezogen werden, damit sie nach Ablösung der Musculi genio-glossi vom Kinn nicht durch Zurücksinken nach hinten Erstickungsanfälle verursacht. Die Zunge wird dann schliesslich nach Eröffnung der Mundhöhle neben dem Unterkiefer hervorgezogen und kann bequem total exstirpirt werden.

Fig. 194. Zungenexstirpation nach Regnoli und Billroth.
Regnoli. ⊓ Billroth.

Billroth hat das Regnoli'sche Verfahren in zweckmässiger Weise modificirt. Billroth macht einen bogenförmigen, etwa 5 cm langen Weichtheilschnitt in der Unterkinngegend und jederseits am Ende dieses Schnittes einen etwa 3 cm langen seitlichen Schnitt, welcher auf beiden Seiten nach aussen von den Zungenbeinhörnern endigt (s. Fig. 194 ⊓). In der Ausdehnung des horizontalen Bogenschnitts am Kinn werden die Weichtheile und das Periost zusammen von der Innenfläche des Kieferbogens mit Messer und Raspatorium abgelöst. Mit dem Messer werden besonders die Muskelansätze durchtrennt. Sodann wird die Schleimhaut am inneren Alveolarrand durchschnitten und die Mundhöhle eröffnet. Schliesslich wird die Zunge durch die Wunde nach aussen hervorgezogen und exstirpirt.

Temporäre Durchtrennung resp. Resection des Unterkiefers.

Um tief in den Mundboden oder weit nach hinten reichende Carcinome

der Zunge zu exstirpiren, empfiehlt sich auch vor Allem die Durchsägung des Unterkiefers. Man kann dieselbe in der Mittellinie des Unterkiefers (Sédillot), bilateral (Billroth) oder unilateral (B. von Langenbeck) vornehmen. Nach Durchsägung des Unterkiefers ist das Operationsgebiet auch für die Blutstillung so bequem zugänglich, dass man von der vorhergehenden Continuitätsunterbindung der Art. linguales absehen kann, obgleich dieselbe auch hier sehr empfehlenswerth ist. Dagegen ist aber die prophylactische Tracheotomie meist nothwendig, um durch Tamponade der Trachea während und in der ersten Zeit nach der Operation die Aspiration von Blut, Eiter und Krebsjauche in die Luftwege zu verhindern.

Durchsägung des Unterkiefers nach Sédillot.

Die mediane Durchsägung des Unterkiefers nach Sédillot eignet sich besonders für Carcinome des vorderen Zungentheils mit gleichzeitiger Erkrankung des Mundbodens. Die Unterlippe wird in der Mittellinie gespalten und nach Spaltung des Zahnfleisches und Periosts und nach Extraction eines mittleren Schneidezahnes wird der Unterkiefer median durchsägt. Jederseits macht man nun auf dem unteren Rande des Unterkiefers einen Hautschnitt, um von hier aus die Insertion der M. mylohyoidei, geniohyoidei und genio-glossi dicht am Knochen des Unterkiefers abtrennen zu können. Nach der Durchtrennung der genannten Muskelinsertionen kann man dann die beiden Hälften des durchsägten Unterkiefers genügend weit aus einander ziehen und die Exstirpation der Zunge und eventuell des Mundbodens vornehmen. Auch die Gaumenbögen und die Tonsillen kann man bequem nach der medianen Durchsägung des Unterkiefers entfernen und jedes spritzende Gefäss kann gefasst und unterbunden werden. Nach der Exstirpation des Carcinoms kann man die Unterkieferhälften durch 1—2 Metallsuturen oder durch 1—2 aseptische Nägel vereinigen.

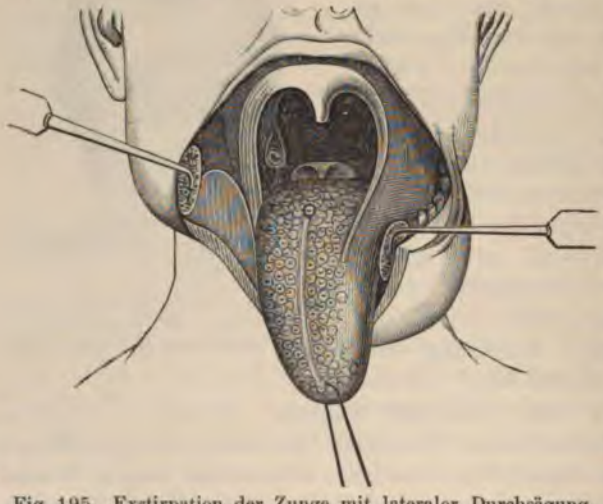

Laterale Durchsägung des Unterkiefers nach B. von Langenbeck.

Fig. 195. Exstirpation der Zunge mit lateraler Durchsägung des Unterkiefers nach B. v. Langenbeck.

Die laterale Durchsägung des Unterkiefers nach B. v. Langenbeck (s. Fig. 195) wird in folgender Weise ausgeführt. Man spaltet zunächst die Weichtheile durch einen Schnitt vom Mundwinkel der kranken Seite senkrecht nach abwärts bis zur Höhe des Schildknorpels und entfernt von diesem Schnitte aus etwaige carcinomatöse Lymphdrüsen der Submaxillargegend und unterbindet die Art. lingualis; die Mm. biventer und hyoglossus werden durchschnitten. Der Unterkiefer wird sodann in schräger Richtung von aussen oben nach innen unten durchsägt, um auf diese Weise später eine Dislocation der beiden Kieferhälften möglichst zu vermeiden. Nach Auseinanderklappung der beiden Unterkieferhälften durch scharfe Haken durch-

schneidet man die Schleimhautinsertion am lateralen Kieferstück rückwärts bis zum Arcus palatoglossus und hat nun das Operationsgebiet bequem zugänglich. Nach Bedürfniss kann man den Gaumenbogen und die Tonsille leicht entfernen. Ueberschreitet das Carcinom die Mittellinie, so müsste auch die Art. lingualis der anderen Seite von der vorhandenen Wunde aus unterbunden werden. Nach der Exstirpation des Carcinoms werden die beiden Sägeflächen des Unterkiefers durch Silberdraht oder 1—2 Nägel vereinigt, je ein Drain wird in den untersten Wundwinkel und hinter den Kieferbogen gelegt und die äussere Wunde durch Naht vereinigt. Hat man vor der Zungenexstirpation die Tracheotomie ausgeführt, dann kann man auch die Wunde mit Jodoformgaze tamponiren.

Modification des v. Langenbeck'schen Verfahrens.

Crespi und Bastianelli haben das eben beschriebene Verfahren v. Langenbeck's in folgender Weise modificirt. Der ⌙förmige Weichtheilschnitt spaltet die Unterlippe in der Mittellinie bis zur Unterkiefersymphyse, wird dann entlang des Unterkieferrandes nach aussen geführt bis nahe zu dem Kieferwinkel und biegt dann nach abwärts um entlang dem Vorderrande des Sternocleidomastoideus. Ablösung der Unterlippe bis 2 cm vor der Insertion des Masseter, Ausräumung der Submaxillargrube, doppelte Unterbindung der Art. lingualis und maxillaris ext. und Durchschneidung derselben, schräge Durchsägung des Unterkiefers von hinten nach vorne, vor dem vorletzten Mahlzahne (nach v. Langenbeck's Methode zwischen Eck- und 1. Backzahne). Von der Tracheotomie sieht man ab, bei etwaigen Respirationshindernissen wird die Schrötter'sche Canüle in den Kehlkopf eingeführt.

Bilaterale Durchsägung des Unterkiefers nach Billroth.

Will man die bilaterale Durchsägung des Unterkiefers nach Billroth ausführen, so spaltet man die Weichtheile durch zwei senkrechte Schnitte von den Mundwinkeln bis zur Höhe des Zungenbeins und durchsägt in dieser Schnittlinie jederseits nach Durchschneidung des Zahnfleisches und des Periosts und nach der Extraction etwa im Wege stehender Zähne den Unterkiefer. Nach Ablösung der Weichtheile von der inneren Fläche des Unterkiefers kann das resecirte Mittelstück nach unten umgeklappt werden.

Von den erwähnten Methoden der Exstirpation ausgedehnter oder weit nach hinten reichender Carcinome sind die submentalen Operationsmethoden von Regnoli-Billroth und Kocher und die laterale Kieferdurchsägung nach B. v. Langenbeck am meisten zu empfehlen. Die Regnoli-Billroth'sche submentale Methode eignet sich besonders für Carcinome des Zungenkörpers mit gleichzeitiger Erkrankung des Mundbodens, die Kocher'sche für mehr nach hinten gewucherte Carcinome. Durch die v. Langenbeck'sche laterale Kieferdurchsägung kann man besonders auch Gaumenbogen und Tonsille bequem entfernen.

Ist bei Zungencarcinomen der Unterkiefer ebenfalls erkrankt, so muss natürlich das betreffende Kieferstück mit entfernt werden.

Nachbehandlung nach totaler Zungenexstirpation.

Die Nachbehandlung nach totaler Zungenexstirpation besteht in Tamponade mit Jodoformgaze und Ernährung des Kranken durch die Schlundsonde für die erste Zeit. W. Whitehead bestreicht die Wunde, nachdem sie desinficirt und möglichst ausgetrocknet ist, mit Friar's Balsam, einem Firniss (T. benzoes composita mit gesättigter Jodoformätherlösung statt des Spiritus vini), wodurch ein etwa 24 Stunden haftendes Häutchen entsteht. Auf diese Weise ist es nach Whitehead möglich, den Kranken schon am 2. Tage durch den Mund zu ernähren.

Künstliche Zunge nach Totalexstirpation der Zunge.

Nach der Totalexstirpation der Zunge empfiehlt PONCET als Prothese ein künstliche Zunge von MARTIN in Lyon, sie besteht aus einem sehr leichten hufeisenförmigen Mittelstück, welches sich wie ein künstliches Gebiss auf die Unterzähne stützt. An dem Mittelstück befindet sich eine articulirende kleine Stange nebst rother, mit Flüssigkeit gefüllter Tasche aus Gummi von der Form der Zunge. Kranke mit dieser Prothese können nach PONCET gut essen und verständlich sprechen, wenn sie sich an den Apparat gewöhnt haben.

Palliativoperationen bei inoperablen Zungencarcinomen.

Bei nicht mehr operirbaren Zungencarcinomen kann man die Leiden der Kranken noch durch Palliativoperationen vermindern, z. B. durch Anwendung des Thermocauters, durch Neurectomie des N. lingualis (s. S. 203) bei heftigen Schmerzen und endlich durch Continuitätsunterbindung der Art. linguales, um durch die nachfolgende Atrophie der Zunge das Wachsthum des Carcinoms zu verlangsamen. —

§ 62.

Die Continuitätsunterbindung der Art. lingualis.

Die Continuitätsunterbindung der Art. lingualis. — Die Unterbindung der Art. lingualis wird am besten nach GUÉRIN, PIROGOFF und HUETER in der Regio submentalis zwischen Unterkiefer und Zungenbein resp. oberhalb der grossen Zungenbeinhornes vorgenommen.

Nachdem der Kopf des Kranken nach hinten und gegen die Schulter der entgegengesetzten Seite geneigt ist, macht man einen 4—5 cm langen Hautschnitt parallel dem oberen Rande des Zungenbeins vom grossen Zungenbeinhorn bis etwa 1 cm entfernt von der Mittellinie des Halses. Hierbei hat man die im lateralen Theile des Hautschnittes liegende Vena facialis ant. zu vermeiden. Nach der Durchtrennung der Haut und des Platysma wird die Submaxillardrüse sichtbar. Der untere Rand der Unterkieferspeicheldrüse wird allseitig stumpf oder mit leichten Schnitten abpräparirt und dann durch einen stumpfen Haken nach oben gezogen. Nun erblickt man das sog. Trigonum linguale (HUETER), d. h. das Hypoglossusdreieck, dessen Boden vom Musculus hyoglossus gebildet wird (s. Fig. 196). Die äussere Seite des Trigonum linguale wird durch den hinteren Bauch des M. digastricus (M. biventer) und den M. stylohyoides begrenzt, innen liegt der freie Rand des M. mylohyoideus und oben zieht in leichtem Bogen der noch von lockerem Gewebe bedeckte N. hypoglossus mit einem Ast der Vena lingualis. In diesem Dreieck nun, bedeckt von dem M. hyoglossus, unterhalb und parallel dem N. hypoglossus liegt die Art. lingualis. Die Fasern des M. hyoglossus werden dicht unter dem N. hypoglossus vorsichtig mit zwei Hakenpincetten in die Höhe gehoben und zwischen letzteren quer

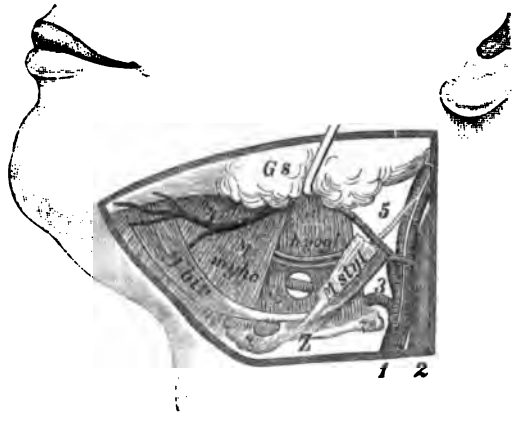

Fig. 196. Continuitätsunterbindung der Art. lingualis. Die Glandula submaxillaris (*Gs*) ist durch Haken in die Höhe gezogen. *Z* Zungenbein. *1* Art. carotis ext. *2* Vena jugularis. *3* Art. lingualis. *4* Art. submentalis nach oben gezogen. *5* N. hypoglossus.

chtrennt. Nun erblickt man die isolirt verlaufende Art. lingualis und erbindet sie. Sollte man die Arterie wegen abnormen Verlaufs in Ausmefällen hier nicht finden, dann wird man nach aussen gegen die Art. otis ext. vordringen und durch Anziehen der letzteren nach aussen die . lingualis anspannen (LINHART).

Sehr empfehlenswerth ist es, wenn man das Zungenbein durch einen zen Haken fixirt und nach vorne ziehen lässt, damit während der Opeon die Wunde sich nicht immer hin und her bewegt.

Weniger zweckmässig ist die Unterbindung der Art. lingualis in der he ihrer Abzweigung von der Carotis ext., bevor sie unter den nd des M. hyoglossus tritt (MIRAULT, ROSER) oder nach MALGAIGNE l BÉCLARD ebenfalls hinter dem M. hyoglossus in dem Winkel zwischen n Aussenrand des hinteren Bauches des M. biventer und dem oberen genbeinrand (s. Fig. 196). Die letztere Methode ist die schwierigste, ass die Erfinder selbst sie nicht immer ausführen konnten.

Die oben genauer beschriebene Methode von GUÉRIN, PIROGOFF und ETER ist und bleibt stets die beste.

Die Unterbindung der Art. lingualis ist besonders, wie wir sahen, icirt als Voract bei der Exstirpation von Zungencarcinomen behufs Berschung der Blutung und wird hier meist beiderseits ausgeführt. Auch gen traumatischer Blutungen nach Verletzungen der Zunge kann die Conitätsunterbindung der Art. lingualis nothwendig werden, falls die Blutung der Wunde selbst nicht gestillt werden kann. Sodann hat HUETER die atur der Art. lingualis wegen Makroglossie und DÉMARQUAY behufs rlangsamung des Wachsthums bei Zungenkrebs empfohlen. —

§ 63. *Angeborene und erworbene Spaltbildungen im harten und weichen Gaumen. Angeborene Spaltbildungen.*

Angeborene und erworbene Spaltbildungen im harten und ichen Gaumen. — Die angeborenen Spaltbildungen im harten l weichen Gaumen haben wir bereits bei der Lehre von den Hasenarten kennen gelernt (s. S. 151 ff.). Die Spalten im harten Gaumen liegen ral, sind ein- oder doppelseitig, während die Spaltungen des weichen umens stets in der Mittellinie verlaufen. Der gespaltene weiche Gaumen teht daher jederseits aus zwei gleichen Hälften mit den entsprechenden skeln (Mm. levator und tensor pallati mollis). Beim geringsten Grad der chen Gaumenspalte ist nur die Uvula gespalten (Uvula bifida). In den cus palatoglossi kommen gelegentlich in der Nähe ihres Ueberganges die Zunge kleine, ovale Längsspalten vor, welche aber ohne practische leutung sind.

Die Spalten des weichen und des harten Gaumens kommen auch ohne enscharte vor. Geht die Spaltbildung im harten Gaumen auch durch Processus alveolaris des Oberkiefers, dann ist auch stets eine Lippenlte vorhanden und diese Missbildung stellt dann den sog. Wolfshen dar.

Die erworbenen Defecte des Gaumens.

Die erworbenen Defecte resp. Spalten im harten und weichen umen entstehen am häufigsten durch syphilitische Processe im späen Verlauf der Lues, seltener durch Tuberculose oder Traumen.

Form, Lage und Ausdehnung der erworbenen Defecte im harten . weichen Gaumen sind sehr verschieden. Am häufigsten liegen die De- e in der Mittellinie. Nicht selten ist der grösste Theil des weichen

Gaumens, besonders durch syphilitische Geschwüre, zerstört, so dass man an Stelle desselben einen grossen Defect mit narbig verzogenen Rändern sieht.

Die Functionsstörungen sind nach angeborenen und erworbenen Gaumenspalten im Wesentlichen gleich, vor Allem bestehen Sprachstörungen und der Uebelstand, dass sich der Mund- und Nasen-Inhalt vermischt. Die Sprache hat einen auffallend nasalen Beiklang, sie ist um so mehr gestört, je grösser der Defect ist, sodass die Kranken ganz unverständlich werden können. Die Kinder mit Wolfsrachen können zwar aus der Flasche mit einem langen Gummistöpsel trinken, aber allzu leicht entstehen Verdauungs- und Ernährungsstörungen oder Soorbildung in Folge der in die Nase fliessenden und hier stagnirenden Milch. Bei erworbenen Defecten sind die Schlingbeschwerden in der Regel nicht allzu hochgradig, weil die Kranken allmählich die Uebelstände auszugleichen lernen.

Behandlung der Gaumendefecte.

Behandlung der Gaumendefecte. — Die Behandlung der angeborenen und erworbenen Gaumendefecte geschieht einmal auf operativem Wege und zwar am harten Gaumen durch die Uranoplastik und am weichen Gaumen durch Naht der angefrischten Spalträuder, durch die sog. Staphylorrhaphie. Sodann kann man Gaumendefecte durch Obturatoren aus vulcanisirtem Kautschuk verschliessen. Dieselben werden gegenwärtig von den Zahnärzten in sehr vorzüglicher Weise hergestellt. Suersen und Schiltsky haben sich besonders um die Technik der Obturatoren für Gaumenspalten verdient gemacht. Die Defecte im harten Gaumen werden am besten durch Hartgummiplatten geschlossen, welche mit künstlichen Zähnen wie bei Zahndefecten versehen werden. Schwieriger ist die Herstellung der Obturatoren für Defecte im weichen Gaumen. Hier sind die von Schiltsky und J. Wolff empfohlenen elastischen, mit Luft zu füllenden Obturatoren sehr zweckmässig, sie werden zwischen Velum und Rachenwand eingefügt (s. S. 321). Die Erfolge mittelst der Obturatoren sind vorzugsweise bei erworbenen Defecten ganz vorzüglich, die Sprache wird deutlich und fast normal.

Bezüglich der Behandlung sind die angeborenen und erworbenen Gaumendefecte streng aus einander zu halten, besonders auch mit Rücksicht auf die Frage, ob der Defect durch Operation oder Obturator geschlossen werden soll.

Behandlung der angeborenen Gaumenspalten.

Die angeborenen Gaumenspalten werden am besten durch Operation geschlossen. Bei totalen Lippen-Gaumenspalten (Wolfsrachen) schliesst man zuerst, wie wir § 25 sahen, innerhalb der ersten Monate die Lippenspalte und dann etwa im 7. bis 8. Lebensjahre die Spalte im weichen und harten Gaumen, weil die kindlichen Gewebstheile erst später eine genügende Stärke besitzen und ein gewisser Grad von Intelligenz der Kinder für die Nachbehandlung nothwendig ist. In neuerer Zeit hat aber Jul. Wolff, welcher bezüglich der Uranoplastik und Staphylorrhaphie vorzügliche Resultate erzielte, auch die angeborene Spalte des harten und weichen Gaumens frühzeitig im 2. und 3. Lebensjahre, ja sogar in 2 Fällen bei einem 5- und 10monatlichen Kinde mit Erfolg operirt. J. Wolff empfiehlt für diese frühzeitigen Operationen ganz besonders behufs Beschränkung der Blutung seine methodische Wundcompression, d. h. während minutenlanger vollkommener Operationspausen wird die

Operationswunde durch aseptische Tampons comprimirt. Die Erfolge J. Wolff's beweisen in der That, dass auch die frühzeitige Operation vollständig gefahrlos ist.

Der operative Verschluss des harten und weichen Gaumens wird entweder in einer Sitzung ausgeführt oder aber man macht zuerst die Uranoplastik (s. S. 322) und dann nach einiger Zeit die Staphylorrhaphie. Nach Jul. Wolff wird die Operation bei Kindern in den ersten Lebensjahren in Narcose am hängenden Kopfe unter der erwähnten methodischen Wundcompression ausgeführt; die Operation ist zweizeitig, zuerst werden die Lappen losgelöst, 5—8 Tage später erfolgt die Anfrischung und Naht.

Nach gelungener Operation müssen die Kinder methodischen Sprachunterricht erhalten. Die Erfolge bezüglich der Sprache werden besonders dadurch beeinträchtigt, dass der weiche Gaumen zu klein ist und sich nicht an die hintere Rachenwand anlegen kann. Um diesem Uebelstande abzuhelfen und die dadurch bedingte näselnde Sprache zu beseitigen, empfehlen J. Wolff und Schiltsky die oben erwähnten elastischen, mit Luft gefüllten Obturatoren, welche zwischen Velum und hinterer Rachenwand eingefügt werden und die Nasenhöhle abschliessen. Eine Gaumenplatte aus Hartgummi trägt an einem schmalen, über dem weichen Gaumen liegenden Stiele einen kleinen hohlen, mit Luft gefüllten Rachenobturator aus vulcanisirtem Weichgummi. Sobald sich das Gaumensegel beim Sprechen etc. hebt, drängt es die Luft in dem compressiblen Obturator nach hinten und nach den Seiten, sodass nun die Nasenrachenhöhle abgesperrt wird und die Sprache rein und ohne näselnden Beiklang ist. Diese Obturatoren sind nach Jul. Wolff bei frühzeitiger Operation in den ersten Lebensjahren oft unnöthig, ein Umstand, welcher ebenfalls für die Frühoperation spricht.

Behandlung der erworbenen Defecte.

Auch die erworbenen Defecte des harten und weichen Gaumens geben operativ sehr gute Resultate, wenn nicht allzu grosse Theile der Gaumenplatte und des Velum zerstört sind. Bei zu grossen Defecten wird man natürlich Obturatoren anwenden. Niemals darf man bei erworbenen Defecten operiren, so lange noch ulceröse Processe vorhanden sind.

Am besten eignen sich für die Operation median gelegene Defecte. Auch kann man aus der nächsten Nähe des Defectes gestielte Lappen in den Defect legen und darüber die typische Uranoplastik ausführen. Thiersch verschloss einen grossen seitlichen Gaumendefect in Folge von Schussverletzung nach Abtragung des betreffenden Alveolarfortsatzes durch einen gestielten, aus der ganzen Dicke der Wange entnommenen Lappen, sodass die Hautfläche nach der Mundhöhle gerichtet war. Rose hat mit Erfolg Defecte durch Lappen aus der Lippenschleimhaut geschlossen. Kleine Gaumendefecte lassen sich durch Cauterisation der Ränder mittelst eines schwach glühenden Galvanocauter schliessen.

Ersatzoperation für Staphylorrhaphie. Gaumenschlundnaht und Staphyloplastik.

Als Ersatz für die Staphylorrhaphie hat Passavant die beiden Gaumensegelhälften an die hintere Gaumenwand durch „Gaumenschlundnaht" angenäht. Schönborn und Trendelenburg haben einen Schleimhautlappen von der hinteren Rachenwand in den Defect im Gaumensegel eingenäht („Staphyloplastik"). Aber diese Verfahren haben sich nicht bewährt, die Kranken können in Folge des Abschlusses der Nase von der Mundhöhle

nur durch den Mund athmen, können sich nicht schnäuzen, der Geruch- und Gehörsinn leidet, kurz die Beschwerden waren in manchen Fällen derartig, dass man den Verschluss wieder aufheben und den früheren Zustand wiederherstellen musste.

v. Mosetig-Moorhof hat bei einer Verwachsung des Gaumensegels mit der hinteren Rachenwand hinter den Schneidezähnen entsprechend dem Foramen incisivum eine dauernde Communication zwischen Nase und Mundhöhle mit befriedigendem Erfolge angelegt. v. Mosetig-Moorhof empfiehlt daher die Passavant'sche Gaumenschlundnaht und die Schönborn'sche Staphyloplastik eventuell mit einer künstlichen Fistelbildung am Foramen incisivum zu combiniren und dadurch die Erfolge dieser Operationen zu bessern.

Bei allen nicht operirbaren erworbenen Gaumenspalten empfehlen sich die oben erwähnten Schiltsky'schen Obturatoren, um die näselnde Sprache zu beseitigen. Dieselben haben den Vorzug, dass sie jederzeit, z. B. für die Nacht, leicht entfernt und wieder angelegt werden können.—

Die Technik der Uranoplastik.

Die Technik der Uranoplastik. — Die Uranoplastik, d. h. der operative Verschluss von Spalten des harten Gaumens wird gegenwärtig wohl nur nach der v. Langenbeck'schen Methode ausgeführt.

Man operirt entweder in tiefer Narcose am hängenden Kopfe oder willensstarke Individuen in sitzender Stellung in halber (gemischter) Chloroformnarcose mit subcutaner Injection von Morphium. Sehr empfehlenswerth ist auch das Cocain. Man bepinselt den ganzen Gaumen fünf Minuten lang mit einer 5 bis 10% Cocainlösung, dadurch wird der Gaumen nicht nur unempfindlich, sondern es hören auch die Contractions- und Würgbewegungen des Gaumens vorübergehend auf, was für den Fortgang der Operation von grosser Bedeutung ist.

Fig. 197. Mundwinkelhalter.

Fig. 198. Uranoplastik nach B. v. Langenbeck.

Die Narcose bei Operation am hängenden Kopfe macht man am besten mittelst des Junker'schen Apparates (s. Allg. Chir. 2. Aufl. S. 25 Fig. 12) und zwar werden die Chloroformdämpfe durch ein spitzwinklig abgebogenes Metallrohr von Mund oder Nase aus direct in den Rachenraum eingeblasen (E. Rose).

Die Mundwinkel werden durch Halter aus einander gezogen, welche mittelst eines um den Kopf und Nacken gelegten Gummibandes verbunden sind (s. Fig. 197) und als Mundsperre benutzt man eine der S. 291—292 abgebildeten Kiefersperren, besonders die in Fig. 187, welche den Mundwinkelhalter entbehrlich macht. S. auch S. 320—321 Operation bei kleinen Kindern.

Die Blutung während der Operation beschränkt man am besten durch zeitweilige längere Compression der Wunde mittelst gestielter Tupfer.

Die Uranoplastik besteht aus drei Operationsacten: 1. Anfrischung

ränder, 2. Ablösung des mucös-periostalen Ueberzugs des Gaumens, 3. Naht.

ächst werden die Defecträuder etwas schräg von vorne bis hinten bis ichen Gaumen hinein angefrischt (s. Fig. 198). en benutzt man hierzu ein convexes, der ölbung entsprechend gekrümmtes Messer ANGENBECK (s. Fig. 199a). Sodann führt man ngsschnitt jederseits parallel mit den An- sschnitten unmittelbar an den Zahnkronen seitlichen Schneidezähnen bis zu den Weis- en oder noch etwas darüber hinaus bis auf chen (s. Fig. 198). Die so jederseits um- en Weichtheillappen mit vorderer und hinterer gsbrücke werden nun mittelst eines schmalen, krümmten Elevatoriums vom Knochen ab- d zwar beginnt man die Ablösung von den en aus. Die dabei stattfindende Blutung rch zeitweilige Compression mittelst ge- upfer beschränkt werden. Besonders muss r sorgen, dass die Lappen in ihrem hinteren e hinreichend mobilisirt werden und dass ensegel vom hinteren Rand des Os palatinum abgelöst wird. Man benutzt dazu am besten g. 199b und c abgebildeten, nach der Fläche n Messer v. LANGENBECK's. Nach vollständiger der beiden Lappen werden sie nach der über den Defect geschoben und durch inigt. Zur Naht benutzt man am besten feine, förmig gekrümmte, platte HAGEDORN'sche nd den dazu gehörigen Nadelhalter. Sehr sig sind auch rundliche, gekrümmte Nadeln, ich in jeder Stellung im Nadelhalter fixiren Als Nahtmaterial dient feine aseptische Catgut. Man legt die Nähte zunächst alle sie zu knüpfen. Um hierbei jede Verwirrung zu vermeiden, klemmt man die zusammen- Fäden in ein mit Kerben versehenes Stück- Pappe oder Schusterspan (Fig. 201). v. LAN- hat hierzu eine besondere Stirnbinde an- Sind sämmtliche Nähte angelegt, dann ie geknotet, wobei man auf eine möglichst ption der Wundränder zu achten hat. Die rden kurz abgeschnitten.

a *b* *c*

Fig. 199.

Messer zur Uranoplastik nach B. v. LANGENBECK. *a* convexes Messer zur Umschneidung des Gaumenlappens; *b* spitzes zweischneidiges, über die Fläche gebogenes Messer und *c* dasselbe, aber geknöpft zur Ablösung des Gaumensegels vom hinteren Rande des Os palatinum.

a *b*

Fig. 200.

Messer für die Staphylorrhaphie, *a* zweischneidiges Lanzenmesser, *b* Sichelmesser (Tenotom) für die Tenotomie der Mm. petro- und spheno-staphylinus.

Nachbehandlung besteht in Ruhe, flüssiger iseptischen Gurgelungen, besonders auch in nden Ausspülungen der Nasenhöhle. Die rden am 3. bis 6. Tage entfernt. Nach der Heilung wird der Defect h durch Knochenbildung seitens des Periosts knöchern verschlossen. —

Die Technik der Staphylorrhaphie.

Die Technik der Staphylorrhaphie. — Die Staphylorrhaphie, d. h. die Naht des weichen Gaumens macht man, wie gesagt, bei gleichzeitig vorhandener Spalte des harten Gaumens am besten in einer Sitzung mit der Uranoplastik. Die Anfrischung der Spalträndes des weichen Gaumens wird in der Weise vorgenommen, dass man die Uvula mittelst eines langgestielten spitzen Häkchens fasst und anspannt, sodann in einem Zuge mit einem zweischneidigen Lanzenmesser (s. Fig. 200a) die Ränder anfrischt. Diese Anfrischung macht man schräg, d. h. man nimmt von der vorderen Seite des Gaumensegels etwas mehr weg, um breitere Wundflächen zu erhalten. Die Naht wird in derselben Weise angelegt, wie wir es oben für die Uranoplastik beschrieben haben. Um die Naht des Gaumensegels zu entspannen, macht man vor oder nach Anlegung der Naht jederseits parallel den Spalträndern einen Entspannungsschnitt durch die Substanz des Gaumensegels resp. durch die Muskeln desselben nach Dieffenbach und Fergusson (Fig. 201a) oder nach v. Langenbeck die Tenotomie der Mm. levator veli und des M. pharyngo-palatinus am fühlbaren Hamulus pterygoideus mit einem stark gebogenen Sichelmesser oder Tenotom (s. Fig. 200b). v. Langenbeck fügte dieser Durchschneidung einen kürzeren, bei Erwachsenen nicht über $^3/_4$ Zoll langen Schnitt durch das Gaumensegel hinzu.

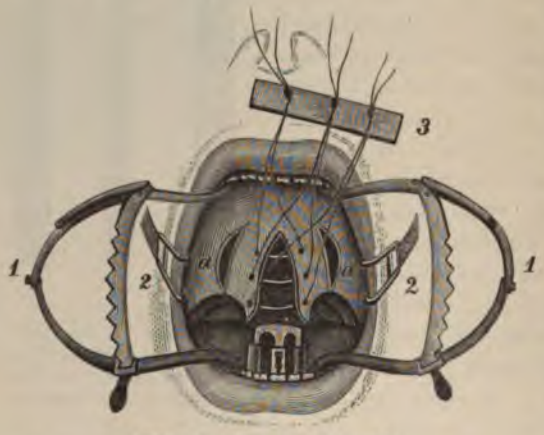

Fig. 201. Staphylorrhaphie.
1 Mundsperre nach Whitehead. *2* Mundwinkelhalter. *3* Pappe oder Schusterspan mit Kerben zur vorläufigen Fixation der Fäden. *a* Entspannungsschnitte.

Billroth hat mit gutem Erfolg mit einem schmalen Messer die innere Lamelle des Flügelfortsatzes des Keilbeins oberhalb des Hamulus pterygoideus eingeschlagen, sodass der letztere beweglich wird und sich sammt dem anhängenden Muskeltheil nach der Mittellinie verschieben lässt.

Bei kleinen Kindern im ersten Lebensjahre mit Gaumenspalten operirt man, wie gesagt, am besten nach Jul. Wolff zweizeitig (s. S. 320—321). Jul. Wolff hat neuerdings gezeigt, dass alle eben erwähnten operativen Massnahmen behufs Entspannung des Velum resp. der Gaumennaht von falschen Voraussetzungen ausgehen, er macht dieselben nicht mehr. Das Gaumensegel wird nach Jul. Wolff am besten beweglich und entspannt, wenn man bei jeder Gaumennaht, bei jeder Spalte des weichen Gaumens die Weichtheile des harten Gaumens wie bei der Uranoplastik vom Knochen ablöst. Sodann empfiehlt Jul. Wolff die Uvulahälften nicht bloss an ihrer vorderen Fläche, sondern auch an ihrer hinteren Fläche durch feine Nähte zu vereinigen und dann von dieser hinteren Fläche aus die obersten Partieen der beiderseitigen Hälften der Arcus pharyngo-palatini noch besonders mit einander zu vernähen. Auf

Weise hält die Naht besser und das functionelle Resultat ist vor-
h, weil gleichsam die Function der Musculi pharyngo-palatini wieder-
stellt wird.

Die Nachbehandlung ist dieselbe wie bei der Uranoplastik. Das
hen ist möglichst zu verbieten. Die Ernährung des Kranken ist von
er Wichtigkeit, sie geschieht eventuell durch Schlundsonde. Bei der
hrung der Sonden ist die Gaumennaht durch eine Kautschukmaske vor
zung zu schützen (Ehrmann). Die Nähte werden vom 3. bis 7. Tage
nt. Silberdrähte kann man bis zum 10. bis 12. Tage liegen lassen.
die Nahtlinie theilweise wieder auseinanderklaffen, so kann man
secundäre Naht oder durch Stiftätzungen doch noch Verschluss er-
. Missglückt die Staphylorrhaphie vollständig, dann darf die zweite
tion erst nach längerer Zeit — je nach dem Alter des Kranken nach
/2—1 Jahre — gemacht werden. Bezüglich der sonstigen Nach-
dlung, z. B. des Sprachunterrichts und der Anwendung von Gaumen-
atoren verweise ich auf S. 320—321. —

§ 64. *Verletzungen des Gaumens, der Tonsillen und des Pharynx.*

Verletzungen des Gaumens sind im Allgemeinen selten, am häufigsten die Schuss- und Stichverletzungen. Stichverletzungen des Gaumens chtet man gelegentlich bei Kindern, wenn sie mit spitzen Gegenständen unde zu Boden fallen. Bei Schussverletzungen in den Mund behufs mord dringt die Kugel zuweilen durch den harten Gaumen in die resp. in den Oberkiefer. Die Blutung kann bei Gaumenverletzungen bedeutend sein. Die entzündliche Reaction ist gewöhnlich nicht hoch-, am beträchtlichsten nach Schussverletzungen. Nach Perforation des Gaumens besonders mit nachfolgender eiteriger Periostitis und Nekrose nochens entstehen Defecte im harten Gaumen mit den oben geschil-
Functionsstörungen.

Die Verletzungen des Pharynx und der Mandeln sind ebenfalls . Beträchtlichere Blutung entsteht besonders durch Verletzungen der pharyngea ascendens, welche bekanntlich aus der Art. carotis ext. ingend, anfangs zwischen letzterer und der Carotis int., dann in dem el zwischen der hinteren Pharynxwand und der inneren Fläche des rygoideus bis an die Schädelbasis emporsteigt. Nach Schuss- und erletzungen der Tonsillen kann die hinter denselben gelegene Art. int. verletzt werden, was auch in seltenen Ausnahmefällen nach Ab-g hypertrophischer Mandeln, besonders durch galvanocaustische Schlinge ommen ist. Endlich wären noch die Verletzungen des Pharynx durch oder Schussverletzungen von der Hals- resp. Zungenbeingegend aus ähnen. Practisch wichtig ist, dass nach den Verletzungen des Pharynx ödematöse Schwellungen entstehen, durch welche das Schlingen und thmung erschwert werden. Ja durch Fortsetzung der ödematösen llung auf die Epiglottis, die Ligamenta ary-epiglottica und auf den Theil des Kehlkopfes kann die Behinderung der Respiration einen n Grad erreichen, dass die Tracheotomie nothwendig wird. In solchen kann man mit dem Finger die Schwellung der Epiglottis und ihrer Um-g leicht fühlen oder durch laryngoskopische Untersuchung nachweisen. n selteneren Fällen entstehen nach Verletzungen des Pharynx progre-

diente phlegmonöse Entzündungen, welche sich weiter nach unten in das Mediastinum posticum fortpflanzen und durch eiterige resp. septische Mediastinitis zum Tode führen können.

Die Behandlung der Gaumen-, Tonsillen- und Pharynxverletzungen besteht vor Allem in der Stillung der Blutung, welche in der Regel von selbst oder durch Eispillen, durch Compression, eventuell durch Thermocauter oder Galvanocauter steht. Bei Blutungen aus dem weichen Gaumen genügt die Naht oder man wird die Umstechung vornehmen. Bei Verletzung der Art. carotis int. hinter den Tonsillen wird man die Carotis communis am Halse an der inneren Seite des M. sterno-cleido-mastoideus unterbinden. Den Stamm der Art. pharyngea adscendens findet man am besten durch einen Schnitt parallel dem hinteren Rande des Unterkieferastes, unterhalb des Ohrläppchens bis zum Kieferwinkel.

Alle für die Naht geeigneten Wunden wird man natürlich nähen, ganz besonders am Gaumensegel. Aber auch nicht genähte Wunden des harten und weichen Gaumens lassen sich oft schliessen, wenn man durch häufiges Aetzen die Granulation der Wundränder anregt und ihre frühzeitige Ueberhäutung verhindert.

Die antiseptische Nachbehandlung der Gaumen- und Rachenverletzungen geschieht am besten durch desinficirende Gurgelungen und Inhalationen. Bei drohendem Glottisödem mit entsprechender Respirationsstörung wird man zunächst Eispillen und Eiscravatte um den Hals anwenden und bei Zunahme der Dyspnoe baldigst die Tracheotomie ausführen.

Ist das Schlingen in Folge ödematöser Schwellung des Gaumens und Rachens erschwert, dann wird man den Kranken durch Schlundsonde ernähren.

Bezüglich der Behandlung entzündlicher Processe nach Verletzungen verweise ich auf § 66 S. 327 ff.

Etwaige zurückbleibende Gaumendefecte wird man durch Uranoplastik und Staphylorrhaphie oder durch Obturatoren schliessen (s. S. 322 ff.). –

§ 65. Fremdkörper im Gaumen und Pharynx.

Fremdkörper im Gaumen und Pharynx. — Die Fremdkörper im Gaumen und Pharynx stammen fast stets aus den genossenen Speisen, am häufigsten sind es Knochensplitter, Fischgräten und dergl. Bei Menschen, welche hastig ungenügend gekaute, grosse Bissen verschlucken wollen, kommt es vor, dass letztere im Pharynx stecken bleiben und sich so einklemmen, dass sie in Folge ihres Umfanges weder vorwärts noch rückwärts gepresst werden können. In einem solchen Falle sah ich einen Arbeiter durch Erstickung sterben, welcher an seinem Geburtstage rasch ein deutsches Beefsteak verzehren wollte. Die Section ergab, dass der im Pharynx eingeklemmte grosse Fleischbissen mit einem Fortsatz im Kehlkopfeingange fest steckte. Auch künstliche Gebisse können sich im Rachen einklemmen und bedrohliche Erscheinungen verursachen.

Meist sieht man die Fremdkörper im Rachen, besonders wenn man bei weit geöffnetem Munde die Zunge mit einem Spatel niederdrückt und den Kranken a intoniren oder schlucken lässt. Kleinere Fremdkörper im oberen und unteren Theil des Pharynx wird man durch Rhinoscopia posterior,

urch Laryngoscopie oder einfach durch Palpation mit dem Finger nach-
eisen.

Die Entfernung der Fremdkörper im Gaumen und Rachen ge-
chieht mittelst einer gebogenen Kornzange oder einer sog. Schlundzange
. Oesophagus). Ist der Fremdkörper von aussen von der Halsseite aus
ihlbar und vom Munde aus nicht zu fassen, dann wird man ihn durch In-
ision vom Halse aus entfernen. Bei Erstickungsgefahr in Folge zu grosser
remdkörper, also besonders bei Gegenwart eines zu umfangreichen Bissens
ird man rasch den Finger in den Mund einführen und den Bissen durch
en hakenförmig gekrümmten Zeigefinger herausbefördern. Sehr tief im
harynx resp. Oesophagus sitzende Fremdkörper kann man auch durch die
chlundsonde in den Magen hinabstossen (s. auch § 109). Sitzt der Fremd-
örper im Kehlkopf, dann muss eventuell sofort die Tracheotomie gemacht
erden. Ist Gefahr im Verzuge, dann kommt man bei Erwachsenen am
chnellsten zum Ziele, wenn man rasch das Ligamentum crico-thyreoideum
g. conoideum) durchsticht und in einem Zuge Haut und Ligament in der
ittellinie spaltet (s. § 106 Tracheotomie resp. Laryngotomie). Bei Kindern
uss man auch den Ringknorpel spalten. —

§ 66. *Entzündungen des Gaumens, Rachens und der Tonsillen.*

Entzündungen des Gaumens, Rachens und der Tonsillen. — Für die Entzündungen des Gaumens und Rachens ist der Reichthum r Gaumen- und Rachenschleimhaut an lymphadenoidem Gewebe von be-nderer Bedeutung. Dieses lymphadenoide Gewebe findet sich in der Form n knötchenartigen Herden in der Gaumen- und Rachenschleimhaut und t in den Tonsillen ganz besonders zusammengehäuft. Nach Stöhr wandern s diesem lymphadenoiden Gewebe beständig Leukocyten auf die Ober-iche der Schleimhaut resp. häufen sich im Epithel derselben an.

Acute catarrhalische Entzündungen. Angina.

Die acute catarrhalische Entzündung des Gaumens, der Gaumenbögen und der Tonsillen, die sog. Angina entsteht theils durch cale Reize, z. B. nach Verletzungen, nach Erkältungen, im Anschluss an eichnamige Erkrankungen der Nase und des Rachens u. s. w., theils symptoatisch im Verlauf von Allgemeinkrankheiten (Masern, Scharlach, Pocken etc.). ie gewöhnliche acute catarrhalische Angina ist charakterisirt durch Röthung, chwellung und vermehrte Absonderung von Schleim oder eines schleimigterigen Secretes, welches die Oberfläche der Schleimhaut als weissliche, ehr oder weniger umschriebene oder diffuse Auflagerung bedeckt. Zueilen ist Bläschenbildung vorhanden (Angina vesiculosa), durch Aufatzen der Bläschen entstehen entsprechende kleine Substanzverluste resp. eschwüre.

Pharyngitis acuta.

Die acute catarrhalische Entzündung des Pharynx (Pharyngitis tarrh. acuta) findet sich in der Regel bei der eben erwähnten acuten tarrhalischen Entzündung des Gaumens, der Tonsillen und der Nase. nter den Erwachsenen erkranken am häufigsten Raucher und Trinker an cuter oder subacuter Exacerbation einer bereits vorhandenen chronischen haryngitis. Auch die acute Pharyngitis ist durch Röthung und Schwellung er Schleimhaut und durch vermehrte Bildung eines schleimig-eiterigen ecretes charakterisirt.

Die Erscheinungen des acuten Rachencatarrhs bestehen beson-ers in häufigem Räuspern, in leichten Schlingbeschwerden und in Schmerzen.

In Folge erhöhter Reflexerregbarkeit des Schlundkopfes tritt auch Uebelkeit und sogar Erbrechen, besonders Morgens, ein. Eine acute Pharyngitis kann sich leicht durch die Tuba auf das Mittelohr ausbreiten und zur Entstehung von Mittelohrcatarrh Veranlassung geben.

Entzündung der Tonsillen (Tonsillitis, Amygdalitis, Angina tonsillaris).

Die Mandeln sind bei acuter Entzündung des Gaumens und Rachens wohl stets betheiligt, oft in sehr hohem Grade. Die Entzündungen der Tonsillen (Tonsillitis, Amygdalitis, Angina tonsillaris) kommen sehr häufig vor, da dieselben in Folge ihrer exponirten Lage, ihres folliculären Baues und ihrer zahlreichen Recessus einen günstigen Boden für die Einwirkung der verschiedensten Schädlichkeiten, ganz besonders auch für die Ansiedelung der Mikroben, bilden.

Die acute Angina tonsillaris (Tonsillitis, Amygdalitis acuta) ist bald mehr eine oberflächliche, bald mehr eine parenchymatöse Entzündung. Bei letzterer ist die Schwellung der Mandeln besonders ausgesprochen. Die Oberfläche der Mandeln ist mit Schleim resp. schleimigem Eiter bedeckt und in den Lacunen sind oft Zellpfröpfe aus Leukocyten und abgestossenem Epithel sichtbar (sog. lacunärer Catarrh).

Die sonstigen Symptome der Amygdalitis bestehen in Halsschmerzen, in Schmerzen beim Schlucken, in Schlingbeschwerden mit mehr oder weniger ausgesprochenem Fieber.

Vasomotorische Neurose der Rachenschleimhaut.

Die vorübergehenden Schwellungen und Hyperaemieen der Rachenschleimhaut, besonders bei Neurasthenie (die vasomotorischen Neurosen), haben wir bereits bei den Erkrankungen der Mundschleimhaut erwähnt (s. S. 294).

Erysipelas des Gaumens und Rachens.

Ein Theil der acuten Entzündungen des Gaumens, der Tonsillen und der Rachenhöhle sind Schleimhauterysipele, welche an den genannten Theilen im Anschluss an leichte Continuitätstrennungen der Schleimhautdecke entstanden sind, oder aber ein Erysipel des Gesichts oder der Nase hat sich über Gaumen und Rachen ausgebreitet. Die Rachenerysipele können weiter in den Kehlkopf und bis in die Lunge wandern, wo dann die sog. (erysipelatösen) Wanderpneumonieen entstehen (s. des Verfassers Abhandlung über Erysipelas. Deutsche Chirurgie, Lieferung 5). Durch Glottisödem, d. h. durch hochgradige Schwellung des Kehlkopfeinganges, besonders in der Umgebung der Glottis, der Epiglottis und der Ligamenta ary-epiglottica kann Erstickungstod eintreten, wenn nicht rechtzeitig die Tracheotomie gemacht wird.

Bezüglich des Rachen-Erysipels gilt im Wesentlichen dasselbe, was wir oben § 56 bei dem Erysipel des Mundes hervorgehoben haben. Die Rachenerysipele entstehen häufiger secundär im Anschluss an Erysipelas des Kopfes resp. des Gesichts, seltener ist der Verlauf umgekehrt, dass ein primäres Rachenerysipel secundär auf die äussere Hautdecke des Gesichts und Kopfes übergeht. Lennander hat in neuerer Zeit typische Fälle von primärem Rachenerysipel mit secundärem Gesichtserysipel mitgetheilt. Das primäre Rachenerysipel verläuft unter Schüttelfrost, Fieber und intensiver Röthung des Schlundes mit entsprechenden Schlingbeschwerden und Halsschmerzen, Drüsenschwellungen am Kieferwinkel, eventuell mit Ohrenschmerzen und eiteriger Entzündung der Paukenhöhle u. s. w. Nicht selten, wie gesagt, wird die Tracheotomie nöthig. In den tödtlich endigenden Fällen

ıt man bei der Section besonders Meningitis, Pleuritis, Pneumonie und eritonitis gefunden.

Die Behandlung der genannten catarrhalischen und erysipelatösen ntzündungen des Gaumens, Rachens und der Tonsillen besteht in der Anendung antiseptischer Gurgelungen, Eispillen, hydropathischer Umschläge ler einer Eiscravatte, d. h. eines mit Eisstückchen gefüllten Gummiıhlauchs. Ausserdem giebt man Emser Krähnchen, schleimige Getränke ıd innerlich Kal. chlor. Sehr zweckmässig sind ferner antiseptische Inılationen.

Die Therapie des Rachenerysipelas ist im Wesentlichen dieselbe, wie ei Erysipel der Mundschleimhaut (s. S. 295). Auf etwaige Complicationen B. mit Otitis media, Eiterung etc. ist sorgfältig zu achten.

Bei beträchtlicherer Schwellung bei Erysipel thun multiple Scaricationen der Schleimhaut mittelst eines spitzen Messers sehr gute ienste. Bei Dyspnoe in Folge von Glottisoedem ist die Tracheotomie othwendig. —

Phlegmonöse Processe. Abscesse des Gaumens, Rachens und der Tonsillen.

Phlegmonöse Processe und Abscesse kommen ganz besonders in ın Tonsillen vor, aber auch am Gaumen und im Rachen, z. B. nach erletzungen. Die Schwellung kann einen ganz beträchtlichen Grad erichen und durch Uebergreifen auf den Kehlkopfeingang Dyspnoe verurchen. Der Tonsillarabscess ist fast stets einseitig, er besteht besonders ıfangs aus mehreren kleineren Eiterherden, welche isolirt nach aussen ıfbrechen können. Häufiger aber bilden sich jene charakteristischen ösSeren Mandelabscesse mit Röthung und Schwellung und Vorbuchtung s Gaumensegels, welche von letzterem aus durch Einstich eröffnet werden üssen. An den Mandeln entstehen nicht selten beträchtliche Gewebszerörungen in Folge der Vereiterung und Gangrän. Gangränöse Processe n Gaumensegel, an den Mandeln und überhaupt im Rachen treten besonrs bei Diphtherie, Variola, Dysenterie und Typhus auf.

Die sonstigen Symptome der Gaumen- und Rachenphlegmone beehen vor Allem in Fieber und Schling- und Athembeschwerden in olge der Schwellung. Bei Phlegmone resp. Abscess der Tonsillen und rer Umgebung ist häufig auch entzündliche Kieferklemme vorhanden,) dass die Kranken kaum den Mund genügend öffnen können, wenn man B. eine Incision durch das zuweilen ganz beträchtlich geschwollene aumensegel vornehmen will.

Die Behandlung der phlegmonösen Entzündungen des Gaumens, es Rachens und der Tonsillen ist in der ersten Zeit eine antiphlogistische (Eispillen, Eiscravatte, antiseptische Gurgelungen etc.). Helbing ihmt die Einreibung von 3—4 Tropfen Krotonöl unterhalb des Kieferinkels nach dem Kehlkopf hin. Bei beträchtlicherer Schwellung wird man ntspannende Incisionen frühzeitig vornehmen, auch wenn noch kein Eiter achweisbar ist. Die Tonsillarabscesse öffnet man am besten durch Einstich it einem spitzen Scalpell durch die Gaumenbögen bis in die Tonsillen und ührt dann einen Schnitt senkrecht nach abwärts. Eine Verletzung der arotis int. ist nicht möglich, wenn man nicht zu weit nach aussen incidirt. Die Incisionsöffnung darf man nicht zu frühe sich schliessen lassen, ist sie n den nächsten Tagen verklebt, so lüftet man sie mittelst einer Sonde und

ätzt sie leicht mit dem Höllensteinstift. Ist entzündliche Kieferklemme vorhanden, dann muss man eventuell den Mund gewaltsam durch Kiefersperre in Narcose öffnen und dann incidiren. In solchen Fällen muss man aber dafür sorgen, dass der Eiter nicht in die Lunge aspirirt wird. Nach der Entleerung des Eiters tritt gewöhnlich grosse Erleichterung ein, das Fieber fällt rasch und in wenigen Tagen ist der Patient in der Regel vollständig gesund, wenn man fleissig antiseptische Gurgelungen anwenden lässt und Eiterretentionen durch Offenhalten der Incisionsöffnung verhindert.

Bei sehr grossen Abscessen im Pharynx, z. B. bei Retropharyngealabscessen in Folge von tuberculöser Caries der Halswirbelsäule besonders bei Kindern muss man ganz besonders darauf Bedacht nehmen, dass die beträchtlichen Eitermassen nicht in die Luftwege aspirirt werden und Erstickung oder septische resp. tuberculöse Lungenentzündungen verursachen. Man macht daher in solchen Fällen am besten zuerst eine kleine Incision und lässt die Kranken den Eiter allmählich aushusten. Erst wenn der Eiter auf diese Weise entleert ist, dann erweitert man die Einstichöffnung in genügender Weise. Würde man gleich eine längere Incision machen, so würden die hervorquillenden Eitermassen in die Lunge aspirirt werden können. In der That sind auf diese Weise Kinder erstickt. Viel besser und leichter ist es, wenn man die Retropharyngealabscesse von aussen, vom Halse aus öffnet (H. Burckhardt). Bezüglich der genaueren Schilderung der Retropharyngealabscesse s. § 94.

Haben acute Pharynxabscesse bereits zu Verlöthungen mit der äusseren Haut des Halses oder zu Eitersenkungen nach dem Halse hin geführt, dann incidirt man selbstverständlich ebenfalls am besten von aussen vom Halse aus (s. § 94). —

Acute infectiöse Phlegmone des Pharynx.

In neuerer Zeit ist von Senator u. A. eine „acute infectiöse Phlegmone des Pharynx" als Infectionskrankeit sui generis beschrieben worden, welche nach verschiedener Richtung hin von Interesse ist.

Es handelt sich hier um eine acute, fieberhafte, mit nur mässigen Temperatursteigerungen einhergehende Erkrankung, bei welcher frühzeitig Halsschmerzen und besonders Schlingbeschwerden auftreten. Sodann folgen Symptome von Seiten des Kehlkopfes, und zwar mehr oder weniger hochgradige Heiserkeit und Dyspnoe, endlich Störungen des Sensoriums und in kurzer Zeit tritt der Tod ein, ohne dass die lebenswichtigen inneren Organe erhebliche Veränderungen zeigen. Der constante anatomische Befund ist eine diffuse eiterige Entzündung im tieferen Gewebe der Pharynxschleimhaut, welche sich von da aus auf den Kehlkopf und die Drüsen fortsetzt und secundär auch andere Organe in Mitleidenschaft setzt (Milztumor, Nephritis, Gastritis, Exantheme). Die Krankheit befällt gewöhnlich vorher ganz gesunde Personen. Irgend ein ätiologisches Moment ist nicht nachweisbar, die Schleimhaut des Pharynx war weder vorher verletzt noch sonst erkrankt. Eine bestimmte specifische Mikrobenform ist bis jetzt noch nicht aufgefunden worden. Im Wesentlichen handelt es sich wohl um eine septische Phlegmone und ich möchte doch glauben, dass von irgend einer Continuitätstrennung, von einer oberflächlichen Schleimhauterosion im Pharynx die Infection ausgeht.

Die Prognose dieser acuten infectiösen (septischen) Phlegmone des

Pharynx ist nach den bis jetzt vorliegenden Erfahrungen als durchaus ungünstig zu bezeichnen. Gewöhnlich wird die Krankheit erst erkannt, wenn die Infection schon zu weit vorgeschritten ist.

Die Behandlung der acuten infectiösen Phlegmone des Pharynx ist im Wesentlichen eine symptomatische (Antiphlogose, Incision etc.). —

§ 67. *Die Rachendiphtherie.*

Die Rachendiphtherie. — Die Rachendiphtherie (von διφθέρα das Fell, die Haut) ist eine local im Nasenrachenraume beginnende mykotische Erkrankung, welche durch die Ansiedlung des Löffler'schen Diphtheriebacillus hervorgerufen wird und entweder unter Abstossung der weissgrauen diphtheritischen Auflagerungen in Heilung übergeht, oder theils durch Uebergang auf Larynx und die Bronchien, theils durch Allgemeinintoxication, durch Allgemeinvergiftung durch die von den Bacillen gebildeten Toxine, besonders auch durch Herzparalyse in Folge mykotischer Myocarditis, zum Tode führt.

Die typische Rachendiphtherie beginnt in der Regel mit der Bildung kleiner rundlicher grauweisser Flecken auf gerötheter und geschwollener Schleimhaut. Allmählich nehmen diese weissgrauen Auflagerungen an Dicke und Ausdehnung zu und durch Confluiren der isolirt stehenden Herde entstehen diffuse zusammenhängende Auflagerungen, welche sich über grössere Partieen des weichen Gaumens, der Tonsillen und des Rachens erstrecken können. Die grau- oder gelbweissen, zuweilen auch in Folge von Hämorrhagien bräunlich oder schwärzlich verfärbten Gewebspartieen sind von Mikroben, fibrinösem Exsudat und Leukocyten durchsetzte, mortificirte Schleimhautstellen. Die abgestorbene Gewebsschicht stösst sich allmählich

Fig. 202. Croupöser Belag (*B*) auf einer Schleimhaut (*Sch*), bestehend aus einem Fibrinnetz, welches mit Leukocyten, Eiterkörperchen durchsetzt ist. Vergr. 150.

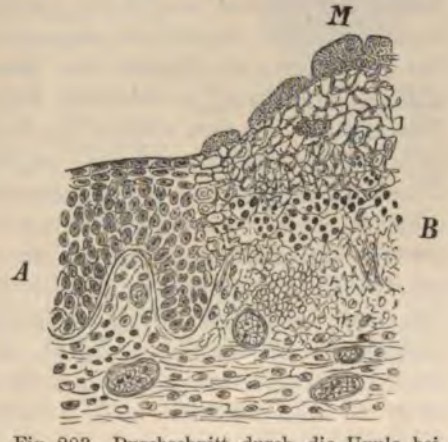

Fig. 203. Durchschnitt durch die Uvula bei Diphtheritis faucium an der Grenze des gesunden Gewebes. *A* Normales Epithel und normales submucöses Gewebe. *B* Epithel- und Schleimhautbindegewebe, durchsetzt von Fibrin, Rundzellen und rothen Blutkörperchen. *M* Mikrokokkenhaufen. Vergr. 120.

ab und es erfolgt dann entweder Heilung des Gewebsdefectes oder aber es tritt eine erneute diphtheritische Verschorfung ein. Die Tiefe und die Ausdehnung der diphtheritischen Mortification sind sehr verschieden, bald ist nur das Epithel oder die oberflächliche Schicht der Schleimhaut ergriffen

(Diphtheritis superficialis), bald aber die ganze Schleimhaut bis in die Submucosa hinein abgestorben (Diphteritis profunda). Die leichten, oberflächlichen Formen der Rachendiphtheritis nennt man auch Croup. Dieser Rachencroup wird von einzelnen Autoren noch streng von der Diphtherie geschieden, nach unsererer Ansicht aber — welche wohl gegenwärtig die allgemein gültige ist — besteht zwischen Diphtherie und Croup nur ein gradueller Unterschied, beide Erkrankungen sind in ihrem Wesen gleich. Der Croup ist eine Diphtherie, welche nur die oberflächlichen Schleimhautschichten befällt. Nach neueren Untersuchungen von HEUBNER ist auch anatomisch zwischen Diphtherie und Croup kein Unterschied.

Croup.

Beide Entzündungen, der Croup und die Diphtherie, sind durch die Bildung eines aus Faserstoff und Zellen bestehenden Entzündungsproductes charakterisirt, welches sich in Form einer der Oberfläche der Schleimhaut leicht anhaftenden Membran absetzt. Beim Croup (Fig. 202) liegt die Membran auf der Schleimhaut, bei Diphtherie findet sich das Exsudat auch in der Schleimhaut und letztere geht bald mehr, bald weniger zu Grunde (Fig. 203). Bei der Bildung dieser Pseudomembranen spielt nach BAUMGARTEN die „fibrinoide" Degeneration der Epithelien neben dem fibrinösen Exsudat eine wichtige Rolle. Beim Croup findet nur eine fibrinoide Degeneration der Epithelien statt, bei der Diphtherie aber spielt sich dieser Process vorwiegend auch im Bindegewebe ab. Der durch die diphtheritische Entzündung hervorgerufene locale Gewebstod ist nach COHNHEIM und WEIGERT eine Coagulationsnekrose, d. h. ein Gerinnungstod der Gewebe resp. der Zellen durch gerinnende Lymphe, welche den betreffenden Gewebsbezirk durchströmt und in die Gewebszellen eindringt. Die croupösen und diphtheritischen Membranen stossen sich nach einer gewissen Zeit ab, indem das nachwachsende Epithel die Membranreste vor sich herschiebt, bis sie abfallen (HEUBNER); in schweren Fällen stösst sich die Membran in toto ab. Pharynx und Trachea werden am häufigsten von der croupösen und diphtheritischen Entzündung befallen, seltener die Schleimhaut der Blase und des Darms. Der Grad der Allgemein-Infection ist bei Diphtheritis sehr verschieden, häufig führt dieselbe rapid zum Tode. Die eigentliche Diphtherie ist eine Infectionskrankheit, welche durch einen specifischen, von LÖFFLER zuerst nachgewiesenen Bacillus hervorgerufen wird, sie ist streng zu scheiden von allen jenen pathologischen Vorgängen, welche ebenfalls mit der Bildung croupöser oder diphtheritischer Veränderungen der Schleimhäute verbunden sind und anatomisch von den Processen bei der eigentlichen Diphtherie nicht zu unterscheiden sind. HEUBNER erzeugte durch temporäre Unterbrechung der Blutcirculation an der Harnblase eine solche künstliche locale Diphtherie, welche durch Impfung auf Thiere nicht wie die eigentliche Diphtherie übertragbar war. —

Aetiologie der Diphtherie.

Die Aetiologie der Diphtherie. — Der Diphtheriebacillus LÖFFLER's. — LÖFFLER hat zuerst bei der menschlichen Diphtherie eine constant vorkommende Bacterienart (Fig. 204) nachgewiesen, künstlich gezüchtet und auf Thiere übertragen. Bei letzteren gelang es zwar nicht, echte Diphtherie zu erzeugen, wohl aber konnte LÖFFLER nachweisen, dass die betreffenden Bacillen von einer ausgesprochenen Giftigkeit waren. ZARNIKO, BABES, KOLISKO, PALTAUF, ESCHERICH, D'ESPINE DE MARIGNAC, BRIEGER, C. FRÄNKEL u. A. haben die Angaben LÖFFLER's bestätigt und ROUX, YERSIN, TANGL u. A. haben dann auch die LÖFFLER'schen Bacillen mit Erfolg auf Thiere übertragen und die der

u Diphtherie eigenthümlichen Krankheitserscheinungen beobachtet, besonders ldung von localen diphtheritischen Processen und Lähmungen als Folge der toxication. Auf Grund dieser Thatsachen sind Annahme berechtigt, dass der Löffler'sche Ba- ler That der Erreger der Diphtherie ist.)iphtheriebacillen sind Stäbchen etwa von der Tuberkelbacillen, aber etwa doppelt so breit, m Aussehen und meist mit abgerundeten Enden Sie sind aber in ihrer Form sehr wechselnd, n sich am Ende kolbig verdickte Stäbchen oder che durch Quertheilung in mehrere Stücke zer- ntionserscheinungen). Die Bacillen finden sich nur theritischen Pseudomembranen, sonst nirgends , die schweren Allgemeinerscheinungen bei Diphtherie werden ch die höchst giftigen Stoffwechselproducte hervorgerufen. Die d facultativ anaërob und unbeweglich, sie wachsen bei Temperaturen —42° C. sowohl in Gelatine, wie auf anderen Nährböden, welche stets leicht macht werden müssen, besonders auf Löffler'schem 3 Thle. Rinder- oder Hammelblutserum, 1 Th. on, 1% Pepton, ½% Kochsalz und 1% Trauben- Glycerin-Agar. Auf dem Löffler'schen Blutserum im Brutschrank bei 37° C. in etwa 2 Tagen ein slicher Ueberzug. Auf Glycerin-Agar entstehen me in 24—48 Stunden hirsekorngrosse, platte, mit um versehene grauweisse, glänzende Colonien Auf Agar wachsen die Culturen anfangs langsam, r bei Uebertragung der ersten Generation auf eine sich dann die Bacillen an das ihnen anfangs wenig Nährsubstrat gewöhnt haben. Gleichzeitig nimmt nlich auch die Virulenz ab. Bei Stichculturen e bilden sich längs des Impfstichs kleine weisse kugel- onien, auf den Gelatineplatten (bei 22—24° C.) Colonien klein, die Gelatine wird nicht ver- uf Kartoffeln wächst der Bacillus, wenn die alkalisch gemacht ist. Ein günstiger Nährboden die Milch. Die Bacillen gehen bei Wärmegraden C. zu Grunde. Sporenbildung ist noch nicht vorden. In getrockneten Pseudomembranen bleiben 3—4 Monate entwickelungsfähig.



Fig. 204. Diphtheriebacillen. Vergr. 1200. *a* junge Bacillen aus frischer Cultur, *b* Involutionsformen (nach Löffler).



Fig. 205. Diphtheriebacillus. Colonie auf der Agarplatte, 24 St. alt; ungefärbt. Vergr. 100. Nach C. Fränkel und R. Pfeiffer.

rtragungen auf Thiere gelingen nicht leicht. Meerschweinchen, Kaninchen, Hühner sind besonders empfänglich, Mäuse und Ratten verhalten sich re- i Kaninchen, Tauben u. s. w. erzeugen die Culturen Pseudomembranen in der zuweilen schwere Allgemeinerscheinungen, Lähmungen u. s. w.; am empfäng- Meerschweinchen, welche selbst bei subcutaner Impfung innerhalb weniger demen, pleuritischen Ergüssen u. s. w. zu Grunde gehen, ohne dass sich die den inneren Organen nachweisen lassen (Roux, Yersin, Brieger, C. Fränkel). lturen resp. ein aus den Culturen isolirbarer giftiger Eiweisskörper (Tox- t schwere, aber oft nur langsam zum Tode führende Intoxicationserscheinungen

so hat im Verein mit Kitasato Thiere künstlich immun gegen Diph- macht und zwar 1) durch Anwendung sterilisirter Culturen nach C. Fränkel; satz von Jodtrichlorid zu den Culturen; 3) durch subcutane und intraabdo- pritzung pleuritischer Exsudate, welche sich häufig bei diphtheritischen Thieren 4) durch subcutane Injectionen von Jodtrichlorid sehr bald oder wenige h der Diphtherie-Infection. Endlich gelang es, Thieren durch Wasserstoff- inige Tage vor der Infection eine erhöhte Widerstandsfähigkeit zu verleihen.

)iphtheriebacillen lassen sich am besten mit der Löffler'schen alkalischen ulösung färben, nicht nach der Gram'schen Methode. Im Mundschleim ge-

sunder oder sonst erkrankter Menschen finden sich virulente Diphtheriebacillen fast niemals, häufig aber nach Löffler und v. Hofmann die sehr ähnlichen Pseudo-Diphtherie-Bacillen, welche ohne jede pathogene Wirkung und vielleicht als abgeschwächte Diphtheriebacillen aufzufassen sind.

Der Bacillus der Diphtherie ist durch schwankende Virulenzgrade ausgezeichnet, daher erklärt sich, warum der Verlauf der Diphtherie im einzelnen Falle und in den verschiedenen Epidemieen so ungleich ist. Die Diphtherie verbreitet sich durch Contagion. Die ausgehusteten Membranen, Sputa, Speichel sind die wesentlichsten Infectionsquellen. Im Munde des Reconvalescenten bleiben die Bacillen noch etwa 3 Wochen lebendig, im ausgetrockneten Zustande in dickeren Schichten 3—4 Monate, im halb ausgetrockneten Zustande 7 Monate. Das Spielzeug-, Ess- und Trinkgeschirr, das Küssen u. s. w. vermitteln gelegentlich die Ansteckung. Auf Nahrungsmitteln, besonders in Milch, findet gelegentlich ein ektogenes Wachsthum der Diphtheriebacillen statt. Etwa vom 13. Lebensjahre an nimmt die individuelle Disposition zur Diphtherie sehr ab. Catarrhalisch afficirte resp. zu Catarrhen neigende Rachen-Schleimhaut ist ein geeigneter Boden für die Ansiedelung der Diphtheriebacillen.

Um die Entstehung und Verbreitung der Diphtherie möglichst zu verhüten, empfiehlt sich vor Allem strenge Isolirung der Kranken und energische Desinfection aller mit dem Kranken in Berührung kommender Gegenstände.

Peters fand in ausgehusteten diphtheritischen Membranen aus der Thiersch'schen Klinik nach Färbung feiner Schnitte mit Alaunkarmin und Pikrinsäure Zellbildungen, welche er als eingekapselte Gregarinen oder Psorospermien (Coccidien) deutete. Letztere (s. Allg. Chir. § 59 S. 227) kommen besonders bei kleineren Hausthieren vor und erzeugen bei ihnen Entzündung der Nase, Angina, Entzündungen der Extremitäten u. s. w.

Ausser der typischen Diphtherie und der dadurch bedingten Intoxication kommen auch Mischinfectionen vor, vor Allem Infectionen durch die dann gleichzeitig vorhandenen und in das Blut eindringenden Ketten- und Traubenkokken (perniciöse Diphtherie, „brandige Bräune", Koliško, Paltauf).

Sitz und klinischer Verlauf der Rachendiphtherie.

Der Sitz der Rachendiphtherie ist sehr verschieden, bald findet sie sich vorzugsweise am Gaumensegel und an der Uvula, bald mehr an den Tonsillen oder an der hinteren Rachenwand. In schweren Fällen sind alle genannten Theile und auch die Nasenhöhle mit dicken diphtheritischen Belägen versehen. Sehr häufig wandert die Diphtherie nach abwärts bis zum Kehldeckel und weiter durch den Kehlkopf in die Lungen, wo sich genau dieselben fibrinösen Auflagerungen in grosser Ausdehnung bis in die kleinsten Bronchien bilden. Das Uebergreifen der Rachendiphtherie auf Nase und Kehlkopf ist stets ein sehr ungünstiges Zeichen. Die Mandeln sind sehr gewöhnlich bei Rachendiphtherie hochgradig erkrankt und sehr häufig beginnt gerade hier die Diphtherie.

Die Umgebung des Rachens und die benachbarten Lymphdrüsen sind bei Rachendiphtherie stets in Mitleidenschaft gezogen. Ist die Schwellung des Halszellgewebes und der Lymphdrüsen zu beiden Seiten des Unterkiefers, besonders in der Umgebung des Kieferwinkels, hochgradig, dann tritt meist in Folge der diphtheritischen Allgemeininfection der Tod ein.

Der klinische Verlauf der Rachendiphtherie ist sehr verschieden je nach der grösseren oder geringeren Bösartigkeit der einzelnen Epidemieen und Endemieen. Mehr oder weniger ausgeprägt sind die oben beschriebenen diphtheritischen Auflagerungen auf den Tonsillen, am weichen Gaumen mit Uebergang auf den Rachen, auf Nasenhöhle, Larynx, Trachea und Bronchien, ferner die Affection der benachbarten Lymphdrüsen und die Schwellung des Zellgewebes in der Regio submentalis, besonders in der Umgebung des Kieferwinkels und des aufsteigenden Kieferastes und ferner als Folgen der

Allgemeinintoxication, die Temperatursteigerung und die Affection des Nervensystems, der Nieren und sonstiger Organe.

Die Auflagerungen im Rachen sind meist schon am 1. oder 2. Krankheitstage sichtbar, wenn sie nicht hinter den Gaumenbögen oder in der oberen Nasenrachenhöhle oder in der Tiefe einer Tonsillengrube beginnen.

Die Störungen in Folge der Localerkrankung bestehen in Schlingbeschwerden, Salivation, näselnder Sprache in Folge mangelhafter Anlegung des geschwollenen oder gelähmten Gaumensegels an die hintere Rachenwand. Ohrenschmerzen sind sehr häufig vorhanden. Zuweilen sind die localen Beschwerden gering oder fehlen fast vollständig, sodass derartige Kranke, besonders Erwachsene, mit ihrer Diphtheritis ihrem Beruf nachgehen, ohne von ihrer Erkrankung eine Ahnung zu haben.

Auch die Allgemeinerscheinungen sind sehr wechselnd, sie können, wie z. B. in den zuletzt erwähnten Fällen, sehr gering sein, während andere Kranke sofort schwere Allgemeinerscheinungen mit hohem continuirlichem Fieber zeigen. Die Mehrzahl der Fälle liegt in der Mitte der eben angedeuteten Typen, d. h. in der Regel steigt das Fieber allmählich bis zu 40 bis 41° C. Allgemeine Mattigkeit, Verdauungsstörungen, Albuminurie u. s. w. sind gewöhnliche Erscheinungen der Rachendiphtherie. Die Behinderung der Respiration hängt von dem Grad der Schwellung resp. von dem Umstande ab, ob die Rachendiphtherie auf den Kehlkopf übergreift oder nicht.

Complicationen der Rachendiphtherie.

Dieses Fortschreiten der Rachendiphtherie auf die weitere Umgebung, besonders auf den Kehlkopf, auf die Trachea und Lunge oder in die Nasenhöhle ist eine der wichtigsten und häufigsten Complicationen derselben. Auch die Ausbreitung der Diphtherie auf die Tuba und das Mittelohr, auf die Mundhöhle, ferner auf den Oesophagus, ja in seltenen Fällen bis in den Magen kommen vor.

Von sonstigen Complicationen erwähne ich die brandigen Zerstörungen der von Diphtherie befallenen Theile, Blutungen, Vereiterungen der Kiefer-Lymphdrüsen, lobuläre und lobäre Pneumonieen, Endo- und Myocarditis, Albuminurie, Durchfälle, Exantheme und Lähmungen.

Die diphtheritischen Lähmungen befallen am häufigsten die Gaumen- und Schlundmuskeln, in Folge dessen treten Schling- und Sprachstörungen auf. Die Flüssigkeiten fliessen gewöhnlich aus der Nase wieder heraus, weil der M. constrictor pharyngis sie nicht zum Oesophagus hinabbefördert. Das schlaff herabhängende Gaumensegel kann sich nicht an die hintere Rachenwand anlegen, daher entsteht dieselbe näselnde Sprache wie bei Gaumendefecten. Ausser diesen Lähmungen der Gaumen- und Schlundmuskeln treten nach Diphtherie auch Lähmungen der Sinnesorgane, besonders des Geruchs-, des Geschmacks- und des Sehnerven, eventuell bis zu vollständiger Blindheit, ferner auch Lähmungen im Gesicht und an den Extremitäten. Am häufigsten erscheinen die diphtheritischen Lähmungen 1—2 Wochen nach der Heilung in der Reconvalescenz. Die Prognose der Lähmungen ist günstig, gewöhnlich erfolgt nach wochen- oder monatelanger Dauer Heilung.

Von besonderem Interesse ist noch die secundäre Hautdiphtherie

in Fällen schwerer Rachendiphtherie. Nur an jenen Stellen findet man diese Diphtherie der äusseren Hautdecke, wo letztere ihrer Epidermis entblösst ist, also besonders bei Intertrigo und Eczem in der Leisten-Oberschenkelfalte und an Hautwunden. In seltenen Fällen hat man auch umgekehrt nach einer solchen primären Hautdiphtherie, z. B. nach Wunddiphtheritis, secundäre Rachendiphtherie beobachtet.

Im Verlauf der Diphtherie treten endlich noch verschiedene Exanthemformen auf, welche meist von ernster prognostischer Bedeutung sind. Diphtherie mit Veränderungen der Hautdecke, z. B. mit dunkelrothen oder blaugrünen Petechien, mit Erythmen oder seltener mit papulösen Exanthemen, mit fortschreitenden, aus hämorrhagischen, varicellenartigen Bläschen entstehenden Hautgeschwüren (Riehl) u. s. w. endet fast stets letal.

Bezüglich der sonstigen Diphtherieformen, z. B. bei Scharlach und Masern muss ich auf die Lehrbücher der inneren Medicin verweisen.

Geht die Diphtherie in Heilung über, dann stossen sich die mortificirten Gewebspartieen ab, das Infiltrat wird resorbirt und der vorhandene Gewebsdefect heilt durch entsprechende Narbenbildung. Die Exsudatschichten werden allmählich durch die nachrückenden gesunden Epithelien abgehoben. Löst sich eine Diphtheriemembran in toto ab, dann geschieht dieses durch elastische Vorgänge der geronnenen Substanz. Narben bleiben besonders nach tiefen und ausgedehnten Nekrosen zurück.

Der Tod erfolgt bei der Diphtherie entweder durch die Allgemeinintoxication oder durch locale Processe, besonders durch Uebergreifen der Diphtherie auf Kehlkopf und Lungen, durch fortschreitenden gangränösen Zerfall der Gewebe, ferner durch Nierenaffectionen, durch Blutungen im Gehirn und in den Gehirnhäuten mit entsprechenden Lähmungen, durch Collaps in Folge hochgradiger Anämie, oder besonders durch Herzparalyse in Folge der diphtheritischen Myocarditis.

Die Herzparalyse in Folge von bacterieller Myocarditis ist nach schwerer Diphtherie ganz besonders auch in der Reconvalescenz zu fürchten, und manches Kind, welches man gerettet glaubt, stirbt plötzlich noch in der 4.—6. Woche.

Sehr ungünstig, ja wohl stets tödtlich ist die Prognose der Diphtherie bei gangränösem Zerfall der Gewebe, und so erklärt es sich auch, warum man eigentlich niemals oder nur sehr selten Defecte des Gaumensegels durch diphtheritische Gangrän sieht.

Behandlung der Rachendiphtherie.

Behandlung der Rachendiphtherie. — Man hat viele Mittel und Behandlungsmethoden empfohlen, ohne auch nur mit einem der zahlreichen Medicamente oder therapeutischen Verfahren zufrieden zu sein. Die leichten Fälle heilen von selbst und in schwereren Fällen ist die Hauptgefahr, die Allgemeininfection und das Uebergreifen der Diphtherie auf Larynx und Lungen durch irgend eine Therapie gewöhnlich nicht zu verhindern.

Die Behandlung der Diphtherie besteht theils in entsprechender Localbehandlung, theils in symptomatischer Behandlung der Allgemeinintoxication.

Vor Allem bin ich gegen jede den Rachen reizende Behandlung. Alle mechanischen therapeutischen Massnahmen, durch welche Verletzungen des Rachens entstehen können, halte ich für durchaus verwerflich, um so mehr, als

besonders Roux und Yersin wohl zuerst bewiesen haben, dass die Diphtherie sich nur auf einer wunden Schleimhaut entwickelt. Jeder Diphtherieherd sollte im Beginn so früh als möglich durch den Galvanocauter eventuell in Chloroformnarcose zerstört werden. Um den Hals legt man eine Eiscravatte, man sorgt für die grösste Reinlichkeit des Mundes durch desinficirende Mund- und Gurgelwässer, man lässt entsprechende Dämpfe (Borsäure, Carbolsäure, Resorcin etc.) inhaliren. Die Zimmerluft muss ebenfalls häufig erneuert und desinficirt werden, z. B. am einfachsten durch Aufhängen von Betttüchern, welche in 3% Carbolsäurelösung getaucht sind. Innerlich giebt man mit Vorsicht Kal. chlor. und flüssige kräftige Kost. Zu hohes Fieber wird durch Kaltwasserbehandlung (kalte Einwickelungen allein oder mit kühlen Vollbädern von 18—20° R., eventuell mit kalten Uebergiessungen) oder durch Antipyretica beseitigt. Sonstige Complicationen werden entsprechend behandelt. Bei Erscheinungen von Kehlkopfstenose soll man die Tracheotomie, durch welche bei regelrechter Ausführung niemals geschadet, sondern nur genützt werden kann, frühzeitig und nicht zu spät machen (s. § 106 Technik der Tracheotomie).

Bezüglich der von amerikanischen Aerzten gegen Diphtherie-Stenose des Kehlkopfs empfohlenen Intubation, d. h. der Einlegung von kleinen Röhren in den Larynx vom Rachen aus, verweise ich auf § 106. Ich will hier nur bemerken, dass die Erfolge nach Intubation des Kehlkopfes wegen diphtheritischer Larynxstenose nicht besser sind, als nach Tracheotomie, dass aber die Nachbehandlung der mit Intubation behandelten Kinder schwieriger ist, als die der tracheotomirten Kinder.

Von sonstigen Behandlungsmethoden der Diphtherie erwähne ich noch folgende: Das Aetzen der Rachendiphtherie mit Höllenstein in Substanz oder Lösung oder mit Chromsäure, Salzsäure u. s. w. halte ich nicht für zweckmässig, weil dadurch der Infectionsherd zu sehr gereizt wird.

Sehr zweckmässig wäre es, wenn wir ein Mittel besässen, durch welches wir die diphtheritischen Membranen auflösen könnten, aber ein solches Mittel giebt es nicht. Am meisten noch leistet nach dieser Richtung hin Kalkwasser (1:2—4 Aqua) oder Milchsäure (1 : 15—20 Aqua). Diese Mittel werden daher vielfach durch Gurgelungen, Inhalationen oder Einpinselungen applicirt. Auch Einblasungen von Alaun oder Tannin, die Anwendung von Liq. ferri sesquichlor., Citronensäure, Bepinselung mit Jodtinctur etc. hat man sehr empfohlen. Bennert lobt die Behandlung der Diphtherie mit einer Lösung von Sublimat 1,0, Weinsteinsäure 5,0 auf 1000 Aqua. Mit dieser Lösung werden Wattebäusche getränkt und die diphtheritische Membran energisch abgewischt, die blutende Fläche wird dann nochmals in derselben Weise behandelt. Nach 6—12 Stunden wird das Verfahren eventuell wiederholt. Die eine Zeit lang vielfach gerühmte äussere und innere Behandlung der Diphtherie mit Terpentin scheint gegenwärtig verlassen zu sein.

E. Hoadley empfiehlt dringend auf Grund einer reichen Erfahrung die Myrrhentinctur in folgender Form: 5,0 Kal. chlor., 15,0 Tinct. Myrrhae, 5 gtts. acid. carbol., 20,0 Mel. despumat., Aq. dest. q. s. ad 150,0. ½stündlich 15 Tropfen; die Lösung dient auch zum Inhaliren.

Andeer, Leblond, Baudier u. A. lassen stündlich bei Tag und

2stündlich bei Nacht mittelst eines Pinsels eine 10% Resorcin-Glyce lösung appliciren, gleichzeitig geht ein fortwährender Spray einer 5% wi rigen Resorcinlösung. —

§ 68. *Chronische Entzündungen des Gaumens, Rachens und der Tonsillen.*

Chronische Entzündungen des Gaumens, Rachens und Tonsillen. — Die chronischen catarrhalischen Entzündungen weichen Gaumens und des Rachens (Pharyngitis chronica) besonders eine Folge von häufiger stattgefundenen acuten Entzündu wie sie so häufig bei Rauchern und Trinkern, bei Predigern, welche und laut sprechen müssen, und endlich bei Individuen, welche bei Arbeit dem Staub ausgesetzt sind, vorkommen. Das Secret bei der nischen Entzündung des Gaumens und Rachens ist in der Regel schle eiterig oder rein eiterig und trocknet oft zu schwarz-grünlichen, stink Borken im Pharynx ein. Oft ist die Secretion sehr gering, der Rache auffallend trocken. Beim chronischen Catarrh des weichen Gaumens Rachens ist die Schleimhaut geröthet, besonders sind auch die Ma vergrössert, so dass sie aus ihren Nischen hervorragen. Je nach de schaffenheit der Schleimhaut beim chronischen Rachencatarrh unterscl man zwei Hauptformen, wie bei der chronischen Rhinitis: 1) eine ryngitis hyperplastica granulosa und 2) eine Pharyngitis atrop

Pharyngitis hyperplastica granulosa.

Bei der Pharyngitis hyperplastica granulosa ist die Schlein verdickt, hypertrophisch und oft mit papillären, knotigen Excrescenzen sehen. Die Hyperplasie ist einmal eine folliculäre, d. h. sie ist be durch Wucherung des lymphadenoiden Gewebes. Diese folliculäre findet sich besonders auch in der Gegend der sog. Rachentonsille, i Nasenrachenhöhle (s. Fig. 137, S. 215). Die hyperplastisch adenoiden W rungen können hier einen solchen Grad erreichen, dass Choanen und T verlegt werden (s. auch Fig. 208 S. 346, Neubildungen des Nasenrachenrau In anderen Fällen handelt es sich statt der folliculären Hyperplasie vorwi um Wucherung des mit Leukocyten reichlich durchsetzten Bindegew Die hierdurch entstehende Verdickung der Schleimhaut und der tiefe legenen Theile beobachtet man ganz besonders an der Uvula, so da als dicker und abnorm langer Wulst auf die Zunge herabhängt.

Pharyngitis atrophica.

Bei der zweiten Form des chronischen Rachencatarrhs, der Ph gitis atrophica, ist die Schleimhaut glatt und verdünnt.

Sehr häufig gehen die einzelnen Formen, wie bei der chroni Rhinitis, in einander über und man findet bei ein und demselben Indivi hyperplastische und atrophische Stellen. Die Pharyngitis atrophica geh wöhnlich aus der hyperplastischen schliesslich hervor.

Geschwürsbildungen und Secretanhäufungen in den Sch drüsen in Form von körnigen Hervorragungen sind ganz gewöhnlich scheinungen der chronischen Pharyngitis.

Hypertrophie der Tonsillen.

Die Mandeln werden durch die chronischen Entzündungen h trophisch und können so an Umfang zunehmen, dass sie, weit aus Nischen hervorragend, in hochgradigen Fällen in der Mittellinie der R höhle sich berühren. Die Beschwerden durch hypertrophische Tonsille immerhin beträchtlich, besonders leidet die Entwickelung der Kind hochgradigen Fällen in Folge der Respirationsstörungen, in Folge d genügenden Zufuhr von Sauerstoff in die Lungen und ist die Besei

des Leidens stets von den günstigsten Folgen begleitet. Alle mit hypertrophischen Mandeln versehene Individuen müssen Nachts mit offenem Munde schlafen und schnarchen. Zeitweilig kann der Schlaf auch bei beträchtlicherer Hypertrophie der Tonsillen durch Erstickungsanfälle gestört werden.

Die sonstigen Beschwerden der chronischen Pharyngitis und Tonsillitis sind kurz folgende. Vor Allem besteht das Bedürfniss, häufig sich zu räuspern und zu husten. Besonders Morgens muss der in der Nacht eingetrocknete Schleim durch Räuspern, Husten, Würgen entfernt werden. Hierbei tritt nicht selten Erbrechen ein (Vomitus matutinus der chronischen Pharyngitis und Tonsillitis). Der Fötor ex ore in Folge des zersetzten Secretes der Mandeln ist oft beträchtlich. Höchst unangenehmer Weise empfinden auch die Kranken selbst diesen übeln Geruch. In Folge der Behinderung der Respiration oder des Hustens entsteht endlich besonders auch Neigung zu Emphysem. Die Stimme ist fast stets verändert bei Hypertrophie der Tonsillen, die Kranken sind oft heiser und sprechen in der Regel, als ab sie einen Kloss im Rachen hätten.

Die Prognose der chronischen Pharyngitis ist im Allgemeinen günstig, wenn die Kranken frühzeitig in Behandlung kommen und die vorhandenen schädlichen Ursachen aufhören. Sehr häufig und besonders in den späteren Stadien ist das Leiden sehr hartnäckig.

Atrophie der Tonsillen.

In den späteren Stadien der chronischen Pharyngitis bilden sich — besonders bei der Pharyngitis atrophica — auch an den Mandeln atrophische Processe, so dass dieselben durch Schrumpfung des lymphadenoiden Gewebes abnorm klein werden.

Cystenbildung.

In den Krypten atrophischer Tonsillen beobachtet man zuweilen Cystenbildung mit gelblich-weissem Inhalt. Durch Verkalkung des letzteren können glatte oder mehr höckerige Concrementbildungen, die sog. Mandelsteine entstehen. Letztere bilden sich besonders auch durch Verkalkung von Zellpfröpfen aus Epithel und Leukocyten in den Krypten der Tonsillen. Die Mandelsteine sind gewöhnlich hirsekorn- bis bohnengross, selten grösser.

Mandelsteine.

Die Behandlung der chronischen Pharyngitis geschieht bei der hyperplastischen Form vor Allem durch galvanocaustische Ustion und durch energische Aetzungen mit 10% Höllensteinlösung oder zuweilen auch mittelst des Stifts, ferner durch Anwendung von 2% Chromsäurelösungen. Daneben wendet man Inhalationen mit Kal. chlor. und alkalische Trinkwässer an. Früh Morgens thun Gurgelungen mit heissem Salzwasser sehr gute Dienste oder man lässt Emser Krähnchen mit kochender Milch trinken. In den späteren Stadien, wenn die Empfindlichkeit der Schleimhaut geringer geworden ist, sind Inhalationen von 1% Tanninlösung zweckmässig.

Bei der atrophischen Form der chronischen Pharyngitis sind Aetzmittel nicht zu empfehlen. Vor Allem müssen die Secretkrusten durch Nasendouche, durch Nasenspritzen, durch Sprayapparate oder Inhalation entfernt werden. Man benutzt hierzu Auflösungen von Kochsalz, Soda oder desinficirende Lösungen, besonders Kali hypermanganicum (1 : 2000—3000) oder schwache Lösungen von Carbolsäure, Thymol oder Borsäure. Ferner sind Einblasungen von fein gepulverter Borsäure in den Nasenrachenraum zweckmässig.

Bei jeder chronischen Pharyngitis ist auf den Zustand der Nase Rücksicht zu nehmen und die hier meist vorhandene chronische Rhinitis ist nach den auf S. 217—218 gegebenen Vorschriften zu behandeln.

Bezüglich der Behandlung der beim chronischen Rachencatarrh so häufig vorhandenen adenoiden Wucherungen im Nasenrachenraum (der Rachentonsille) s. S. 347 (Neubildungen der Rachenhöhle).

Amputation der hypertrophischen Uvula.

Ein zu langes Zäpfchen, welches durch Reizung des Zungengrundes resp. der Glottis reflectorische Husten- und Räusperbewegungen, besonders im Liegen der Kranken, hervorruft, wird amputirt, indem man die Spitze mit einem scharfen Häkchen oder mit einer Hakenpincette erfasst und dann mit einer Coopfr'schen Scheere abschneidet. Die unbedeutende Blutung steht entweder spontan oder durch Gurgeln mit kaltem Wasser. –

Die Tonsillotomie.

Die Tonsillotomie. — Hypertrophische Mandeln müssen, wie wir oben betont haben, entfernt werden, d. h. es wird nur der prominirende Theil der Tonsillen abgetragen. Für die Abtragung der hypertrophischen Tonsillen, die sog. Tonsillotomie, hat man mehrere besondere Instrumente empfohlen.

Fahnenstock hat das erste Tonsillotom für die Abtragung der Tonsillen erfunden. Dieses Instrument ist dann mehrfach modificirt worden.

Fig. 206. Mathieu's Tonsillotom.

Das bekannteste und gebräuchlichste Tonsillotom ist das von Mathieu (s. Fig. 206), welches bequem mit einer Hand geführt wird. Der Daumen wird in den Endring gesteckt, in die beiden Seitenringe Zeigefinger und Mittelfinger. Die Handhabung des Instruments ist sehr einfach. Nachdem die Tonsillen behufs localer Anästhesirung mittelst 5% Cocainlösung 2 bis 3 Minuten lang eingepinselt sind, wird der Kopf des Kranken durch einen Gehülfen fixirt, die Zunge wird durch den linken Zeigefinger oder durch Zungenspatel niedergedrückt. Oft ist aber ein Niederdrücken der Zunge gar nicht nöthig, weil die Kranken in Folge der Einführung des Instruments Würgbewegungen machen und daher den Schlund genügend weit öffnen. Man legt den Ring des Instruments rasch um die hypertrophische Tonsille und spiesst die letztere durch Vorschieben der nach der Mittellinie des Mundes zugekehrten Gabel vor. Durch Letztere wird die Mandel aus ihrer Nische etwas hervorgezogen. Sodann wird der angespiesste hervorgezogene Theil der Tonsille durch Vorstossen des schneidenden Ringes abgeschnitten. Die kleine Operation geht sehr rasch vor sich und ist auch ohne Cocain nur wenig schmerzhaft. Die Blutung stillt man durch Gurgelungen mit kaltem Wasser und man entlasse keinen Kranken, bevor man sich nicht von der Stillung der Blutung überzeugt hat. Die ersten Tage muss sich Patient vor Zugluft, Staub etc. schützen und darf nur flüssige reizlose Kost geniessen. Zuweilen kommen parenchymatöse Nachblutungen vor und soll man auch die Angehörigen nach dieser Richtung hin belehren. Man soll daher die Kranken am Tage der Operation unter Beobachtung behalten. Die so gefürchtete Verletzung der Carotis int., welche ausserhalb der seitlichen Pharynxwand hinter

n Tonsillen und hinter der von dem M. stylo-glossus und Stylo-pharyn-us gebildeten Muskelschicht verläuft, ist bei regelrechter Ausführung der nsillotomie nicht möglich, am ersten wohl noch bei Amputation der ndeln mittelst der galvanocaustischen Glüh-Schlinge. Selbst ein starkes rziehen der Tonsille vermag niemals einen Einfluss auf die geschützte Lage r Arterie auszuüben (O. Zuckerkandl). Die parenchymatösen Nach-utungen können besonders bei Hämophilie oder Leukämie und bei Klaffen r Gefässlumina in Folge fibröser Beschaffenheit der Tonsillen (Schede) nen hohen Grad erreichen, ferner dann, wenn die Art. tonsillaris fälsch-cher Weise in der Ebene der hinteren Tonsillarkapsel verletzt wird, wo ie Arterie mit der fibrösen Mandelhülle so innig verwachsen ist, dass sie ich nicht contrahiren kann, sondern klaffen bleibt (O. Zuckerkandl).

Sodann hat Hyrtl darauf aufmerksam gemacht, dass die Arteria alatina ascendens, aus welcher die Art. tonsillaris meist abgeht und welche elbst ein Zweig der Maxillaris ext. ist, so stark werden kann, dass sie die ibrigen, sonst aus der Art. maxillaris int. entspringenden Zweige erzeugt. Es ist begreiflich, dass durch eine so beträchtliche Entwickelung der Art. alatina ascendens bei der Tonsillotomie heftige, ja tödtliche Blutungen ntstehen können.

Die parenchymatösen Nachblutungen stillt man durch Eisstückchen nd Umlegen einer Eiscravatte, durch Compression mit dem Finger der einem gestielten Tupfer oder durch den Thermocauter von Paquelin. Vor Allem muss der Kranke möglichst aufrecht sitzen. Behufs Compression der blutenden Mandel hat Ricord ein zangenförmiges Instrument erfunden, welches neuerdings durch Mikulicz modificirt wurde. Durch die Pelotten dieses Compressoriums wird die Tonsille sammt Umgebung von innen und von aussen zusammengedrückt nd nach Anlegung des Instrumentes werden lie Zangenarme resp. deren Ringe zusammen-ebunden. Im Nothfalle müsste die Carotis xt. unterbunden werden.

a *b* *c*

Fig. 207. Instrumente für die Tonsillotomie. Geknöpftes und gekrümmtes (*a*) und gerades (*b*) Messer und Hakenpincette mit Federverschluss (*c*) für die Abtragung hypertrophischer Tonsillen.

Zuweilen mache ich die Abtragung der ypertrophischen Tonsillen auch mit einem krümmten, geknöpften Messer, nachdem h die Tonsille mittelst einer Hakenpincette it Federverschluss gefasst und etwas hervor-zogen habe (s. Fig. 207). Man schneidet it diesem gekrümmten oder auch mit einem raden geknöpften Messer die etwas hervor-zogene Tonsille entlang dem Gaumenbogen n oben nach unten in sägenden Zügen . An der rechten Tonsille führt man das sser mit der linken Hand oder man operirt von rückwärts.

Die Abtragung der Tonsillen mittelst der galvanocaustischen Glüh-hlinge halte ich mit Rücksicht auf die Verletzung der Art. carotis int. nicht ungefährlich. —

Pharynxmycosis leptothrica.

Die Pharynxmycosis leptothrica kommt nach Hering u. A. im Wesentlichen an den Tonsillen und am Zungengrund vor und ist durch das Auftreten weisslicher oder gelblichgrauer, weicher, seltener hornartiger Excrescenzen charakterisirt. Die localen Beschwerden sind gewöhnlich gering, entzündliche Erscheinungen sind in der Regel nicht vorhanden. Die mikroskopische Untersuchung ergiebt, dass die entfernten Massen aus charakteristischen Leptothrixfäden mit dicht gedrängter feinkörniger Substanz und Plattenepithelien bestehen. Die beste Reaction auf Leptothrix ist schwache Lugol'sche Jodlösung, welche den Inhaltskörper d. h. das eingelagerte Amylum blau färbt. Mehrfach ist Verwechselung mit Tuberculose vorgekommen.

Die Behandlung der Pharynxmycosis besteht in der Anwendung desinficirender Gurgelwässer und vor Allem in der Exstirpation resp. Amputation der Mandeln. –

Tuberculose des Gaumens, Rachens und der Tonsillen.

Tuberculose. — Die Tuberculose des Rachens und Gaumens kommt wohl nur bei gleichzeitiger Tuberculose anderer Organe, besonders bei Tuberculose des Kehlkopfs und der Lunge vor. Nicht selten besteht gleichzeitig Hauttuberculose im Gesicht (Lupus) oder auch Tuberculose der Zunge.

Die Tuberculose des Rachens und Gaumens beginnt in der Regel mit einer ziemlich gleichmässigen Verdickung der Mucosa und Submucosa, in welcher dann deutlich kleinste Tuberkel oder erbsengrosse Tuberkelknoten auftreten. Bald entstehen dann linsengrosse oder grössere confluirende Geschwüre mit käsigem Grund an den Gaumenbögen, an der hinteren Rachenwand und an der hinteren Fläche des Gaumensegels. Bei genügender Beleuchtung sieht man zwischen diesen tuberculösen Geschwüren die für die Diagnose charakteristischen miliaren Knötchen. Perforationen entstehen am weichen Gaumen durch tuberculöse Geschwüre nur selten, wohl aber entsprechende Deformitäten durch Narbencontraction. Ausser der ulcerösen Form der Tuberculose kommt auch hier wie an den übrigen Stellen der Mundhöhle die tuberöse Form der Tuberculose vor, d. h. es bilden sich derbe, schmerzlose grössere Knoten unter der Schleimhaut, welche sich allmählich vergrössern, eventuell aufbrechen, verkäsen, vereitern (s. S. 301, Tuberculose der Zunge).

Am harten Gaumen verläuft die Tuberculose auch als tuberculöse Caries, welche, wie die syphilitische, zu Perforation des harten Gaumens führt, aber viel langsamer fortschreitet, als diese.

An den Tonsillen beobachtet man bei Gaumen- und Rachentuberculose ebenfalls unregelmässige, grössere Geschwüre mit käsigem Grund.

Die benachbarten Lymphdrüsen sind fast regelmässig tuberculös erkrankt.

Bezüglich der tuberculösen Retropharyngealabscesse in Folge von tuberculöser Entzündung der Halswirbel, welche glattwandige fluctuirende Geschwülste der hinteren Rachenwand bilden, verweise ich auf die Krankheiten des Halses und der Halswirbelsäule.

Die Diagnose gründet sich auf gleichzeitige Tuberculose anderer Organe und besonders auf den Nachweis der Koch'schen Tuberkelbacillen (s. Allg. Chir. 2. Aufl. § 83) und miliarer Tuberkeln in der Nähe der Geschwüre. Die Tuberculose des Gaumens und Rachens kann klinisch besonders mit Lues verwechselt werden. In differential-diagnostischer Beziehung ist zu betonen, dass die Syphilis mehr Defecte, die Tuberculose dagegen mehr ausgedehntere Ulcerationen mit Neigung zur Schrumpfung und Verwachsung hervorruft. Auch sind die tuberculösen Geschwüre schmerzhafter und besitzen eine grössere entzündliche Reaction.

Die Prognose der Gaumen- und Rachen-Tuberculose ist sehr zweifelhaft, weil meist sonstige Organ-Tuberculose vorhanden ist. Die meisten Kranken gehen an Lungen- oder Kehlkopf-Tuberculose zu Grunde. Sichere und dauernde Heilungen sind besonders bei der primären tuberösen Form beobachtet worden.

Die Behandlung der Gaumen- und Rachen-Tuberculose besteht in einer energischen Localbehandlung und in einer Besserung der Constitution des Kranken durch ein entsprechendes Regimen (s. Allg. Chir. 2. Aufl. § 83). Die Localbehandlung ist dieselbe, wie bei Zungentuberculose. Am besten zerstört man die tuberculösen Geschwüre durch Galvanocaustik. Nach der Cauterisation wendet man Inhalationen mit schwacher Carbollösung (1%), mit Kal. chlor., Borsäure u. s. w. an. Auch die Behandlung der Geschwüre mit Jodoform und zeitweilig mit Höllensteinstift oder Chlorzinklösung (5 bis 10%) ist sehr empfehlenswerth. —

Syphilis des Gaumens, des Rachens und der Tonsillen.

Syphilis. — Die Syphilis manifestirt sich am Gaumen und im Rachen zunächst in ähnlicher Weise, wie an der äusseren Haut, als ausgesprochene Röthung (Angina syphilitica erythematosa) mit weisslich belegten Erosionen, ferner durch die Bildung von Schleimhautpapeln, d. h. von flachen, roth umschriebenen, perlfarbigen Erhebungen zuweilen in grosser Zahl. Durch Zerfall dieser Knötchen können entsprechende kleine Geschwüre und durch Confluiren derselben auch grössere Ulcerationen entstehen.

Viel ungünstiger sind auch hier die gummösen Processe der späteren Periode der Lues in den Weichtheilen oder Knochen. Im Periost des harten Gaumens, in der Submucosa des Gaumensegels, der Tonsillen und des Rachens entstehen linsen- bis bohnengrosse, anfangs härtere, dann weiche Knoten, welche zuweilen bei geeigneter Behandlung wieder vollständig verschwinden, häufiger aber aufbrechen und so zur Entstehung von gummösen Geschwüren Veranlassung geben. Diese gummösen Geschwüre vergrössern sich oft rasch und können zu bedeutenden Defecten im harten und weichen Gaumen führen. Am harten Gaumen beginnt der Zerstörungsprocess wohl am häufigsten von der Nasenhöhle aus durch Ozaena syphilitica. Auch die rasch, in wenigen Wochen zu beträchtlichen Zerstörungen führenden gummösen Geschwüre des weichen Gaumens entstehen mit Vorliebe von den Choanen aus im oberen Nasenrachenraum und werden oft erst erkannt, wenn das Gaumensegel bereits perforirt ist. Durch Perforation am harten und weichen Gaumen entsteht jene charakteristische, näselnde, hauchende Sprache, welche wir bereits bei der Lehre von den Gaumenspalten § 63 erwähnt haben.

Durch die Heilung von syphilitischen Ulcerationen an der hinteren Rachenwand und am weichen Gaumen können beide theilweise oder vollständig mit einander verwachsen. Besonders in Folge vollständiger Verwachsung des Gaumensegels mit der hinteren Rachenwand entstehen ausser den Sprachstörungen jene subjectiven Beschwerden, welche wir bereits bei der Gaumen-Schlundnaht und bei der Staphyloplastik S. 321—322 kennen gelernt haben. Vor Allem quält die Kranken die Unmöglichkeit, die Nase und die Nasenrachenhöhle ordentlich reinigen zu können.

Durch syphilitische Ulceration der hinteren und seitlichen Rachenwand mit gleichzeitiger gummöser Affection des hinteren Zungen-

gebietes können nach der Vernarbung ringförmige syphilitische Narbenstricturen des Pharynx entstehen, so dass der Eingang des Kehlkopfs und Oesophagus durch eine von der Zungenbasis zur hinteren Rachenwand ziehende weisse Narbenmembran verengt resp. zum Theil verschlossen ist, wie man sich auch durch das Laryngoskop überzeugen kann. TRENDELENBURG, SCHECH, LUBLINSKI und PAULY haben charakteristische Fälle dieser ringförmigen luetischen Pharynxstrictur beschrieben.

Um derartige Stricturen zu verhindern, soll man bei jeder Syphilis des Rachens sich über das Verhalten der tiefer liegenden Theile durch die Laryngoscopie vergewissern.

Die Behandlung der Syphilis des Rachens und Gaumens besteht in der Vornahme einer allgemeinen antisyphilitischen Cur (s. Lehrbuch der allgem. Chirurgie 2. Aufl. § 84) und einer energischen Localtherapie (Auslöffelung, Cauterisation, besonders der fortschreitenden Geschwüre mittelst Galvanocaustik, Application von Jodoform oder sonstigen antiseptischen Pulvern, Inhalationen u. s. w.).

Defecte des harten und weichen Gaumens werden eventuell durch Uranoplastik und Staphylorrhaphie oder durch Obturatoren geschlossen (s. § 63).

Bei vollkommener Verwachsung des weichen Gaumens mit der hinteren Rachenwand wird man die Communication zwischen Nase und Rachen wieder herstellen, indem man in Narcose am herabhängenden Kopfe oder unter Localanästhesie nach Einpinselung einer 5—10% Cocainlösung die Verwachsung löst oder ein genügend grosses Loch in dem Gaumensegel ausschneidet. Zuweilen hat man das ganze Gaumensegel exstirpirt (RIED).

Die tiefsitzende ringförmige Pharynxstrictur wird nach vorausgegangener Tracheotomie mit einem geknöpften Messer (z. B. nach TOBOLD) gespalten und dann mit SCHRÖTTER'schen Röhren dilatirt (s. Kehlkopf). –

69. Neubildungen des Gaumens, des Rachens und der Tonsillen.

Am Gaumen sind Neubildungen selten. Zuweilen beobachtet man am harten Gaumen Dermoidcysten, und besonders Fibrome und Sarcome; die beiden letzteren Geschwulstarten entstehen mit Vorliebe im Periost der Gaumenplatte. Die Geschwülste der letzteren dürfen übrigens nicht mit Hernien der Gehirnhäute oder des Gehirns (Cephalocelen) verwechselt werden, welche gelegentlich durch den harten Gaumen in der Mundhöhle zum Vorschein kommen (s. Fig. 65, S. 131).

Die Carcinome des harten Gaumens entstehen fast stets durch Ausbreitung krebsiger Tumoren aus der nächsten Umgebung, primäre Carcinome des harten Gaumens sind selten.

Am weichen Gaumen kommen Geschwülste noch seltener vor, als am harten Gaumen. Am häufigsten handelt es sich wohl um Carcinome, welche aber in der Regel nicht primär hier entstanden sind, sondern meist am Zungenrücken, von der Wangenschleimhaut, vom Zahnfleisch in der Gegend des Weisheitszahnes oder vom Pharynx auf das Gaumensegel und die Tonsillen sich ausgebreitet haben.

Von den primär im Gaumensegel entstehenden Geschwülsten sind besonders hervorzuheben die Schleimpolypen, die Adenome an den Gaumenbögen, die Retentionscysten der Schleimdrüsen, die Papillome, entweder als breit aufsitzende Warzen oder als mehr gestielte

n. Die Adenome des weichen Gaumens können die Grösse einer — oder sogar eines Hühnereies erlangen. Sehr selten hat man , Myome, Lipome, Myxome und Sarcome des weichen Gauchrieben. Von besonderem Interesse ist das Vorkommen von bePolypen der Mund-Rachenhöhle, welche einen Ueberzug von s, rete Malpighi und Lederhaut besitzen (J. Arnold, Schütz). entfernte einen haselnussgrossen behaarten Rachenpolypen bei ugeborenen 17 Stunden nach der Geburt, die Geschwulst hatte ige Athemnoth veranlasst. Diese behaarten Rachenpolypen sind Arnold auf eine Dislocation embryonaler Gewebe resp. deren Keimrückzuführen.

ET beobachtete ein so beträchtliches Adeno-Chondrom des egels, dass der 57jährige Mann nach der Aufnahme im Krankentz sofort vorgenommener Tracheotomie durch Erstickung starb.

Geschwülste des harten und weichen Gaumens operirt man am n herabhängenden Kopfe, wenn man Narcose anwenden muss, oder ht vorher die Tracheotomie und tamponirt die Trachea resp. den eingang (s. Operationen am Kehlkopf und an der Trachea § 106). e Weise wird die so gefährliche Aspiration von Blut in die Luftp. in die Lunge am besten vermieden. Kleinere und besonders Tumoren wird man einfach unter Localanästhesie nach Aufpinselung -10% Cocainlösung entfernen. — *Exstirpation der Gaumen-Geschwülste.*

den Tonsillen kommen vorzugsweise Carcinome und sehr bösarcome in der Form der weichen Rundzellen-Sarcome, der sog. wämme, vor. Die Carcinome und Sarcome der Tonsillen zeichnen dadurch aus, dass ausgedehnte Ulcerationen mit starker Jauchung hem Verfall der Kräfte entstehen. *Geschwülste der Tonsillen.*

Exstirpation der Carcinome und Sarcome der Tonsillen n in ähnlicher Weise vornehmen, wie wir es § 61 für die Entfernung hwülste der Zungenbasis und für die Totalexstirpation der Zunge en haben. Vor Allem empfiehlt sich hier die laterale Kiefergung nach B. von Langenbeck und man excidirt dann Tonsillen, egel und die Rachenwand im Gesunden. Zweckmässig ist, wie nzmer empfiehlt, prophylactisch eine Unterbindungsschleife locker Carotis communis zu legen, um sie eventuell sofort unterbinden zu *Exstirpation der Tonsillen-Geschwülste.*

imal habe ich mit sehr gutem Erfolg nach der von Mikulicz an n Methode Tonsillen-Sarcome exstirpirt und kann ich dieses Verauf das Wärmste empfehlen.

macht einige Tage vorher die tiefe Tracheotomie, um bei der ion der Tonsillengeschwulst den Kehlkopfeingang fest mit Schwamm oformgaze tamponiren oder eine Tamponcanüle nach Trendelfnchael oder Hahn einlegen zu können (s. § 106). Die operative ng der Tonsillengeschwulst beginnt man sodann durch einen Haut—8 cm unterhalb des Processus mastoideus entlang dem vorderen es M. sterno-cleido-mastoideus bis zum grossen Zungenbeinhorn. ichtheile bis zum Unterkiefer werden schichtweise durchtrennt, nochen bis hoch hinauf vom Periost entblösst und in der Nähe des

Ansatzpunktes des Masseters und Pterygoideus int. mit der Kettensäge durchtrennt und hierauf der Unterkieferast enukleirt, ohne dass die Mundschleimhaut hierbei verletzt wird. Nun werden die etwa erkrankten Lymphdrüsen und die Geschwulst von aussen extrabuccal frei präparirt, bis letztere nur noch an der Schleimhaut der Mund- und Rachenhöhle hängt. Diese wird nun nach vorheriger sorgfältiger Blutstillung durchtrennt und erst damit wird die Mund- und Pharynxhöhle eröffnet, aber gleichzeitig auch die Operation mit wenigen Scheerenschlägen beendigt, so dass nur wenig Blut in den Pharynx gelangt. Die ganze Mundhöhle wird schliesslich mit Jodoformgaze austamponirt und der Patient in der ersten Zeit durch Schlundsonde ernährt.

Die Vortheile dieser Operationsmethode von Mikulicz bestehen darin, dass die Operation in tiefer Narcose fast bis zu Ende ohne Eröffnung der Mund- und Pharynxhöhle ausgeführt werden kann. Die Stillung der Blutung ist leicht. Endlich kann die ganze Wunde mit Jodoformgaze ausgefüllt werden, wodurch der aseptische Verlauf am sichersten erreicht wird. Anfangs hat Mikulicz die prophylactische Tracheotomie und Tamponade der Trachea für entbehrlich erklärt, in seinen späteren Fällen aber hat er, wenn ich nicht irre, wie ich, die Tracheotomie und Tamponade der Trachea doch ausgeführt. Die Störungen in Folge der Entfernung des Unterkieferastes ist gering, wenn man nur die Ansatzpunkte des Masseters und Pterygoideus schont. —

Geschwülste des Pharynx und des Nasenrachenraumes. Adenoide Wucherungen des Nasenrachenraumes (der Rachentonsille).

Von den Geschwülsten im Rachen interessiren uns besonders die adenoiden Wucherungen in der Nasenrachenhöhle, welche vorzugsweise von der Pharynxtonsille (Rachenmandel) am Dache des Pharynx ausgehen (s. S. 215 Fig. 137). Sie finden sich am häufigsten bei Kindern in Folge von chronischen granulirenden Rachencatarrhen. Die adenoiden Wucherungen resp. die Hyperplasie der Pharynxtonsille ist ein Analogon der Tonsillen-Hypertrophie. In Fig. 208 ist ein rhinoscopisches Bild dieser adenoiden Wucherungen im Nasenrachenraum nach Meyer abgebildet. Sehr leicht kann man sich von dem Vorhandensein dieser Vegetationen überzeugen, wenn man den hakenförmig gekrümmten Zeigefinger hinter dem Gaumensegel in die Höhe führt. Die Beschwerden in Folge dieser adenoiden Wucherungen beruhen vor Allem in Behinderung der nasalen Respiration, so dass derartige Individuen stets mit offenem Munde athmen müssen. Durch Verschluss der Tuben wird die Hörfähigkeit in Folge der behinderten Ventilation der Paukenhöhle beeinträchtigt. Bei längerem Bestande der Wucherungen in frühem Alter bleiben auch die Oberkiefer in ihrer Entwickelung auffallend zurück (Moldenhauer).

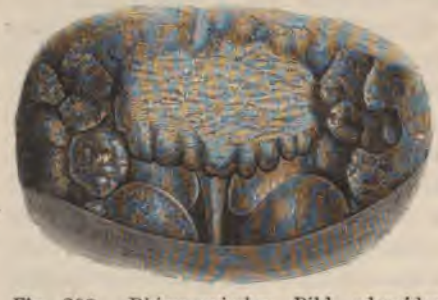

Fig. 208. Rhinoscopisches Bild adenoider Wucherungen im Nasen-Rachenraum (nach Meyer). Die Tubenmündungen sind durch Wucherungen verdeckt und vor den Choanen hängt eine am Rande eingekerbte Gewebsplatte mit oberer Insertion.

Von selteneren Symptomen in Folge der Hypertrophie der Rachentonsille sind zu erwähnen: häufiges, bis zum Erbrechen sich steigerndes

Würgen, krampfartige keuchhustenähnliche Hustenanfälle, reflectorische Stimmbandlähmung (O. SEIFERT).

Therapie. Geringe Grade der Hyperplasie sind sehr häufig bei Kindern und gehen oft unter Anwendung von Leberthran, Jod, Eisen, Soolbädern, Seebädern u. s. w. spontan zurück.

Um beträchtlichere Wucherungen am sichersten zu zerstören, bedient man sich der galvanocàustischen Brenner, welche man vom Munde oder von der Nase aus anwenden kann. Sehr einfach ist die Zerstörung der Vegetationen durch zangenförmige Instrumente, z.B. durch die Zange von SCHECH, deren Branchen einem runden scharfen Löffel gleichen (s. Fig. 209) oder durch den scharfen Löffel mit biegsamem Stiel von JUSTI oder mit unbiegsamem Stiele nach TRAUTMANN (s. Fig. 210a). MOLDENHAUER empfiehlt zum Abschaben der adenoiden Wucherungen das Ringmesser nach MEYER (Fig. 210b), ganz besonders aber das Ringmesser von LANGE (s. Fig. 210c). Auch die MICHAEL'sche Zange und das GOTTSTEIN'sche Messer sind zweckmässig.



Fig. 209. Zange nach SCHECH für Abquetschen und Abreissen adenoider Wucherungen im Nasenrachenraum.

Alle diese zangen-, löffelförmigen und schneidenden Instrumente werden vom Munde aus in den Nasenrachenraum eingeführt. Endlich sind noch schlingenförmige Instrumente in Gebrauch, welche entweder in kaltem oder glühendem Zustande (galvanocaustische Schlingen) benutzt werden. Die Operationen werden am besten unter Localanästhesie mit Cocain ausgeführt. In allen Fällen, wo es geht, soll man den scharfen Löffel oder das Ringmesser von der Nase aus in den Rachen einführen und dann zur Controle des operirenden Instrumentes den linken Zeigefinger vom Munde aus hinter dem Gaumensegel in die Höhe schieben.



a *b* *c*

Fig. 210. *a* Scharfer Löffel nach TRAUTMANN, *b* Ringmesser nach MEYER und *c* nach LANGE zum Abschaben adenoider Wucherungen im Nasenrachenraum.

Die Blutung steht gewöhnlich von selbst durch Gurgelungen mit kaltem Wasser. Die Nachbehandlung besteht in Bettruhe für 1—2 Tage, weil sonst leicht entzündliche Nachkrankheiten des Mittelohres auftreten können. —

Nasenrachenpolypen.

Nasenrachenpolypen. — Von den sonstigen Geschwülsten der Rachenhöhle sind sodann jene hervorzuheben, welche vom Dache des Pharynx,

von der Schädelbasis aus entstehen. Hierher gehören vor Allem die sog. fibrösen Polypen der Nasenrachenhöhle oder richtiger die Fibrome der Schädelbasis (s. Fig. 211), welche vorzugsweise bei jugendlichen Individuen im Alter von 12—20 Jahren und zwar besonders bei Knaben beobachtet werden. Ihr Ausgangspunkt ist meist das Periost und ihr Lieblingssitz ist die Synchondrosis spheno-occipitalis, der Körper des Keilbeins, die Keilbeinhöhlen und die Aponeurose des Foramen lacerum anterius. Sie beginnen zunächst als meist breit aufsitzende Rachenpolypen und wachsen weiter als fibröse Nasenrachenpolypen nach vorne in die Nasenhöhle und nach abwärts in den Pharynx. Zuweilen entspringen diese Tumoren auch weiter nach vorne an der Innenseite des Flügelfortsatzes und diese sind es ganz besonders, welche in der Regel mehr nach der Nasenhöhle, als nach dem Pharynx hin wuchern.

Fig. 211. Fibrom der oberen Pharynxwand (Schädelbasis), sog. fibröser Nasenrachenpolyp. T Tumor (schematisch).

Retromaxillare Geschwülste in der Fossa pterygo-palatina.

Eine andere Kategorie von Fibromen entspringt weiter nach vorne und mehr seitwärts in der Fossa pterygo-palatina hinter dem Oberkiefer und dringen, wie v. Langenbeck besonders zuerst beschrieben hat, nach Usur des senkrechten Theils des Gaumenbeins in die Nase und nach Zerstörung der hinteren Oberkieferwand in das Antrum Highmori. Vor Allem aber wachsen sie dann ferner durch die Fissura infraorbitalis in die Augenhöhle und können in der Schläfengrube und unter dem Jochbogen zum Vorschein kommen.

Retropharyngealgeschwülste von der vorderen Seite der Halswirbelsäule.

Endlich hat man analoge Geschwülste als Retropharyngealtumoren auch von der vorderen Seite der Halswirbelsäule entstehen sehen.

Alle diese Geschwülste sind im Wesentlichen zuerst mehr oder weniger breit aufsitzende derbe Fibrome, welche zunächst nach der Richtung hin wachsen, wo sie den geringsten Widerstand finden. Im weiteren Verlaufe werden die ihnen im Wege stehenden Knochen durch Usur zerstört, besonders der Vomer, die Nasenmuscheln, die Gaumenbeine, die Oberkieferwandungen u. s. w. Auch die Schädelhöhle kann in seltenen Fällen eröffnet werden, besonders durch Fibrome, welche schliesslich sarcomatös werden (s. Fig. 212 nach C. O. Weber).

Fig. 212. Fibröser Nasenrachenpolyp (*a b*) mit sarcomatöser Degeneration und Perforation des Schädels (*d*).

Ein grosser Theil dieser Fibrome ist sehr gefässreich und die Kranken können durch Blutungen so geschwächt werden, dass auch aus diesem Grunde die operative Entfernung der Tumoren dringend nothwendig werden kann.

Die fibrösen Nasenpolypen wachsen gewöhnlich in der ersten Zeit langsam, so dass sie z. B. im Laufe einiger Jahre die Grösse eines Hühner-

eies oder Borsdorfer Apfels erreichen. Die Sarcome wachsen schneller und sind durch ihre Neigung, in die Schädelhöhle zu perforiren, ausgezeichnet. Auch die anfangs harten Fibrome werden mit der Zeit immer weicher und zellenreicher, d. h. sie nehmen den Charakter der Sarcome an. Anfangs machen die Geschwülste wenig oder gar keine Beschwerden. In Folge des weiteren Umsichgreifens der Geschwulst treten dann aber Schluck- und Athembeschwerden auf, ja durch Compression des Kehldeckels kann Erstickung erfolgen. Die Perforation in die Schädelhöhle erfolgt gewöhnlich ganz allmählich ohne besondere Symptome. In Ausnahmefällen hat man durch Spontanabstossung der Geschwulst in Folge von Nekrose Radicalheilung eintreten sehen.

Der Tod erfolgt schliesslich durch Perforation in die Schädelhöhle oder durch Compression der lebenswichtigen Halsorgane (Nerven, Schlund, Kehlkopf, Blutgefässe) oder endlich durch Blutung.

Die Diagnose ist in der Regel leicht, sobald die Geschwulst eine gewisse Grösse erreicht hat. In Folge seiner Derbheit und seiner rundlichen, glatten Oberfläche kann man den Tumor von adenoiden Wucherungen unterscheiden. Durch Palpation lässt sich die Geschwulst leicht im Nasenrachenraum nachweisen. In späteren Stadien kann die Geschwulst an der äusseren Nasenöffnung und hinter dem Gaumensegel sichtbar werden, die ganze betreffende Gesichtshälfte ist oft aufgetrieben, der Bulbus kann verdrängt sein und über und unter dem Jochbogen fühlt man häufig die Neubildung.

Behandlung der Nasenrachenpolypen.

Die Behandlung der Nasenrachenpolypen oder richtiger aller oben erwähnten Geschwülste der Schädelbasis besteht bei der ausgesprochenen Malignität der Tumoren in einer möglichst frühzeitigen totalen Exstirpation. Um diese gründlich vornehmen zu können, muss man sich vor Allem genügenden Zugang zu der Ursprungsstelle der Geschwulst an der Schädelbasis verschaffen. Am besten geschieht dieses durch die temporäre Resection des Oberkieferkörpers, welche wir bereits S. 286 beschrieben haben.

Bei kleinen Nasenrachenpolypen am Körper des Keilbeins und besonders bei Geschwülsten der hinteren Rachenwand genügt oft die totale mediane Spaltung des weichen Gaumens nach Manne, welche man am hängenden Kopfe vornimmt. Die Geschwulst wird dann mit einer Museux'schen Zange gefasst und mit einer starken, über die Fläche gebogenen Scheere abgeschnitten. Die Blutung stillt man durch Compression und durch Galvanocaustik zerstört man die Stielstelle des Fibroms. Die Gaumenwunde lässt man zunächst noch einige Tage offen, sie schliesst sich zuweilen spontan oder man frischt die Spalträuder eventuell wieder an und vereinigt sie durch Naht wie bei der Staphylorrhaphie (s. S. 324).

Böckel hat statt des Manne'schen Längsschnittes die quere Ablösung des Gaumensegels an seiner Basis empfohlen. Nélaton machte ausser dem Böckel'schen Querschnitt noch einen Längsschnitt in der Mitte des harten Gaumens, löste dann die Weichtheile entsprechend diesem T-Schnitt vom harten Gaumen ab und verschaffte sich durch die horizontalen Platten der Gaumenbeine und durch die Gaumenplatte des Oberkiefers den genügenden Zugang zu der Geschwulst.

Zweckmässiger ist das Verfahren von Gussenbauer. Derselbe durch-

trennt den mucös-periostalen Ueberzug des Gaumens in der Mittellinie und löst die beiden mucös-periostalen Hälften ähnlich wie bei der Uranoplastik bis zu den Alveolarfortsätzen vom Knochen los und meisselt schliesslich vom harten Gaumen so viel als nöthig weg. Diese partiellen oder totalen Abtragungen des harten Gaumens ergänzen sich dann später wieder nach Vereinigung des mucös-periostalen Ueberzugs durch Knochenneubildung.

Von der Nase aus könnte man sich nach den auf S. 225 und 226 beschriebenen Methoden Zugang zur Geschwulstbasis verschaffen, diese Operationen genügen aber für ausgebreitete Geschwülste nicht. König hat folgende neue Methode der Operation der Nasenrachenpolypen von der Nase aus empfohlen: Spaltung der Nase in der Mittellinie des Nasenrückens — rechts oder links je nach dem Sitz der vorhandenen Wucherungen in der Nasenhöhle — die Lappen der Nasenwunde werden durch scharfe Doppelhaken auseinander gehalten. Dann wird der Nasengang durch Einführen des Fingers genügend gedehnt, sollte das eine Nasenloch z. B. bei Schiefstand des Septums zu eng sein, dann benutzt man das andere weite Nasenloch. Nun werden die Geschwülste mittelst grosser und starker, nicht sehr scharfer Löffel, welche den Nasencanal in seiner Breite vollkommen ausfüllen, unter Controle des durch den Mund hinter das Gaumensegel geführten Zeigefingers mit grosser Gewalt abgerissen. Für die grosse Mehrzahl der Fälle genügt nach König diese Methode, für die ausgedehnten Nasenrachengeschwülste, welche in die Kieferhöhle, in die Fossa pterygo-palatina etc. gewachsen sind, passt sie selbstverständlich nicht.

Ausser mit der Scheere und dem Messer könnte man die Geschwulst auch durch die galvanocaustische Schlinge abtragen. Die Ligatur und der Ecraseur sind gegenwärtig kaum noch in Gebrauch.

Ciniselli, Nélaton und v. Bruns haben auch die electrolytische Behandlung der Nasenrachenpolypen empfohlen, d. h. die Tumoren durch Einstechen von Nadeln und Durchleitung starker elektrischer Ströme der Nekrose anheim fallen zu lassen. Auch Voltolini und C. Michel haben günstige Erfolge nach diesem Verfahren gesehen.

Da die Geschwülste oft nach Ablauf der Pubertät ihr Wachsthum einstellen, ja atrophiren, so empfahl Gosselin, zuweilen partielle Excisionen aus der Geschwulst in allen jenen Fällen vorzunehmen, wo ausgedehntere Voroperationen behufs Totalexstirpation nothwendig, aber zu gefährlich wären. Auf diese Weise können wenigstens die Beschwerden beseitigt werden und es wird eventuell Zeit gewonnen, bis schliesslich nach der Pubertät das Wachsthum des Tumors aufhört.

Alle partiellen Exstirpationen sind ungefährlich und leicht auszuführen, aber sie schaden oft, weil die Geschwülste dann gewöhnlich um so rascher wachsen und die günstigste Zeit für die Totalexstirpation verstreicht. Und letztere ist nur möglich, wenn man sich einen genügenden Zugang zur Geschwulstbasis verschafft, was am besten durch die ungefährliche temporäre Resection des Oberkiefers nach v. Langenbeck geschieht (s. S. 286). —

§ 70. Die Pharyngotomia subhyoidea und die Exstirpation des Pharynx.

Die Pharyngotomia subhyoidea und die Exstirpation des Pharynx. — Die Pharyngotomie, d. h. die Eröffnung des Pharynx von aussen wird besonders vorgenommen, um Fremdkörper oder Geschwülste im Pharynx und in seiner nächsten Umgebung zu entfernen, welche vom Mund

us nicht zugänglich sind. Diese Eröffnung des Pharynx kann man von nten her am unteren Rande des Zungenbeins (Pharyngotomia subyoidea) oder von der Seite her vornehmen. Die Pharyngotomia subyoidea ist von MALGAIGNE zuerst usgeführt worden, besonders um remdkörper aus dem Larynx und eschwülste der Epiglottis und der timmbänder zu entfernen. MALAIGNE nannte die Operation Laryngotomia subhyoidea. v. LANENBECK führte die richtigere Beeichnung Pharyngotomia subyoidea ein, weil durch die Opeation in der That der untere Theil es Pharynx und nicht der Larynx röffnet wird (s. Fig. 213, *a*, schematisch nach ROSER). Daher eignet ich die Pharyngotomia subhyoidea anz besonders für die Exstirpation on Geschwülsten der seitlichen und interen Pharynxwand, des Kehleckels und der Lig. ary-epiglottica owie für die Entfernung von Fremdörpern im Pharynx und Kehlkopf.

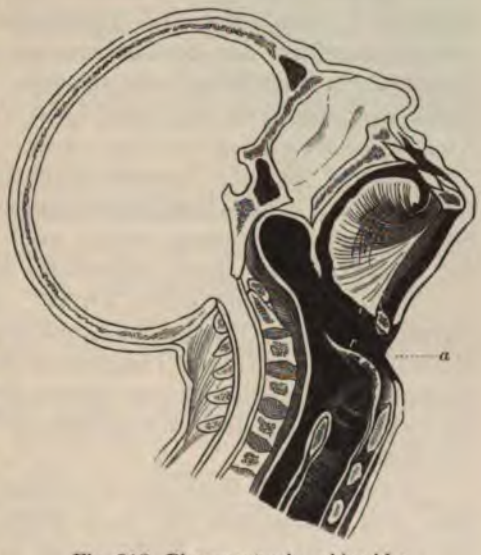

Fig. 213. Pharyngotomia subhyoidea (schematisch).

Mit Recht bemerkt HUETER, dass die Pharyngotomia subhyoidea eigentich von Selbstmördern, die sich den Hals abschneiden wollen, erfunden vorden ist. Die Selbstmörder setzen mit besonderer Vorliebe das Messer uf das Pomum Adami, die Klinge gleitet dann nach oben zwischen Schildnorpel und Zungenbein und eröffnet die Rachenhöhle vor der Epiglottis an ler in Fig. 213 bei *a* bezeichneten Stelle.

Technik der Pharyngotomia subhyoidea.

Die Pharyngotomia subhyoidea wird in folgender Weise ausgeführt. Man macht zunächst einen queren Hautschnitt am unteren Rande des Zungenbeins bis zu den Spitzen der grossen Zungenbeinhörner. Nach Durchtrennung der Haut, Fascie, des inneren Randes des Platysma durchschneidet man die M. sterno-hyoidei und thyreo-hyoidei und unterbindet eventuell die Art. laryngea superior. Nun liegt die Membrana thyreo-hyoidea frei, welche man durch Einstechen eines spitzen Messers am unteren Rande des Zungenbeins schräg nach oben eröffnet. Damit auch die Schleimhaut dicht vor der Epiglottis entsprechend der Fossa glosso-epiglottica durchtrennt wird, kann man den linken Zeigefinger vom Munde aus dorthin führen. Mit einem geknöpften Messer wird die Membran sodann von der Einstichöffnung aus von der hinteren Fläche des Zungenbeins abgelöst. Nach Auseinanderklaffen der Wunde übersieht man den Kehldeckel und kann denselben bequem aus der Wunde hervorziehen, sodass man dann in den Kehlkopf hineinblicken kann. Auch die Lig. ary-epiglottica folgen diesem Zuge und wenn man den Kehlkopf etwas von der Zunge ablöst, dann ist die hintere und seitliche Pharynxwand gut zu übersehen. Geschwülste der hinteren und seitlichen Pharynxwand, der Epiglottis und der Lig. ary-epiglottica können

bequem exstirpirt werden. Die etwa durchschnittene Art. pharyngea ascendens wird rasch unterbunden, damit sich das Blut nicht in die Luftwege ergiesst. Auch Geschwülste im Anfang der Speiseröhre können durch die Pharyngotomia subhyoidea entfernt werden, nachdem man vorher die prophylactische Tracheotomie und Tamponade der Luftröhre gemacht hat. Um den Anfangstheil der Speiseröhre zu exstirpiren, macht man noch einen Längsschnitt in gerader oder schräger Richtung nach abwärts auf der betreffenden Seite, wo die Geschwulst vorzugsweise ihren Sitz hat (Iversen, Küster).

Iversen hat in neuerer Zeit die Paryngotomia subhyoidea warm empfohlen. Bei Geschwulstexstirpationen wird man mit Rücksicht auf die Narcose und die Blutung vorher wohl stets die Tracheotomie machen und den Larynxeingang durch Schwämme oder Jodoformgaze tamponiren.

Nach Resection eines Theils des Pharynx wird man den Substanzverlust granuliren lassen, den Kehldeckel eventuell durch Naht in normaler Stellung fixiren. Durch Tamponade der Trachea, des Pharynx und durch Einlegung eines Schlundrohrs behufs Ernährung wird die aseptische Heilung am sichersten erzielt und Mediastinitis purulenta und Aspirations-Pneumonie verhindert.

Pharyngotomia lateralis. Laterale Resection und Exstirpation des Pharynx (und Larynx).

Auch von der Seite hat v. Langenbeck Carcinome des Pharynx exstirpirt. Der Hautschnitt für diese laterale Exstirpation des Pharynx beginnt am unteren Rande des Kieferbogens in der Mitte zwischen Kinn und Kieferwinkel und verläuft in schräger Richtung über das grosse Zungenbeinhorn bis zur Höhe des Ringknorpels oder noch tiefer. Nach Durchschneidung des Platysma und des M. omohyoideus dringt man in der Höhe des Zungenbeins vorsichtig in die Tiefe, die Arteria lingualis, thyreoidea superior und Vena facialis werden nach doppelter Unterbindung zwischen den Ligaturen durchschnitten, ebenso die beiden Aeste des N. laryngeus superior. Nach Ablösung der beiden Sehnen des M. digastricus und stylohyoideus vom Zungenbein wird die Pharynxhöhle eröffnet. v. Langenbeck hat so in drei Fällen die Exstirpation des carcinomatösen Pharynx vorgenommen. In zwei Fällen mussten auch einzelne Theile des Larynx mit entfernt werden. Alle drei Operirten starben an den Folgen der Operation, einer erst nach 14 Tagen. Die Durchtrennung des N. laryngeus superior scheint die Aspiration von Eiter und von Speisetheilen in den Larynx zu begünstigen. Billroth exstirpirte Pharynx und Larynx wegen Carcinom, dieser Kranke starb erst nach 6 Wochen an Mediastinitis posterior. Auch der von Gussenbauer operirte Fall endigte letal. Es scheint mir sehr zweifelhaft, ob in Fällen von solchen ausgedehnten Carcinomen durch Entfernung des Larynx und Pharynx dauernde Heilung zu erzielen ist, weil die Lymphdrüsen in den tieferen Halsgegenden und im Mediastinum doch wohl stets schon erkrankt sind.

Will man Larynx und Pharynx zusammen exstirpiren, so wird man zuerst den Larynx (s. § 106) und dann den Pharynx in der eben beschriebenen Weise exstirpiren. Vorher ist natürlich die tiefe Tracheotomie zu machen. Die Nachbehandlung besteht auch hier vor Allem in der Anwendung der Tamponade mit Jodoformgaze und in der Ernährung des Kranken durch die Schlundsonde. —

VIII. Verletzungen und Krankheiten des Ohres.

Untersuchung des Gehörorgans. — Die Verletzungen und Krankheiten der Ohrchel: Missbildungen. Otoplastik. Verletzungen und Entzündungen. Geschwülste. — tzungen und Krankheiten des äusseren Gehörganges: Bildungsfehler. Verletzungen. Entzündungen. Gehörgangspfröpfe. Neubildungen. — Fremdkörper im Ohre örgang und Mittelohr). — Verletzungen und Krankheiten des Trommelfells: Bildungsfehler. Verletzungen. Tuberculose. Neubildungen. — Verletzungen und Entzündungen der Paukenhöhle: Bildungsfehler. Verletzungen. ndungen. Neurosen. Neubildungen. — Paracentese des Trommelfells und tige Operationen am Mittelohr. — Verletzungen und Krankheiten der Tuba. — tzungen und Krankheiten des Warzenfortsatzes. Trepanation des Warzenatzes. — Verletzungen und Krankheiten des inneren Ohres (Labyrinth). — Ueber die Todesursachen nach Ohrkrankheiten. —

Das Studium der Ohrkrankheiten ist für jeden Arzt von der sten Wichtigkeit. Gerade bei den Erkrankungen des Ohres, welche ehr häufig sind, kann durch eine richtige Diagnose und Therapie nders im Beginn des Leidens sehr viel Unheil verhütet und mancher ne Erfolg erreicht werden.

Wir können hier nur eine ganz kurze Darstellung der wichtigsten etzungen und Krankheiten des Ohres geben, so weit dieselben von rgischem Interesse sind. Wer sich auf diesem Gebiet eingehender rrichten will, dem sei die vorzügliche Bearbeitung unseres Gegendes von Schwartze in der „Deutschen Chirurgie" Lieferung 32 auf das mste empfohlen.

§ 71. *Die Untersuchung des Gehörorgans.*

Die Untersuchung des Gehörorgans. — Die Untersuchung des örorgans geschieht vor Allem durch die Besichtigung des Gehörans, durch die Otoscopie, sodann durch den Catheterismus der a Eustachii und dessen Ersatzmittel nach Valsalva und Politzer, er durch die Auscultation des Gehörorgans und durch die Hörfung. Unentbehrlich für die Diagnose der Ohrkrankheiten ist endlich Rhinoscopie, besonders die Rhinoscopia posterior oder Pharyngonoscopie.

Die Otoscopie.

Die Otoscopie. — Unter der Otoscopie versteht man vor Allem die Besichtigung ehörganges und des Trommelfells mittelst des Ohrtrichters und des Ohrspiegels. Ohrtrichter, welche aus Hartgummi oder besser Silber bestehen, haben gewöhnlich die in 214 a und b abgebildete Form und sind in der in drei verschiedenen Stärken vorhanden. las Trommelfell unter dem Einfluss der Luftnnung und Luftverdichtung im Gehörgange chten zu können, construirte Siegle einen pneuschen Ohrtrichter, welcher von Eysell vert wurde und kurz gesagt aus einem Ohrtrichter ummischlauch für die Luftverdünnung und Luftchtung im Gehörgange besteht. Durch das pneuche Ohrspeculum sind besonders verschiedene nderungen des Trommelfells, z. B. Synechien, Erschlaffung und Atrophie lben leichter zu erkennen.

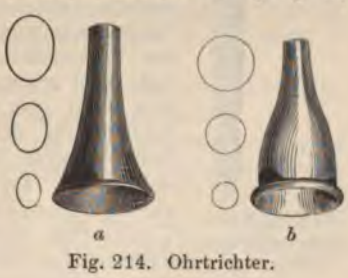

a *b*

Fig. 214. Ohrtrichter.

Die Beleuchtung des Gehörganges und des Trommelfells geschieht durch im Centrum durchbohrten Concavspiegel von Glas mit Silberbeschlag und Handvon Holz (s. Fig. 215). Will man den Reflector nicht mit der Hand halten, sondern re frei haben, dann benutzt man jene Spiegel mit Stirnband, wie sie bei der Laoscopie gebräuchlich sind (s. § 101). Als Lichtquelle für die Beleuchtung des

Gehörganges und des Trommelfells dient das gewöhnliche Tageslicht oder ein künstliches Licht (Gasflamme, Petroleumlampe etc.). Das directe Sonnenlicht ist als zu blendend zu vermeiden. Auch das Drummond'sche Kalklicht und das electrische Licht sind entbehrlich, ebenso die complicirteren Beleuchtungsapparate, z. B. die sog. Otoscope, an welchen Ohrtrichter und Reflector zu einem Instrumente vereinigt sind.

Fig. 215. Ohrspiegel.

Technik der Otoscopie.

Die Technik der Otoscopie. — Um die Krümmung des Gehörganges auszugleichen, wird zuerst die Ohrmuschel nach hinten und oben gezogen, seltener gerade nach hinten oder nach hinten und unten je nach der Krümmung des Gehörganges. Während die Ohrmuschel so mit der einen Hand angezogen wird, schiebt man mit der anderen Hand den Ohrtrichter leicht rotirend, schmerzlos in den Gehörgang, bis er von selbst festsitzt. Dann hält eine Hand die Ohrmuschel und den Trichter und zwar wird die Ohrmuschel mit Mittel- und Ringfinger und der Ohrtrichter mit Daumen und Zeigefinger fixirt. Die andere Hand hält den Spiegel. Will man eine Hand, z. B. die rechte, für Operationen frei haben, dann benutzt man wie gesagt einen Reflector mit Stirnband oder man hält Reflector, Trichter und Ohrmuschel mit der linken Hand, indem man den Reflector mit Daumen und Zeigefinger erfasst, den Ohrtrichter mit dem Mittelfinger fixirt und mit dem 4. und 5. Finger die Ohrmuschel anzieht. Auch kann man letztere durch einen Assistenten oder durch den Kranken selbst nach hinten und oben ziehen lassen.

Um einem zweiten Beobachter das Trommelfell demonstriren zu können, erfand Hinton sein Demonstrations-Auriscop, an welchem zwei Beobachter zu gleicher Zeit sehen können. Einfacher ist es, wenn man nach Lucae einen Planspiegel mit Sonnenlicht benutzt. Im Planspiegel sieht der zweite Beobachter in geeigneter, dem Lichte abgewandter Stellung das umgekehrte Spiegelbild des Trommelfells. Auch kann man am Ocularende des Ohrtrichters einen stellbaren kleinen Planspiegel anbringen und dann die Beleuchtung des Trommelfells mit einem gewöhnlichen Concavspiegel vornehmen (Grünfeld).

Ausspritzen des Gehörganges.

Häufig muss man den Gehörgang mit lauwarmem Wasser, am besten mit warmer $^3/_4$% Kochsalzlösung, vorsichtig und nicht unter starkem Druck ausspritzen und dann mittelst desinficirter Wattebäuschchen, welche man um eine knieförmig gebogene Pincette (Fig. 216) wickelt, sorgfältig austrocknen. Durch ungestümes Ausspritzen des Gehörganges entsteht leicht Schwindel, Erbrechen, ja Ohnmacht.

Fig. 216. Kniepincette für den Gehörgang.

Das normale Bild des Trommelfells.

Das normale Bild des Trommelfells, wie es sich bei der Besichtigung darbietet, ist folgendes. Bei Beleuchtung mit reflectorischem Tageslicht hat dasselbe eine perlgraue Farbe, bei künstlicher Beleuchtung sieht das Trommelfell mehr röthlich aus. Die Contour des Trommelfells, wo es im Sulcus tympani befestigt ist, stellt eine mehr oder weniger breite Linie dar. In der oberen Hälfte des Trommelfells sieht man von vorne oben nach hinten unten bis zur Mitte des Trommelfells den Handgriff des Hammers durchschimmern, an dessen oberem Ende der Processus brevis als weisses Höckerchen sichtbar ist. Im vorderen unteren Quadranten des Trommelfells ist der sog. „Lichtkegel" wahrnehmbar, dessen Spitze nach der Mitte des Trommelfells gewandt ist. Dieser „Lichtkegel" ist bedingt durch die Krümmungsverhältnisse und durch die Neigung des Trommelfells zur Gehörgangsaxe (Wilde, Politzer).

Das Trommelfell ist keine flache, vollständig ebene Membran, sondern in Folge des Zuges des Musculus tensor tympani nach aussen concav, trichterförmig, die grösste Concavität liegt etwa in der Mitte des Trommelfells („Umbo"). Die vordere untere Partie des Trommelfells ist nach aussen mehr convex. Das Trommelfell steht nicht senkrecht, sondern schräg zum Gehörgang, es bildet mit der unteren Gehörgangswand einen spitzen, mit der oberen und hinteren einen stumpfen Winkel von etwa 140° (Tröltsch).

Das normale Trommelfell ist wenig transparent, zuweilen aber doch in solchem

Grade, dass ein geübter Beobachter bei guter Beleuchtung das Promontorium, den langen Ambossschenkel, die dunkle Stelle des Einganges in die Fenestra rotunda und die Chorda tympani durchscheinen sieht.

Die Wölbung, Neigung, Farbe und Transparenz des Trommelfells sind übrigens bei den einzelnen Menschen sehr verschieden.

Längere Uebung ist durchaus nothwendig, bis man ordentlich untersuchen und das Gesehene richtig deuten kann.

Sonstige Methoden der Ohruntersuchung. Der Catheterismus der Tuba Eustachii.

Von den sonstigen Methoden der Ohruntersuchung ist vor allem der Catheterismus der Tuba Eustachii zu erwähnen. Cleland und Deleau haben sich besonders um die Einführung des Catheterismus in die Praxis verdient gemacht.

Unter Catheterismus der Tuba Eustachii versteht man das Einführen einer aus Silber oder Hartgummi bestehenden gebogenen Röhre, des sog. Ohrcatheters (s. Fig. 217), durch den unteren Nasengang in die Rachenmündung der Tuba (s. Fig. 218).



Fig. 217. Zwei Ohrcatheter in verschiedener Stärke.

Der Ohrcatheter wird wie eine Schreibfeder gefasst, sodass das gebogene Schnabelende des Catheters nach unten gerichtet ist. Die Nasenspitze wird leicht mit der linken Hand in die Höhe gehoben und dann wird der Catheter von der Nasenöffnung aus langsam und vorsichtig mit leichter Hand am Boden der Nasenhöhle bis an die hintere Rachenwand vorgeschoben. Sodann wird der Catheter etwas von der hinteren Rachenwand zurückgezogen, bis man mit dem Catheterschnabel die hintere Fläche des weichen Gaumens fühlt. Nun dreht man den hinter dem weichen Gaumen liegenden gebogenen Schnabel des Catheters nach aussen und oben etwa um $^2/_8$ bis $^3/_8$ eines Kreises, so dass der am Griffe des Catheters befindliche Ring (s. Fig. 217) dem äusseren Augenwinkel zugewandt ist. Schluckbewegungen erleichtern den Eintritt des Catheters in die Rachenmündung der Tuba (s. Fig. 218).

Fig. 218. Catheterismus der Tuba Eustachii (nach Roser).

Welche Gründe sprechen dafür, dass der Catheter richtig in der Tuba Eustachii liegt?

Nach gelungenem Catheterismus der Tube muss der Ring des Ohrcatheters, wie gesagt, in der Ebene des äusseren Augenwinkels liegen, der Schnabel des Catheters ist fixirt, er kann weder vor- noch rückwärts, noch weiter nach oben gedreht werden. Sprechen und Schlucken dürfen durch den Catheter nicht behindert sein, der letztere bewegt sich beim Schlucken. Endlich hören Arzt und Patient bei richtiger Lage des Catheters die in letzteren geblasene Luft deutlich in der Paukenhöhle.

Bei der Ausführung des Catheterismus muss man vor Allem vermeiden, dass der Catheter nicht den Boden der Nasenhöhle verlässt und dass er schliesslich sich nicht in die Rosenmüller'sche Grube statt in die Tuba verirrt.

In Ausnahmefällen, wo die Einführung des Ohrcatheters durch die Nase nicht möglich ist, kann man den Catheterismus der Tuba vom Munde aus vornehmen.

Der Catheterismus der Tuba ist in diagnostischer und therapeutischer Beziehung von der grössten Wichtigkeit, er ermöglicht eine der wichtigsten Untersuchungsmethoden des Gehörorgans, die Auscultation der Paukenhöhle.

Die Auscultation der Paukenhöhle.

Zur Auscultation der Paukenhöhle bedient man sich eines etwa 70 bis 80 cm langen Gummischlauchs von 8—10—12 mm Querdurchmesser. Die Enden dieses Schlauchs werden in den Gehörgang des Arztes und des Kranken gesteckt.

Die Luftdouche.

Zum Einblasen der Luft in den Ohrcatheter resp. durch die Tuba in die Paukenhöhle, zur sog. Luftdouche, benutzt man am besten einen einfachen Gummiballon (s. Fig. 219) oder einen Doppelballon. Statt dieses Handballons kann man auch einen auf dem Boden liegenden Tretballon anwenden. Mittelst der Gummiballons wird die Luft stossweise in die Paukenhöhle eingetrieben. Für kräftigere Stosswirkung, oder um einen constanten Luftdruck von $^5/_{10}$—$^4/_{10}$ Atmosphären auf das mittlere Ohr einwirken zu lassen, empfiehlt Schwartze die Compressionspumpe nach v. Tröltsch.

Durch die Luftdouche wird das Trommelfell in Bewegung versetzt und nach dem Gehörgange zu vorgewölbt.

Auf die therapeutische Bedeutung der Luftdouche, besonders bei Mittelohrerkrankungen, behufs Fortschaffung von Secreten der Paukenhöhle u. s. w. werden wir später zurückkommen.

Die beim Catheterismus resp. bei der Luftdouche gehörten Rasselgeräusche in der Tuba und in der Paukenhöhle des Kranken sind sehr verschieden, je nach der Art der Erkrankung. Unter normalen Verhältnissen entsteht durch die Luftdouche im Mittelohr ein Blasegeräusch in Folge der Reibung der Luft an den Wänden der Tuba und Paukenhöhle. Bei Catarrhen des Mittelohres hört man beim Vorhandensein von seröser Flüssigkeit feinblasiges Knisterrasseln. Grossblasige Rasselgeräusche sprechen für consistentere Flüssigkeiten in der Tuba und im Mittelohr und trockene knarrende für zähen Exsudatbelag ohne grössere Flüssigkeitsansammlung, ähnlich wie das Reiben bei Pleuritis sicca. Bei Perforation des Trommelfells hört man meist ein charakteristisches Pfeifen oder Zischen, das sog. Perforationsgeräusch. Die näheren Rasselgeräusche in der Paukenhöhle kann der Geübte in der Regel leicht von den entfernteren in der Tuba unterscheiden.

Fig. 219. Gummiballon zum Einblasen von Luft durch den Ohrcatheter in die Paukenhöhle (sog. Luftdouche).

Uebele Zufälle bei dem Catheterismus resp. der Luftdouche.

Von den übelen Zufällen beim Catheterismus resp. bei der Luftdouche sind zu erwähnen: Schwindel, Brechneigung und Ohnmacht. Bei pathologischen Veränderungen des Trommelfells (Atrophie, Verdünnung, Erweichung des Trommelfells) kann dasselbe bei zu starkem Druck perforirt werden. Traumatisches Emphysem des Pharynx kann in Folge Eindringens der Luft in das submucöse Zellgewebe nach Verletzung der Schleimhaut durch den Catheterschnabel oder bei Ulcerationen entstehen. Dieses traumatische Emphysem des Rachens verschwindet gewöhnlich in wenigen Tagen. Wenn das Emphysem sich bis zum Kehlkopfeingange ausbreitet und erheblichere Beschwerden verursachen sollte, dann räth Schwartze, die prall gespannte Rachenschleimhaut mit dem Finger oberflächlich einzureissen.

Schwartze erwähnt zwei Todesfälle durch Glottisoedem resp. durch Compression des Kehlkopfeinganges durch die Luftgeschwulst im Rachen. Eventuell würde man die Tracheotomie ausführen.

Ersatzmittel des Catheterismus. Das Valsalva'sche Verfahren.

Ersatzmittel des Catheterismus der Tuba und der damit verbundenen Luftdouche sind die Verfahren nach Valsalva und Politzer.

Das Valsalva'sche Verfahren besteht in der forcirten Exspiration bei Verschluss von Mund und Nase. Hierdurch wird die Luft im Mittelohre plötzlich verdichtet und das Trommelfell nach dem Gehörgang hin vorgebuchtet. Bei bestehender Perforation des Trommelfells kann auf diese Weise ebenfalls Exsudat aus der Paukenhöhle in den Gehörgang getrieben werden. Der Valsalva'sche Versuch hat im Allgemeinen nur eine geringere practische Bedeutung.

Fig. 220. Ballon zum Politzer'schen Verfahren.

Das Verfahren nach Politzer.

Allgemein verbreitet ist dagegen das Politzer'sche Verfahren, welches darauf beruht, den Widerstand in der Tuba durch den Schlingact zu vermindern und dann die Luft in dem durch den Schlingact abgeschlossenen Nasenrachenraum von der Nase aus zu comprimiren. Zur Ausführung des Verfahrens bedient man sich eines Gummiballons mit Gummischlauch mit einem oliven- oder eichelförmigen Ansatzstück aus Horn oder Holz (s. Fig. 220). Letzteres wird in die äussere Nasenöffnung eingeführt, dann wird die letztere mit Daumen und Zeigefinger luftdicht über dem Ansatzstück comprimirt. Während der Patient schluckt, wird dann die Luft aus dem Ballon mit der rechten Hand in

die Nasenhöhle resp. in die Tuba gepresst. Statt des einfachen Gummiballons sind auch Doppelballons im Gebrauch. Das Politzer'sche Verfahren ist in therapeutischer Beziehung von grossem Werthe, es ermöglicht in relativ einfacher Weise die Anwendung von Luftdouchen.

Zuweilen, z. B. wenn die Luftdouche durch die Tuba behindert resp. gar nicht in der Paukenhöhle gehört wird, ist die Sondirung der Tuba indicirt, um über die Wegsamkeit der Tuba sich zu orientiren.

Sondirung der Tuba.

Zur Sondirung der Tuba benutzt man Darmsaiten, oder aufquellbare Laminaria-Bougies und besonders jene schwarzen Bougies aus gleichem Material wie die englischen Harnröhrenbougies. Am häufigsten benutzt man letztere (in 6 Nummern von verschiedener Stärke).

Zu therapeutischen Zwecken, z. B. bei Stenosen der Tuba, sind die aufquellbaren Laminaria-Bougies sehr zweckmässig. Vor dem Gebrauch werden dieselben in Carbolwasser desinficirt, dann mit Glycerin bestrichen und eingeführt.

Alle diese Sonden werden durch den in dem Ostium pharyngeum der Tuba liegenden Ohrcatheter eingeführt. Unter normalen Verhältnissen dringt die Sonde leicht bis zum Isthmus der Tuba vor, hier aber stösst sie gewöhnlich auf Widerstand, der aber durch Vor- und Rückwärtsziehen, sowie durch Rotiren des Bougies zu überwinden ist, so dass dann die Sonde ganz leicht bis zum Ostium tympanicum der Tuba eingeführt werden kann. Ueber letzteres darf die Sonde nicht vorgeschoben werden. Die Sondirung soll stets mit feinfühliger Hand und vorsichtig vorgenommen werden, damit keine Nebenverletzungen entstehen.

Bei Hindernissen in der Tuba unter pathologischen Verhältnissen darf die Sondirung nicht etwa in einer Sitzung erzwungen werden, sondern man soll dann die Sonde lieber in mehrmaligen Pausen einführen und allmählich und vorsichtig bis zum Ostium tympanicum der Tuba vorzudringen suchen.

Rhinoscopie. Pharyngoscopie.

Unentbehrlich für die Diagnose von Ohrkrankheiten ist ferner die Rhinoscopie und Pharyngo-Rhinoscopie, welche wir bereits § 39 S. 212 genauer beschrieben haben. Durch diese Untersuchungsmethoden kann man verschiedene Erkrankungen des Nasenrachenraumes und besonders in der Umgebung der Tuba erkennen.

Die Hörprüfung.

Zur Untersuchung des Ohres gehört endlich noch die Hörprüfung. Um das Gehör der Kranken zu prüfen, benutzt man besonders die Taschenuhr, die Sprache und die Stimmgabeln. Die Sprache wird besonders als Flüstersprache benutzt. Das andere Ohr ist natürlich zu verschliessen. Zwischen dem Hören der Uhr und der Flüstersprache beobachtet man oft auffallendes Missverhältniss, z. B. die Flüstersprache wird viel weiter gehört als die Uhr, und umgekehrt. Von besonderer diagnostischer Bedeutung ist sodann die Benutzung der Stimmgabeln behufs Prüfung der Schallleitung durch die Kopfknochen (Kopfknochenleitung). Hierbei wird der Stiel der vorher angeschlagenen Stimmgabel an verschiedenen Stellen des Schädels aufgesetzt und nun die Wahrnehmung der Töne seitens der Kranken auf jedem der beiden Ohren festgestellt. So z. B. werden die Töne der Stimmgabel auf dem allein oder hochgradiger erkrankten Ohre stärker resp. allein gehört, wenn ein Hinderniss im Schallleitungsapparat vorhanden ist. Hört der Kranke ferner bei einseitiger Taubheit die Stimmgabeltöne vom Schädel aus nur auf dem gesunden Ohre, dann ist der Hörnerv, also der schallempfindende Theil des Gehörapparates erkrankt. Ferner ist einseitige vollständige Taubheit in Folge von Verlust der Erregbarkeit der Hörnervenendigungen sicher vorhanden, wenn z. B. der Griff der tönenden Stimmgabel fest in den Gehörgang des tauben Ohres gesetzt wird und hierbei der Ton nur vom Ohr der entgegengesetzten Seite wahrgenommen wird. Aus den angeführten Beispielen ergiebt sich, dass die Benutzung der craniotympanalen Schallleitung mittelst der Stimmgabel unter Umständen von besonderem diagnostischem Werthe ist, besonders z. B. auch um Simulation festzustellen. Um letztere nachzuweisen, kann man z. B. folgendermassen verfahren. Bei angeblicher einseitiger Taubheit z. B. wird das gesunde Ohr mit Watte oder mit dem Finger verschlossen, dann wird die schwingende Stimmgabel auf den Scheitel des Kranken gesetzt. Behauptet letzterer nun, den Ton der Stimmgabel gar nicht, auch nicht in dem verstopften Ohre zu hören, dann ist er Simulant. Schwartze giebt noch verschiedene andere Verfahren an, um Simulation zu erkennen, z. B. folgende: Das gesunde Ohr wird mit Watte oder mit dem Finger verstopft, behauptet dann der Kranke, laut oder mittellaut

gesprochene Worte nicht zu hören, dann übertreibt er oder ist Simulant. Ferner ist e Gebrauch eines gabelig getheilten Hörrohres, dessen Zuleitungsschläuche zu den Oh des Untersuchten abwechselnd zugedrückt oder verstopft werden, ohne dass es der Unt suchte weiss, zweckmässig. Wird doppelseitige totale Taubheit simulirt, dann ist e Nachweis der Simulation oft schwierig. Auch hier hat SCHWARTZE mehrere Verfahren a gegeben, besonders längere Beobachtung, Chloroformnarcose, Berauschung und Anru des Kranken, wenn er aus dem Schlafe erwacht etc. Die Hauptsache bei etwaig Simulation bleibt immer eine sorgfältige Untersuchung des Ohres. —

Prothesen und Correctionsapparate für Schwerhörige.

Intelligente taube Personen lernen allmählich immer mehr, das gesprochene W vom Munde des Redenden gleichsam abzusehen. Zur Erleichterung des Sprachverstä nisses für Schwerhörige sind Hörmaschinen und Hörrohre im Gebrauch. Besond zweckmässig z. B. ist der DUNCKER'sche Hörschlauch. Dr. ASCHENDORF in Wiesbaden c struirte ein im Gehörgang festsitzendes Hörrohr, welches SCHWARTZE p. 409, Deutsche Cl Lief. 32 beschreibt. Ferner giebt es Apparate zur Correctur ungünstiger Stellung Ohrmuschel. Viele Schwerhörige erleichtern sich dadurch das Hören, dass sie ihre H hinter die Ohrmuscheln legen und letztere etwas nach vorne biegen.

Bei Verlust der Ohrmuschel ist die Otoplastik indicirt oder man wendet kü liche Ohren aus Papiermaché, Metall oder sonstigem Material an. Bei Unterbrech der Schallleitung in der Paukenhöhle ist ein künstliches Trommelfell oft von Nut (s. § 75 und § 76 Mittelohrkrankheiten). —

§ 72.

Bildungsfehler, Verletzungen und Krankheiten der Ohrmuschel.

Bildungsfehler, Verletzungen und Krankheiten der Oh muschel. — Die Bildungsfehler der Ohrmuschel haben wir z Theil bereits bei den Missbildungen des Gesichts kennen gelernt (s. § S. 149 ff), die meisten sind ohne chirurgische Bedeutung.

Ich erwähne hier nur noch kurz den einseitigen oder beiderseit gen Mangel der Ohrmuschel, die partiellen Defecte derselben, e angeborene Kleinheit und Verkrüppelung der Ohrmuschel (Microti und das Gegentheil, abnorm grosse Ohren (monströse Ohren), welc man gelegentlich bei Idioten beobachtet. Verdoppelung der Oh muschel hat man mehrfach beobachtet, LANGER und WILDE constatirt z. B. 4 Ohrmuscheln. In dem Falle von WILDE sassen zwei Ohren normaler Stelle und zwei tiefer am Halse. Ferner erwähnten wir § bereits die Auricularanhänge, d. h. aus Haut, Unterzellgewebe u Knorpel bestehende Wülste, z. B. vor dem Tragus, am Ohrläppchen od am Halse.

Die Stenose und Atresie des Gehörganges ist oft mit Halskiem fisteln, Gaumenspalten, halbseitiger Gesichtsatrophie verbunden und dur Entwickelungsstörungen in der Schliessung der 1. Kiemenfurche bedingt.

Die Fistula auris congenita ist als Residuum der 1. Kiemenfurc zu betrachten. Die Fistel liegt meist vor dem Ohre oberhalb d Tragus oder auch im Ohrläppchen. Oft ist sie doppelseitig und glei zeitig mit Halsfisteln verbunden. Zuweilen communicirt die angebor Ohrfistel mit dem Mittelohr oder Schlund.

Die Behandlung der erwähnten Missbildungen ist sehr v schieden, zum Theil sind sie, wie z. B. die Fisteln, gar nicht Gegensta einer speciellen Therapie.

Bei Hypertrophie der Ohrmuschel ist eventuell die Excision ke förmiger Stücke indicirt. Ebenso wird man Auricularanhänge exstirpir wenn sie Entstellung verursachen. Bei stark vom Kopf abstehend Ohren empfiehlt sich Bandagiren derselben mit elastischer Pelotte od

Excision eines länglichen, elliptischen Haut- und Knorpelstückes längs der Insertion der Ohrmuschel mit nachfolgender Naht.

Bei angeborenen oder erworbenen Substanzverlusten oder bei totalem Mangel der Ohrmuschel wird man versuchen, den partiellen oder totalen Defect durch eine plastische Operation zu ersetzen.

Die Otoplastik.

Die Otoplastik. — Die Erfolge der Ohrbildung oder Otoplastik sind bis jetzt noch vollständig ungenügend, was mit Rücksicht auf die complicirte Gestaltung der Ohrmuschel leicht zu begreifen ist. Das neue Ohr, z. B. durch Bildung eines Lappens aus der hinter dem Ohr gelegenen Haut, bleibt stets ein unförmlicher Fleischklumpen. Kuhnt erzielte in einem Falle durch folgendes Verfahren ein gutes Resultat: Umschneidung eines ohrmuschelartigen grossen Lappens, welcher die Reste des knorpeligen Gehörganges mit einschloss und bis auf das Periost vom Schädel abgelöst wurde. Dann Bildung zweier gestielter, zungenförmiger Lappen, oben aus der Wange, unten aus der Halsgegend, welche in die tiefe Rinne, welche durch Abheben des Ohrlappens entstand, derartig eingefügt wurden, dass sie ihre epidermoidale Fläche der Wundfläche der neuen Ohrmuschel zukehrten. Der Rest der Schädelwunde wurde durch Haut-Transplantation gedeckt. Endlich wurde später die Rückfläche des Ohres mit einem Lappen aus dem Oberarm gedeckt, wodurch dasselbe eine genügende Dicke und weiteren Halt bekam.

Künstliche Ohren aus Papiermaché oder Metall sind oft der Otoplastik vorzuziehen oder man wird den Defect womöglich durch die Haartracht verdecken. Einzelne Theile des Ohres dagegen, z. B. das obere Ohr, der Rand und das Ohrläppchen lassen sich gut ersetzen durch Hautlappen aus der nächsten Umgebung. Nach Anheilung des Lappens wird die Brücke durchtrennt, und ersterer dann entsprechend durch Hautexcisionen und Naht modellirt. —

Verletzungen der Ohrmuschel. Wunden.

Verletzungen der Ohrmuschel sind bei der exponirten Lage derselben ziemlich häufig, besonders durch Schnitt-, Hieb-, Stich-, Schuss- und Bissverletzung. Die häufigste Stichverletzung ist diejenige behufs Anlegung von Ohrgehängen. Man hat sogar Tod durch Gangrän des Ohres und Trismus beobachtet (Hufeland und Altschul). Nicht selten entsteht nach solchen Stichen in das Ohrläppchen Narbenkeloid. Zuweilen wird das Ohrläppchen durch Ausreissen der Ohrringe gespalten. Durch Anfrischen der Spalträuder und Naht lässt sich dieser Uebelstand leicht beseitigen.

Partielle Abtrennungen der Ohrmuschel heilen in der Regel sehr gut, wenn man unter antiseptischen Cautelen eine sorgfältige Naht anlegt.

Wenn die Ohrmuschel gänzlich verloren gegangen ist, dann wird man in geeigneten Fällen die Otoplastik (s. oben) versuchen, oder künstliche Ohren aus Papiermaché oder Metall tragen lassen, wenn man den Defect nicht durch die Haartracht verdecken kann.

Verbrennung.

Die zuweilen entstehenden Narbencontracturen nach Verbrennung des Ohres wird man am besten durch Haut-Transplantation verhindern.

Subcutane Verletzungen (Quetschungen) des Ohres.

Subcutane Verletzungen, Quetschungen des Ohres entstehen durch Reissen am Ohr, durch Stoss, Schlag etc. und sind mit mehr oder weniger grossem Bluterguss verbunden, der in der Regel allmählich verschwindet.

Fracturen des elastischen Ohrknorpels sind nach Schwartze selten.

Othaematom. Das Othaematom (Haematoma auris, Ohrblutgeschwulst) ist von besonderem Interesse. Der Bluterguss liegt zwischen Knorpelhaut und Knorpel, und zwar meist in der Concavität der Ohrmuschel. Am häufigsten beobachtet man das Othaematom bei Geisteskranken, besonders bei Dementia paralytica, aber auch bei Gesunden. Nicht immer liegt ein Trauma vor. In den nicht traumatischen Fällen handelt es sich um Degeneration des Ohrknorpels mit Erweichung und Verflüssigung der Grundsubstanz und mit secundärer Blutung. Aehnliche Blutergüsse kommen auch am Nasenknorpel vor (Rhinhaematom). Allmählich wird der Bluterguss resorbirt und zwar oft mit Verkalkung desselben, sehr selten entsteht Entzündung und Eiterung.

Rhinhaematom.

Schwartze empfiehlt bei Othaematom nach W. Meyer's (Kopenhagen) Vorschlag Druckverband und Massage, um die Resorption zu beschleunigen und Deformität der Ohrmuschel möglichst zu vermeiden. Eventuell kann man den Bluterguss auch durch aseptische Incision mit nachfolgendem antiseptischem Verband beseitigen. —

Entzündungen der Ohrmuschel. Eczem der Ohrmuschel. Die Entzündungen an der Ohrmuschel sind zunächst dieselben, welche auch sonst an der Haut vorkommen. Ziemlich häufig sind die acuten und chronischen Eczeme besonders bei Kindern mit Otorrhoe. In langwierigen Fällen führen diese Eczeme zu Hypertrophie und Deformität der Ohrmuschel und gehen zuweilen auf den Gehörgang über, sodass, in allerdings sehr seltenen Ausnahmefällen, Usur und Perforation des Trommelfells entstehen kann.

Die Behandlung des Eczems der Ohrmuschel ist dieselbe wie beim gewöhnlichen Hauteczem, also durch Ungt. lithargyri Hebrae und Bepudern mit Amylum und Zinkoxyd ($\overline{aa}$ oder 5 : 1). Etwaige Krusten müssen vorher mit Olivenöl und lauwarmem Wasser abgeweicht werden. Je mehr die Eczeme vor Nässe geschützt werden, um so rascher heilen sie. Auch Oleum rusci und zeitweilige Aetzungen mit Höllenstein in Substanz oder Lösung (1 — 3%) sind besonders bei Geschwürsbildung zweckmässig.

Auch bei Eczemen des Gehörganges wendet man Bepinselungen derselben mit Hebra'scher Salbe oder Salicylvaseline an. Streupulver sind hier bei vorhandener Otorrhoe zu vermeiden, um nicht Retention des Eiters in der Paukenhöhle zu veranlassen.

Bei jedem Eczem muss die vorhandene Otorrhoe nach allgemeinen Regeln behandelt werden (s. § 76 Krankheiten der Paukenhöhle). —

Phlegmone der Ohrmuschel. Phlegmonöse Entzündungen der Ohrmuschel entstehen besonders nach Verletzungen. Ausgang in Gangrän wird nur selten beobachtet. Die Behandlung geschieht nach allgemeinen Regeln durch Eis, durch Incision des Abscesses u. s. w. Bei Anwendung von Eis ist der Gehörgang sorgfältig durch Watte zu verschliessen, weil sonst leicht complicirtere Mittelohr-Entzündungen entstehen können. —

Acute und chronische Entzündung des Perichondriums. Die acuten und chronischen Entzündungen des Perichondriums führen zuweilen zu Exfoliation des Knorpels meist in geringer Ausdehnung, sodass Verunstaltungen der Ohrmuschel nicht zurückbleiben. Die

auch sind Verwechselungen mit secun-
nach Mittelohreiterungen leicht mög-
·nkels oder nach spontaner Lösung des
.e Schmerzen sofort verschwunden. Zu-
und sehr schmerzhaft, weil ein Furunkel

kel des äusseren Gehörganges gleichzeitig

·n nach Furunkel Complication mit aus-
·sen, ja letalen Ausgang durch Thrombo-
t.
nkel des äusseren Gehörganges wird
·liren, besonders bei hochgradigen Schmerzen
ision hören die Schmerzen bald auf. Ferner
zweckmässig und man tamponirt den Gehör-
· oder Borsäure, Wismuth oder Zinkoxyd.
. Einspritzungen mit lauwarmem Borwasser
ommen werden. Bei chronischer, reci-
·mpfiehlt SCHWARTZE lauwarme locale Ohr-
Kal. sulfurat. während der entzündungsfreien
·de lang.
unkulose des äusseren Gehörganges die Ein-
·r, in 20% Menthollösung getränkter Watte-

·nkeln, deren Incision schwierig ist, empfiehlt
von essigsaurer Thonerde in vierfacher Ver-
Letzterer wird stündlich mit der Lösung voll-
·schlossen.
des Gehörganges nach der Heilung der
as Einlegen von cylindrischen Pressschwämmen

Diffuse Entzündung des äusseren Gehörganges. Phlegmone.

·en des äusseren Gehörganges vom ober-
·u tiefgehender Phlegmone (Otitis externa
·iger Periostitis kommen ziemlich häufig nach
·cht antiseptisch behandelt werden. Zum Theil
ines Erysipel. Je nach dem Sitz und dem Grad
·n Hyperämie und Schwellung des äusseren Gehör-
das Trommelfell gar nicht mehr zu sehen ist und
·sselben und der Paukenhöhle nichts feststellen kann.
verden bestehen in Schmerzen, Ohrensausen und
nach dem Grad und der Ausbreitung der Entzündung.
ng ohne Eiterung allmählich zurück. Tritt Eiterung
·öhnlich rasche Heilung. Aber es giebt auch sehr
·n, rasch propagirenden Phlegmonen mit ausgedehnter
und Tod durch Sepsis und eiterige Sinusthrombose.
·rgang fehlt das subcutane Zellgewebe, hier ist die Ent-
ichen also eine itis, welche auf den Knochen
ü ·e führen kann.

muschel und der Paukenhöhle verbunden ist. Entweder findet man be Atresia congenita einen knorpeligen, blind endigenden Gehörgang mi membranösem oder knöchernem Verschluss am Ende oder aber a Stelle des ganzen Gehörganges ist eine compacte Knochenmasse o mit einer an der Stelle des Orificium externum befindlichen Delle vorhande In einer dritten Categorie von Fällen ist der Gehörgang durch Weich theile verwachsen. Auch kommt es vor, dass sich nur scheinbar ei häutiger Verschluss des Gehörganges vorfindet, indem von letzterer ein feiner Canal bis zum Trommelfell führt oder endlich es besteht n eine Verengerung des Gehörganges durch eine ringförmig oder leiste förmig vorspringende Membran.

Einer operativen Therapie sind wohl nur jene Fälle zugänglich, w beiderseits häutige Verwachsung des Gehörganges besteht. In solche Fällen wird man die Verwachsung ringförmig excidiren oder einfach durch trennen und dann Laminaria einlegen. Bei Verengerungen des Gehörgange wird man vorsichtig Dilatationsversuche anstellen. —

Verletzungen des Gehörganges.

Die Verletzungen des Gehörganges sind in der Regel ungefährlich wenn nicht das Trommelfell und die inneren Theile des Gehörorganes ve letzt sind. Jodoch sind auch nach alleiniger Verletzung des Gehörgange üble Complicationen möglich, besonders Phlegmone, Periostitis, secundär Erkrankung des Warzenfortsatzes, ja in Ausnahmefällen Tod durch eiterig Meningitis.

Fracturen der knöchernen Gehörgangswand.

Die Fracturen der knöchernen Gehörgangswand entstehen a häufigsten an der vorderen, durch Schlag oder Fall auf das Kinn un sind mit Fractur der Cavitas articularis des Schläfenbeins verbunden. B starken Gewalteinwirkungen kann der Gelenkfortsatz des Unterkiefers b in die mittlere Schädelgrube dislocirt werden. Die Fracturen der obere und hinteren Gehörgangswand finden sich ziemlich häufig bei Schäde basisfracturen. Ist bei solchen Schädelbasisfracturen auch die Dura, wi gewöhnlich, zerrissen, dann entleert sich Liquor cerebro-spinalis, ja auc Gehirnsubstanz aus dem Ohre. Bei Ausfluss von Blut aus dem Ohre so man stets sorgfältig den Gehörgang auf das Vorhandensein einer Fractu untersuchen. Ist der Hautüberzug des äusseren Gehörganges bei Fractu nicht zerrissen, dann kann die Blutung fehlen.

Bezüglich der genaueren Schilderung der Schädelbasisfracturen verweis ich auf § 9 S. 49. S. auch § 46 S. 246.

Die Behandlung der Gehörgangswunden wird nach antiseptische Regeln vorgenommen, um secundäre, fortschreitende Entzündung und Eite rung zu vermeiden. Gewöhnlich genügt die Tamponade des Gehörgange mit Borsäure, Jodoform und Watte. Bezüglich der Entfernung von Fremd körpern s. § 74 S. 366. Die Behandlung der Fracturen des knöchernen Gehö ganges ist bereits bei der Lehre von den Schädelbasisfracturen S. 54 ff un bei den Verletzungen des Unterkiefergelenks S. 246 angegeben. —

Entzündungen des Gehörganges. Furunkel.

Von den Entzündungen des Gehörganges ist der Furunkel a häufigsten. Derselbe kommt besonders an der vorderen und unteren Wan des knorpeligen Gehörganges vor und ist durch eine umschriebene, seh schmerzhafte Anschwellung des Gehörganges charakterisirt. Zuweilen i der Gehörgang so verengt, dass die Erkennung der furunculösen Entzündun

für den Ungeübten schwierig ist, auch sind Verwechselungen mit secundären Gehörgangsabscessen nach Mittelohreiterungen leicht möglich. Nach Eröffnung des Furunkels oder nach spontaner Lösung des Eiterpfropfes sind gewöhnlich die Schmerzen sofort verschwunden. Zuweilen ist der Verlauf langwierig und sehr schmerzhaft, weil ein Furunkel dem anderen folgt.

Häufig bestehen bei Furunkel des äusseren Gehörganges gleichzeitig Paukenhöhlencatarrhe.

In seltenen Fällen hat man nach Furunkel Complication mit ausgedehnten phlegmonösen Processen, ja letalen Ausgang durch Thrombophlebitis und Pyämie beobachtet.

Behandlung. Bei Furunkel des äusseren Gehörganges wird man möglichst frühzeitig incidiren, besonders bei hochgradigen Schmerzen und Schwellung. Nach der Incision hören die Schmerzen bald auf. Ferner sind hydropathische Umschläge zweckmässig und man tamponirt den Gehörgang mit Watte und Vaseline oder Borsäure, Wismuth oder Zinkoxyd. Kataplasmen sind zu verwerfen. Einspritzungen mit lauwarmem Borwasser dürfen nur mit Vorsicht vorgenommen werden. Bei chronischer, recidivirender Furunculosis empfiehlt Schwartze lauwarme locale Ohrbäder mit 1% Lösung von Kal. sulfurat. während der entzündungsfreien Zeit täglich 1—2 mal $^1/_2$ Stunde lang.

Cholera rühmt bei Furunkulose des äusseren Gehörganges die Einführung mässig comprimirender, in 20% Menthollösung getränkter Wattewicken.

Bei tiefsitzenden Furunkeln, deren Incision schwierig ist, empfiehlt Grosch Einträufelungen von essigsaurer Thonerde in vierfacher Verdünnung in den Gehörgang. Letzterer wird stündlich mit der Lösung vollgegossen und mit Watte verschlossen.

Bei Verengerungen des Gehörganges nach der Heilung der Incisionen empfiehlt sich das Einlegen von cylindrischen Pressschwämmen in den Gehörgang. —

Diffuse Entzündung des äusseren Gehörganges. Phlegmone.

Diffuse Entzündungen des äusseren Gehörganges vom oberflächlichen Erythem bis zu tiefgehender Phlegmone (Otitis externa phlegmonosa) mit eiteriger Periostitis kommen ziemlich häufig nach Verletzungen vor, die nicht antiseptisch behandelt werden. Zum Theil handelt es sich um genuines Erysipel. Je nach dem Sitz und dem Grad der Entzündung findet man Hyperämie und Schwellung des äusseren Gehörganges, sodass zuweilen das Trommelfell gar nicht mehr zu sehen ist und man über den Zustand desselben und der Paukenhöhle nichts feststellen kann. Die subjectiven Beschwerden bestehen in Schmerzen, Ohrensausen und Gehörverminderung, je nach dem Grad und der Ausbreitung der Entzündung. Oft geht die Entzündung ohne Eiterung allmählich zurück. Tritt Eiterung ein, dann erfolgt gewöhnlich rasche Heilung. Aber es giebt auch sehr maligne Fälle mit tiefen, rasch propagirenden Phlegmonen mit ausgedehnter Eiterung, ja Gangrän und Tod durch Sepsis und eiterige Sinusthrombose. Am knöchernen Gehörgang fehlt das subcutane Zellgewebe, hier ist die Entzündung im Wesentlichen also eine Periostitis, welche auf den Knochen und auf den Warzenfortsatz übergehen und zu Nekrose führen kann.

Der Periostitis am knöchernen Gehörgange entspricht die Perichondritis des knorpeligen Gehörganges. Auch hier kommen eiterige Formen mit Nekrose des Knorpels vor, welche zuweilen einen sehr langwierigen Verlauf nehmen.

Die eiterigen Entzündungen des äusseren Gehörganges führen zuweilen zur Bildung von polypösen Granulationswucherungen und ziehen durch Perforation des Trommelfells das innere Ohr in Mitleidenschaft. Daher muss die Behandlung frühzeitig und energisch durchgeführt werden.

Im Allgemeinen ist die Prognose der diffusen Entzündungen des äusseren Gehörganges günstig, nur in seltenen Ausnahmefällen kann durch Meningitis oder Sinusthrombose der Tod eintreten.

Behandlung. In leichten Fällen ist eine eigentliche Therapie nicht nothwendig. Behufs Linderung des Schmerzes wendet man Blutegel vor dem Tragus und stündlich einige Tropfen Morphium (0,1 : 5,0 Wasser) an. Bei heftigen Entzündungen, bei eigentlichen phlegmonösen Processen, bei Periostitis, Perichondritis muss man möglichst frühzeitig, noch vor Eintritt der Eiterung, incidiren und dann antiseptische Ausspülungen des Gehörganges mit 3% Borsäure, 1% Carbolsäure oder Sublimat (1 : 5000) anwenden. Das Ohr wird mit gut aufsaugender Jodoformgaze ausgestopft. Wegen der Eiterretention ist zu reichliche Anwendung der Streupulver im Gehörgange zu vermeiden. Etwaige Folgezustände werden nach allgemeinen Regeln behandelt. Polypöse Granulationswucherungen sind mit der Wilde'schen Schlinge zu entfernen, den Stiel der Granulome ätzt man mit Lapis. Verengerungen werden durch cylindrische Pressschwämme, welche mit Fadenschlinge versehen sind, erweitert. —

Geschwüre des Gehörganges.

Geschwüre des Gehörganges sind eine Folge von oberflächlichen Erosionen, von jauchiger Eiterung oder Eczem. Tiefgreifende Geschwüre entstehen bei Carcinom, Lues, Diphtheritis und tuberculösen Processen der Weichtheile und der Knochen. Die diphtheritischen Geschwüre des Gehörganges kommen meist mit Rachendiphtherie combinirt vor, aber auch allein für sich, wenn der Epidermisüberzug des Gehörganges aus irgend einem Grunde an einer umschriebenen Stelle geschwunden ist.

Nach der Heilung tiefgreifender Geschwüre des Gehörganges entstehen narbige Verengerungen und Verwachsungen.

Die Behandlung der Gehörgangsgeschwüre richtet sich nach der Entstehungsursache. Oberflächliche Erosionsgeschwüre heilen rasch durch Lapisätzung oder durch Bepinselung mit Lapislösung und Einlegung von Jodoformgaze oder Watte, welche man mit Aqua plumbi anfeuchtet. Bei tiefergreifenden tuberculösen Geschwüren ist eine energische Auskratzung mit dem scharfen Löffel vorzunehmen. Syphilitische Geschwüre heilt man durch energische Lapisätzung und allgemeine antisyphilitische Behandlung (Schmiercur, hypodermatische Injection von Quecksilber, Jodkalium — s. Allg. Chir. 2. Aufl. § 84). Bei Diphtheritis des Gehörganges empfahl Gottstein behufs Lösung der Membranen Ohrbäder mit Aq. calcis von 15 Minuten langer Dauer und Ausspülung mit 1% Carbollösung und schliesslich Einblasen von Jodoform, Borsäure oder Salicylsäure.

Carcinomatöse Geschwüre müssen baldigst exstirpirt werden (s. S. 365 Neubildungen). —

Gehörgangspfröpfe.

Die Gehörgangs- oder Cerumenpfröpfe des Gehörgangs entstehen in Folge reichlicher Secretion der Schweiss- und Talgdrüsen des Gehörganges, sie bestehen aus dem Secret der genannten Drüsen, aus Epidermiszellen, Härchen und Cholestearinkrystallen. Zuweilen bildet ein in den Gehörgang eingedrungener Fremdkörper den Kern. Manche Individuen neigen sehr zur Bildung der „Ohrenschmalzpfröpfe“ und müssen sich dieselben häufiger entfernen lassen.

Die Pfröpfe füllen mehr oder weniger den Gehörgang aus, führen aber gewöhnlich zu keinen weiteren Folgezuständen, als dass die betreffenden Individuen schwer hören und häufig an Ohrensausen, Gefühl von Schwere im Kopf und Schwindel leiden. Zuweilen wird durch die Pfröpfe die Haut des Gehörganges aufgeweicht, und es kann sich eine secundäre Entzündung bilden. Am Trommelfell entsteht in Folge von Ohrpfröpfen zuweilen Atrophie und Usur und dasselbe kann mit der inneren Paukenhöhlenwand verwachsen.

Gehörgangssteine.

Aehnlich den Nasensteinen kommen in seltenen Ausnahmefällen auch im Gehörgange Concrementbildungen aus kohlensaurem und phosphorsaurem Kalk vor.

Die Diagnose der Gehörgangspfröpfe ist bei dem ganz charakteristischen Befund leicht. Man findet bei der Untersuchung im Gehörgang die typischen, meist schwarzen oder schwarzbraunen Massen, durch welche das Trommelfell gewöhnlich vollständig verdeckt wird. Zuweilen reichen die Pfröpfe so weit nach vorne, dass man sie ohne Ohrenspiegel beim Anziehen der Ohrmuschel nach hinten und oben sofort sieht. Aber Verwechselungen mit Blutextravasaten und eingetrocknetem Eiter sind möglich.

Die Behandlung besteht in Entfernung der Pfröpfe durch Einspritzen von lauwarmem Wasser. Sitzt der Pfropf sehr fest, dann träufelt man erweichende Lösungen (kohlensaures Kali 0,5—1,0 : 30,0, Aetzkali oder Aetznatron 0,25 : 30,0) ein und spritzt dann den Gehörgang nochmals mit lauwarmem Wasser aus. Mit Recht räth Schwartze, diese reizenden Lösungen nicht zu lange einwirken zu lassen, damit sie nicht etwa durch einen vorhandenen Trommelfelldefect in die Paukenhöhle gelangen und Entzündungen veranlassen. Durch diese Lösungen quellen die Pfröpfe auf und die Beschwerden nehmen daher vorübergehend zu. Nach Entfernung der Pfröpfe sind gewöhnlich alle Beschwerden sofort verschwunden, wenn das nicht der Fall ist, dann ist nicht selten irgend eine Complication am Trommelfell, Mittelohr oder am Nervenapparat des Ohres vorhanden. —

Neubildungen des Gehörganges.

Neubildungen des Gehörganges. — Unter den Neubildungen des Gehörganges sind die polypösen Wucherungen, theils als Granulome, theils als Papillome (Warzen) häufig. Die Granulome, die sog. Gehörgangspolypen, sind meist mit Paukenhöhlenpolypen combinirt und sind bekanntlich eine häufige Folge chronischer Mittelohreiterungen. In seltenen Fällen kommen Enchondrome, Angiome, Sarcome, Atherome und Carcinome im Gehörgange vor. Auch beobachtet man zuweilen breite syphilitische Condylome im Gehörgange mit entzündlichen Erscheinungen und heftigen Schmerzen. Das Vorkommen primärer Cholesteatome des Gehörganges ist nach Schwartze zweifelhaft, sie stammen wohl meist aus der Paukenhöhle oder aus dem Antrum mastoideum.

Am häufigsten sind die Exostosen, welche besonders an der hinteren oberen Wand im Beginn des knöchernen Gehörganges oder dicht vor dem Trommelfell vorkommen.

Die Behandlung der Geschwülste des Gehörganges geschieht nach allgemeinen chirurgischen Grundsätzen. Die Entfernung derselben ist besonders dann indicirt, wenn wirkliche Beschwerden vorhanden sind oder wenn der Gehörgang durch die Neubildung ausgefüllt ist und bei etwaiger Eiterung im Mittelohr Eiterretention zu entstehen droht. Im letzteren Falle ist die Entfernung der Neubildung dringend indicirt. Die so häufigen Polypen des Gehörganges bei Mittelohreiterung kann man — abgesehen von der operativen Entfernung mittelst der Schlinge — auch allmählich besonders durch arsenige Säure in Pastenform beseitigen (Whittelt). Die Exostosen werden am besten mit Hammer und Meissel entfernt, eventuell mit Ablösung der Ohrmuschel und des knorpeligen Gehörganges von hinten mit Umklappung derselben nach vorne. Man benutzt feinste Hohlmeissel, die unter Umständen auch gekrümmt oder mit winklig abgebogenem Handgriff versehen sind. —

§ 74. *Fremdkörper im Ohre (Gehörgang und Paukenhöhle).*

Fremdkörper im Gehörgang und in der Paukenhöhle. — Fremdkörper kommen ziemlich häufig im Ohre vor und der Einfachheit halber fassen wir hier die Fremdkörper des Gehörganges und der Paukenhöhle gleich zusammen.

Die Fremdkörper finden sich besonders im Gehörgang der Kinder und dieselben können von hier aus, besonders durch unvorsichtige Extractionsversuche nach Perforation des Trommelfells in die Paukenhöhle gelangen. Auch von der Tuba Eustachii her können Fremdkörper in das Cavum tympani eindringen. Fremdkörper in der Paukenhöhle sind stets als ein ernstes Ereigniss anzusehen, da heftige Entzündungen dadurch entstehen können. Ausnahmsweise hat man auch längeres Verweilen eines Fremdkörpers in der Paukenhöhle ohne schädliche Folgen beobachtet. Dass im Gehörgang Fremdkörper Jahre lang ohne Wissen des Kranken verweilen, kommt gar nicht selten vor. Schwartze entfernte den Knopf eines Bleistiftes aus dem Gehörgange, welcher 10 Jahre lang darin gelegen hatte, und ich eine Perle, welche vor 8 Jahren in das Ohr eingedrungen war. Ausnahmsweise hat man in solchen Fällen schwere Symptome, z. B. Neurosen, Epilepsie beobachtet.

Die häufigsten Fremdkörper sind Bohnen, Erbsen, Kieselsteine, Perlen, Holzstückchen u. s. w. Auch Thiere, besonders lebende und todte Insecten sowie Fliegenlarven kommen gelegentlich im Ohre vor. Von den lebenden Insecten sind es besonders die Flöhe, welche durch Anspringen an das Trommelfell heftiges Getöse veranlassen sollen. Fliegenlarven werden gelegentlich bei stinkenden Ohreiterungen zuweilen in grossen Massen bei Kindern angetroffen und verursachen dieselben heftige Schmerzen und manchmal Delirien.

Von pflanzlichen Parasiten sind besonders Schimmelpilze zu erwähnen. Durch diese sog. Otomycosis entstehen sehr hartnäckige Entzündungen des Gehörganges, des Trommelfells und eventuell des Mittelohres und besonders auch ein unerträgliches Jucken.

Otomycosis. Bei Wucherung von Schimmelpilzen (Otomycosis) beobachtet

an in der Regel herdförmige Ansiedelungen der Pilze in Form von eisslich-filzigen oder mehr schwarzen Auflagerungen besonders auf dem rommelfell. Auch dunkelrothe Pilzwucherungen kommen vor (Otomyces rpureus). Meist ist aber die mikroskopische Untersuchung des Belags thwendig, um die Diagnose festzustellen.

Die Diagnose der Fremdkörper ist für jeden, welcher mit der Unterchung des Ohres vertraut ist, leicht, ausgenommen, wenn der Fremdrper durch Blutextravasate oder Schwellung des Gehörganges verdeckt oder durch unvorsichtige Extractionsversuche nach Perforation des rommelfells in das Cavum tympani getrieben ist.

Die Behandlung der Fremdkörper besteht in Entfernung derselben rch Einspritzen von lauwarmem Wasser. Vor der instrumentellen Exaction der Fremdkörper ist direct zu warnen, weil sie meist nicht zum iele führt und weil vor Allem dadurch die Sachlage oft verschlimmert ird. Nicht selten sind durch Anwendung von Instrumenten Verletzungen s Trommelfells und des inneren Ohres oder Eiterungen, ja Meningitis d Gehirnabscess entstanden.

Gelingt es nicht, den Fremdkörper durch Einspritzen mit lauwarmem asser zu entfernen, dann muss allerdings die instrumentelle Extraction rsichtig versucht werden. Hierbei soll man besonders solche Instruente anwenden, welche man hinter den Fremdkörper führen kann, z. B. n stumpfes Häkchen, eine Wilde'sche Schlinge, eine Silberdrahtschlinge, er eine feine Zange. Gerade Pincetten, welche nicht ordentlich geöffnet erden können, um den Fremdkörper zu fassen, sind unzweckmässig. Aufquollene Leguminosen kann man mit Vortheil zerstückeln und dann ausritzen. Misslingen auch jetzt die Extractionsversuche und besteht bereits ntzündung, dann wird man lieber abwarten, bis die Anschwellung und ntzündung geringer geworden ist. Sobald aber Fieber, Kopfschmerz und elirien, kurz ernste Symptome einer drohenden Gehirnerkrankung aufeten, dann muss man sofort operativ vorgehen. Schwartze empfiehlt rch einen bogenförmigen Schnitt hinter der Ohrmuschel dicht an ihrer sertion Haut und Ohrknorpel zu spalten uud nahe an der Verbindung s knorpeligen und knöchernen Gehörganges in letzteren einzudringen. un gelingt die Extraction des Fremdkörpers aus dem Gehörgange meist icht mittelst einer gebogenen Kornzange oder mit hebelartigen Instruenten.

Sitzt der Fremdkörper in der Paukenhöhle, dann sind Einspritzungen eist erfolglos, am besten gelingt die Entfernung dann durch Luftdouche (oben S. 355 und 356) oder durch Wasserinjection von der Tuba aus.

Fremdkörper im Warzenfortsatze werden durch Trepanation desselben ntfernt (s. S. 382).

Lebende Thiere entfernt man durch Einspritzen von lauwarmem asser oder durch Ausräuchern resp. Tödten derselben durch Tabakrauch er durch Chloroform auf Watte geträufelt. Bei Fliegenlarven sind Einritzungen in der Regel erfolglos, am besten kommt man zum Ziele, wenn an nach Heine den Gehörgang mit Oel anfüllt, dann kriechen die Larven n selbst nach aussen, um zu athmen, und man kann sie dann mit der incette entfernen.

Gegen Otomycosis empfiehlt Schwartze, eine 0,6% Lösung von Kal. hypermang. Abends nach vorausgegangener Ausspritzung des Ohres einzuträufeln und den Gehörgang mit Borwatte zu tamponiren. Theobald lobt Einblasen von Zinc. oxyd. und Acid. boric. zu gleichen Theilen. Blake empfiehlt Natr. subsulfuros. (0,13 : 30,0 Aqua). Die Behandlung muss oft 5 bis 8 Wochen und länger durchgeführt werden, bis man dauernde Heilung erzielt. —

§ 75. Bildungsfehler, Verletzungen und Krankheiten des Trommelfells.

§ 75. Bildungsfehler, Verletzungen und Krankheiten des Trommelfells. — Von den Bildungsfehlern des Trommelfells seien zunächst die Anomalieen der Neigung, Gestalt und Grösse erwähnt. Auffallend senkrechte Stellung des Trommelfells findet sich häufiger bei musikalisch sehr begabten Menschen.

Congenitales Fehlen des Trommelfells.

Congenitales Fehlen des Trommelfells ist sehr selten und dann wohl meist mit Defect des knöchernen Gehörganges verbunden. Durch membranöse Neubildungen in der Nähe des Trommelfells kann Duplicität desselben vorgetäuscht werden. Hemmungsbildung in Form einer Lücke, eines Foramen (Foramen Rivini) kommt nur selten am Trommelfell vor. —

Verletzungen des Trommelfells.

Von den Verletzungen des Trommelfells sind vor Allem wichtig die Rupturen, welche entweder durch directe Gewalteinwirkung, z. B. durch spitze Fremdkörper oder indirect durch Schlag, Stoss oder Erschütterung des Kopfes resp. der Schädelknochen mit oder ohne Fractur des Schläfenbeins entstehen. Die häufigste Ursache der indirecten Trommelfell-Rupturen sind Ohrfeigen.

Sitz, Grösse und Form der Rupturen (s. Fig. 221) sind natürlich sehr wechselnd. In leichteren Fällen directer oder indirecter Trommelfell-Verletzungen entstehen Excoriationen oder Blutextravasate in der Substanz des Trommelfells.

Fig. 221. Doppelte Ruptur des rechten Trommelfells durch Fall auf das Ohr (nach Politzer).

Die Symptome der Trommelfellrupturen sind theils subjective, theils objective. Die subjectiven Erscheinungen bestehen vor Allem in sehr heftigem Schmerz besonders bei normalem Trommelfell. Ist das Trommelfell pathologisch verändert, z. B. atrophisch und fettig entartet, dann ist der Schmerz geringer. Ausser dem Schmerz sind häufig Erscheinungen der Gehirnerschütterung vorhanden, z. B. Schwindel, Ohnmacht, Erbrechen und Convulsionen. Endlich ist die Hörfähigkeit vermindert. Zuweilen hören oder fühlen die Kranken im Augenblick der Entstehung der Ruptur ein deutliches Knacken.

Bei der objectiven Untersuchung des Trommelfells sieht man ausser der Blutung deutlich die Rissstelle im Trommelfell, deren Ränder gewöhnlich mit Blut bedeckt sind. Beim Schnauben des Kranken und bei Anwendung der Luftdouche von der Tuba aus hört man ein deutliches, zischendes Perforationsgeräusch.

Die Prognose der Trommelfellrupturen ist günstig. Wenn nicht in Folge der Verletzung auch die Paukenhöhle oder der nervöse Endapparat gelitten hat, dann tritt in wenigen Tagen, seltener in Wochen vollständige Heilung ein. Aber zuweilen entsteht nach Trommelfell-Rupturen

g, ja in seltenen Ausnahmefällen kann dieselbe durch eiterige
s zum Tode führen, besonders bei unzweckmässiger Therapie oder
Kranke zu spät ärztliche Hülfe in Anspruch nimmt.

den Complicationen der Trommelfellrupturen, durch welche
ose verschlechtert wird, sind besonders zu erwähnen: Verletzungen
kenhöhle, Dislocationen der Gehörknöchelchen, Fractur
nmergriffs (Fig. 222) oder Steigbügels und
Schädelbasisfractur und Verletzung des
n Endapparates.

Fig. 222. Fracturirter Hammergriff nach SCHWARTZE.

Behandlung der Trommelfellrupturen be-
Allem in vollständigster Ruhe, wie bei jeder
tzung, in der Vermeidung der Alcoholica und
chens und in der Sorge für Stuhlgang. Alle
estionen sind streng zu vermeiden. Der Gehör-
rd luftdicht mit aseptischer Watte ver-
n. Einspritzungen und Luftdouche dürfen
gewandt werden. Bei entzündlichen Erscheinungen sind einige
l vor dem Tragus und Abführmittel empfehlenswerth. Com-
nen werden nach allgemeinen Regeln behandelt (s. Behandlung
enhöhleneiterung, der Schädelbasisfracturen u. s. w.). —

Entzündungen des Trommelfells. Acute Entzündung des Trommelfells (Myringitis acuta).

Entzündungen des Trommelfells sind sehr häufig, selten primär, meist von der Paukenhöhle oder vom Gehörgange aus.

cute Entzündung des Trommelfells (Myringitis acuta) besteht theils dung umschriebener seröser oder eiteriger Exsudate (Fig. 223), häufi-
ffusen Entzündungen, z. B. besonders in Folge von
ng oder nach der Einwirkung reizender, zu heisser,
der Flüssigkeiten.

Fig. 223. Interlamelläre Abscesse im Trommelfell (nach SCHWARTZE).

Symptome der acuten Trommelfellentzündung bestehen
rz, Druckgefühl im Ohr, Ohrensausen u. dergl.
esichtigung des Trommelfells findet man anfangs Hy-
besonders in der Umgebung des Hammergriffs. Letzterer
ich und das Trommelfell ist in Folge der serösen Durch-
abgeflacht. In den späteren Stadien sind Ecchy-
Abscesse und eventuell Perforationsöffnungen
. Die Vorwölbungen des Trommelfells durch seröse
der Abscesse können durch Ungeübte leicht mit Vor-
des Trommelfells durch Paukenhöhlen-Exsudate ver-
werden. Die Hörschärfe ist bei isolirter Erkrankung
melfells nur wenig vermindert. Der weitere Verlauf ist im Allgemeinen
Die serösen Exsudate werden resorbirt, die Abscesse brechen nach
f und bilden ein entsprechendes Trommelfell-Geschwür oder es entsteht
ändige Perforation des Trommelfells in die Paukenhöhle und in den Ge-

der Heilung der acuten Myringitis bleiben oft Verdickungen des Trom-
für längere Zeit zurück. Bei Complication der Myringitis purulenta mit
öhleneiterung kann der Tod durch Meningitis oder Sinusthrombose ein-

apie der acuten Myringitis. — Im Beginn setzt man Blutegel vor den
rordnet vollständige Ruhe, lässt jede Kopfcongestion vermeiden und giebt
ittel. In schweren Fällen mit hochgradiger entzündlicher Schwellung ist die
tese des Trommelfells (s. S. 378) indicirt, hierdurch wird der Verlauf ent-
bgekürzt und die Ulceration verhindert. Umschriebene Abscesse werden durch
ebenfalls eröffnet. Bei Eiterung, Geschwürsbildung an der Trommelfellober-

fläche sind schwache Adstringentien nützlich. Complicirende Catarrhe und Eiterungen werden entsprechend behandelt (s. S. 372 ff.). —

Chronische Entzündungen des Trommelfells (Myringitis chronica).

Die chronischen Entzündungen des Trommelfells (Myringitis chronica) sind häufiger als die acuten, sie gehen theils aus den acuten hervor oder beginnen gleich als solche. In anatomischer und klinischer Beziehung unterscheidet man verschiedene Formen, besonders die serösen, eiterigen und trockenen resp. desquamativen Entzündungen. Bei der letzteren, sehr hartnäckigen und häufig recidivirenden Entzündungsform (Myringitis sicca) findet vor Allem eine schwielige, lamellöse Verdickung des Epidermisüberzugs des Trommelfells statt. Zuweilen beobachtet man papilläre Auswüchse an der äusseren Oberfläche des Trommelfells mit Neubildung von Bindegewebe in dem letzteren (Myringitis villosa, Nassiloff).

Die Ausgänge der chronischen Trommelfellentzündung bestehen in Verdickung, Trübung, Kalkablagerungen, oder in Atrophie und Abflachung, endlich in Geschwürsbildung und Perforation.

Die Behandlung der chronischen Entzündung des Trommelfells besteht in Einträufeln von Adstringentien (Zinc. sulf., Plumb. acet.). Bei Oberflächen-Eiterung empfiehlt Schwartze Bepinselung mit Chromsäure 1:2 Aq. dest. Geschwüre des Trommelfells werden mit Lapis oder Cupr. sulf. geätzt, Granulome werden mittelst der Wilde'schen Schlinge beseitigt. Bei schwieliger, desquamativer Myringitis entfernt man die Epidermisschwarten nach Erweichung derselben durch alkalische Lösungen vorsichtig mit der Pincette und bepinselt dann das Trommelfell-Corium mit 1—2% Lapislösung (Schwartze). —

Tuberculose des Trommelfells.

Die Tuberculose des Trommelfells ist chrakterisirt durch die Bildung gelbröthlicher, stecknadelkopfgrosser Flecke bei anderweitig tuberculösen Individuen, besonders bei Lungentuberculose. Zuweilen beobachtet man in solchen Fällen rasch fortschreitenden käsig-eiterigen Zerfall des Trommelfells und letzteres regenerirt sich nicht wieder. In der Regel ist gleichzeitig die Paukenhöhle tuberculös erkrankt.

Die Prognose der Trommelfell-Tuberculose ist nach Schwartze sehr ungünstig, indem derartige Individuen meist innerhalb der nächsten 6 Monate zu Grunde gehen.

Die Behandlung richtet sich vor Allem gegen die vorhandene Lungenphthise, local wendet man reinigende und desinficirende Ausspritzungen an. —

Neubildungen am Trommelfell.

Die Neubildungen am Trommelfell sind ohne besondere practische Bedeutung. Man beobachtet zuweilen Teleangiectasien, Cysten und Cholesteatome (Wendt), dann zuweilen in grösserer Zahl sowohl an der äusseren cutanen, wie an der inneren Schleimhaut-Fläche hirsekorngrosse bis stecknadelkopfgrosse glänzende, weisse, perlartige Körner durch Wucherung des Epithels mit eingeschlossenem Cholestearin, gleichsam kleinste Cholesteatome. —

§ 76.

Bildungsfehler, Verletzungen und Krankheiten der Paukenhöhle.

Bildungsfehler, Verletzungen und Krankheiten der Paukenhöhle. — Die Bildungsfehler der Paukenhöhle haben wir bereits § 72, 73 u. 75 erwähnt, sie sind im Uebrigen ohne chirurgisches Interesse.

Verletzungen der Paukenhöhle.

Die Verletzungen der Paukenhöhle entstehen durch heisse, siedende oder ätzende Flüssigkeiten, durch eingedrungene Fremdkörper der verschiedensten Art, besonders vom Gehörgange aus nach Perforation des Trommelfells. Diese Verletzungen der Paukenhöhle betreffen theils die Schleimhaut, die Muskeln und Nerven, besonders die Chorda tympani, theils handelt es sich um Fracturen der Gehörknöchelchen, um Trennung der Gelenkverbindungen, besonders zwischen Amboss und Steigbügel. Sehr häufig entwickeln sich im Anschluss an solche Verletzungen der Paukenhöhle eiterige Paukenhöhlenentzündungen mit nachfolgender dauernder Beeinträchtigung des Gehörs.

Durch indirecte Gewalt, durch Fall oder Schlag auf den Kopf entstehen vor Allem Blutergüsse in die Paukenhöhle (Hämatotympanum) mit oder ohne Ruptur des Trommelfells. Auch nach Anwendung

starker Luftdouche, nach heftigem Husten, z. B. bei Keuchhusten r nach Erbrechen beobachtet man gelegentlich Hämatotympanum IWARTZE). Endlich wäre noch die Verletzung der Paukenhöhle bei chzeitiger Schädelbasisfractur zu erwähnen.

Die Behandlung der Paukenhöhlenverletzungen besteht in :lusion des Ohres mit aseptischer Watte oder Jodoformgaze, in he, in Vermeidung von Kopfcongestionen. Bei heftigeren Schmerzen l Blutegel und innerlich Abführmittel zweckmässig. Jede active The- ie ist zunächst zu unterlassen, vor Allem sind Ausspritzungen Ohres zu vermeiden. Sobald eiterige Entzündung der Paukenhöhle ritt, dann ist dieselbe nach allgemein gültigen Regeln zu behandeln S. 374). —

Entzündung der Paukenhöhle.

Acuter Catarrh der Paukenhöhle.

Der acute Catarrh der Paukenhöhle, d. h. die acute Entzün- ig der Paukenhöhle mit vermehrter Schleimbildung ist eine r häufige Erkrankung, welche besonders bei Kindern nach Erkältungen, Schnupfen, Angina, im Verlauf der acuten Exantheme, des Typhus . w. auftritt.

Die Symptome des acuten einfachen Catarrhs der Paukenhöhle bestehen chmerzen von sehr wechselnder Intensität, in meist rascher Abnahme des Gehörs, in ühl von Druck und Schwere im Kopf, in Schwindel, in Ohrgeräuschen und oft in pfindlichkeit des Warzenfortsatzes. Zuweilen ist hohes Fieber bis zu 40,0° C. mit irien vorhanden. Durch Uebergang der Hyperämie und Entzündung auf das Neu- m des Nervus facialis im Canalis Fallopiae kann Facialislähmung entstehen. sog. rheumatische Facialislähmung beruht in einem Theil der Fälle auf einer der- gen Entstehung, wie ich in meiner Inauguraldissertation (Ueber Facialislähmung bei krankheiten) hervorgehoben habe. Begünstigt wird die Erkrankung der Nervenscheide N. facialis bei acuten Entzündungen der Paukenhöhle durch congenitale Lücken, che in der Wand des Canalis Fallopiae gar nicht selten vorkommen.

Die anatomischen Veränderungen beim acuten Catarrh der Pauken- ıle bestehen in Hyperämie und Schwellung der Paukenschleimhaut und des Trommel- s und in Anhäufung von serösem Exsudat resp. von Schleim in verschiedener Menge. veilen finden sich auch serös-hämorrhagische Exsudate in der Paukenhöhle.

Der klinische Verlauf des acuten Catarrhs des Cavum tympani ist meist ıstig, besonders wenn frühzeitig eine sachgemässe Behandlung stattfindet. Eine Per- ıtion des Trommelfells erfolgt nur ausnahmsweise und heilt in der Regel rasch. Wird acute Catarrh gar nicht oder nicht zweckmässig behandelt, dann geht derselbe sehr in die chronische Form über und es entstehen dann entsprechende Veränderungen Paukenhöhle mit dauernder Hörstörung, besonders Verdickung der Pauken- ıleimhaut, strangförmige Synechien, Ablagerung von Kalksalzen, Rigi- ät der Gehörknöchelchen u. s. w. Sehr wichtig ist das Verhalten des Nasen- chenraumes für den Verlauf des chronisch gewordenen Catarrhs. Bei gleichzeitig handenem chronischen Catarrh des Nasenrachenraumes nimmt auch der Paukenhöhlen- arrh einen protrahirten Verlauf.

Die Diagnose des acuten Catarrhs der Paukenhöhle gründet sich vor Allem auf ı Befund bei der Otoscopie, bei der Hörprüfung und bei der Auscultation ttelst des Catheterismus durch die Tuba. Bei der Untersuchung mit dem Ohrenspiegel veist sich das Trommelfell im Beginn des Catarrhs von geringerem, mattem Glanz. il der Lichtreflex in Folge seröser Durchtränkung des Trommelfells undeutlicher ist. äter ist dann eine vermehrte Gefässinjection besonders in der Umgebung der Hammer- fässe vorhanden oder die Hyperämie ist mehr diffus. In Folge des in der Paukenhöhle gehäuften Exsudates ist das Trommelfell blasig, oder bei reichlicherem Exsudat in toto rgetrieben. Die Hörprüfung ergiebt eine bald geringere, bald hochgradigere Herab- tzung der Hörschärfe. Bei der Luftdouche durch den in die Tuba eingeführten Catheter oben S. 355) hört man je nach der Menge und nach dem Charakter des Exsudates

feinblasige, knisternde oder grossblasige Rasselgeräusche (s. S. 356). B gradiger Schwellung der Paukenhöhle oder bei sehr zähem Schleim können die geräusche mehr oder weniger vollständig fehlen.

Die Behandlung des acuten Paukenhöhlencatarrhs richt zum Theil nach dem Grade der Entzündung. In der ersten Zeit die Therapie in allgemein diätetischen Vorschriften, in Diaphorese u führmitteln. Vor und hinter das Ohr setzt man 3 bis 6 Blutegel. Bettruhe nothwendig. Nach Aufhören der Schmerzen wird die Luftd durch den Ohr-Catheter oder durch POLITZER's Verfahren angewan die Resorption des Exsudates zu begünstigen und Verwachsungen s rührender oder verklebter Schleimhautstellen zu verhüten. Die Luft wird anfangs täglich, dann seltener vorgenommen, bis keine Rasselge mehr zu hören sind. Bei reichlichem Exsudat mit entsprechende wölbung des Trommelfells ist die Paracentese des letzteren indicir selbe ist eventuell zu wiederholen, besonders bei zähem, schleimige sudat (s. S. 378). Bei hochgradiger Schwellung mit geringem E empfiehlt SCHWARTZE Calomel (3 mal täglich 0,06—0,12 pro dosi) l Salivation.

Stets muss man bei acuten Catarrhen der Paukenhöhle das Verl der Nase und des Rachens berücksichtigen.

Nach der Heilung des acuten Catarrhs müssen sich die Krank Erkältung möglichst schützen. —

Der chronische Catarrh der Paukenhöhle.

Der chronische Catarrh der Paukenhöhle ist eine sehr l Erkrankung und die gewöhnlichste Ursache der Schwerhörigkeit. D entsteht entweder aus recidivirenden acuten Catarrhen, oder begi solcher sehr allmählich. Chronische Catarrhe des Nasenrachenr Stauungen in Folge von Herz- und Lungenkrankheiten, Tuberculose u spielen bei der Aetiologie der chronischen Paukenhöhlencatarrh wichtige Rolle.

Die anatomischen Veränderungen beim chronischen Paukenh catarrh bestehen in Hyperämie und Hypersecretion der Schleimhaut in wech Grade, in Schrumpfung, Verdickung und Sclerose der Schleimhaut, in Neubildu Strängen und Verwachsungen, in Rigidität der Gehörknöchelchen-Verbindungen, dickungen und Kalkablagerungen im Trommelfell u. s. w.

Die Symptome des chronischen Paukenhöhlencatarrhs bestehen vo in stetig zunehmender, bald grösserer, bald geringerer Schwerhörigkeit. Schmerze besonders bei acuter Verschlimmerung des Catarrhs auf. Zuweilen sind Schwinde und sehr quälende Ohrgeräusche vorhanden.

Bei der Besichtigung des Trommelfells erweist sich dasselbe meist v und getrübt und zeigt vor Allem Veränderungen der Farbe und der Wölbun reichlichem Exsudat ist das Trommelfell partiell oder in toto vorgewölbt oder im theil es ist abnorm eingezogen, z. B. in Folge längeren Tubenverschlusses oder Verkürzung der Sehne des M. tensor tympani.

Bei der Anwendung der Luftdouche durch den Catheter ergiebt sich j der Art des Falles in verschiedenem Grade erschwertes Einströmen des Luftstrom das Vorhandensein von Rasselgeräuschen in grösserer oder geringerer Menge.

Die Prognose des chronischen Paukenhöhlencatarrhs ist um so günstiger, je eine richtige Behandlung stattfindet. Wichtig ist für die Prognose der Allgemein des Kranken. Wenn bereits störende Gewebsveränderungen vorhanden sind, wel gemeinkrankheiten, besonders Tuberculose und Syphilis, oder Herz- und Lungen heiten bestehen, dann ist die Prognose ungünstig.

e Behandlung des chronischen Paukenhöhlencatarrhs ist
ine locale, theils eine allgemeine. Die Localbehandlung besteht
m in der häufigen Anwendung der Luftdouche durch den Catheter.
teren Fällen oder bei Tubenverschluss wird man das Politzer'sche
ren benutzen. Auf diese Weise erzielt man gewöhnlich eine auf-
Gehörsverbesserung und die Kranken fühlen sich erleichtert. Sodann
nan durch den Catheter Dämpfe oder medicamentöse Flüssig-
in die Paukenhöhle, z. B. bei zäher, reichlicher Secretion und starker
ung der Tubenschleimhaut Salmiakdämpfe, aus Acid. muriat. crud.
q. Ammon. caustici dargestellt (Schwartze), oder warme Wasser-
e von 30—40° R. (Politzer). Bei profuser Secretion empfiehlt
er Terpentindünste. Sodann kann man 8—10 Tropfen einer
mentösen Flüssigkeit (2—4% Natr. carbon., 0,2—0,5% Zinc.
.) mittelst einer Pipette in den Catheter einträufeln und dann durch
tdouche in die Tuba und in die Paukenhöhle treiben.
i reichlichem Exsudat ist die Paracentese des Trommelfells in-
s. S. 378).
ts sind Erkrankungen der Nase und des Rachens nach den
gültigen Regeln zu behandeln (s. Krankheiten der Nase und des
s).
n grosser Wichtigkeit ist die Besserung etwaiger Consti-
anomalieen durch gute Kost, climatische Curorte etc., ferner
andlung vorhandener Syphilis, Anämie, Herz- und Lungenkrank-
. s. w.
lte Fluss- und Seebäder dürfen Patienten mit chronischem
nhöhlencatarrh nicht anwenden, vor Allem dürfen sie nicht
und keine kalten Kopfdouchen benutzen. —

Sclerose der Paukenhöhlenschleimhaut.

e besondere Form des chronischen Catarrhs der Paukenhöhle ist die sclerosi-
ntzündung (Sclerose) der Paukenschleimhaut (v. Tröltsch). Die ana-
n Veränderungen bestehen bei der Sclerose der Paukenhöhlenschleimhaut darin,
ere starrer und unelastischer wird und dass in Folge dessen die Gelenkverbin-
wischen den Gehörknöchelchen unbeweglicher werden. Vor Allem kommt hier
lität oder völlige Synostose resp. Ankylose zwischen Steigbügel und Fenestra
Betracht, hierdurch kann die Schallleitung erschwert oder vollständig auf-
werden. Das Trommelfell ist verdickt und glanzlos, in anderen Fällen atrophisch
llend transparent. Charakteristisch für sclerosirende Entzündung ist, wenn nach
ouche, welche ein lautes, scharfes Blasen ergiebt, wohl subjective Erleichterung,
ie Hörverbesserung eintritt.
die Unbeweglichkeit des Hammers und Steigbügels sicher zu stellen, wendet
h Schwartze die vorsichtige Sondirung des Hammergriffs und des Steigbügels
letzteren zu sondiren, muss man die hintere Trommelfellhälfte excidiren. Ist
bügel beweglich, dann empfindet der Kranke bei der leisesten Berührung des-
it der Sonde Schmerz und ein laut klingendes Geräusch, bei Ankylose ist nur
nge Empfindlichkeit und gar kein subjectives Geräusch vorhanden.
Prognose der Sclerose der Paukenhöhlenschleimhaut ist ungünstig, höchstens
n Stillstand oder vorübergehende Besserung des Leidens erzielen.
Behandlung geschieht im Allgemeinen nach den für chronische Catarrhe gül-
geln. Der Nutzen der Luftdouche ist aber nach Schwartze u. A. zweifelhaft.
m ist die Impression von warmen Wasserdämpfen oder die Injection leicht
Mittel (1—3% Chloralhydrat, stark verdünntes Glycerin, 2% Jodkalium etc.)
hlen. Gegen das quälende Ohrensausen wendet man Bromkalium, Amylnitrit,
n, luftdichten Verschluss des Gehörganges (Politzer) und eventuell subcutane

Morphiuminjectionen an. Auch hier müssen constitutionelle Anomalieen, besonders Syp lis, berücksichtigt werden. —

Acute eiterige Entzündung der Paukenhöhle. Otitis med. acuta purulenta.

Die acute eiterige Entzündung der Paukenhöhle (Otitis med acuta purulenta) entsteht durch Eindringen von Mikroben u Traumen, mit dem Wasser beim Baden, im Verlauf der acuten Exanthe des Typhus, der Diphtheritis u. s. w. Ausser den Eiterkokken hat man a sonstige der betreffenden Grundkrankheit entsprechende Mikroorganis bei der acuten Mittelohreiterung gefunden.

Die anatomischen Veränderungen bei acuter eiteriger Paukenhöhl entzündung bestehen in Hyperämie und Schwellung mit Eiteransammlung in der Pau höhle. Gewöhnlich wird das Trommelfell perforirt und der Eiter oder das schlei eiterige Secret entleert sich in den Gehörgang. Der Entzündungsprocess pflanzt sic auf die Tuba und den Warzenfortsatz fort.

Die Symptome der acuten eiterigen Paukenhöhlenentzündung best in zuweilen sehr hochgradigen Schmerzen, in Ohrensausen, Schwindel und nahme des Gehörs. Manchmal tritt Facialislähmung ein. Sehr oft ist der Wa fortsatz empfindlich.

In schweren Fällen treten Gehirnsymptome auf, z. B. Erbrechen, Sopor, Deli Convulsionen, und durch Uebergreifen der Entzündung auf die Schädelhöhle kann Tod erfolgen.

Die Untersuchung des Gehörganges und des Trommelfells ergiebt Wesentlichen dieselben Erscheinungen, wie beim acuten Catarrh, nur ist die Hyper noch hochgradiger.

Die Perforation des Trommelfells erfolgt gewöhnlich am 2.—3.—5. Tage Beginn der Schmerzen, oft auch später. In schweren Fällen können ausgedehnte De des Trommelfells entstehen. Die Dauer der Erkrankung ist sehr verschieden. O der Verlauf sehr protrahirt, besonders wenn die Eiterung auf den Warzenfortsatz greift und Granulationswucherungen in der Paukenhöhle und im Gehörgange entst

Die Prognose ist bei frühzeitiger, richtiger Behandlung nicht ungünstig, Schwartze tritt dann in etwa 70% der Fälle vollständige Heilung ohne dauernde störung ein. Je früher der Eiter aus der Paukenhöhle entleert wird, um so besser. Uebrigen ist die Constitution des Kranken wichtig. In seltenen Fällen (nach Schwa in 2%) tritt der Tod durch Meningitis ein. Manchmal erfolgt der Tod sehr plöt und sehr rasch, ohne dass Perforation des Trommelfells entstanden ist.

Die Behandlung der acuten eiterigen Paukenhöhlenentzünd ist im Anfang antiphlogistisch (Blutegel hinter und vor das Ohr, Abf mittel, Bettruhe etc.). Wenn am 3. Tage noch kein spontaner Durchb des Eiters durch das Trommelfell erfolgt ist, dann macht man die P centese des Trommelfells im hinteren unteren Quadranten oder wo Trommelfell vorgewölbt ist. Der Schnitt im Trommelfell darf nicht zu l sein (s. S. 378). Nach der Paracentese wird der Eiter durch Luftdo durch den Catheter oder durch Politzer's Verfahren aus der Paukenh entfernt. Mehrmals täglich müssen reinigende Einspritzungen des Ge ganges mit 3% Borsäure oder Salicylsäure, Thymol etc. vorgenom werden. Nach vollständiger Austrocknung des Gehörganges wird letzt durch Jodoformgaze verstopft. Nach Ablauf der Schmerzen wendet Adstringentien an (s. S. 375 chronische eiterige Entzündung) oder l blasungen von Borsäure oder Jodoform, aber nur in geringer M damit nicht Eiterretention entsteht.

Bei secundärer Erkrankung des Warzenfortsatzes soll nicht zu lange mit der operativen Eröffnung des Antrum mastoideum, der sog. Trepanation des Warzenfortsatzes warten (s. S. 382). —

Die chronische eiterige Entzündung der Paukenhöhle.

Die chronische eiterige Paukenhöhlenentzündung (Otitis media purulenta chronica) entsteht entweder aus einer acuten Eiterung oder beginnt als solche.

Die anatomischen Veränderungen bei der chronischen eiterigen Paukenhöhlenentzündung ergeben sich wohl im Wesentlichen aus dem oben bei der acuten Eiterung Gesagten. Am Trommelfell sind in der Regel mehr oder weniger grosse Substanzverluste vorhanden. In der Paukenhöhle findet sich eine bald grössere oder geringere Eitermenge, ferner besonders Granulationswucherungen, bindegewebige Synechien zwischen Trommelfell, Gehörknöchelchen und den Paukenhöhlenwänden. Ulcerationen der Schleimhaut kommen seltener vor, am häufigsten bei Tuberculose, bei welcher die käsigen Zerstörungen auf den Knochen übergehen (Caries tuberculosa).

Die Symptome der chronischen Paukenhöhleneiterung bestehen vor Allem in Otorrhoe, d. h. in Ausfluss von Eiter aus dem Ohre in sehr verschiedener Menge. Ebenso wechselnd ist die Schwerhörigkeit. Schmerzen treten besonders bei subacuten Exacerbationen, bei Eiterretention oder bei ulcerösen Zerstörungen auf.

Der Befund bei der Untersuchung des Ohres ergiebt sich aus den oben angegebenen anatomischen Veränderungen, derselbe ist bei acuten Exacerbationen ähnlich wie bei der acuten Paukenhöhleneiterung.

Unter den Folgezuständen der chronischen Paukenhöhleneiterung, durch welche die Gehörfunctionen besonders beeinflusst werden, sind vorzugsweise wichtig: die Zerstörungen am Trommelfell, die Veränderungen in der Paukenhöhle und im Knochen, besonders im Warzenfortsatze, und endlich eine etwaige hinzugetretene Labyrintherkrankung.

Bezüglich der Heilung der Perforation und Substanzverluste des Trommelfells ist zu betonen, dass die Regenerationsfähigkeit desselben sehr bedeutend ist. Defecte von mehr als $^2/_3$ seines Umfanges können sich wieder ersetzen, ja sogar zuweilen nach mehrjährigem Bestand. Freilich bleiben sehr häufig Defecte im Trommelfell dauernd bestehen.

Die Prognose der chronischen Paukenhöhleneiterung ist mit Vorsicht zu stellen. Jede chronische eiterige Paukenhöhlenentzündung ist als ein lebensgefährliches Leiden anzusehen, welches oft sehr plötzlich durch Meningitis, Gehirnabscess oder Sinusthrombose mit Pyämie tödtlich enden kann. Der Verlauf ist oft sehr langwierig. In wie weit die Wiederherstellung oder Besserung des Gehörs durch die Behandlung gelingt, lässt sich im Voraus schwer bestimmen.

Die Behandlung der chronischen Paukenhöhleneiterung besteht vor Allem in der sorgfältigen Entleerung und Desinfection des Eiters durch Ausspülungen des Gehörganges oder von der Tuba aus mittelst Luftdouche und Durchspülung lauwarmer antiseptischer Flüssigkeiten durch den Catheter. Hierzu benutzt man besonders lauwarme 3% Borlösung, $^1/_3$% Salicyllösung, 1% Carbollösung, 4% Resorcin und schwache Lösungen von Kal. hypermanganicum. Bei Durchspülungen der Paukenhöhle von der Tuba aus und auch bei Ausspritzungen des Gehörganges soll man keinen zu starken Druck anwenden. Schliesslich ist das Ohr sorgfältig mit aseptischer Watte auszutrocknen und der Gehörgang durch letztere zu verschliessen. Diese Behandlung genügt oft, meist aber muss man nach der Entfernung des Eiters aus der Paukenhöhle noch 5—15 Minuten lang Adstringentien einwirken lassen (besonders Zinc. sulf. 0,20—1%, Plumb. acet. 0,25—2%, Cupr. sulf. 0,10—0,50, Argent. nitr. 1 : 10—30, letztere vor Allem bei hyperämisch geschwellter Schleimhaut). Wendet man Lapislösung an, dann muss man dieselbe, nach ihrer Entleerung durch Senken des Kopfes, sofort durch Einspritzen lauwarmer concentrirter Kochsalzlösung neutralisiren und schliesslich lauwarmes Wasser einspritzen, um auf diese Weise das Chlorsilber und

das überschüssige Kochsalz, welche sonst reizen, zu entfernen. Endlich kann man statt der Adstringentien in Lösungen auch trockene Pulver einblasen, besonders Jodoform, Borsäure, Alaun etc., aber ja nicht in zu grosser Menge, damit keine Eiterretention entsteht. Bei subacuten Exacerbationen wendet man weder Adstringentien noch Caustica an. Auch bei chronischer Paukenhöhleneiterung ist die Berücksichtigung der Constitution des Kranken und eines etwaigen Allgemeinleidens von der grössten Bedeutung.

Sehr wichtig ist die zweckmässige Behandlung der Complicationen. Granulationswucherungen werden durch Aetzen mit Lapis in Substanz oder durch krystallinische Chromsäure oder Galvanocaustik entfernt. Bei Betheiligung des Warzenfortsatzes ist die operative Eröffnung und die Trepanation desselben indicirt. Bei Anschwellungen, z. B. besonders der oberen Gehörgangswand in Folge Uebergreifens der Entzündung, macht man eine energische Incision.

Um Trommelfelldefecte zur Heilung zu bringen, benutzt man Aetzungen mit Lapis in Substanz oder frischt die Defecträndер vorsichtig mit dem Galvanocauter an.

Das Einsetzen künstlicher Trommelfelle ist besonders bei doppelseitiger hochgradiger Schwerhörigkeit zu versuchen, natürlich nachdem die Eiterung vollständig aufgehört hat. Die künstlichen Trommelfelle bestehen aus sehr verschiedenartigem Material, z. B. aus Gummi oder aus Lister's Protective. Oft werden einfache Wattekugeln von den Patienten vorgezogen. Schwartze glaubt, dass vielleicht eine aufzublasende dünne Gummiröhre mit kugelförmigem Ende als Ersatz für das Trommelfell brauchbar sein dürfte. Nachts ist die Prothese natürlich zu entfernen.

Jeder Mensch, welcher an Trommelfelldefecten leidet, muss sich durch Wattetampons vor Erkältung und Eindringen von Staub in das Ohr schützen. Kalte Bäder, besonders auch Seebäder und kalte Kopfdouchen sind streng zu vermeiden. —

Croupöse und diphtheritische Entzündung der Paukenhöhle.

Die croupöse und diphtheritische Entzündung der Paukenhöhle kommt zuweilen bei gleichzeitiger croupöser und diphtheritischer Erkrankung der Nase, des Rachens und der Lungen vor. Die diphtheritische Entzündung kann sehr rasch zu ausgedehnten Zerstörungen der Paukenhöhle führen, ganz besonders auch bei Scharlachdiphtherie. Nicht selten entsteht vollständige Taubheit des betreffenden Ohres, bei kleinen Kindern mit doppelseitiger Erkrankung Taubstummheit.

Die Behandlung der diphtheritischen Entzündung der Paukenhöhle besteht in baldigster Ausführung der Paracentese (s. S. 378) und Durchspülung der Paukenhöhle mit antiseptischen Lösungen und Auflösung der diphtheritischen Membran durch Ohrbäder mit Aq. calcis. —

Neubildungen der Paukenhöhle. Polypen.

Unter den Neubildungen der Paukenhöhle kommen am häufigsten die Polypen vor, welche gewöhnlich analog den Nasenpolypen von den schlauchförmigen Drüsen der Schleimhaut der Paukenhöhle ausgehen (sog. Schleimpolypen). Seltener entspringen die Polypen am Trommelfell, im Gehörgang, in der Tuba oder im Antrum mastoideum. Am häufigsten finden sich die Polypen bei chronischer Paukenhöhleneiterung und in der grössten Mehrzahl der Fälle ist Perforation des Trommelfells vorhanden. Seltener sind

Polypöse Granulome.

fibromatöse Polypen, welche z. B. vom Periost ausgehen. Von den wahren Polypen sind in genetischer und anatomischer Beziehung die polypösen Granulationen, die

Granulome, besonders bei granulirenden eiterigen Entzündungen des Mittelohrs, zu unterscheiden, aber diese Unterscheidung ist in therapeutischer Beziehung bedeutungslos, da die Behandlung stets dieselbe ist.

Die Behandlung der Polypen der Paukenhöhle besteht in möglichst frühzeitiger Entfernung derselben, da sie besonders durch Eiterretention im Mittelohr schwere Gefahren veranlassen können. Am besten gelingt die Entfernung mittelst der bekannten Wilde'schen Drahtschlinge ohne Narcose. Am folgenden Tage wird der Stiel des Polypen mit Höllenstein oder vorsichtig mit krystallinischer Chromsäure geätzt. Man kann auch in einer Sitzung — aber dann in Narcose — den Polypen durch die Wilde'sche Schlinge entfernen und dann sofort die Stielstelle mittelst sehr feiner galvanocaustischer Brenner behandeln. Bei sehr harten Polypen wendet man die galvanocaustische Schlinge an. Polypöse Granulationen des Gehörganges bei Caries entfernt man mit dem scharfen Löffel unter Controle des Spiegels. In der Paukenhöhle ist die Anwendung des scharfen Löffels möglichst zu vermeiden. —

Cholesteatom des Schläfenbeins.

Unter dem Namen Cholesteatom des Schläfenbeins hat man verschiedene pathologische Zustände zusammengefasst. In den seltensten Fällen handelt es sich um eine vom Knochen oder von den Weichtheilen ausgehende Neubildung, um die sog. Perlgeschwulst (Virchow). Diese Perlgeschwulst oder das Cholesteatom kommt besonders am Schläfenbein, dann vor Allem in den zarten Hirnhäuten der Hirnbasis, sowie im Inneren des Gehirns vor und besteht aus seidenglänzenden weissen Perlen, d. h. aus Epithelschuppen analog den verhornten Epithelien der äusseren Haut. Die meisten Autoren, z. B. Chiari, Eppinger, Eberth u. A. nehmen an, dass die Zellen der Perlgeschwulst im Wesentlichen von Endothelien abstammen, Ziegler dagegen hält die Zellen für Abkömmlinge von Epithelien, eventuell für bei der Hirnentwickelung verirrte Zellen des Medullarrohres resp. des äusseren Keimblattes. Nach Ziegler spricht besonders das Vorkommen von Härchen in den Perlgeschwülsten für den epithelialen Charakter derselben. Nach Fr. Bezold und Politzer handelt es sich beim Cholesteatom der Paukenhöhle besonders um Epithelwucherungen mit epidermidaler Umwandelung der Zellen. Kuhn glaubt, dass die Cholesteatome des Ohres vor Allem congenitalen Ursprungs sind. Zum Theil sind sie wohl als echte Dermoidcysten zu betrachten.

Dermoidcysten.

In den meisten Fällen ist wahrscheinlich das sog. Cholesteatom des Schläfenbeins keine Neubildung, keine echte Geschwulst, sondern es beruht auf Retention von mehr oder weniger eingetrockneten Entzündungsprodukten in der Paukenhöhle, im Antrum mastoideum, im äusseren Gehörgange u. s. w. (Tröltsch). Den Kern solcher Cholesteatome bildet zuweilen verfetteter, verkäster (wohl im Wesentlichen tuberculöser) Eiter und um diesen hat sich ein Conglomerat von Cholestearinkrystallen und zwiebelartig geschichteten, den Epidermiszellen ähnlichen Zellen abgelagert. Nach Wendt ist das sog. Cholesteatom des Schläfenbeins im Wesentlichen durch desquamative Entzündung der Schleimhaut des Mittelohres bedingt.

Die Entfernung solcher Cholesteatommassen ist durchaus nothwendig, da sie beträchtliche Zerstörungen veranlassen, auch lebensgefährlich werden können, z. B. durch Erzeugung von Meningitis, Sinusthrombose und Gehirnabscess. Die Behandlung besteht in Erweichung der Zell- und Cholestearinmassen durch alkalische Lösungen vom Gehörgange und von der Tuba aus. Ist auch der Warzenfortsatz ergriffen, dann muss derselbe von aussen aufgemeisselt werden (s. S. 382). —

Maligne Tumoren der Paukenhöhle.

Maligne Tumoren (Sarcome und Carcinome) kommen in der Paukenhöhle primär sehr selten vor, häufiger aber wird das Mittelohr secundär bei Durchbruch von Geschwülsten der Umgebung ergriffen, z. B. durch Tumoren der Schädelbasis, der Parotis und der Highmorshöhle.

Eine erfolgreiche Behandlung der malignen Tumoren des Mittelohres durch Extirpation ist wohl kaum möglich, die Therapie wird daher nur symptomatisch sein können. —

Nervöse Erkrankungen des Mittelrohrs. Neuralgie des Plexus tympanicus (Otalgie).

Die nervösen Erkrankungen des Mittelohres sind von geringer chirurgischer Bedeutung. Ich erwähne besonders die Neuralgie des Plexus tympanicus im Gebiet des N. trigeminus und glossopharyngeus. Die häufigste Ursache dieser Otalgie dürfte ein cariöser Backzahn sein, dann Syphilis, Anämie, Hysterie, erschwerter Durchbruch eines Weisheitszahnes, Erkrankungen des Nasenrachenraumes u. s. w. Der fast stets

einseitige Schmerz beginnt im Ohre und strahlt von hier aus in andere Aeste minus aus.

Die Behandlung der Otalgie richtet sich vor Allem gegen die Ursach also möglichst zu ergründen ist. Bei Anwendung der Electricität wird d des constanten Stromes in den Gehörgang und die Kathode auf den Sympathic bei Neuralgie des N. auriculo-temporalis empfiehlt sich die Neurectomie desselben Tragus und Proc. condyloideus des Unterkiefers (s. auch § 34 Pathologie und der Gesichtsneuralgieen).

Spasmen des M. tensor tympani und stapedius.

Sodann erwähnt Schwartze klonische Contractionen, Krämpfe des M tensor tympani mit Einwärtsziehung des Trommelfells und gleichzeitig lautem, knackendem Geräusch. In Folge von wahrscheinlich analogen Kräm Musculus stapedius entsteht nach Schwartze Hämmern und Schnurren im ches auch objectiv wahrnehmbar sein soll.

Die Behandlung dieser Spasmen besteht in Anwendung der Nervina, spasmodica und ferner des galvanischen Stro Tensorkrampf mit quälenden Ohrgeräuschen di tuell die Tenotomie des M. tensor tympani ind

Tenotomie des M. tensor tympani und des M. stapedius.

Die Tenotomie des M. tensor tymp von den meisten Ohrenärzten hinter, seltener Hammergriff vorgenommen. Man sticht ein krümmtes Tenotom hinter dem Hammergriff durchtrennt die Sehne an letzterem. Bezüg Indicationen und der Technik dieser Op sowie der nur selten ausgeführten Tenotom stapedius muss ich auf die Lehrbücher der kunde verweisen, da sie nur von specialis gebildeten Ohrenärzten ausgeführt werden. —

a *b*

Fig. 224. Paracentesennadel (*a*) und Trommelfellmesser (*b*) zur Dilatation des Schnittes (nach Schwartze).

Die Paracentese des Trommelfells.

Die Paracentese des Trommelfells haben bereits mehrfach bei den Erkranku Trommelfells und der Paukenhöhle die Durc oder Durchstechung des Trommelfells, die sog. tese desselben, erwähnt. Wir können auf die In und Technik dieser meist nur von speci Ohrenärzten ausgeführten Operation hier nur und in allgemeinen Umrissen eingehen, bezü genaueren Darstellung müssen wir auf die L der Ohrenheilkunde, z. B. besonders von Schwartze, Politzer und Urbantschitsch verw

Die Paracentese des Trommelfells i bei Exsudatanhäufungen in der Paukenhöhle b und chronischen Catarrhen und Eiterungen de höhle, bei Spannungsanomalieen und acuten Entzündungen des Trommelfells, bei q allen Heilungsversuchen widerstehendem Ohrensausen, bei Tubenverschluss, be fernung von Polypen der Paukenhöhle oder Lösung von S endlich zu diagnostischen Zwecken u. s. w.

Fig. 225. Lage und Länge des Schnittes bei der Paracentese des Trommelfells (nach Schwartze).

Die Operation muss an Leichen oder an anatomis paraten fleissig geübt werden. Als Instrumente benutzt schieden geformte Lanzennadeln, z. B. die sehr verbreit förmig gebogene Lanzennadel nach Schwartze (Fig. zur Dilatation des Schnittes das Trommelfellmes Schwartze (s. Fig. 224 b).

Die Operation wird unter antiseptischen Cautelen a Nach sorgfältiger Desinfection der Paracentesennadel in Alkohol und Abtrocknung derselben mit aseptischem Mull Trommelfell unter möglichst guter Beleuchtung, am besten hufs Entleerung von Exsudaten, im hinteren unteren Qua durchtrennt. Der Schnitt darf nicht zu klein, sondern muss mindestens 2 mm Ferner muss er so gerichtet sein, dass die Radiärfaserschicht des Trommelfells q

trennt wird (s. Fig. 225). Ist eine convexe Vorwölbung am Trommelfell vorhanden, dann wird hier incidirt. Der Schmerz ist bei der Paracentese heftig, aber meist von kurzer Dauer. Nach der Paracentese werden dann etwaige Exsudatanhäufungen in der Paukenhöhle durch die Luftdouche oder Durchspülung einer $^3/_4\,\%$ Kochsalzlösung mittelst des Catheters von der Tuba aus in den Gehörgang entleert. Die üblen Zufälle, welche bei der Operation vorkommen können, bestehen in Schwindel, Ohnmacht, Erbrechen und vor Allem in Nebenverletzungen durch eine ungeübte Hand oder in nachfolgenden Entzündungen, wenn die Operation nicht aseptisch ausgeführt wurde. Die Blutung ist meist gering. Die Nachbehandlung besteht in Tamponade des Gehörganges mit aseptischer Jodoformgaze, Wattebausch und Binde, nachdem der Gehörgang vorher sorgfältig ausgetrocknet ist. Der Kranke muss das Zimmer hüten und darf nicht rauchen. Je nach der Art des Falles muss die Incisionsöffnung im Trommelfell bald längere, bald kürzere Zeit offen erhalten werden, besonders durch die Luftdouche und mittelst Durchspülen von der Tuba aus, ferner eventuell durch vorsichtiges Aetzen oder Sondiren. Eine bleibende Perforation des Trommelfells ist nach Paracentese selten. —

Bezüglich der operativen Behandlung der Synechien des Trommelfells mit der Labyrinthwand oder dem Boden der Paukenhöhle und der partiellen und totalen Excision des Trommelfells und der Gehörknöchelchen siehe die Lehrbücher der Ohrenheilkunde, besonders die Abhandlung von Schwartze, Lieferung 32 der Deutschen Chirurgie. —

§ 77. *Bildungsfehler, Verletzungen und Krankheiten der Tuba Eustachii.*

Bildungsfehler, Verletzungen und Krankheiten der Tuba Eustachii. — Von den Bildungsfehlern der Tuba seien die sehr seltenen Fälle von Mangel der Tuba mit sonstiger Missbildung des Gehörorganes erwähnt (Gruber). Ebenso selten ist die congenitale Obliteration und das Fehlen des Ostium pharyngeum der Tuba. Häufiger ist die Stenose, ferner die winkelige Knickung und die unsymmetrische Lage der Ostia pharyngea, Zustände, welche für den Catheterismus der Tuba wichtig sind. Bei Ossificationslücken im Canalis caroticus ist die Verletzung der Carotis durch gewaltsame Sondirung mit spitzen unbiegsamen Sonden von der Tuba aus möglich.

Verletzungen der Tuba Eustachii.

Verletzungen der Tuba Eustachii sind bei der geschützten Lage derselben selten, am häufigsten entstehen sie wohl durch ungeschickte Einführung der Ohrcatheter oder Bougies und durch Operationen im Nasenrachenraum, bei Resection des Oberkiefers und durch Schusswunden.

Fremdkörper.

Noch seltener finden sich Fremdkörper in der Ohrtrompete. Man hat abgebrochene Bougiestücke, Nadeln, Speisetheile in Folge des Brechactes und sogar Spulwürmer in der Tuba vorgefunden.

Entzündungen der Tuba.

Entzündung der Tuba (Salpingitis) kommt isolirt nur selten vor, meist entsteht sie secundär vom Nasenrachenraum oder von der Paukenhöhle aus. Auf diese Weise bilden sich acute und chronische Catarrhe der Tuba mit Hyperämie, Schwellung und vermehrter Secretion in derselben, besonders am Ostium pharyngeum, wie die rhinoscopische resp. pharyngoscopische Untersuchung ergiebt. Ebenso pflanzt sich die croupöse und diphtheritische Entzündung vom Rachen und der Nase auf die Tuba fort. Als Folgezustände aller dieser Entzündungen entstehen besonders Geschwüre, Stenosen und Verwachsungen der Tuba, besonders auch durch syphilitische und tuberculöse Processe, ferner bei Variola und Diphtherie.

Die Behandlung der Catarrhe der Tuba geschieht durch desinficirende und adstringirende Gurgelungen, durch Ausspülungen mit Salzwasser, durch die Nasendouche oder durch die Nasenrachenspritze, durch Aetzungen und Scarificationen in der Gegend des Ostium pharyngeum unter rhinoscopischer resp. pharyngoscopischer Beleuchtung. Um die Hypersecretion in der Tuba zu beschränken, bedient man sich der Luftdouche und des Einblasens einiger Tropfen von adstringirenden Flüssigkeiten durch den in die Tuba eingeführten Ohrcatheter. Bei Geschwürsbildung sind Aetzungen mit Lapislösung oder Galvanocaustik unter Spiegelbeleuchtung zweckmässig. Bei syphilitischen Geschwüren enügt meist eine antisyphilitische Behandlung durch

Schmiercur oder Jodkali. Stenosen der Tuba werden durch Luftdouche (vorsichtige Einführung der zuerst von SCHWARTZE empfohlenen Laminariabou delt. Narbige Verwachsungen am Ostium pharyngeum oder im Tubencanal unheilbar. —

Neurosen der Tuba.

Von den Neurosen der Tuba ist der einseitige oder doppelseitige Krampf der Tuben-Gaumen-Musculatur bei gesunden und kranken Ol wähnen. Derselbe ist charakterisirt durch zuweilen sehr lautes und quälendes Geräusch im Ohr. Die Ursache dieses Krampfes ist unbekannt, bei entzün ständen ist derselbe wohl als Reflexkrampf zu erklären. Die Therapie best wendung der Electricität.

Lähmungen der Tubenmuskeln entstehen besonders durch Diphtherie meist spontan.

Neubildungen der Tuba.

Neubildungen in der Tuba sind selten. Am häufigsten noch komme Wucherungen am Ostium pharyngeum der Tuba vor. In seltenen Fälle Exostosen beobachtet. —

§ 78. Verletzungen und Krankheiten des Warzenfortsatzes

Verletzungen und Krankheiten des Warzenfortsatzes.

Warzenfortsatz (Processus mastoideus) besteht aus gröss kleineren, lufthaltigen Hohlräumen (Cellulae mastoideae) und Fortsetzung der Paukenhöhle, mit welcher er durch eine hochgele nung unter seiner Decke communicirt. Hieraus erklärt sich, w Abfluss des Eiters aus dem Antrum mastoideum erschwert ist u so häufig die Eiterretention durch operative Eröffnung des Warzer beseitigt werden muss.

Verletzungen des Warzenfortsatzes. Fracturen.

Die Verletzungen des Warzenfortsatzes entstehen besond directe Gewalt, durch Stoss oder Schlag. Je nach dem Grad de einwirkung bildet sich ein Bluterguss in und um das Antrum ohne Fissuren. Bei Fracturen durch die ganze Dicke der Corti steht ein meist umschriebenes subcutanes Emphysem, welches grössere Dimensionen annehmen kann. Zuweilen bricht der fortsatz an seiner Basis ab und es kann auf diese Weise desselben entstehen. Bei Fracturen des Warzenfortsatzes durch lichere Gewalteinwirkungen sind in der Regel weitergehende Frac Schläfenbeins, z. B. durch den Facialiscanal mit Lähmung sichtsnerven und durch die Schädelbasis vorhanden.

Die Behandlung der Fracturen des Warzenfortsatzes gesch den für die Schädelfracturen angegebenen Regeln (§ 8 und § 9). -

Entzündungen des Warzenfortsatzes. Catarrhalische Entzündung der Warzenzellen.

Die Entzündungen des Warzenfortsatzes sind meist fortge Entzündungen der Paukenhöhle aus und dieselben sind daher the oder chronische Catarrhe, theils acute und chronische Eit mit Bildung eines acuten oder chronischen Abscesses in den Wa (Empyem). Die chronischen Entzündungen und Eiterungen mi und Nekrose der Warzenzellen sind vor Allem tuberculösen U In selteneren Fällen beobachtet man auch primäre acute Perio Ostitis (Osteomyelitis) des Warzenfortsatzes (HESSLER).

Bei acuter und chronischer catarrhalischer Entzündung trum mastoideum sind in der Regel keine charakteristischen vorhanden, wohl aber bei acuter und chronischer Eiterung.

Acute eiterige Entzündung des Warzenfortsatzes.

Bei acuter eiteriger Entzündung der Warzenzellen Fieber vorhanden, der Warzenfortsatz ist spontan und bei Dr schmerzhaft, die Hautdecke ist geröthet und geschwo

hintere obere Gehörgangswand ist oft vorgewölbt. Ist der Knochen bereits durch den Eiter perforirt, dann ist eine fluctuirende subperiostale Eiterung nachweisbar, oder die letztere ist die Folge einer secundären eiterigen Periostitis.

Chronische Eiterung des Warzenfortsatzes.

Bei chronischer Eiterung im Warzenfortsatz können charakteristische Symptome mehr oder weniger fehlen. Besteht trotz sorgfältigster Reinigung des Ohres deutlicher Foetor, dann muss man an das Vorhandensein chronischer Eiterung im Antrum mastoideum denken. Auffallend ist auch die häufig vorhandene Verdickung und Sclerose des Processus mastoideus. Am einfachsten ist die Diagnose in jenen Fällen, wo bereits Fisteln vorhanden sind und die Sonde auf cariösen oder nekrotischen Knochen stösst. Bei chronischen Empyemen des Antrum mastoideum mit schleichendem Verlauf, ausgesprochener Verdickung und Sclerose des Knochens tritt nicht selten unerwartet rasch der Tod durch Meningitis, Sinusthrombose oder Gehirnabscess ein, weil die verdickte Knochendecke dem Spontandurchbruch des Eiters unüberwindlichen Widerstand entgegensetzt.

Caries und Nekrose des Warzenfortsatzes resp. des Schläfenbeins.

Die typische Caries und Nekrose des Warzenfortsatzes resp. des Schläfenbeins mit Fistelbildung in der Corticalis, in der hinteren Gehörgangswand beruht vorwiegend auf Tuberculose, sie ist eine häufige Erkrankung des Kindesalters. Sitz und Ausdehnung dieser Knochentuberculose ist sehr wechselnd. Meist handelt es sich um ulcerirende Caries, ausgedehntere Nekrose ist seltener.

Acute Nekrose nach Typhus und Scharlach.

Acuteste und ausgedehnte Nekrose des Warzenfortsatzes und des Schläfenbeins kommt besonders bei Typhus und Scharlach vor. Wreden beobachtete sogar einmal bei einem 8monatlichen Kinde Totalnekrose des Schläfenbeins nach Scharlach. Das Kind lebte noch 10 Stunden nach Ausstossung des Sequesters.

Wie jede chronische Eiterung im Warzenfortsatz, so ist auch die Caries und Nekrose am Schläfenbein eine sehr heimtückische Erkrankung und führt häufig plötzlich durch acute Meningitis oder durch Gehirnabscess zum Tode.

Senkungsabcesse nach chronischer Eiterung am Schläfenbein.

Nicht selten bilden sich nach chronischen Eiterungen am Warzenfortsatz und Schläfenbein Senkungsabscesse, welche sich zuweilen am Halse weit nach abwärts ausbreiten können, ja den intermusculären Bindegewebsspalten folgend bis zur Clavicula, bis zum Sternum, bis unter das Schulterblatt oder in die Achselhöhle vordringen (König, Schwartze).

Entzündung des Periosts des Warzenfortsatzes.

Die Entzündung des Periosts des Warzenfortsatzes kommt primär seltener vor, meist ist sie secundär nach Entzündung der Warzenzellen. Durch eiterige Periostitis kann entsprechende Nekrose des Knochens entstehen und vor Allem führt sie auch zu den erwähnten Senkungsabscessen.

Die Behandlung der acuten Entzündung der Warzenzellen mit entsprechenden Schmerzen spontan und bei Druck besteht in der ersten Zeit in der Anwendung von Eis und Blutegeln. Sobald eine stärkere Schwellung der äusseren Bedeckung und Druckempfindlichkeit auftritt, macht man eine Incision bis auf den Knochen etwa 1 cm hinter der Insertion der Ohrmuschel und parallel mit derselben. Fluctuation darf man

natürlich nicht erst abwarten. Bei Ansammlung von Eiter in den Cellulae mastoideae ist die operative Eröffnung des Antrum mastoideum, die Trepanation des Warzenfortsatzes, indicirt, um den Eiter nach aussen zu entleeren (s. unten).

Wenn bei Mittelohreiterung secundär der Warzenfortsatz bei Druck empfindlich wird, dann muss man baldigst den Eiter aus der Paukenhöhle durch Paracentese des Trommelfells (s. S. 378) resp. durch Erweiterung einer bereits vorhandenen aber zu engen Perforation entfernen.

Bei Caries und Nekrose des Warzenfortsatzes resp. des Schläfenbeins nimmt man eine energische Auslöffelung mit dem scharfen Löffel vor, nachdem man nach Incision und Ablösung des Periosts die meist vorhandenen Fistelöffnungen mit dem Meissel oder einfach mit dem scharfen Löffel erweitert hat.

Bei Senkungsabscessen muss man sorgfältig untersuchen und besonders den Bindegewebsspalten nachgehen, um alle Fistelgänge genügend zu spalten und eventuell die Abscesse zweckmässig drainiren zu können.

Bei acuter Entzündung des Periosts des Warzenfortsatzes verfährt man anfangs antiphlogistisch (Eis, Blutegel) und macht auch hier frühzeitig vor der Eiterung eine entspannende Incision bis auf den Knochen, 1 cm hinter der Insertion der Ohrmuschel von oben nach unten und parallel mit letzterer. —

Die Trepanation des Warzenfortsatzes.

Die Trepanation des Warzenfortsatzes. — Die Trepanation des Warzenfortsatzes, d. h. die operative Eröffnung des Antrum mastoideum ist eine sehr segensreiche Operation, welche, wie ich aus eigener Erfahrung bestätigen kann, noch in sehr desolaten Fällen völlige Heilung ermöglicht. Besonders SCHWARTZE hat sich um die Ausbildung dieser Operation bleibende Verdienste erworben.

Die operative Eröffnung des Warzenfortsatzes ist in folgenden Fällen indicirt:

1. Bei acuter Entzündung des Warzenfortsatzes mit Eiterretention im Antrum mastoideum.

2. Bei chronischer Entzündung des Warzenfortsatzes mit wiederholter Anschwellung desselben, welche nur theilweise zurückging, ferner bei chronischer Eiterung mit oder ohne Fistelbildung, mit Senkungsabscessen, auch wenn keine bedrohlichen Symptome vorhanden sind.

3. Bei äusserlich gesundem Warzenfortsatz mit sonst nicht zu beseitigender Eiterretention oder Cholesteatombildung im Mittelohr, sobald Symptome einer lebensgefährlichen Complication auftreten.

4. Bei äusserlich gesundem Warzenfortsatz ohne Eiterretention im Mittelohr wegen heftiger Neuralgie im Warzenfortsatz, gegen welche alle sonstigen Mittel erfolglos waren.

5. Als prophylactische Operation bei jauchigen Mittelohreiterungen mit penetrantem Foetor behufs Durchspülung des Mittelohrs von hinten her.

Die operative Eröffnung des Antrum mastoideum wird stets unter antiseptischen Cautelen nach sorgfältiger Desinfection und Abrasiren der Haare in der Umgebung des Operationsterrains vorgenommen.

Der Hautschnitt wird behufs Vermeidung der Art. auricularis post. etwa 1 cm hinter der Insertion der Ohrmuschel von oben nach unten in der

Ausdehnung von $2^1/_2$ bis 5 cm je nach der Grösse des Fortsatzes gemacht. Nach Durchtrennung und Zurückschieben des Periosts folgt die Aufmeisselung des Knochens mit Hammer und Hohlmeissel. Die Aufmeisselung des Knochens kann besonders bei Verdickung und Sclerose der Corticalis erschwert sein. Sind Fisteln oder cariöse Stellen vorhanden, dann dringt man von hier aus in sehr einfacher Weise bis in das Antrum mastoideum ein. Als oberste Grenze, welche beim Aufmeisseln des Knochens nicht überschritten werden darf, gilt die Linea temporalis, welche in der Höhe der oberen Gehörgangswand von vorne nach hinten verläuft und die Pars mastoidea von der Pars squamosa des Schläfenbeins trennt. In dieser Region muss die Aufmeisselung mit Vorsicht ausgeführt werden, weil man sonst leicht die mittlere Schädelgrube eröffnen kann. Ein wichtiger Orientirungspunkt ist auch die meist deutlich fühlbare Spina supra meatum am hinteren und oberen Umfang des knöchernen Gehörganges, sie liegt etwas höher als der Boden des Antrum mastoideum. Nach vorne wird der Warzenfortsatz durch den hinteren Rand des knöchernen Gehörganges begrenzt, während die hintere und untere Grenze des Processus mastoideus leicht zu fühlen ist.

Nicht selten muss man längere Fistelcanäle im Knochen aufmeisseln, bis man endlich auf den Sequester stösst.

Nach Aufmeisselung und eventuell nach Auslöffelung cariöser und nekrotischer Knochentheile wird das Antrum mit Borsäure ausgespült. Wenn die Spülflüssigkeit nicht nach dem Gehörgang oder dem Schlund abfliesst, so beweist das durchaus nicht, dass die Communication zwischen Antrum und Mittelohr fehlt. In den nächsten Tagen stellt sich diese Verbindung gewöhnlich ganz leicht her. Schliesslich wird die Knochenhöhle mit Jodoformgaze tamponirt und ein antiseptischer Deckverband angelegt. Diese Tamponade mit Jodoformgaze ziehe ich der Drainage bei Weitem vor.

Sollte die Dura resp. der Sinus transversus unverletzt blossgelegt werden, so hat das bei aseptischer Operation und normalem Wundverlauf nichts zu sagen. Verletzungen des Sinus transversus und des Facialiscanales sind leicht zu vermeiden. Bei Verletzung des Sinus transversus stillt man die Blutung durch antiseptische Tamponade.

Die Nachbehandlung ist sehr wichtig, vor Allem darf man die Wunde nicht zu rasch zuheilen lassen. Die Ohrenärzte pflegen einen konischen Bleinagel einzulegen, wenn die Operationswunde längere Zeit offen bleiben soll. Wann dieser Bleinagel fortgelassen werden darf, ist oft schwer zu bestimmen, jedenfalls nicht früher, als bis die Eiterung in der Tiefe des Ohres sehr gering geworden ist. Zweckmässiger als das Einlegen eines solchen Bleinagels ist die Tamponade der Wunde mit Jodoformgaze. Ausspülungen der Wunde sind möglichst zu vermeiden, nur bei stinkender Eiterung pflege ich vom Gehörgang aus Ausspülungen vorzunehmen, kurz ich befolge im Wesentlichen dieselben Grundsätze der Behandlung, wie sie z. B. auch von KRÖNLEIN und anderen Chirurgen betont worden sind.

Neubildungen im Warzenfortsatz.

Von den Neubildungen im Warzenfortsatze haben wir bereits oben S. 377 die Cholesteatome erwähnt. Von sonstigen Geschwülsten kommen besonders vor: fibröse Polypen der Schleimhaut der Warzenzellen, ferner Sarcome und zuweilen Carcinome. Das Vorkommen der Dermoidcysten in der Regio mastoidea und

sonstiger congenitaler Cysten z. B. mit ölartigem Inhalte haben wir ebenfalls schon S. 26 erwähnt. Osteome kommen gelegentlich an der äusseren Oberfläche des Processus mastoideus vor. Endlich hat man mehrfach Syphilome des Warzenfortsatzes beobachtet. —

Neuralgie des Warzenfortsatzes.

In seltenen Fällen kommen reine Neuralgieen des Warzenfortsatzes vor ohne sonstige anatomische Veränderungen desselben. Sind die Schmerzen im Knochen unerträglich und sonstige Nervina wirkungslos, dann hat man mehrfach die Trepanation des Warzenfortsatzes gemacht resp. einen Theil des Knochens durch Abmeisseln entfernt. Freilich ergiebt sich dann wohl doch zuweilen ein alter Eiterherd als Ursache der angeblichen Knochenneuralgie. —

§ 79.

Bildungsfehler, Verletzungen und Krankheiten des inneren Ohres (des Labyrinths).

Die Bildungsfehler, Verletzungen und Krankheiten des inneren Ohres, des Labyrinths. — Die Verletzungen und Krankheiten des inneren Ohres (des Labyrinths), sind für den Chirurgen von geringer Bedeutung, sie werden ausschliesslich von Ohrenärzten von Fach behandelt. Wir können uns daher hier nur ganz kurz mit den Verletzungen und Krankheiten des inneren Ohres beschäftigen und müssen bezüglich der eingehenderen Darstellung auf die Lehrbücher der Ohrenheilkunde verweisen.

Missbildungen des Labyrinths.

Bei Bildungsfehlern des Labyrinths besteht in der Regel absolute Taubheit. Man hat unvollständige Entwickelung oder vollständiges Fehlen des Labyrinths besonders mit entsprechenden Bildungsfehlern des äusseren Ohres beobachtet. —

Verletzungen des Labyrinths.

Verletzungen des Labyrinths entstehen besonders durch Eindringen spitzer Fremdkörper oder bei roher Extraction von Fremdkörpern in der Paukenhöhle, ferner durch Schussverletzungen und durch Einströmen concentrirter Mineralsäuren oder heisser, kochender Flüssigkeiten. Schwartze erwähnt, dass nach Osiander's Angabe eine Engländerin sechs Ehemänner nach einander dadurch umbrachte, dass sie ihnen im Schlaf geschmolzenes Blei in's Ohr goss.

Häufiger als die directen Verletzungen sind die indirecten. So entstehen besonders indirecte Verletzungen des Labyrinths durch Erschütterungen des Gehörorgans durch Schlag, heftigen Schall, bei Kopfverletzungen und besonders bei Schädelbasisfracturen.

Durch die directe und indirecte Verletzung des Labyrinths entsteht ein mehr oder weniger hochgradiger Bluterguss mit oder ohne Verletzung des Nervenapparates, oder letzterer wird durch die nachfolgende Entzündung oder Atrophie in Mitleidenschaft gesetzt.

Die Symptome einer Labyrinth-Verletzung bestehen besonders in totaler oder partieller Taubheit, letztere z. B. vorzugsweise für gewisse Tonreihen. Je nach dem Grade der Verletzung ist die partielle oder totale Taubheit vorübergehend oder bleibend. Sodann ist häufig Schwindel oder schmerzhafte Empfindlichkeit gegen Schall und endlich lautes Ohrtönen (Klingen und Brummen) vorhanden. Häufig sind natürlich die Gehirnsymptome in Folge der Gehirnerschütterung oder der Gehirnverletzung so vorherrschend, dass die Labyrinthverletzung erst nach Ablauf dieser Gehirnerscheinungen nachweisbar wird. Der Tod tritt vorzugsweise ein durch complicirende Gehirnverletzungen oder durch secundäre eiterige Meningitis. —

Entzündungen und Circulationsstörungen.

Auch bezüglich der Entzündungen und der Circulationsstörungen des Labyrinths muss ich auf die Lehrbücher der Ohrenheilkunde verweisen. Bezüglich der Circulationsstörungen sei nur erwähnt, dass die so häufigen quälenden subjectiven Gehörsempfindungen ganz besonders auf Circulationsstörungen im Labyrinth beruhen und zwar sowohl auf Hyperämie als Anämie.

Taubheit nach Kopfverletzungen.

Den Chirurgen interessirt besonders die Taubheit, welche nach Kopfverletzungen auftritt. Wie wir bei der Lehre von den Schädelbasisfracturen (§ 9) gesehen haben, sind die Fracturen des Felsenbeins relativ häufig. Schwartze beobachtete 12 Fälle von einseitiger und 3 von doppelseitiger Taubheit nach muthmasslicher Schädelbasisfractur. Die Taubheit nach Kopfverletzungen kann bedingt sein durch Quetschung und Zerreissung des Gehörnerven oder durch Compression des Nerven, durch Bluterguss im Meatus auditorius internus, ferner durch Bluterguss im inneren Ohr mit Zerreissung des häutigen Labyrinths oder durch Verletzung der acustischen Centren im Gehirn. Was letztere betrifft, so können dieselben schon

durch ganz geringfügige traumatische Einwirkungen auf den Kopf afficirt werden. Schwartze und Gräfe beobachteten eine Taubheit durch Verletzung der acustischen Hirncentren bei einem 7jähr. Knaben, welcher von einem älteren Schulgenossen auf der Strasse geohrfeigt und mehrfach mit der Hand gegen den Kopf geschlagen wurde.

Taubheit, welche erst mehrere Tage oder Wochen nach der Verletzung auftritt, kann durch zufällige Complicationen, nicht durch die Verletzung als solche bedingt sein. Lange fortgesetzte Eisumschläge auf den Kopf, bei welchen kaltes Wasser ungehindert in das Ohr läuft und Entzündung des Mittelohrs veranlasst, sind nach Schwartze zuweilen die Ursache einer solchen spät nach Kopfverletzungen auftretenden Taubheit. —

§ 80. *Ueber die Todesursachen nach Ohrkrankheiten.*

Ueber die Todesursachen nach Ohrkrankheiten. — Wie häufig der Tod nach Ohrkrankheiten, besonders nach eiterigen Entzündungen des Ohres eintritt, darüber besitzen wir keine zuverlässigen Angaben, wir wissen nur, dass leider allzu oft vernachlässigte Ohreneiterungen einen letalen Ausgang nehmen und zwar nicht selten für den Laien ganz unerwartet. Am häufigsten erfolgt der Tod nach Mittelohreiterungen durch secundäre Erkrankungen des Gehirns und seiner Häute und besonders auch der Hirnsinus (Meningitis, Gehirnabscess, Sinusthrombose mit Pyämie). Die häufigste Todesursache bei chronischen Mittelohreiterungen ist wohl die Phlebitis der Hirnsinus, d. h. die Sinusthrombose mit nachfolgender Pyämie durch eiterigen Zerfall der Thromben. Nach tuberculöser Ohreneiterung entsteht nicht selten allgemeine Miliartuberculose. Relativ selten erfolgt der Tod durch maligne Tumoren des Gehörorganes oder durch Arrosion der Gefässe durch ulceröse, jauchige Eiterung.

Wendt, Zaufal u. A. haben nachgewiesen, dass auch nach leichten catarrhalischen Entzündungen mit schleimigem oder serösem Erguss in der Paukenhöhle ohne Perforation des Trommelfells der Tod durch eiterige Meningitis und Thrombose, besonders im Sinus transversus, erfolgen kann.

Die eiterige Meningitis findet sich bei Ohrkrankheiten meist an der Basis, seltener an der Convexität des Gehirns. Dieselbe entsteht vorzugsweise durch Ausbreitung der Entzündung von der Paukenhöhle aus durch das Tegmen tympani oder vom Antrum mastoideum aus durch den Canalis petroso-mastoideus (Voltolini) oder endlich vom Labyrinth aus durch den Porus acusticus internus.

Die Gehirnabscesse finden sich meist im Schläfenlappen des Grosshirns, oder auch im Kleinhirn. Etwa die Hälfte aller Gehirnabscesse entsteht nach Schwartze in Folge von Ohrkrankheiten.

Sehr selten sind, wie gesagt, letale Ohrblutungen durch Arrosion der Carotis int., der Art. meningea media, des Bulbus der Vena jugularis int., der Sinus petrosi und laterales.

Bei Blutungen aus der Art. carotis int. wird man stets die Continuitätsunterbindung der Carotis communis versuchen, trotz der bis jetzt so ungünstigen Resultate, weil gewöhnlich nach Herstellung des Collateralkreislaufs Nachblutung erfolgt. Tamponade des Gehörganges und fortgesetzte Digitalcompression sind meist ungenügend. Bezüglich der Unterbindung der Art. meningea media s. § 15 S. 97. Sinusblutungen stillt man durch Tamponade und Compression (s. § 15 S. 94). —

IX. Verletzungen und Krankheiten der Speicheldrüsen (Parotis, Glandula submaxillaris und sublingualis).

Anatomische Bemerkungen über die Speicheldrüsen. — Verletzungen der Speicheldrüsen Fisteln des Ductus parotideus (s. Stenonianus). — Entzündungen (Mumps. Parotitis purulenta, Angina Ludwigii und sonstige Entzündungen). — Secretverhaltungen in den Speicheldrüsen. Speichelcysten. Speichelsteine. — Fremdkörper. — Geschwülste der Speicheldrüsen, besonders der Parotis und Glandula submaxillaris. — Totalexstirpation der Parotis und der Glandula submaxillaris. —

Anatomische Vorbemerkungen über die Speicheldrüsen.

§ 81. Anatomische Vorbemerkungen über die Speicheldrüsen. — Die Speicheldrüsen sind traubenförmige Drüsen, welche ihr Secret in die Mundhöhle entleeren.

Die Ohrspeicheldrüse, die Parotis, erstreckt sich von der Gegend des äussere Gehörganges nach abwärts zum Unterkieferwinkel. Von letzterem ist sie durch de Stamm der Carotis ext. und die Vena facialis post. geschieden. Zuweilen geht di Carotis durch die Substanz der Parotis hindurch. Der N. facialis mit seinen Ve ästelungen theilt die Drüse in allerdings unvollkommener Weise in eine stärkere äuss und eine schwächere innere Schicht. Der Ausführungsgang, der Ductus parotideu oder Ductus Stenonianus entspringt an der Grenze des oberen und mittlere Drittels der Drüse aus dem vorderen Rande, verläuft über den Masseter nach vorne i horizontaler Richtung etwa in der Höhe der Nasenöffnungen, geht dann unter de M. zygomaticus, durchbohrt in schräger Richtung den M. buccinatorius und di Schleimhaut der Wange und mündet gegenüber dem zweiten oberen Bac zahn in die Mundhöhle.

Die Submaxillardrüse füllt den dreieckigen Raum zwischen Unterkiefer un den beiden Bäuchen des M. biventer mandibulae aus. Sie ist bedeckt von d Haut, dem M. subcutaneus colli und einer derben Bindegewebsschicht, der so Fascia suprahyoidea. Ueber die hintere Ecke der Drüse verläuft die Art. maxi laris ext. und die Vena facialis ant. zur Aussenfläche des Unterkiefers.

Der Ausführungsgang (Ductus submaxillaris, Ductus Whartonianu entspringt aus der oberen Hälfte der Drüse, er verläuft über dem M. mylohyoideu kreuzt spitzwinklig den Nervus lingualis und geht medianwärts zum Boden der Mun höhle, wo er dicht neben dem Frenulum linguae auf der medialen Spitze d höckerigen und dem Zahnrand parallelen Wulstes unter der Zunge (sog. Caruncu salivalis) ausmündet.

Die Glandula sublingualis liegt am Boden der Mundhöhle unmittelbar unt der Schleimhaut zwischen dem M. genioglossus und der inneren Fläche d Unterkiefers. Sie besteht aus mehreren Abtheilungen, deren jede ihren besonder Ausführungsgang besitzt. Mehrere vereinigen sich zu einem grösseren Ausführungsgan dem Ductus sublingualis (Ductus Bartholianus), welcher sich entweder mit de Ductus submaxillaris vereinigt oder dicht neben ihm lateralwärts ebenfalls auf d Caruncula salivalis selbständig ausmündet. Die übrigen Ausführungsgänge d Glandula sublingualis (die sog. Ductus Rivini), 5—8 an der Zahl, durchbohren m sehr feinen Oeffnungen die Schleimhaut des Mundbodens, zuweilen in einer dem Zah rande parallelen Längsreihe, etwa von der Mündung des Ductus submaxillaris bis in d Gegend des letzten Backzahns. In anderen Fällen münden sie mehr vereinzelt zwische Zungengegend und Zahnfleisch dicht neben der Wurzel des Zungenbändchens medial wärts von der Caruncula salivalis aus (Henle). —

Die Verletzungen der Speicheldrüsen.

§ 82. Die Verletzungen der Speicheldrüsen. — Die Verletzungen de Speicheldrüsen sind im Allgemeinen selten, besonders die der Glandul submaxillaris und der Gl. sublingualis. Die Verletzungen der beide letzteren Speicheldrüsen sind ohne besondere Bedeutung. Am häufigste und practisch wichtig sind die Verletzungen der Parotis. Die letztere entstehen besonders durch Schlägerhieb und bei Operationen. Diese Ver letzungen verlaufen gewöhnlich ohne Störungen, besonders wenn die Wund

durch prima intentio heilt. Hier und da kommt es nachträglich zu subcutanen Speichelanhäufungen in der Form cystöser Anschwellungen, welche spontan oder durch Druckverband verschwinden. Sehr selten brechen solche Speichelansammlungen nach aussen auf und es entsteht dann Speichelabfluss nach aussen, d. h. eine sog. Speicheldrüsenfistel. Letztere bildet sich eher, wenn die Verletzungen der Drüse durch Eiterung heilen, dann können feine Fisteln mit mehr oder weniger reichlicher Secretion zurückbleiben. Nach Wochen oder Monaten heilen sie spontan oder man kann sie durch Cauterisation mittelst des PAQUELIN'schen Fistelbrenners oder durch Galvanocaustik sehr rasch schliessen. Die Cauterisation mit dem Galvanocauter oder dem feinen Thermocauter wirkt sicherer als Höllenstein und andere Aetzmittel.

Fisteln des Ductus parotideus s. Stenonianus.

Schwieriger zu heilen sind oft die Fisteln des Ductus parotideus s. Stenonianus nach Verletzung desselben in der Wangengegend, wenn das centrale Ende des Ganges mit der äusseren Haut in Form einer sog. lippenförmigen Fistel verwachsen ist und der Speichel sich nach aussen entleert. Die Entstehung derartiger Fisteln ist gewöhnlich so, dass die auf dem M. masseter in der Höhe der Nasenöffnung gelegene Wunde (Schlägerhieb, Stich, Operationswunde) vernäht wird, ohne dass man die vorhandene Verletzung des Ductus erkannt hat. Nach Heilung der Wunde per primam sammelt sich dann der Speichel in Form einer fluctuirenden Geschwulst unter der Haut an und es erfolgt ein Durchbruch nach aussen oder nach innen in die Mundhöhle. Im letzteren Falle tritt eine Art von Spontanheilung ein, der Speichelgang mündet dann dauernd an der abnormen Stelle der Wangenschleimhaut in die Mundhöhle aus. In anderen Fällen kommt die Heilung der Wunde durch den ausfliessenden Speichel von vornherein nicht zu Stande. Die Oeffnung ist gewöhnlich sehr fein. Schliesslich bildet sich dann eine sog. lippenförmige Fistel, d. h. das centrale Ende des Ductus verwächst direct mit der Haut, indem das Epithel des Drüsenganges mit der Epidermis verschmilzt. Aber nicht nur nach Verletzungen, auch nach eiterigen resp. gangränösen Gewebszerstörungen der Wange, nach Verstopfungen des Ductus durch Fremdkörper, durch Speichelsteine entstehen Speichelgangsfisteln.

Durch solche nach aussen mündende Speichelfisteln des Ductus parotideus entstehen vielfache Beschwerden. Der Speichel läuft stets, besonders bei Kaubewegungen, reichlich nach aussen. Häufig bildet sich dadurch an der betreffenden Hautstelle Eczem. Zuweilen leidet auch die Verdauung und das Allgemeinbefinden durch den Speichelverlust.

Behandlung der Verletzungen des Ductus parotideus resp. der Speichelgangfisteln.

Behandlung der Verletzungen des Ductus parotideus. — Bei Verletzungen in der betreffenden Gegend der Wange in der Höhe der Nasenöffnung soll man sorgfältig untersuchen, ob der Speichelgang verletzt ist. Handelt es sich um eine penetrirende Wangenwunde, dann wird man nur die äussere Haut vernähen, damit der Speichel nach dem Munde abfliessen kann. Bei nicht penetrirenden Wunden empfiehlt GENZMER durch sorgfältige Blutstillung die durchtrennten Enden des Speichelganges sichtbar zu machen und dieselben durch eine versenkte Catgutnaht (die nicht in dass Lumen des Canals perforiren darf) in möglichst nahe Be-

rührung zu bringen. In geeigneten Fällen wird man das centrale Ende des Speichelganges durch die Schleimhaut in den Mund ableiten. Das Auffinden des peripheren Endes des Ductus Stenonianus kann man sich durch Sondirung mit feinsten Metall- oder Fischbeinsonden von seiner Ausmündungsstelle im Munde gegenüber dem zweiten oberen Backzahne erleichtern.

Sollte nach der Heilung der Wunde eine Speichelansammlung in Form einer subcutanen fluctuirenden Geschwulst auftreten, dann wendet man zuerst Druckverbände an. Auf diese Weise ist bei mir eine Verletzung des Ductus Stenonianus durch Mensurverletzung dauernd geheilt worden. Man kann auch die meist verdünnte Narbe durch Einstich mit einer feinen Sonde öffnen, den Speichel nach aussen abfliessen lassen und dann eventuell nach Cauterisation der kleinen Stichwunde für die nächsten Tage einen Druckverband anlegen. Auch ist es zweckmässig, die Schleimhaut nach innen durchzustossen.

Behandlung bereits bestehender Fisteln des Ductus parotideus.

Besteht bereits eine Fistel des Ductus parotideus und ist erst kurze Zeit seit der Verletzung verstrichen, dann wird man zunächst Cauterisation der Fistel mit dem feinen Fistelbrenner nach PAQUELIN oder mit einem spitzen Galvanocauter versuchen und einen Druckverband anlegen. Auch die Excision der Fistel mit oder ohne Durchstossung der Schleimhaut und sorgfältige Naht der Wunde kann versucht werden.

Bei lippenförmigen Fisteln ist gewöhnlich das periphere Stück des Canals verengt oder obliterirt, was man durch Sondirung von der Ausmündungsstelle im Munde gegenüber dem zweiten oberen Backzahne feststellen muss. Am einfachsten verfährt man bei lippenförmigen Fisteln besonders mit Obliteration des peripheren Endes so, dass man die äussere Fistel durch zwei elliptische Schnitte excidirt und dann die äussere Fistel in eine innere verwandelt. Dieses Verfahren führt gewöhnlich zum Ziele und ist bereits von DIEFFENBACH, DEGUISE, BECLARD u. A. sehr empfohlen worden. Das Verfahren wird in folgender Weise ausgeführt. Zunächst wird die Fistel durch zwei ovale Schnitte bis zur halben Dicke der Backe excidirt. Dann durchbohrt man den Grund der Wunde an zwei Stellen, etwa $^1/_2$ cm von einander entfernt, mit einem feinen Troicar und zieht durch die beiden Löcher einen Blei- oder Silberdraht oder einen Seiden- oder Catgutfaden, schliesst die Enden des Drahtes durch einige Drehungen oder knüpft den Catgut- oder Seidenfaden durch Knoten vom Munde aus und schneidet die Fäden kurz ab. Hierauf wird die äussere Wunde durch Naht geschlossen. Nach Heilung der Wunde fliesst der Speichel durch die Troicarwunden in die Mundhöhle ab. Entweder schneidet der Draht oder der Seidenfaden durch, sodass ein Canal entsteht, oder besser man entfernt dieselben nach einiger Zeit, sodass dann durch den stetig nach Innen abfliessenden Speichel die beiden Oeffnungen offen bleiben.

KAUFMANN heilte eine Fistel des Ductus parotideus durch Einlegung eines dünnen Gummirohres in die Fistel in der Weise, dass das eine Ende des Röhrchens $^1/_2$ cm weit im Munde vorragte, während das andere Ende schräg zugeschnitten und so gestellt wurde, dass der Speichel direct in dasselbe einfliessen konnte und die äussere Fistelöffnung trocken blieb.

Man hat auch das centrale Ende des Speichelganges blossgelegt, frei

präparirt, die Wange durchgestossen und das centrale Ende des Ganges in dem Loch in der Schleimhaut der Wange durch Naht fixirt.

Verengerungen des peripheren Theil des Ganges hat man durch eingelegte Darmsaiten zu erweitern versucht.

Bei Speichelfisteln im Tractus massetericus, welche bei Obliteration des peripheren Theils des Speichelganges einer directen Behandlung durch Anfrischung und Naht der Fistelöffnung nicht zugänglich sind und deren centrales Ende nicht in die Backenschleimhaut abgeleitet werden kann, hat Viborg die Verödung der Parotis durch Ligatur des Speichelganges empfohlen. —

§ 83. *Entzündungen der Speicheldrüsen.*

Die Entzündungen der Speicheldrüsen. — Die Entzündungen der Speicheldrüsen entstehen meist dadurch, dass Mikroben von der Mundhöhle aus durch die Ausführungsgänge der Drüsen in das Parenchym derselben gelangen, besonders z. B. im Anschluss an Fäulnissvorgänge der Mundsecrete bei Stomatitis. In anderen Fällen sind die Entzündungen der Speicheldrüsen durch Infection von der Blutbahn aus bedingt. Zu den letzteren gehören z. B. die eiterigen Parotiten bei metastatischer Pyämie. Infectiöse Entzündungen nach Wunden der Speicheldrüsen lassen sich durch antiseptische Wundbehandlung sicher vermeiden.

Die Parotitis.

Parotitis. — Was zunächst die Entzündung der Parotis, die Parotitis betrifft, so beobachtet man dieselbe besonders im Verlauf schwerer acuter Infectionskrankheiten, z. B. bei Typhus, Variola, Diphtherie, und ist dieselbe wohl in der Regel durch Infection in Folge der bestehenden Stomatitis mit Fäulniss und Stagnation der Mundsecrete bedingt. Die Parotitis im Verlauf der Pyämie entsteht, wie gesagt, durch Metastase, d. h. durch mit der Blutbahn verschleppte Mikroben. Von besonderem Interesse ist die Parotitis epidemica, der sog. Mumps oder Ziegenpeter, eine epidemisch auftretende, contagiöse, entzündliche Schwellung der Parotis und oft auch der Glandula submaxillaris und sublingualis. Diese epidemische Parotitis entsteht theils dadurch, dass im Anschluss an Mundcatarrhe Mikroben durch die Speichelgänge in das Drüsenparenchym gelangen, theils aber metastatisch nach Aufnahme der Noxe durch die Respiration oder durch den Verdauungscanal. In letzteren Fällen tritt dann oft secundär Stomatitis catarrhalis auf, weil mit dem Speichel pathogene Mikroben in die Mundhöhle gelangen.

Die anatomischen Veränderungen bei Parotitis bestehen in entzündlicher, theils seröser, theils zelliger Infiltration des intra- und periacinösen Bindegewebes. Der Ausgang dieser entzündlichen Schwellung ist entweder eine Restitutio ad integrum, häufig mit Bindegewebsinduration, oder das seröszellige Infiltrat vereitert oder verjaucht, es entsteht Abscessbildung resp. Verjauchung der Parotis (Parotitis purulenta (s. septica).

Klinischer Verlauf, Prognose und Behandlung der Parotitis epidemica (Mumps).

Der klinische Verlauf der Parotitis epidemica, des Mumps oder Ziegenpeter ist folgender. Die Krankheit beginnt nach einem gewissen Incubationsstadium (Dyspepsie, Uebelkeit, Erbrechen und oft Durchfälle) mit Fieber und heftigen Schmerzen in der Parotis, so dass das

Oeffnen des Mundes, das Kauen und Schlucken sehr erschwert ist. Kinder im 2. bis 16. Lebensjahre erkranken am häufigsten. Die Schwellung der Parotis ist meist beträchtlich und tritt rasch auf. In der Regel sind beide Drüsen erkrankt, und zwar entweder gleichzeitig oder die Entzündung der einen Parotis folgt der der anderen. Die Krankheitsdauer beträgt etwa eine Woche und länger, höchstens zwei Wochen, wenn z. B. beide Ohrenspeicheldrüsen nicht gleichzeitig, sondern nach einander erkranken. Meist tritt Restitutio ad integrum ein, Eiterung findet fast niemals statt. Zuweilen complicirt sich die Parotitis mit Entzündung des Hodens (Orchitis), und zwar häufiger des rechten, als des linken. Entzündung des Nebenhoden (Epididymitis) und des Samenstrangs ist seltener vorhanden. Zuweilen aber beobachtet man auch Entzündung der Urethra mit tripperartigem Ausfluss und entzündlichem Oedem des Hodensacks. Bei weiblichen Individuen findet sich zuweilen Schwellung der Brüste und der äusseren Geschlechtstheile, der Ovarien und Fluor albus vaginae und uteri. Auch diese Complicationen der männlichen und weiblichen Geschlechtsorgane heilen gewöhnlich rasch und vollständig.

Die Prognose des Mumps ist durchaus günstig.

Die Behandlung des Mumps besteht in Bettruhe, in einem zweckmässigen allgemeinen diätetischen Verhalten, in Reinigung des Mundes durch desinficirende Gurgelwässer. HUETER lobt sehr die parenchymatösen Injectionen von 2—3% Carbollösungen mittelst der PRAVAZ'schen Spritze. Gegen höheres Fieber kann man antippyretische Mittel anwenden. Die Orchitis wird durch zweckmässige, erhöhte Lagerung des Hodens und Eis behandelt. Gegen den Ausfluss aus der Harnröhre empfiehlt sich Kal. chlor. innerlich und reichliches Trinken von kohlensäurehaltigen Wässern. Bei weiblichen Individuen sind die entzündlichen Complicationen der Harn- und Geschlechtsorgane ebenfalls nach ähnlichen Grundsätzen zu behandeln.—

Klinischer Verlauf, Prognose und Behandlung der eitrigen Parotitis.

Die eiterige Parotitis, welche, wie wir sahen, besonders bei septischen, pyämischen Intoxicationen und sonstigen acuten Infectionskrankheiten auftritt, ist durch hohes Fieber meist mit Delirien charakterisirt und stets als eine gefährliche Krankheit anzusehen. Die Schwellung der Drüse und das Oedem der Umgebung können einen hohen Grad erreichen, besonders auch nach dem Rachen und Kehlkopfeingange hin, so dass die Respiration erschwert wird. Anfangs besteht meist diffuse Schwellung ohne deutliche Fluctuation, und zwar eine diffuse entzündliche resp. eiterige Infiltration innerhalb der Drüsenkapsel. Wird der richtige Zeitpunkt der Incision versäumt, dann wird die Drüsenkapsel und die umgebende Fascie durch die diffuse eiterige Infiltration durchbrochen und der Eiter verbreitet sich in der nächsten Umgebung, z. B. zwischen den Halsmuskeln nach abwärts oder nach oben bis zur Schädelbasis und bis in die Schädelhöhle, sodass durch Meningitis purulenta und Sinusthrombose der Tod eintreten kann. Besonders häufig beobachtet man auch Perforation der Eiterung nach dem äusseren Gehörgang, nach der Rachenhöhle oder durch die äussere Haut nach aussen. Der Verlauf wird dann zuweilen sehr langwierig und kann sich über Wochen oder Monate hinziehen, bis die ganze Parotis vereitert oder gangränös ausgestossen ist.

Die Prognose der eiterigen Parotitis hängt theils von dem Verlauf der vorhandenen Allgemeinerkrankung (Sepsis, Pyämie, sonstige acute Infectionskrankheiten), theils von der rechtzeitigen Incision der Parotis ab.

Die Behandlung der Parotitis purulenta s. septica muss so energisch als möglich gehandhabt werden. Sobald im Verlauf der genannten Infectionskrankheiten die Parotis unter höherem Fieber anschwillt und gegen Druck empfindlich wird, muss man baldigst in Narcose incidiren. Am zweckmässigsten ist es, wenn man mehrerere Incisionen macht, um die Fascia parotideo-masseterica genügend zu entspannen. Man wird besonders da incidiren, wo erweichte Stellen vorhanden sind. Man spaltet die Haut und die Fascie in der Richtung von oben nach unten mit dem Messer und dringt dann mittelst einer geschlossenen Kornzange oder einer Arterienklemme stumpf in die Tiefe. Die Verletzung des Ductus parotideus, des Nervus facialis, der Art. temporalis und transversa faciei am unteren Rande des Jochbeins, der Carotis ext. und der Vena facialis posterior am hinteren Rande des aufsteigenden Kieferastes lässt sich leicht vermeiden. In die Incisionsöffnungen applicirt man, wenn nöthig, kurze weite Drains, spült den Eiterherd mit $^1/_{10}\,^0/_0$ Sublimatlösung aus und applicirt einen nicht comprimirenden antiseptischen Deckverband, welchen man in den nächsten Tagen häufiger wechselt. Bei ausgedehnten gangränösen Zerstörungen empfiehlt sich besonders Jodoform und einfache Bedeckung des Jaucheherdes mit antiseptischen Umschlägen. Auf Eitersenkungen muss man stets Bedacht nehmen. Wenn die vorhandene Infectionskrankheit einen günstigen Verlauf nimmt, dann tritt gewöhnlich sehr allmählich Heilung unter Ausstossung des vereiterten Parotisgewebes ein. —

Acute Entzündung der Glandula submaxillaris.

Analog der Parotitis epidemica und der Parotitis purulenta giebt es auch eine acute Entzündung der Glandula submaxillaris.

Cynanche s. Angina Ludwigii.

Cynanche, Angina Ludwigii. — Unter Cynanche oder Angina Ludwigii oder Ludovici — so benannt nach dem württembergischen Arzte Ludwig, der diese Erkrankung zuerst beschrieb — versteht man eine acute phlegmonöse Entzündung in der Umgebung der Glandula submaxillaris, welche in Eiterung oder Gangrän übergeht. Auch diese periglanduläre Phlegmone kommt zuweilen epidemisch vor, sie tritt seltener metastatisch bei schweren Infectionskrankheiten auf. Die Krankheit befällt fast nur Erwachsene. Gewöhnlich zeigt sich zuerst eine unscheinbare, gegen Druck empfindliche, einseitige Schwellung in der Gegend der Glandula submaxillaris, welche sich rasch ausbreitet. Der obere Theil des Halses und besonders auch der Mundboden sind fest infiltrirt. Das Oeffnen des Mundes, das Kauen und Schlucken sind erschwert oder unmöglich. Die Schwellung, das Oedem kann nach dem Kehlkopfeingange hin einen solchen Grad erreichen, dass durch Glottisoedem Erstickung eintreten kann. Die Fiebersteigerung ist oft sehr beträchtlich.

Bei zweckmässiger Behandlung erfolgt meist Genesung durch Zertheilung des Exsudates oder Abscessbildung. Wenn nicht rechtzeitig incidirt wird, kann ausgedehnte Vereiterung resp. Verjauchung und Tod durch Pyämie entstehen. Letztere ist besonders auch zu fürchten bei eiterigem Zerfall der Thromben in der Vena facialis anterior, welche ja über die Aussenfläche der Glandula submaxillaris verläuft.

Die Behandlung der Angina Ludovici ist dieselbe, wie Parotitis purulenta. —

Sonstige Entzündungen der Speicheldrüsen.

Von sonstigen Entzündungen der Speicheldrüsen sind be jene im Verlauf der Lues zu erwähnen, z. B. die gummöse Infil mit Zerfall der Drüsensubstanz und narbiger Schrumpfung und die Fälle von tuberculöser Verkäsung der Speicheldrüsen. —

§ 84.

Secretverhaltungen in den Speicheldrüsen.

Secretverhaltungen in den Drüsengängen der Speichel Speichelsteine. — Fremdkörper in den Speicheldrüsengän Secretverhaltungen in den Drüsengängen der Speicheldrüs stehen besonders durch Verengerung oder vollständige Verlegung d führungsgänge, z. B. durch Speichelsteine oder durch eingedrungene körper. In Folge der Secretstauung erweitern sich dann die Drüs immer mehr bis zur Bildung mehr oder weniger umfangreicher Cys nachdem die cystische Erweiterung den Speichelgang oder die S drüsen selbst betrifft, unterscheidet man Speichelgangscysten un cheldrüsencysten. Diese cystösen Bildungen in Folge von Secretve sowohl in den Drüsen selbst als auch in den Drüsengängen sind selten, da der Abfluss des Speichels gewöhnlich nicht vollständig b ist. Zu den Speichelgangscysten gehört auch, wie wir sahen, ei jener unter der Zunge gelegenen Cysten, welche man als Ranula be Wir sahen S. 308—309, dass diese Ranula nach v. Recklinghausen fältigen Untersuchungen vorzugsweise eine Retentionscyste der E Nuhn'schen Schleimdrüse in der Spitze der Zunge ist. In seltenen entstehen, wie wir S. 309 ebenfalls betonten, analoge ranulaartige unter der Zunge in der Gegend des Frenulum linguae in der Tie Verstopfung des Ductus submaxillaris und der Ductus sublin oder aber es handelt sich um Dermoidcysten, Kiemengangscyst parasitäre Cysten.

Speichelcysten.

Ranula.

Die Speicheldrüsencysten in den Speicheldrüsen selbst in Fo Secretverhaltungen sind sehr selten, sie sind natürlich wohl zu unter von cystösen Neubildungen.

Behandlung. — Die Speichelgangscysten und Speicheldrüs werden im Wesentlichen wie die Ranula behandelt (s. S. 309), d. gesagt, durch Incision und möglichste Exstirpation des Sacks. I sicher gelingt die Verödung der Cyste durch Injection von Alco solutus oder Tinctura jodi. —

Speichelsteine.

Speichelsteine. — Unter Speichelsteinen versteht man (mentbildungen, welche meist aus phosphorsaurem und kohlensaur bestehen. Zuweilen findet diese Ablagerung von Kalk um einen körper statt, welcher in die Ausführungsgänge der Speicheldrüsen ist (s. S. 393). Viel häufiger aber, ja in der Regel fehlt ein solcher körper als Kern der Speichelsteine und in solchen Fällen ist die En der Speichelsteine schwer zu erklären. Nach Klebs sind vorz Mikroben die Ursache des Niederschlags der Kalksalze. Genzmer dass zuweilen Zahnstein in den Ductus submaxillaris (Whartoniani häufigsten Fundort der Speichelsteine, gelange und den Kern für S steine bilde. Nach meiner Ansicht sind die sog. Speichelsteine Speichelgänge dasselbe, was der Zahnstein für die Zähne ist. Manc

vidiuen secerniren bekanntlich sehr kalkhaltigen Mundspeichel, sie neigen daher zu Zahnsteinbildung und gelegentlich bilden sich diese Niederschläge schon in den Speichelgängen.

Die Speichelsteine sind gewöhnlich länglich, spindelartig oder mehr rund, von der Grösse einer Erbse, Bohne, seltener einer Wallnuss oder noch grösser. Die Oberfläche ist häufiger höckerig, als glatt. Durch die in einem Speichelgange liegenden Speichelsteine ist der Abfluss des Speichels in der Regel nicht vollständig behindert. Die hauptsächlichsten Beschwerden bestehen in Beeinträchtigung des Kauens und Sprechens, besonders kann die Sprache durch Speichelsteine im Ductus submaxillaris behindert werden. In seltenen Fällen können die letzteren Speichelsteine direct sichtbar sein. Gewöhnlich sind die Speichelsteine durch Palpation unter der Zunge oder in der Wange, ferner durch Sondirung des betreffenden Speichelganges nachweisbar (s. oben § 81 S. 386 Anatomie der Speicheldrüsen).

Die Behandlung der Speichelsteine besteht in Incision der Schleimhaut direct auf dem Concrement und in Extraction desselben. Die kleine Wunde heilt rasch unter antiseptischen Gurgelungen und der Speichel fliesst gewöhnlich wieder aus der normalen Oeffnung des betreffenden Speichelganges ab. Sollte die Incisionsstelle offen bleiben und hier der Speichel sich in den Mund entleeren, so ist das natürlich ohne besondere Bedeutung. —

Fremdkörper in den Speichelgängen.

Gelegentlich dringen Fremdkörper in die Ausführungsgänge der Speicheldrüsen, z. B. Strohhalme, Aehrenfasern oder sog. Aehrengranne, Gräten, Knochensplitter u. s. w. Wir erwähnten bereits oben, dass sich um solche Fremdkörper in den Speichelgängen in seltenen Fällen phosphorsaurer und kohlensaurer Kalk ablagert und sie so den Kern eines Speichelsteines bilden können.

Die Behandlung besteht in Extraction des Fremdkörpers, über welchem man eventuell die Schleimhaut spalten wird, wie bei Gegenwart eines Speichelsteins. —

§ 85.

Geschwülste der Speicheldrüsen.

Geschwülste der Speicheldrüsen. — Die Geschwülste der Speicheldrüsen sind sehr verschiedenartig und gerade hier, z. B. in der Parotis, kommen sehr interessante Mischgeschwülste vor, welche besonders aus Knorpel-, Schleim- und Sarcomgewebe bestehen. Von den Geschwülsten der Bindesubstanzen hat man am häufigsten Enchondrome, Fibrome, Myxome und Sarcome beobachtet. Die sog. Cylindrome (s. Lehrb. der allgemeinen Chirurgie 2. Aufl. S. 606) sind gerade in den Speicheldrüsen gefunden worden. Die so häufigen reinen oder gemischten Knorpelgeschwülste (Enchondrome) in der Parotis und Submaxillaris sind wohl auf fötale Knorpelreste aus dem ersten resp. aus dem zweiten Kiemenbogen zurückzuführen.

Von epithelialen Neubildungen kommen besonders Adenome, Cystoadenome und Carcinome vor. Auch diese epithelialen Tumoren sind zuweilen interessante Mischgeschwülste, sodass man z. B. in Carcinomen sarcomatöse oder knorpelige Stellen findet.

Bei weitem am häufigsten sind die Tumoren der Parotis.

Bei Kindern sind Speicheldrüsengeschwülste selten, meist handelt es sich um ältere Individuen. Von den gewöhnlich aus einzelnen umschriebe-

nen Knollen bestehenden grösseren Lymphomen lassen sich die Speicheldrüsentumoren in der Regel leicht unterscheiden.

Die Geschwülste der Speicheldrüsen, besonders der Parotis und der Submaxillaris (Fig. 226), bilden anfangs umschriebene, intraglanduläre Knoten, welche dann immer weiter um sich greifen und schliesslich eine bedeutende Grösse erlangen können. Die Enchondrome, Fibrome und Myxome wachsen anfangs sehr langsam, sodass in mehreren Jahren nur relativ kleine Geschwülste entstehen. Dann aber tritt oft ein rascheres Wachsthum dieser anfangs gutartigen Tumoren ein, weil sie sich mehr oder weniger in maligne Geschwülste, besonders in Sarcome umwandeln. Aus dieser Thatsache ergiebt sich, dass man auch die anfangs gutartigen Fibrome, Enchondrome und Myxome frühzeitig exstirpiren soll.

Fig. 226. Fibro-Chondro-Sarcom der Submaxillaris bei einem 54 jährigen Manne seit 18 Jahren bestehend. Exstirpation. Dauernde Heilung seit 8 Jahren.

Je härter eine Geschwulst ist, um so gutartiger ist dieselbe im Allgemeinen. Die malignen Geschwülste, z. B. die Carcinome und Markschwämme der Parotis verwachsen relativ rasch mit der Haut und können ziemlich frühzeitig nach aussen aufbrechen oder sie wachsen nach der Fossa sphenopalatina, nach der Nasenhöhle, oft verursachen sie durch Druck auf die grossen Gefässe und Nerven des Halses heftige Schmerzen. Besonders entsteht auch Lähmung des N. facialis, sodass der Mund schief nach der gesunden Seite verzogen ist und das Schliessen der Augen in Folge der Lähmung des M. orbicularis palpebrarum unmöglich ist. Nach Aufbruch der Carcinome und Markschwämme nach aussen wird das Loos der Kranken in Folge der Jauchung und häufigen Blutungen sehr beklagenswerth und gewöhnlich erfolgt dann bald durch zunehmenden Marasmus, durch Sepsis, Blutungen etc. der Tod.

Die Behandlung der Speicheldrüsen-Tumoren besteht in Exstirpation derselben so bald als möglich. Auch die anfangs gutartigen Geschwülste sollen, wie gesagt, frühzeitig entfernt werden, da sie bösartig werden und dann rasch um sich greifen können.

So lange die Tumoren noch intracapsulär liegen, ist die Exstirpation relativ leicht. Jede Nebenverletzung ist bei der Exstirpation möglichst zu vermeiden. Von einem genügend grossen Hautschnitt aus kann man kleinere Knoten nach Spaltung der Kapsel resp. Fascie intracapsulär entfernen, bei grösseren Tumoren muss man sich stets ausserhalb der Kapsel halten, indem man letztere stumpf aus der Umgebung loslöst und hier und da, wo es nöthig ist, mit dem Messer oder besser mit der Cooper'schen Scheere nachhilft. Die Gefässe werden vor der Durchschneidung mit Arterienklemmen gefasst, central und peripher unterbunden und dann zwischen den Ligaturen durchtrennt.

Haben maligne weiche Gewächse, z. B. Carcinome und Markschwämme, die Kapsel durchbrochen, sind dieselben von der Parotis aus nach der Fossa

sphenopalatina und nach der Rachenhöhle hin gewachsen, sind inficirte Lymphdrüsen vorhanden, besteht ausgedehntere Jauchung in Folge Durchbruchs nach aussen, dann soll man von der Operation abstehen und sich auf eine symptomatische Behandlung beschränken. Bei allen malignen Tumoren ist Aussicht auf vollständige Heilung vorhanden, so lange die Kapsel der Parotis und der Submaxillaris noch nicht durchbrochen ist, in solchen Fällen kann man durch Totalexstirpation der Parotis und der Submaxillaris sehr schöne und dauernde Erfolge erzielen (s. Fig. 226). —

§ 86. *Die Exstirpation der Parotis und Glandula submaxillaris.*

Die Exstirpation der Parotis und der Glandula submaxillaris. — Die Exstirpation der Parotis gehört zu den schwierigeren Operationen. Wie wir oben gesehen haben, kann die Art. carotis ext. und auch die interna verletzt werden. Von kleineren Arterien kommen in Betracht die Art. transversa faciei, Art. temporalis, Art. auricularis posterior, die Rami parotidei und zuweilen auch die Art. occipitalis. Sicher durchtrennt wird der N. facialis, da ein Herauspräpariren desselben aus der Geschwulst bei Exstirpation der ganzen Parotis nicht möglich ist. Aber zuweilen ist die Lähmung der Gesichtsmuskeln der betreffenden Seite keine dauernde, sondern die Innervation kann sich mehr oder weniger vollständig wiederherstellen.

Technik der Parotis-Exstirpation.

Die Technik der Parotisexstirpation ist folgende. Der Hautschnitt verläuft über die grösste Ausdehnung der Geschwulst mehr oder weniger senkrecht nach abwärts. Der Tumor darf nicht angeschnitten werden. Ist derselbe mit der Haut verwachsen, dann wird die betreffende Stelle durch zwei elliptische Längsschnitte umschnitten. Der Gehörgang der betreffenden Stelle wird fest mit Watte tamponirt und muss vor Irrigationen während der Operation geschützt werden. Im weiteren Verlauf der Operation bleibt man immer ausserhalb der Kapsel. Man operirt möglichst stumpf, und wo es nothwendig ist, hilft man durch Scheere oder Messer nach. Zunächst legt man den unteren Rand der Kapsel resp. des Tumors frei und lässt denselben mit scharfen Haken nach oben ziehen. Am unteren Rande der Drüse sucht man die Art. carotis ext. und Vena facialis ant. auf. Ergiebt sich, dass die Carotis ext. nicht geschont werden kann, dann unterbindet man sie jetzt sofort doppelt und schneidet sie zwischen den beiden Ligaturen durch. Manche legen einen Faden hinter dieselbe, um sie rasch unterbinden zu können, falls es später nothwendig wird. Ebenso wird die Drüse vorne und oben freigelegt. Jedes Gefäss wird vor der Durchschneidung mit zwei Arterienklemmen gefasst und zwischen beiden durchschnitten. Den Stamm des N. facialis sucht man möglichst zu schonen, soweit er ausserhalb des Tumors liegt. Schliesslich sitzt dann die Drüse resp. der Tumor noch in der Tiefe der Fossa spheno-maxillaris fest, die Exstirpation dieses Geschwulsttheils ist am schwierigsten und muss mit grosser Vorsicht ausgeführt werden. Hier können die Art. temporalis, die Carotis ext., auch die interna und die Maxillaris int. verletzt werden.

Schliesslich wird die Wunde mit $^1/_{10}$% Sublimatlösung gründlich ausgespült, an den tiefsten Stellen drainirt und durch einige Situationsnähte mit Seide und fortlaufende Catgutnaht geschlossen oder durch sterilisirte Gaze tamponirt. Der antiseptische Deckverband umfasst Kopf und Hals und eventuell auch die Brust (s. Fig. 1 S. 10).

Exstirpation der Glandula submaxillaris.

Die Exstirpation der Glandula submaxillaris ist viel leichter, sie ist nur vom Platysma und der Fascia colli bedeckt und liegt, wie wir sahen, zwischen Unterkieferrand und M. digastricus. Die Art. maxillaris ext. an der äusseren Fläche der Drüse wird mit zwei Schiebern gefasst, zwischen denselben durchschnitten und unterbunden. Die Vena facialis communis kann leicht geschont werden, ebenso der N. hypoglossus am unteren Rande und der N. lingualis am oberen Rande der Geschwulst. Die stumpfe Loslösung der Drüse kann man sich sehr erleichtern, wenn man sich dieselbe von der Mundhöhle aus etwas nach unten und vorne schiebt. —

Zweiter Abschnitt.

Chirurgie des Halses.

X. Die Verletzungen und chirurgischen Krankheiten des Halses (ausschliesslich der Halswirbelsäule).

Angeborene und erworbene Deformitäten des Halses (Missbildungen). Congenitale Halsfisteln. Caput obstipum (Torticollis). —

Verletzungen des Halses: Subcutane Verletzungen (Quetschungen). Fracturen des Zungenbeins, des Kehlkopfs und der Trachea. Verbrennung (Narbencontracturen). Wunden des Halses. — Die Verletzungen der Arterien und Venen. Die Unterbindung der Blutgefässe (Anonyma, Subclavia, Carotis communis, Carotis ext. und int. thyreoidea sup. und inf. und Art. vertebralis). — Nervenverletzungen und Nervenoperationen am Halse. — Die Wunden des Kehlkopfes, der Trachea und des Oesophagus. —

Entzündungen und Eiterungen am Halse. — Aneurysmen. — Geschwülste. Lufthaltige Tumoren am Halse. — Schleimbeutelhygrome.

Krankheiten der Schilddrüse. Anatomie und Physiologie der Schilddrüse. Entzündungen. Geschwülste (Kropf, maligne Tumoren etc.). Behandlung des Kropfes. Exstirpation der Schilddrüse und ihre Folgen.

Verletzungen und Krankheiten der Thymus. —

§ 87.

Angeborene und erworbene Deformitäten (Formfehler) des Halses.

Angeborene und erworbene Formfehler des Halses. — Die angeborenen Krankheiten (Formfehler) des Halses beruhen auf Störungen in der normalen Entwickelung des Halses. Bekanntlich wird der letztere dadurch gebildet, dass die sog. Visceral- oder Kiemenbogen in der Mittellinie zusammenwachsen. Man unterscheidet gewöhnlich vier Visceral- oder Kiemenbogen und ebenso viele Visceral- oder Kiemenspalten resp. Furchen (His) zwischen den Visceralbogen. Der vierte Visceralbogen ist aber nach Kölliker beim Hühnchen und Kaninchen nicht deutlich als solcher nachweisbar. Der erste Visceralbogen steht in keiner Beziehung zur Bildung des Halses, aus ihm entstehen Ober- und Unterkiefer (s. S. 150). Wenn im zweiten Monate des fötalen Lebens sich die unteren Visceralbogen nicht normal und vollständig schliessen, sondern theilweise offen bleiben, dann entsteht die sog. Halskiemenfistel.

Angeborene Halsfisteln (Fistula colli congenita).

Die angeborenen Halskiemenfisteln (Fistulae colli congenitae) zerfallen in seitliche (laterale) Halskiemenfisteln und in mediane Fisteln der Luftröhre (Heusinger, Luschka, Aschersson).

Laterale Halskiemenfistel.

Die laterale Halskiemenfistel bildet entweder einen vollständigen abnormen anal mit äusserer und innerer Oeffnung. Die letztere mündet stets in den Pharynx nd entspricht wohl stets der zweiten Visceralspalte (Heusinger, Fischer). Die Lage er äusseren Oeffnung ist sehr verschieden, je nachdem diese oder jene Kiemenspalte ffen blieb. Am häufigsten liegt die äussere Oeffnung im Bereich der vierten fötalen Kiemenfurche in der Nähe des Sterno-Claviculargelenks, oder im Bereich der zweiten oder dritten Kiemenfurche, d. h. am inneren oder äusseren Rande des M. sterno-cleido-mastoideus und in der Nähe des Kehlkopfes. Die Fisteln in der Nähe des Ohres beruhen auf Abnormitäten der ersten Kiemenfurche.

Die unvollständigen congenitalen Halsfisteln stellen nach aussen oder innen blind endigende feine Canäle dar, die unvollständigen äusseren besitzen nur eine äussere Oeffnung und die unvollständigen inneren nur eine innere Oeffnung nach dem Pharynx zu.

Die Mündung der vollständigen und der unvollständigen inneren Halsfisteln im Pharynx findet sich meist im unteren Theile des letzteren oder im Arcus pharyngo-palatinus in der Nähe der Tonsillen. Die angeborenen Oesophagusdivertikel sind wahrscheinlich stets unvollständige laterale Halskiemenfisteln. Niemals münden die lateralen Fisteln in den Larynx.

Die Pathogenese der Kiemengangsfisteln ist besonders durch die wichtige Entdeckung der Verschlussmembran innerhalb der Kiemenspalten durch His und durch die Arbeiten von Rabl, Kotschenko u. A. modificirt worden. Die vollständigen Halsfisteln enstehen wohl dann, wenn die von His entdeckte Verschlussmembran innerhalb der Kiemenspalten und die äussere und innere Kiemenfurche offen bleiben. Bleibt die His'sche Verschlussmembran geschlossen, verstreicht die innere Schlundfurche und bleibt die äussere Schlundfurche erhalten, dann ist eine incomplete äussere Halsfistel vorhanden (Schnitzler, Sachs). —

Mediane Halsfisteln (Luftröhrenfisteln).

Die medianen Hals- oder Luftröhrenfisteln sind nach Heusinger sehr selten. Sie liegen genau in der Mittellinie. Auch hier findet man theils verschieden lange, nach aussen oder innen blind endigende Fistelgänge oder vollständige Canäle mit äusserer und innerer Oeffnung. Letztere mündet stets in die Luftröhre oder oberhalb des Kehlkopfes.

Die Halsfisteln im Bereich der Fossa jugularis sterni entstehen wohl von branchialen Gebilden (Kiemengängen).

Alle congenitalen Halsfisteln stellen feine, mit Schleimhaut ausgekleidete Canäle dar, welche für Sonden oder nur ganz feine Borsten zugänglich sind. In der Umgebung der äusseren Fistelöffnung findet man häufig eine mehr oder weniger stark vorspringende Hautfalte, und über der Fistel, ihrem Verlauf entsprechend, ist zuweilen ein harter, beweglicher, fibröser, knorpelartiger oder mehr knöcherner Körper fühlbar, welchen Heusinger als Visceralknochen bezeichnet und durch Wucherung eines fötalen Kiemenknorpels erklärt.

Die Beschwerden sind bei allen angeborenen Halsfisteln in der Regel gering. Die Sondirung kann ausnahmsweise sehr schmerzhaft sein. Die Secretion der Fisteln ist bald gering, bald reichlicher. Das Secret stellt gewöhnlich eine klare, farb- und geruchlose, fadenziehende Flüssigkeit dar. Bei vollständigen Fistelcanälen können sich zuweilen Speisetheile, besonders flüssige, aber auch Brodkrumen, vom Pharynx aus nach aussen entleeren. Durch Verstopfung der äusseren Oeffnung entsteht zuweilen eine entsprechende Secretanhäufung, man beobachtet dann kleinere cystenartige Bildungen. Wenn die innere Mündung der Fisteln im Pharynx resp. Oesophagus zu Divertikelbildung führt, dann entstehen natürlich hochgradige Schlingbeschwerden und die genossenen Speisen werden nach einer gewissen Zeit aus dem Sack wieder nach aussen entleert. Wie wir bei der Lehre von den Oesophagusdivertikeln § 112 sehen werden, kommt es dann in solchen Fällen unter Umständen zu lebensgefährlicher Dysphagie. Durch unvollständige innere Luftröhrenfisteln können auch entsprechende umschriebene Luftgeschwülste entstehen (Madelung).

Behandlung der Halsfisteln.

Die lateralen und medianen Halskiemenfisteln kommen häufig gar nicht in ärztliche Behandlung, da eigentliche Beschwerden meist nicht vorhanden sind. Der Verschluss vollständiger Fistelgänge ist natürlich nicht empfehlens-

werth. Nur unvollständige äussere Fisteln von geringer Ausdehnung hat man durch Spaltung und Excision der Schleimhautauskleidung geheilt. Weniger sicher wirkt die Injection von Jodtinctur. Bei Secretverhaltung in Folge Verschluss der äusseren Oeffnung wird man den Ausführungsgang spalten und dem angestauten Secret Abfluss verschaffen. Durch Spaltung und Excision derartiger cystenartiger Bildungen mit nach aussen oder innen blind endigenden Canälen habe ich mehrfach Heilung erzielt.

Kiemengangscysten. Bezüglich der angeborenen Kiemengangscysten verweise ich auf § 96 (Geschwülste). Sie liegen in der Regel hinter den Zungen- und den Kehlkopfmuskeln, stets median vom Sternocleidomastoideus und entwickeln sich in und aus dem Raume der fötalen Kiemenhöhle. —

Bildung von Hautläppchen. Auch die bereits erwähnte Bildung von abnormen Hautläppchen beruht auf Anomalieen in der Schliessung der Kiemenbogen, sie sind den Halsanhängen der Ziege und Schweine analog. —

Visceralknochen. Auch der oben erwähnte Visceralknochen oder Visceralknorpel kommt in seltenen Fällen ohne Fistelbildung, z. B. im Bereich des mittleren und untersten Kiemenbogens vor und entsteht durch Wucherung verirrter fötaler Knorpelkeime. —

Caput obstipum (Torticollis) Schiefhals. Caput obstipum (Torticollis), Schiefhals. — Das Caput obstipum oder der Schiefhals (s. Fig. 227) ist nur ausnahmsweise angeboren, fast stets handelt es sich um eine erworbene Contractur und zwar in der Regel um eine narbige Contractur des M. sterno-cleido-mastoideus und der Halsfascie in Folge von Quetschung oder Zerreissung der genannten Theile während des Geburtsactes (Strassmeyer). Meist entstehen solche Verletzungen der Halsweichtheile durch unvorsichtige und zu gewaltsame Extractionen des Kopfes bei Steissgeburten, seltener bei Zangengeburten.

Fig. 227. Caput obstipum (Torticollis).

Gegenüber diesen durch Trauma inter partum verursachten Fällen von Schiefhals sind die wirklich congenitalen, in utero entstandenen seltener, aber ihr Vorkommen ist gewiss nicht zu bestreiten. So beobachtete Heusinger Schiefstand des Kopfes bei einem neugeborenen Kinde wenige Tage nach der Geburt und er constatirte, dass der linke sehnig veränderte Kopfnicker $2^1/_2$ cm kürzer war als der rechte. Nach Petersen handelt es sich bei Caput obstipum der Kinder im Wesentlichen um einen congenital verkürzten M. sterno-cleido-mastoideus. Durch anhaltende Schieflage des Kopfes dürfte bereits in utero Caput obstipum in der That entstehen und in solchen Fällen ist der M. sterno-cleido-mastoideus nicht schwielig verändert, wie bei Caput obstipum in Folge Verletzung des Muskels inter partum.

Zuweilen entsteht das Leiden auch durch narbige Contractur des Platysma myoides in Folge Verletzung desselben ebenfalls während der Geburt (Gooch).

Bei dem inter partum durch Quetschung und Zerreissung der Halsfascie und des M. sterno-cleido-mastoideus bedingten Caput obstipum entfolgt die Entstehung desselben in der Regel in folgender Weise. Freilich gebe ich Petersen Recht, wenn er meint, dass diese Aetiologie des Caput obstipum noch nicht so allseitig klar ist, als es wünschenswerth wäre.

Einige Tage nach der Geburt ist ein Bluterguss an der betreffenden telle der Verletzung nachweisbar, bald mehr umschrieben, bald den ganzen opfnicker einnehmend. Dieser Bluterguss und somit auch die Verletzung ls solche werden sehr häufig übersehen. Die Blutgeschwulst wird im eiteren Verlauf härter und wird dann oft einige Wochen nach der Geburt, . B. beim Waschen des Kindes, von der Mutter bemerkt. Die schiefe altung des Kopfes bildet sich nun entsprechend der narbigen Contraction es verletzten Sterno-cleido-mastoideus und der Halsfascie immer mehr aus. as Leiden wird oft erst constatirt, wenn die Kinder älter sind und an-ngen den Kopf aufrecht zu halten. Nach mehrjährigem Bestand ist dann er Kopf deutlich nach der kranken Seite geneigt (Fig. 227). Der M. sterno-leido-mastoideus ist auf der kranken Seite als harter, mehr sehniger Strang ühlbar, besonders in seinem unteren Theile in der Nähe des Ursprunges an er Clavicula und am Sternum.

Nach längerem Bestande des Leidens entstehen schliesslich secundäre 'ormveränderungen der Halswirbel und Brustwirbel in Folge von Vachsthumsstörungen, d. h. Scoliose der Halswirbelsäule und ompensatorische Scoliose der Brustwirbelsäule nach der ent-egengesetzten Seite. Entsprechend der dauernden Lateralflexion der alswirbelsäule werden die Halswirbel allmählich keilförmig, indem das Vachsthum derselben auf der flectirten (kranken) Seite durch Druck ver-indert ist. Ganz besonders äussert sich die Deformität auch durch Schief-tand des Gelenks zwischen Atlas und Epistropheus.

Als weitere secundäre Veränderungen nach langjährigem Bestand es Caput obstipum bilden sich dann Verkürzungen sämmtlicher Veichtheile auf der kranken Seite, besonders auch der übrigen Hals-uskeln, der Fascien, der Gefässe und Nerven, ferner entsteht schliesslich symmetrie des Kopfes und Gesichts. Die der kranken Seite ent-prechende Gesichtshälfte ist in der Regel kleiner und der Unterkiefer steht eutlich schief.

Das Caput obstipum scheint häufiger rechts als links vorzukommen, hr selten ist eine beiderseitige Contractur mit Annäherung des Kinns n den Hals vorhanden. Der Grad des Leidens resp. der Contractur ist hr verschieden.

Sonstige Formen des Caput obstipum.

Ausser dem angeborenen und inter partum erworbenen Caput obstipum ann dasselbe auch im späteren Alter durch Narbencontractur nach raumen und Entzündungen entstehen, besonders nach Verbrennungen, upus, Phlegmone mit tiefliegenden Eiterungen, nach Gewebsnekro-n, nach Entzündungen, Lähmungen oder Krampfzuständen der uskeln, besonders des Sterno-cleido-mastoideus und Cucullaris in Folge eizung des Nervus accessorius Willisii (Torticollis spasticus), nach eschwülsten (Sarcomen) des Sterno-cleido-mastoideus, endlich nach rkrankungen der Halswirbel und deren Gelenke (Rhachitis, uberculose, Luxation derselben).

Behandlung des Caput obstipum.

Behandlung des Caput obstipum. — Die Behandlung der ver-hiedenen Formen des Caput obstipum hängt vor Allem von der Ur-che ab.

Hier beschäftigen wir uns besonders mit der Behandlung des typischen,

inter partum acquirirten Schiefhalses in Folge narbiger Contractur des M. sterno-cleido-mastoideus.

Je früher diese Deformität nach der Geburt zweckmässig behandelt wird, um so besser. In frischen Fällen von Verletzung des M. sterno-cleido-mastoideus wird man baldigst den Bluterguss durch Massage beseitigen und dann eine kleine mit Watte ausgepolsterte Papp- oder Ledercravatte um den Hals des Kindes legen, um auf diese Weise die Narbencontractur zu verhindern. Diese steife Cravatte muss längere Zeit getragen werden. Es empfiehlt sich, dieselbe auf der kranken Seite etwas höher machen zu lassen, damit der Kopf mehr nach der gesunden Seite geneigt ist. Diese Uebercorrection der Deformität gleicht sich dann später wieder aus. In frühen Stadien ist oft die Dehnung der Narbe durch permanenten Zug mittelst der GLISSON'schen Schlinge empfehlenswerth (s. Chirurgie der Wirbelsäule).

Bei ausgebildetem Caput obstipum ist die operative Behandlung desselben nothwendig und durch diese werden bei zweckmässiger Nachbehandlung Recidive am sichersten verhindert.

Die operative Behandlung des Caput obstipum besteht in subcutaner Tenotomie des Kopfnickers mit orthopädischer Nachbehandlung, wie schon von DUPUYTREN, DIEFFENBACH und STROMEYER empfohlen wurde, oder besser in offener Durchschneidung der Narbencontractur nach Blosslegung derselben durch Längsschnitt (s. S. 401). Man operirt die Kinder in schweren Fällen schon im 1. oder 2. Lebensjahre oder noch früher. Am häufigsten aber entschliessen sich die Eltern erst später zur Operation, wenn das Leiden immer mehr trotz orthopädischer Behandlung zunimmt.

Die subcutane Tenotomie des M. sterno-cleido-mastoideus.

Die subcutane Tenotomie des M. sterno-cleido-mastoideus wird nach gründlicher Abseifung, Rasirung und Desinfection des Operationsgebietes in Chloroformnarcose vorgenommen. Durch Beugung des Kopfes nach der gesunden Seite wird der narbig contrahirte Kopfnicker in seinem unteren Theile und an der Ursprungsstelle am Sternum und Schlüsselbein angespannt, damit er deutlich vorspringt. Mit Daumen und Zeigefinger hebt man dann den Muskel bei Kindern 1 cm, bei Erwachsenen 2 cm oberhalb seiner unteren Insertion von den unterliegenden Theilen ab, sticht dann mit einem aseptischen Tenotom ein, und zwar am rechten Kopfnicker von der medialen, am linken von der lateralen Seite aus. Nachdem man das Tenotom hinter dem Muskel flach vorwärts geschoben hat, wendet man die Schneide des Tenotoms gegen den Muskelbauch, controlirt die Spitze des Messers durch Daumen oder Zeigefinger der linken Hand und durchtrennt schliesslich den Muskel, dessen Enden dann deutlich auseinander weichen. Man muss stets darauf achten, dass auch alle Fasern des Muskels durchschnitten werden. Nach Durchtrennung des Muskels wird das Messer aus der Stichöffnung hervorgezogen, letztere sofort mit einem aseptischen Tupfer bedeckt und sodann ein antiseptischer Deckverband um Kopf, Hals und Brust angelegt. Dieser antiseptische Deckverband soll gleich so gemacht werden, dass der Kopf mehr nach der gesunden Seite geneigt wird.

Gewöhnlich wird nur die Sternalportion des Kopfnickers subcutan

durchtrennt, wenn nothwendig, wird man auch die Clavicularinsertion des Muskels in gleicher Weise durchschneiden. Hierbei ist zuweilen die Vena jugularis ext. verletzt worden, was sich aber leicht verhindern lässt. Zuweilen ist nur die Clavicularinsertion des Muskels zu durchtrennen.

Orthopädische Nachbehandlung. Permanente Extension.

Am 4. bis 5. Tage nach Heilung der kleinen Stichwunde beginnt man die orthopädische Behandlung. Das Kind wird glatt auf eine Matratze gelagert und behufs permanenter Extension des Kopfes legt man die Glisson'sche Schlinge an (s. Chirurgie der Wirbelsäule). Je nach dem Alter des Kindes wendet man zuerst 1—3 Pfund, dann später 4—5—8 Pfund Belastung an. Durch Verkürzung der einen Seite des Glisson'schen Apparates und Anbringen der Rolle auf der gesunden Seite des Kopfendes kann man den Zug in schräger Richtung wirken lassen und so den Kopf mehr nach der gesunden Seite beugen. Die Contraextension erzielt man einfach durch das Körpergewicht, indem man das Kopfende des Bettes durch untergelegte Holzklötze hoch stellt. Die permanente Extension muss man besonders auch Nachts noch mehrere Wochen fortsetzen. Tags über lässt man die Kranken aufstehen, sobald die Deformität übercorrigirt ist.

Orthopädische Apparate für die Nachbehandlung.

Mehrfache portative Apparate sind für die orthopädische Nachbehandlung bei Caput obstipum nach der Tenotomie empfohlen worden. In schwierigen Fällen ist der Apparat in Fig. 228 zweckmässig, welchen auch König empfiehlt. Einfacher und fast stets genügend sind steife Halscravatten aus Leder oder Filz, oder ein Apparat aus den genannten Stoffen nach Fig. 229, welcher Mathieu's „Cuirass" zur Fixation der Halswirbelsäule nachgebildet ist. Man muss diese Halscravatten so einrichten lassen, dass sie auf der kranken (operirten) Seite höher sind, als auf der gesunden.

Fig. 228. Apparat zur orthopädischen Nachbehandlung des Caput obstipum.

Seit ich diese sehr einfachen Halscravatten anwende, benutze ich die permanente Extension entweder gar nicht mehr oder nur 14 Tage.

Offene aseptische Durchschneidung der Narbencontractur bei Caput obstipum.

Ich begnüge mich in neuerer Zeit auch nie mehr mit der einfachen subcutanen Tenotomie, sondern lege unter antiseptischen Cautelen den unteren vorspringenden Theil des Muskels durch Längsschnitt bloss und durchtrenne dann den narbig verkürzten Muskel und die sich anspannenden umliegenden Narbenstränge, besonders auch die contrahirten Fascien, so lange, bis sich der Kopf vollständig nach der gesunden Seite beugen lässt.

Dieses Verfahren, welches auch v. Volkmann, Heineke u. A. anwenden, ist viel sicherer, als die einfache subcutane Tenotomie, und wenn man die Narbencontractur so offen blosslegt, kann man stets, wenigstens bei älteren Kindern, constatiren, dass nicht nur der Kopfnicker, sondern auch die ober-

flächlichen und tiefen Fascien verkürzt sind und das man auch Narbenstränge durchtrennen muss. Letztere werden bei der subcut Tenotomie aber gewöhnlich nicht durchschnitten.

Nach Drainage und Naht der Wunde wird ein aseptischer Deckver um Kopf, Hals und Brust so angelegt, dass der Kopf nach der gesu Seite geneigt ist. Nach Heilung der Wunde wi hochgradigeren Fällen für etwa 14 Tage in der beschriebenen Weise permanente Extension mittel Glisson'schen Schlinge mit Neigung des Kopfes der gesunden Seite angewandt und dann noch Zeit lang eine einfache Halscravatte oder die Cr nach Fig. 229 getragen, deren Rand auf der kr Seite höher ist, als auf der gesunden. G Gewicht lege ich dann aber auf die Anwendun Massage und auf gymnastische Uebungen leichteren Fällen und bei kleineren Kindern, wo keine Deformität der Halwirbel besteht, begnüg mich mit der letzteren Behandlungsmethode, weitere Nachbehandlung ist dann unnöthig, wenn man nur alle Narbenst offen durchtrennt hat.

Fig. 229. Apparat zur Nachbehandlung des Caput obstipum.

Die Behandlung der sonstigen Formen des Caput obst richtet sich vor Allem gegen die vorhandene Ursache, sie besteht z. B. in Exstirpation vorhandener Hautnarben mit plastischer Deckun Defectes oder in Dehnung tiefliegender Narben durch permanente Ext mittelst der Glisson'schen Schlinge, oder in Beseitigung etwaiger mungen u. s. w. Beim Caput obstipum spasticum hat man mit I die Dehnung und Resection des N. accessorius Willisii vorgenommen (s. S. Sowohl nach der Dehnung wie nach der Neurectomie sind Heilunge obachtet worden, Schwartz empfiehlt beide zu combiniren, d. h. nac Dehnung des Nerven die Neurectomie auszuführen. Bezüglich des S halses in Folge von Erkrankungen und Luxationen der Halswirbel s. rurgie der Wirbelsäule. —

§ 88. *Die Verletzungen des Halses.* Die Verletzungen des Halses. — Die Verletzungen des Halses theils subcutane, theils offene Wunden. Die wichtigsten Verletzungen die der Gefässe, der Nerven und des Luft- und Speiserohrs.

Subcutane Quetschungen des Halses durch Schlag, Ueberfahrenwerden etc. Erhängen, Erdrosseln, Erwürgen. Was zunächst die subcutanen Verletzungen des Halses Quetschungen betrifft, so entstehen dieselben vorzugsweise durch st Gewalten, z. B. durch Schlag, Stoss und Ueberfahrenwerden, ferner Erwürgen, Erdrosseln und Erhängen. Durch Schlag oder Druck au Kehlkopf kann reflectorisch plötzlich ein Erstickungsanfall durch Glottisk erfolgen, ohne dass eine Fractur der Kehlkopfknorpel oder eine so Verletzung des Luftrohrs nachweisbar ist. Die ausgedehntesten Verletz des Halses entstehen besonders durch ein über den Hals fahrendes W rad und durch Maschinengewalt, z. B. Fracturen der Wirbelsäule un Kehlkopfknorpel, Zerreissungen der grossen Gefässe, der Nerven, des Kehl der Trachea und des Oesophagus. Noll beobachtete subcutane Abtre der Trachea vom Kehlkopf bei fast unversehrter äusserer Weichtheil bei einem Fabrikarbeiter, dessen Halstuch durch eine Transmissionss

rfasst worden war. Nach Tracheotomie trat Heilung ein, später aber musste wegen Larynxstenose die Spaltung des Kehlkopfes (Laryngofissur) vorgenommen werden. Beim Erwürgen, Erdrosseln und Erhängen erfolgt der Tod durch Erstickung, indem der Kehlkopfeingang durch Anpressen des Zungengrundes an die hintere Rachenwand verschlossen wird. Beim Erhängen wird der Tod auch durch Zerreissung der Halswirbelsäule und des Rückenmarkes und durch Luxation der Halswirbel verursacht.

Bei den zuletzt genannten drei Todesarten beobachtet man die verschiedensten Verletzungen, bei Erhängten besonders auch Rupturen der inneren Carotidenhäute. In forensischer Beziehung ist es wichtig, dass bei Erwürgten die Fingereindrücke des Thäters meist nachweisbar sind, dass bei Erdrosselten die Strangrinne um den ganzen Hals verläuft, während bei Erhängten die meist oberhalb des Kehlkopfes liegende Strangfurche den Nacken unberührt lässt. Beim Erhängen tritt der Tod meist sehr rasch ein, nur in Ausnahmefällen, wie z. B. in einem von Georg Fischer erwähnten Falle, gelingt noch fünf Minuten nach dem Erhängen der Wiederbelebungsversuch durch künstliche Respiration resp. durch Tracheotomie. Zuweilen aber sterben diejenigen Erhängten, welche in's Leben zurückgebracht werden, nach wenigen Tagen doch noch an Lungenödem oder es entstehen in Folge der Ruptur der Carotiden-Intima Thrombosen oder Aneurysmen.

Die Behandlung der Quetschungen des Halses geschieht nach den für subcutane Verletzungen gültigen Regeln, welche in meinem Lehrbuch der Allgemeinen Chirurgie genauer geschildert sind (s. 2. Aufl. § 92 S. 397). Vor Allem ist darauf zu achten, dass die Respiration unbehindert ist, eventuell muss daher die Tracheotomie ausgeführt werden. Auch bei Erhängten, Erdrosselten und Erwürgten ist die operative Eröffnung der Trachea behufs Einleitung der künstlichen Respiration indicirt, ebenso wie bei Ertrunkenen. Alle solche Wiederbelebungsversuche durch Einleitung der künstlichen Respiration müssen lange Zeit fortgesetzt werden (s. das Nähere über die Einleitung der künstlichen Respiration im Lehrbuch der allgemeinen Chirurgie 2. Aufl. § 13 S. 36). —

Unter den Verletzungen des Halses durch stumpfe Gewalten sind von besonderem Interesse die Fracturen des Zungenbeins, des Kehlkopfes und der Trachea.

Fracturen des Zungenbeins.

Fracturen des Zungenbeins. — Die nicht häufigen Fracturen des Zungenbeins entstehen vorzugsweise durch directe Gewalt, durch Stoss, Schlag, oder beim Erhängen und Erwürgen, seltner durch Muskelzug. Die Fracturen sitzen entweder im Bereich des Zungenbeinkörpers oder der grossen Hörner. Die Dislocation der Fragmente ist in der Regel ziemlich bedeutend und man kann die dislocirten Fragmente meist von aussen, vom Munde her, z. B. unter der Pharynxschleimhaut fühlen.

Die wichtigste Störung bei Fracturen des Zungenbeins besteht in Behinderung der Respiration (Dyspnoe) und des Schlingactes (Dysphagie), welche letztere so hochgradig sein kann, dass das Schlucken vollständig unmöglich ist. Auch das Sprechen und jede Bewegung des Kopfes, des Unterkiefers und der Zunge ist sehr schmerzhaft. Die Kranken sprechen zuweilen sehr heiser oder sind vollständig aphonisch. Profuse Blutung durch den Mund kann besonders dann erfolgen, wenn

die Pharynxschleimhaut verletzt ist. An der Bruchstelle selbst ist meist eine von aussen deutlich wahrnehmbare Blutgeschwulst vorhanden. Charakteristisch für Zungenbeinbrüche ist auch das Gefühl der Kranken, als ob sie einen Fremdkörper, gleichsam eine grosse Fischgräte im Halse stecken hätten.

Die Heilung der Zungenbeinbrüche erfolgt meist durch Callusbildung, seltener tritt Nekrose eines Fragmentes ein.

Die Behandlung der Zungenbeinfracturen besteht in möglichster Reposition der dislocirten Fragmente, z. B. vom Schlunde her und von aussen und ferner sucht man den Kopf und Hals des Kranken möglichst ruhig zu stellen. Eine Retention der Fragmente ist aber kaum möglich. Bei Dyspnoe ist eventuell die Tracheotomie vorzunehmen. Jede Bewegung des Halses, das Sprechen u. s. w. ist möglichst zu vermeiden. Die Diät ist flüssig und am besten geschieht die Ernährung in der ersten Zeit durch Schlundsonde. —

Luxation des Zungenbeins.

Luxationen des Zungenbeins. — Luxation des Zungenbeins beobachteten Gibbs, Wood u. A. In dem Falle von Wood trat die Luxation bei einem Phthisiker während eines Hustenanfalls bei nach rechts geneigtem Kopfe ein. Durch ulceröse tuberculöse Zerstörung am Kehlkopf war der Eintritt der Luxation jedenfalls erleichtert worden. Das Zungenbein war nach links verschoben, es bestand hochgradige Respirationsbehinderung. Durch Druck auf das Zungenbein nach rechts bei gleichzeitiger Schluckbewegung sprang das dislocirte Zungenbein sofort in seine normale Lage zurück. Die Reposition wurde durch seitliche gegengebundene Polster unterhalten. —

Fracturen des Kehlkopfs.

Fracturen der Kehlkopfknorpel. — Die Fracturen des Kehlkopfes kommen am häufigsten an verkalkten oder verknöcherten Kehlkopfknorpeln bei älteren Leuten vor, am häufigsten betreffen sie den Schild- und Ringknorpel, viel seltener die Gieskannenknorpel. Die Fracturen entstehen, wie die des Zungenbeins, besonders durch solche Gewalten, durch welche der Kehlkopf seitlich oder in der Richtung von vorne nach hinten zusammengedrückt wird. In Folge beträchtlicherer Gewalteinwirkung können die Kehlkopfknorpel vollständig zertrümmert werden oder der Larynx kann, wie oben erwähnt, von der Trachea völlig abgerissen werden. Häufig sind die Fracturen mit Verletzungen der äusseren oder inneren Weichtheildecke verbunden.

Die Symptome der Fracturen der Kehlkopfknorpel bestehen in meist von aussen sichtbarer Schwellung und Deformität und vor Allem in schweren Functionsstörungen, besonders in Dyspnoe und sehr schmerzhaften, krampfartigen Hustenparoxysmen, bedingt durch die Dislocation der Fragmente, die Aspiration von Blut in die Lungen und durch den directen Reiz der sensiblen Kehlkopfnerven in Folge der Verletzung. Die Menge des in die Lunge aspirirten Blutes kann so beträchtlich sein, dass Tod durch Erstickung erfolgt. Der Schlingact ist zwar auch behindert, aber nicht so hochgradig, wie bei Zungenbeinbrüchen. Da die Schleimhaut in der Regel zerrissen ist, so tritt Emphysem der äusseren Bedeckungen auf, welches sich sehr rasch über Gesicht, Rumpf und Mediastinum, ja bis über die Extremitäten ausbreiten kann.

Die Prognose der Kehlkopfbrüche ist nach der Statistik von DURHAM und G. FISCHER sehr ungünstig. Nach DURHAM starben von 69 Verletzten 53, nach G. FISCHER von 75 Fällen 59. Der Tod erfolgt meist bald, wenn nicht frühzeitig genug ärztliche Hülfe geleistet wird, und zwar besonders durch Erstickung in Folge der dislocirten Fragmente und durch Bluteintritt in die Lunge, durch zunehmende Dyspnoe in Folge von Glottisödem oder Glottiskrampf und wohl auch in Folge des mediastinalen Emphysems. Nach SOKOLOWSKY und U. CLARAC ist die Fractur des Ringknorpels besonders ungünstig, fast stets trat der Tod ein. Nach SOKOLOWSKY findet sich in der Literatur nur ein günstig verlaufener Fall.

Längsbrüche verlaufen im Allgemeinen günstiger als Querbrüche, weil bei letzteren die Dislocation beträchtlicher ist.

Tritt Heilung ein, dann geschieht dieselbe, wie bei allen Knorpelbrüchen, durch knöchernen, meist spärlichen Callus.

Die Therapie der Kehlkopfbrüche muss sehr energisch sein. Eine schleunige Tracheotomie ist meist indicirt, auch wenn nur geringe Athembeschwerden bestehen, da plötzlich Erstickungsanfälle auftreten können. Von der Tracheotomiewunde aus kann man etwaige Dislocationen mittelst einer eingeführten gebogenen Kornzange beseitigen und durch Aspiration das in die Lunge geflossene Blut beseitigen. Gelingt die Reposition der Fragmente nicht von der Tracheotomiewunde aus, dann wird man bei beträchtlicher Dislocation den Ringknorpel und eventuell auch einen Theil des Schildknorpels noch spalten und nach Reposition der Fragmente durch Tamponade des Kehlkopfs oberhalb der Trachealcanüle, durch ein eingelegtes, dickes Drainagerohr oder durch Catgutnaht die Retention der Bruchstücke zu erhalten suchen. Bei Schlingbeschwerden muss der Kranke durch Schlundsonde ernährt werden. Etwaige Stenosen des Kehlkopfs müssen später nach allgemeinen Regeln behandelt werden (s. Krankheiten des Kehlkopfs). —

Luxation der Kehlkopfknorpel.

Luxationen der Kehlkopfknorpel. — Die Luxationen in den verschiedenen Gelenkverbindungen des Kehlkopfs sind sehr selten. Man hat Luxationen der Aryknorpel und der Articulatio crico-thyreoidea beobachtet. H. BRAUN beobachtete an sich selbst und an zwei Kranken eine habituelle Luxation in den Gelenken zwischen den unteren Hörnern des Schildknorpels und dem Ringknorpel. Bei der Entstehung dieser Luxation der Articulatio crico-thyreoidea z. B. beim Gähnen, bei tiefen Inspirationen empfinden die Kranken an der betreffenden Stelle der Luxation bald rechts bald links einen heftigen Schmerz, begleitet von einem Gefühl der Bangigkeit, der Angst, das stets wiederkehrt, selbst wenn der Kranke von der Bedeutungslosigkeit des Leidens überzeugt ist. Objectiv lässt sich an der betreffenden Stelle eine kleine Hervorragung nachweisen, welche durch Druck nach aussen und hinten mit einem deutlich wahrnehmbaren Geräusch zum Verschwinden gebracht werden kann. Auch durch einige Schluckbewegungen lässt sich die Luxation reponiren. —

Fracturen der Trachea.

Fracturen der Trachea. — Die Fracturen der Trachea sind viel seltener, als die des Zungenbeins und des Kehlkopfes, sie entstehen in der Regel durch beträchtliche Quetschungen des Halses, z. B. beim Ueberfahrenwerden. Man beobachtet entweder Fracturen der Trachealringe in der Richtung von oben nach unten oder quere Trennung der Trachealringe unter einander oder vom Kehlkopf. Auch können die Bronchien oder die Trachea in der Nähe der Bifurcation von der Lunge abgerissen werden.

Die Diagnose der Fracturen der Trachealknorpel kann besonders da-

durch erschwert sein, dass meist ein beträchtliches Emphysem des subcutanen Zellgewebes vorhanden ist.

Die Behandlung besteht eventuell in sofortiger Vornahme der Tracheotomie, um die Respiration frei zu machen, das aspirirte Blut zu beseitigen und die künstliche Respiration einzuleiten. —

Die Verbrennungen des Halses. Narbencontracturen.

Verbrennungen des Halses. — Narbencontracturen. — Die Verbrennungen des Halses kommen am häufigsten bei Kindern vor und können beträchtliche Narbencontracturen erzeugen, sodass z. B. der Kopf an die Brust gezogen und in dieser abnormen Stellung fixirt wird (Fig. 230). In schlimmen Fällen kommt es vor, dass die ganze Gesichtshaut mehr oder weniger nach unten gezogen wird, die Unterlippe ist z. B. umgeschlagen, der Mund steht in Folge der Verziehung des Unterkiefers nach unten offen und die Wangen und das untere Augenlid sind nach abwärts verzogen.

Fig. 230. Brandnarbe bei einem 5jährigen Knaben nach Verbrennung durch einen Topf mit kochendem Wasser.

Die Behandlung der Verbrennung soll daher besonders die Entstehung solcher Narbencontracturen verhindern, z. B. durch Transplantation von Haut. Sind bereits fixirende Narbenstränge zwischen Kopf und Hals vorhanden, dann muss man dieselben durchtrennen oder exstirpiren und den Defect durch gestielte (plastische) Hautlappen aus der Umgebung oder durch Transplantation feinster grosser Hautschnitte zu decken suchen. P. Berger empfiehlt bei Narbencontracturen zwischen Kiefer und Schlüsselbein, z. B. in Folge von Verbrennung, die Narbenstränge durch drei ⊢förmige Schnitte zu durchtrennen und die narbig veränderten Wundränder stumpf so weit von der Unterlage zurückzupräpariren, dass der Kopf seine volle Beweglichkeit erhält. Der grosse Defect wird durch einen im Nacken gestielten Lappen gedeckt, eventuell nimmt man noch einen gestielten Lappen aus der Brusthaut oder von der Schulter. Die Decklappen sollen möglichst Haut, Unterhautfettgewebe und Fascie enthalten, damit ihre freie Verschiebbarkeit gesichert ist. In leichteren Fällen genügt zuweilen Dehnung der Narbenstränge durch permanente Extension. —

Verwundungen des Halses.

Die Verwundungnn des Halses können recht complicirte sein, weil hier auf relativ engem Raume und wenig geschützt lebenswichtige Organe zusammenliegen.

Wunden durch Hieb, Stich, Schnitt.

Zufällige Verletzungen des Halses durch Hieb, Stich, Schnitt oder Schuss sind im Allgemeinen selten, am häufigsten sind die Wunden bei Selbstmord oder Mord. Die Selbstmörder, welche sich z. B. mit einem Rasirmesser den Hals durchschneiden wollen, verfehlen in der Regel die richtige Stelle, besonders die grossen Gefässe. Die Halswunden der Selbstmörder verlaufen meist quer oder schräg zwischen Zungenbein und Kehlkopf oder als nur oberflächliche Verletzung in der Gegend des Schildknorpels. Dagegen haben sich Selbstmörder mit anatomischen Kenntnissen durch Stich

in die Carotis communis oder in die Carotis interna vom Munde aus getödtet.

Bei Mordanfällen handelt es sich meist um Stichverletzungen in der seitlichen Halsgegend.

Schusswunden.

Die Schussverletzungen des Halses sind selbst im Kriege nicht häufig. Die Schusswunden des Halses sind in seltenen Fällen sog. Contourschüsse, sie entstehen besonders durch matte Kugeln, aber auch durch Schüsse aus der Nähe. Georg Fischer erwähnt mehrere derartige Fälle. Am meisten bekannt ist wohl eine Beobachtung von Hennen. In diesem Falle drang die Kugel über dem Pomum Adami ein, umkreiste subcutan den ganzen Hals und lag in der Eingangsöffnung des Schusscanals. Auch Baudens sah bei einem Studenten eine Pistolenkugel rings um den Hals laufen und excidirte sie 2 cm von der Einschussöffnung.

Der Verlauf der Verwundungen des Halses ist sehr verschieden, je nachdem die grossen Gefässe, die Nerven, das Luft- oder Speiserohr verletzt sind, oder nicht. Auch durch Verletzung der Schilddrüse entstehen in der Regel sehr heftige, lebensgefährliche Blutungen und auch hier können gerade Nachblutungen bedenklich werden. In der vorantiseptischen Periode der Chirurgie hatten die Verwundungen des Halses eine übele Prognose, nach relativ leichten Wunden erfolgte häufig diffuse Zellgewebsentzündung mit Eitersenkungen bis ins Mediastinum und Tod durch Pyämie und Septicämie.

Da es sowohl in klinischer wie therapeutischer Beziehung von Wichtigkeit ist, welche Gebilde des Halses verletzt sind, so empfiehlt es sich, die Verletzungen der grossen Gefässe, der Nerven, der Luftröhre und des Oesophagus getrennt zu besprechen. —

§ 89. *Die Verletzung der Arterien und Venen am Halse.*

Die Verletzungen der Arterien am Halse. — Der Hals ist reich an grossen und mittelgrossen Arterien, ich erwähne nur die A. anonyma, subclavia, carotis communis, externa und interna, die thyreoideae, vertebralis u. s. w., aber trotzdem sind Arterienverletzungen hier nicht gerade häufig, zum Theil wohl deshalb, weil die elastischen Wandungen der Arterien verschieblich sind und daher leicht den verletzenden Gewalten ausweichen können. Bei Verletzung einer grossen Halsarterie tritt besonders dann rasch der Tod durch Verblutung ein, wenn der freie Ausfluss des Blutes nach aussen nicht behindert ist, wie z. B. bei längeren Schnittwunden. Bei Verletzung einer Arterie durch Stich oder Schuss findet die Blutung meist in das umgebende Gewebe statt, ohne dass das Blut nach aussen dringt, d. h. es entsteht ein sog. traumatisches Aneurysma oder richtiger ein Hämatom von bald geringerer, bald beträchtlicherer Grösse. Auf diese Weise kann die Blutung definitiv spontan aufhören, es entsteht dann schliesslich ein Aneurysma, dessen Wandung durch die äusseren Thrombusschichten und das umgebende Gewebe gebildet wird. Gleichzeitige Verletzung einer Arterie und der daneben liegenden Vene kann zur Bildung eines sog. arteriell-venösen Aneurysma oder eines Varix aneurysmaticus s. Aneurysma varicosum führen, d. h. die Vene und Arterie communiciren schliesslich an der Verletzungsstelle, sodass sich das arterielle und venöse Blut vermischt (s. Allg. Chirurgie 2. Aufl. § 95 S. 422 Aneurysmen). Die Blutergüsse am Halse in Folge von Arterienverletzung können so be-

trächtlich werden, dass sie Trachea, Kehlkopf, Speiseröhre, Venen und Nerven comprimiren und bedenkliche Erscheinungen hervorrufen.

Bei Schussverletzungen der Arterien können anfangs nennenswerthe Blutungen fehlen, dann aber treten zuweilen im Verlauf der nächsten 5—10—14 Tage gefährliche Nachblutungen auf, sei es, dass die nur gequetschte Arterienwand allmählich durchbrochen. oder durch Eiterung der Wunde die nicht verletzte Arterie arrodirt wurde.

Die Eiterungen können sich bei nicht antiseptischer Behandlung der Wunden sehr rasch bis in das Mediastinum fortpflanzen und so durch Pyämie oder Sepsis zum Tode führen.

Die Arterien, welche bei Verletzung am Halse vorzugsweise in Betracht kommen, sind die Art. anonyma, Art. subclavia, Art. carotis communis, ext. und int., die Art. thyreoideae (sup. u. inf.), die Art. lingualis, Art. pharyngea ascendens und Art. vertebralis.

Verletzung der Art. anonyma.

1) Die Verletzung der Art. anonyma ist selten. Erwin beobachtete einen Fall von Verletzung der Arterie durch ein über dem rechten Sternoclaviculargelenk eingestossenes Taschenmesser. Der Verletzte konnte noch 59 Yards in schnellem Gange zurücklegen, bis er sich verblutete. In Ausnahmefällen ist die Arterie bei der tiefen Tracheotomie angeschnitten worden.

Verletzung der Art. subclavia.

2) Die Art. subclavia kann besonders durch Stich-, Schnitt- oder Schusswunden über oder unter dem Schlüsselbein verletzt werden. Auch diese Verletzung ist selten. Die Pleura ist meist mit verletzt und daher findet eine beträchtliche Blutung in dieselbe statt (Haemothorax).

Auch bei gleichzeitiger Verletzung der Arteria und Vena subclavia tritt bei Stichverletzung nicht immer sofort der Tod ein, auch hier ist Spontanheilung möglich und auch beobachtet worden. Nicht selten erfolgt nach G. Fischer der Tod erst nach 8—10 Tagen an Nachblutung. Richet beobachtete Heilung durch Compression der Arterie. Heilung nach Schussverletzung der Arteria und Vena subclavia ohne Ligatur sah im amerikanischen Kriege O'Keefe. Zuweilen ist auch der Plexus brachialis mit verletzt.

Verletzung der Art. carotis communis, ext. und int.

3) Die Verletzung der Art. carotis communis ist häufiger. Bei Schnittwunden tritt meist sofort oder in wenigen Minuten der Tod ein, bevor ärztliche Hülfe zur Hand ist. Wenn das Blut nicht nach aussen dringt, dann entsteht ein beträchtlicher Bluterguss, sodass durch Compression der Athmungswege der Tod eingetreten ist, oder aber es erfolgt Heilung durch spontane Blutstillung. Bei gleichzeitiger Verletzung der Arteria carotis und Vena jugul. int. tritt meist sofort der Tod ein. Garrett rettete einen im Sterben liegenden Kranken $1^1/_2$ Minuten nach der Verletzung durch Compression.

4) Auch bei Verletzung der Carotis ext. und int. ist die Blutung beträchtlich und rasche Hülfe nöthig. Auch hier hat man Heilung durch Compression ohne Ligatur beobachtet. Die Verletzungen der Carotis interna entstehen besonders durch Wunden hinter dem Kiefer, in der Tonsillengegend, z. B. durch Fall auf spitze, im Munde gehaltene Gegenstände, oder durch Schuss in der Gegend des Proc. mastoideus. Dass die Carotis int. gelegentlich bei Operation an den Tonsillen, in Ausnahmefällen auch bei zu starkem Vorziehen der Tonsille bei der Tonsillenamputation besonders durch die galvanocaustische Glühschlinge verletzt werden kann, ist bekannt. Ich habe in der Praxis eines Collegen einen derartigen Fall beobachtet, durch sofortige Unterbindung der Carotis communis wurde Heilung erzielt. Auch durch Arrosion der Arterie in Folge von Tonsillarabscess, durch Carcinom, Drüseneiterungen, bei Caries und Nekrose des Schläfenbeins kann die Carotis interna ebenfalls verletzt werden.

Verletzung der Art. thyreoidea sup. und inf., lingualis, pharyngea ascendens und vertebralis.

Die Art. carotis ext. ist noch leichter bei Verletzungen erreichbar. Bei Schnitt- und Stichverletzungen werden meist der Stamm und mehrere Aeste zugleich verletzt, daher ist die Blutung heftig.

5) Die Art. thyreoidea sup. und Art. lingualis können bei dem Hals-

len der Selbstmörder getroffen werden und lebensgefährliche Blutungen ver-

Von Verletzung der Art. pharyngea ascendens führt G. Fischer eine tödt-
laufene Blutung an, und zwar durch Eindringen
ifenspitze in den Schlund in Folge eines Falles.
Die Art. vertebralis (s. Fig. 231) liegt zwar
hützt, trotzdem ist die Verletzung derselben nicht
ten. Bekanntlich entspringt die Art. vertebralis
Zweig der Subclavia gegenüber der Art. mam-
., sie liegt anfangs neben der Carotis communis,
n in das Foramen transversum des Querfortsatzes
lswirbels (sog. Carotidenhöcker, tuberculum
m), um dann durch die seitlichen Löcher der 6
Halswirbel zu verlaufen, in die Schädelhöhle ein-
und hier mit der Arterie der anderen Seite zur
laris cerebri zusammenzufliessen.
RF Fischer fand 32 Verletzungen dieser Arterie
Literatur, meist handelte es sich um Wunden im
Am häufigsten ist die Verletzung der Arterie in
end des Atlas, sodann aber auch zwischen den
Halswirbeln, z. B. durch Schussverletzung mit Zer-
ng der Querfortsätze der Wirbel und des Rücken-
Auch durch Arrosion bei Spondylitis ist die Art.
is verletzt worden.

Fig. 231. Die Lage der Art. vertebralis nach Wegnahme der bedeckenden Weichtheile (Haut, Muskeln, Fascie, Bänder) nach Roser.

Prognose der Verletzung der Art. vertebralis ist schlechter als die der Ver-
er Carotis communis. Von 32 Kranken ist nach G. Fischer nur einer geheilt
alle anderen sind gestorben, entweder nach einigen Tagen in Folge der Blutung
er an Eiterung, Septicämie und Pyämie.

Die Diagnose der Arterienverletzung am Halse.

e Diagnose der Arterienverletzung am Halse ist meist leicht,
eristisch ist die starke Blutung oder die rasch entstehende subcutane
hwulst. Doch ist es möglich, dass man anfangs im Zweifel bleibt,
Arterie oder Vene verletzt ist. Welche Arterie verletzt ist, ergiebt
ist aus der Lage und Richtung der Wunde, aus der Stärke der
und durch den Nachweis der fehlenden Pulsation in den Aesten
etzten Gefässstammes. Freilich giebt letztere oft nur ein unsicheres
, da der Collateralkreislauf sich häufig sehr rasch wieder einstellt.
riellen Blutungen aus dem Ohre handelt es sich entweder um die
ng der Art. carotis interna oder der Art. meningea media.
n besonderer Wichtigkeit, auch in therapeutischer Beziehung, sind
Nervenverletzungen, besonders der Nerven, des Luftrohrs und der
hre. Bei Verletzungen der Subclavia kann besonders der Plexus
is, bei denjenigen der Carotis der N. vagus verletzt sein.
r schwierig ist die Diagnose einer Verletzung der Art. vertebralis
hrer tiefen Lage und des so häufig abnormen Verlaufs und so er-
h wohl die bereits angeführte ungünstige Prognose. Wie oben be-
n wurde, verläuft die Arterie durch die seitlichen Löcher der sechs
Halswirbel (s. Fig. 231). Vor dem Eintritt in das Foramen trans-
des 6. Halswirbels liegt die Arterie in einer Strecke von etwa 5—8 cm
Schlüsselbein und Querfortsatz des 6. Halswirbels neben der Carotis
is und kann daher ihre Verletzung leicht für eine solche der Carotis
werden. Durch Compression in der genannten Gegend unterhalb
Halswirbels kann man die Blutung aus der Carotis communis und
lis stillen. Comprimirt man aber oberhalb des sog. Carotiden-

höckers, d. h. des Querfortsatzes des 6. Halswirbels, welcher etwas unterhalb des oberen Randes des Schildknorpels liegt, so trifft man die Carotis allein, und wenn nun die Blutung aufhört, so handelt es sich um eine Verletzung der Carotis, wenn nicht, dann ist die Art. vertebralis verletzt, vorausgesetzt, dass letztere auch wirklich am Querfortsatz des 6. Halswirbels in das Foramen transversum desselben eintritt. Um die Compression der Vertebralis sicherer auszuschliessen, empfiehlt KOCHER. die Carotis nicht gegen die Wirbelsäule zu drücken, sondern dieselbe durch Umgreifen des Kopfnickers zu comprimiren.

Behandlung der Arterien-Verletzungen am Halse.

Behandlung der Arterienverletzung am Halse. — Die Behandlung der Arterienverletzungen des Halses muss rasch und energisch gehandhabt werden, leider ist aber oft der Tod schon durch Verblutung, besonders bei Schnitt- und Schusswunden der Carotis und Subclavia, eingetreten, bevor ärztliche Hülfe zur Hand ist.

Das einfachste und erste Mittel, um die Blutung zu stillen, besteht natürlich in Compression der Wunde durch den Finger (Digitalcompression), oder wenn das nicht möglich ist, in Digitalcompression in der Continuität des zuführenden Gefässstammes central von der Verletzung, indem man z. B. bei Blutungen aus der Carotis ext. oder interna die Carotis communis fest mit dem Daumen gegen die Wirbelsäule drückt und mit den anderen Fingern den Nacken umgreift.

BERTRAND heilte in einem verzweifelten Falle durch Digitalcompression, welche 3 Tage und 3 Nächte fortgesetzt wurde, eine Stichwunde der Art. carotis ext.

Bei Blutungen aus der Subclavia wird man zunächst ebenfalls die Compression oder die Tamponade der Wunde mit Jodoformgaze oder mit sonstigem aseptischen Verbandmaterial, was gerade zur Hand ist, vornehmen und einen provisorischen Compressionsverband anlegen. Auf diese Weise hat man auch Blutungen aus der Subclavia definitiv gestillt.

Das beste und sicherste Verfahren bei Arterienverletzungen besteht stets in centraler und peripherer Unterbindung der verletzten Arterie in der Wunde oberhalb und unterhalb der Verletzungsstelle. Die centrale Unterbindung allein genügt in der Regel nicht, weil dann nach Herstellung des Collateralkreislaufs aus der peripher nicht geschlossenen Arterienwunde rückläufige Nachblutungen auftreten, in Folge deren früher häufig der Tod eingetreten ist. Man verfährt am besten in der Weise, dass nach Compression des verletzten Arterienstammes unterhalb der Wunde letztere, wenn nöthig, erweitert wird und dass man das verletzte Gefäss in der Wunde aufsucht und central und peripher von der Arterienwunde mit aseptischem Catgut oder aseptischer Seide umstochen bindet. Die verletzte Gefässstelle kann man dann zwischen den Ligaturen durchschneiden oder exstirpiren. Von Wichtigkeit ist, dass auch etwaige an der Verletzungsstelle der Arterie abgehende Aeste ebenfalls unterbunden werden.

Wenn die centrale und periphere Unterbindung der verletzten Arterie in der Wunde nicht möglich ist und die Blutung durch Compression oder Tamponade der Wunde nicht gestillt werden kann, dann wird man die Unterbindung in der Continuität des zuführenden Hauptstammes central von der Verletzung an der sog. Wahlstelle nach HUNTER

ehmen. Dieses Verfahren findet besonders Anwendung an der Carotis ommunis bei Blutungen aus Aesten, welche der directen Unterbindung icht zugänglich sind, wie z. B. bei Verletzung der Art. maxillaris int. oder ei den prognostisch so ungünstigen Blutungen aus den Arteriae temporales rofundae. Stets muss man aber bei dieser durchaus unsicheren Unterindung in der Continuität der verletzten Arterie central von der Wunde uf Nachblutungen gefasst sein.

Bei Blutungen im Gebiete der Art. carotis ext. hat man ganz besonders ie leichtere Unterbindung der Carotis communis empfohlen, weil der Stamm er Carotis ext. zu kurz ist und die Unterbindung auch durch die umliegenden Venen und Nerven erschwert wird.

Guyon und Madelung haben aber unter Widerlegung der angeführten angeblichen Nachtheile der Methode gezeigt, dass bei Blutungen aus der Carotis ext. in erster Linie diese und nicht die Carotis communis unterbunden werden soll. Eventuell wird man die einzelnen Aeste der Carotis ext. ebenfalls unterbinden. Der grosse Vortheil der Unterbindung der Carotis ext. vor derjenigen der Carotis communis besteht darin, dass nach ersterer der Kreislauf des Gehirns intact bleibt und daher keine Hirnerscheinungen auftreten. In 41% der Fälle von Ligatur der Art. carotis communis traten Gehirnerscheinungen auf. Nach Pilz endeten von 60 Ligaturen der Carotis ext. nur 7 tödtlich, während von 228 Unterbindungen der Carotis communis 123 einen letalen Ausgang nahmen und nur 74 geheilt wurden.

Freilich ist die Unterbindung der blutenden Arterie in der Wunde am Halse oft unausführbar und man muss sich oft mit Compression oder mit der Continuitätsunterbindung am Orte der Wahl nach Hunter begnügen.

Bezüglich der Technik der Unterbindung der einzelnen Gefässe am Halse s. § 90. —

Die Verletzung der Venen am Halse.

Die Verletzung der grossen Halsvenen. — Die Verletzung der grossen Venen am Halse ist ebenfalls sehr gefährlich, theils in Folge der Blutung, theils durch Lufteintritt. Wird eine grosse Halsvene, z. B. die Jugularis int., durch Schnitt oder Schuss verletzt und ist eine offene klaffende Wunde vorhanden, so findet ein continuirliches Ausströmen von dunklem Blute in solcher Menge statt, dass sehr rasch der Tod eintreten kann, wenn die Blutung nicht durch Digitalcompression der Wunde gestillt wird. Die Verletzungen der Jugularis int. sind ebenso gefährlich wie die der Carotis und Spontanheilung ist nicht zu erwarten; in allen Fällen ist nach G. Fischer der Tod eingetreten, wenn nicht ärztliche Hülfe geleistet wurde. Noch bedenklicher sind natürlich die Verletzungen der Vena subclavia und der Vena anonyma. Bei Stichverletzungen der grossen Halsvenen mit behindertem Abfluss des Blutes können sich so beträchtliche subcutane Blutergüsse bilden, dass durch Druck auf die Trachea der Tod in Folge von Erstickung eintreten kann. Auch ist durch Infection des Blutergusses durch Mikroben leicht Vereiterung, Sepsis oder Pyämie zu fürchten.

Lufteintritt nach Venenwunden am Halse.

Was die Gefahr des Lufteintritts nach Venenwunden betrifft, so ist dieselbe bekanntlich gerade nach offenen Verletzungen der Venen am Halse, überhaupt in der Nähe des Herzens resp. des Thorax zu fürchten,

weil hier das Venenblut in Folge des negativen intrathoracischen Druckes während der Inspiration mit beschleunigter Geschwindigkeit aspirirt wird. Findet nun eine Eröffnung einer Halsvene oder überhaupt einer grösseren Vene in der Nähe des Thorax statt und ist ein Zusammenfallen der betreffenden Venenwand in Folge ihrer Verbindung mit der Umgebung, z. B. mit einer Fascie wie bei der Vena jugularis, oder mit dem Schlüsselbein wie bei der Vena subclavia, unmöglich, dann wird in der Regel unter einem eigenthümlich schlürfenden Geräusch Luft aspirirt. Einzelne Luftblasen schaden nicht, sie werden resorbirt resp. lösen sich im Blutstrome auf. Wird aber eine grössere Luftmenge aspirirt, dann kann in wenigen Augenblicken der Tod eintreten. Den Tod durch Lufteintritt in die Venen hat man verschieden erklärt. Ich halte jene Annahme für richtig, nach welcher die Luft sich im rechten Herzen anhäuft und die Contractionen des rechten Ventrikels verhindert, sodass schliesslich das Herz in Diastole stillsteht (Couty). Die Anfüllung des rechten Herzens mit Luft verhindert das Einströmen des Körpervenenblutes, daher wird zuerst die Lungencirculation und dann der gesammte Aortenkreislauf aufgehoben. Nach Anderen gelangt die Luft aus dem Herzen in die Lungenarterie, bleibt hier sitzen, unterbricht die Lungencirculation und verhindert weiter die Füllung des linken Ventrikels mit frischem Blut. Auch hat man Tod durch Luftembolie des Gehirns beobachtet (s. auch Allg. Chir. 2. Aufl. S. 55).

Bei allen Operationen in der Nähe des Herzens resp. des Thorax, also am Halse oder in der Achselhöhle, soll man sich der Gefahr des Lufteintritts in geöffnete grössere Venen, besonders in die Vena jugularis und subclavia, wohl bewusst sein und gerade mit Rücksicht auf diese Gefahr haben französische Chirurgen diese Körpergegend région dangereuse genannt. Durch zufällige tiefe Inspirationen des Kranken bei Eröffnung einer grösseren Halsvene kann ganz besonders eine beträchtlichere Luftmenge aspirirt werden, ja man hat dann sogar beim Aderlass in der Ellenbeuge und nach Verletzung eines Hirnsinus Tod durch Luftaspiration beobachtet.

In den weiter peripher liegenden Venen, z. B. am Vorderarm und an der unteren Extremität ist Luftaspiration nach Eröffnung grösserer Venen nicht zu befürchten. Von der Luftaspiration ist natürlich die gewaltsame Luftinjection wohl zu unterscheiden. So hat man durch Luftinjection, z. B. in die Venen des Uterus, ebenfalls Tod beobachtet.

Behandlung der Venenwunden am Halse.

Die Behandlung der Venenwunden am Halse geschieht im Wesentlichen nach denselben Grundsätzen wie bei den Verletzungen der Arterien, also auch hier werden wir die Blutung provisorisch durch Digitalcompression der Wunde sofort stillen und Lufteintritt verhindern. Die definitive Stillung der Blutung erreicht man auch hier durch Ligatur der Vene in der Wunde. Auch bei Wunden grösserer Venen soll man, wie bei Arterienwunden, oberhalb und unterhalb der Verletzungsstelle die Vene unterbinden, weil sonst auch hier rückläufige Nachblutungen aus dem nicht unterbundenen (centralen) Venenende eintreten können. Bei vollständiger Durchschneidung einer grossen Halsvene soll man daher in der Regel beide Enden unterbinden.

Ist die Ligatur erschwert oder nicht ausführbar, dann wird man die

lutung durch Tamponade der Wunde mit sterilisirter Gaze und durch Compressionsverband zu stillen suchen. Auch hier kann man in schwierigen usnahmefällen die fortgesetzte Digitalcompression anwenden.

Therapie bei Lufteintritt in die Venen am Halse.

Die Therapie bei Lufteintritt in grössere Venen ist ziemlich machts. In prophylactischer Beziehung empfiehlt es sich, bei Operationen in er Nähe des Thorax, also ganz besonders am Halse und im Gebiet der ena subclavia und Vena anonyma, so vorsichtig als möglich zu verfahren. st eine grosse Vene verletzt und Luft aspirirt worden, so verschliesse man ie Venenöffnung sofort mit dem Finger, besonders während der Inspiration nd fülle die Wunde mit $^1/_{10}$% Sublimat- oder 3 % Carbollösung an. Allzu stes Austupfen der Wunde mit einem Tupfer ist bei Operationen am Halse, berhaupt bei Venenverletzungen in der Nähe des Herzens zu vermeiden, eil an trockenen Wunden die Luftaspiration begünstigt wird. Während er Exspiration treten die Luftblasen zuweilen wieder aus der Venenwunde ach aussen, weshalb H. Fischer mit Recht die Anregung energischer Expirationsbewegungen durch Compression des Thorax empfohlen hat. Die ene ist sodann baldigst central und peripher von der Verletzung zu unterinden, um das weitere Eindringen von Luft zu verhindern. Ist eine rössere Menge Luft von den Halsvenen aspirirt und bereits in das rechte lerz gelangt, denn ist eine wirksame Behandlung kaum möglich, der Tod rfolgt in solchen Fällen gewöhnlich augenblicklich. Die Aspiration der uft aus dem Herzen ist unausführbar. —

§ 90.

Die Gefäss-Unterbindungen am Halse.

Die Unterbindung der Arterien des Halses (Anonyma, Subclavia, Carotis communis, Carotis ext. und int., art. thyreoidea uperior und inferior, lingualis, vertebralis). — Die Unterbindung er Arterien am Halse wird natürlich streng aseptisch in der Weise ausgeführt, dass nach Trennung der bedeckenden Weichtheile oder Erweiterung iner vorhandenen Wunde die betreffende Arterie blossgelegt, isolirt wird nd dass man dann einen aseptischen Seiden- oder Catgutfaden fest um die Arterie zusammenknotet. Die Operationsstelle wird vor der Operation sorgältig abgeseift, rasirt, mit Aether abgerieben und dann mit $^1/_{10}$% Sublimat- oder 3 % Carbollösung desinficirt. Nach Durchtrennung der Haut und der Fascie dringt man präparatorisch oder mehr stumpf mit dem Finger, mit einer Hohlsonde oder mit dem Messerstiel in die Tiefe. Ist die Arterienscheide freigelegt, dann hebt man dieselbe vorsichtig mit einer Hakenpincette vom Arterienrohr ab und eröffnet sie durch einen flachen Schnitt mit einem Messer, einer Cooper'schen Scheere oder besser stumpf mittelst einer Sonde. Nach allseitiger Isolirung der Arterie von der Arterienscheide wird mittelst eines Unterbindungshakens ein aseptischer Seiden- oder Catgutfaden hinter die Arterie geführt und derselbe dann fest zusammengeknotet, indem man gewöhnlich, bei grösseren Arterien zwei doppelte oder chirurgische Knoten und dann noch einen einfachen Knoten ausführt. Bei der Schürzung des chirurgischen Knotens werden die Fadenenden zweimal, beim gewöhnlichen einfachen Knoten nur einmal um einander geschlungen. Bei Verletzungen der Arterien, z. B. bei Stichverletzungen, werden die Gefässe stets, wie oben erwähnt, behufs Vermeidung von Nachblutungen aus der Gefässwunde, zweimal, central und peripher vom Stich, unterbunden und die Stichstelle kann man dann exstirpiren oder einfach durchschneiden. Alle an der Ver-

letzungsstelle etwa abgehenden Aeste müssen, wie gesagt, ebenfalls unterbunden werden, um Nachblutungen sicher zu vermeiden.

Bei vollständiger Durchtrennung einer Arterie werden die beiden Enden mit einer Arterienklemme gefasst und dann unterbunden.

Die Operationswunde wird sodann schliesslich an der tiefsten Stelle drainirt, durch Naht geschlossen und durch einen aseptischen Deckverband um Kopf, Hals und Brust bedeckt. Besonders bei bereits inficirten Wunden oder Quetschwunden ist die Tamponade der Wunde mit Jodoformgaze zu empfehlen.

Die Continuitätsunterbindung der Venen wird im Wesentlichen in derselben Weise ausgeführt, wie wir es eben für die Arterien beschrieben haben.

Jede Gefässunterbindung am Halse soll möglichst isolirt ausgeführt werden, d. h. das Mitfassen des umliegenden Gewebes, besonders auch der Nerven, soll stets vermieden werden. —

Unterbindung der Arteria anonyma.

1. Die Unterbindung der Arteria anonyma.

Topographie: Der Truncus anonymus, 20 mm lang und 13 bis 14 mm im Durchmesser, liegt als mächtiger Gefässstamm hinter dem Manubrium sterni auf der Trachea und wird zum Theil durch die Vena anonyma bedeckt. An der äusseren Seite der Arterie verläuft der N. vagus in das Cavum mediastini post. hinab. Die Theilungsstelle der Arterie in Subclavia dextra und Carotis dextra liegt unmittelbar neben der Pleurakuppe hinter dem Manubrium sterni in der Gegend der Articulatio sterno-clavicularis. Von den 18 in der Literatur vorhandenen Unterbindungen der Anonyma, welche fast sämmtlich wegen Aneurysmen an der Theilungsstelle der Arterie ausgeführt wurden, ist nur eine (von Smith, New-Orleans 1864) glücklich verlaufen.

Meist wurde die Ligatur so vorgenommen, dass Art. subclavia und Carotis dextra an ihrer Ursprungsstelle aufgesucht wurden und dass man von hier aus in das Mediastinum anticum auf die Anonyma vordrang. Die Art der Schnittführung ist sehr verschieden.

Ausführung der Operation. Der Kopf wird stark nach rückwärts gebeugt und etwas nach links gedreht. Der Hautschnitt nach v. Langenbeck (s. Fig. 232) beginnt etwa 5 cm über der Insertion des rechten Sterno-cleido-mastoideus, verläuft an seinem inneren Rande nach abwärts bis zum Rande des Manubrium sterni, biegt hier bogenförmig um und zieht dann noch einige Centimeter am medialen Rande des linken Kopfnickers in die Höhe. Im Verlaufe dieses Hautschnittes wird Platysma und die obere Halsfascie durchschnitten, man dringt dann zwischen Sterno-cleido-mastoideus und M. sterno-hyoideus stumpf mit Finger und Scalpellstiel in die Tiefe. Wenn nöthig, wird man den M. sterno-hyoideus und sterno-thyreoideus

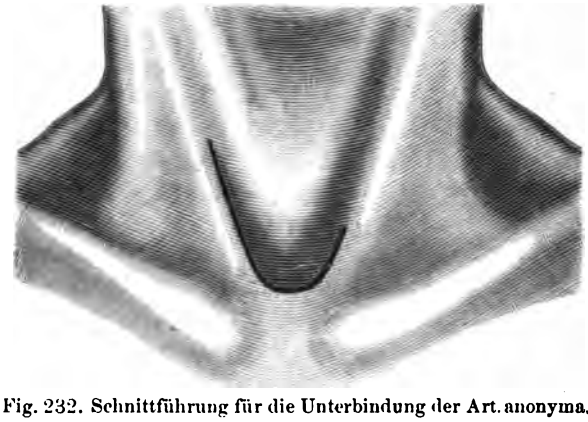

Fig. 232. Schnittführung für die Unterbindung der Art. anonyma.

hts oder auch links durchtrennen. Die rechte Sternalportion des Kopf-
kers kann in der Regel geschont werden. Nun wird die Carotis com-
nis blossgelegt, indem man die Vena jugularis und den N. vagus vor-
ıtig mit einem stumpfen Haken von der Arterie nach aussen abzieht.
: N. vagus liegt hinter der Vena jugularis und an der Aussenseite der
otis. Verfolgt man nun die Carotis centralwärts, so gelangt man zur
. subclavia dextra. Dieselbe wird ebenfalls unter vorsichtiger Schonung
N. vagus, N. recurrens und phrenicus isolirt, man verfolgt dann die
ıclavia centralwärts und gelangt so leicht zum Truncus anonymus. Der
vagus dexter liegt an der Vorderseite des Ursprunges der Subclavia, der
r vom Vagus abgehende Ramus recurrens umfasst die Subclavia schlin-
förmig, endlich verläuft der N. phrenicus zwischen Art. subclavia und
ıa anonyma in die Brusthöhle. Um die isolirte Anonyma führt man
unten nach oben unter Schonung der Pleura vorsichtig einen Arterien-
en, welcher mit einem aseptischen Seidenfaden versehen ist. Die Ligatur
l etwa $1^1/_2$ cm vor der Bifurcation angelegt und der Faden darf nur
z allmählich zusammengeschnürt werden, damit die Circulation nicht
tzlich erlischt.

Mott, welcher zuerst 1818 die Art. anonyma unterband, hat einen
)penschnitt empfohlen. Derselbe beginnt in der Mitte der Incisura sterni
. verläuft dann, etwa 9 cm lang, entsprechend dem oberen Rande des
lüsselbeins nach auswärts; ein zweiter, ebenso langer Schnitt am inneren
ıd des rechten Kopfnickers trifft mit dem Anfang des ersten Schnittes
oberen Rande des Sternums zusammen. Dieser Hautlappen wird nach
n abgelöst, das Platysma, die Insertion der Sternalportion des Kopf-
ters und die MM. sterno-hyoideus und sterno-thyreoideus werden durch-
ınt und dann wie oben verfahren. Dieses Verfahren von Mott ergiebt
l die grösste Zugänglichkeit.

Bardenheuer hat die directe Blosslegung der Anonyma durch
section der Knochendecke vorgeschlagen, indem er von einem T-Schnitt
entlang des oberen Randes des Manubrium sterni und über die Mitte
Sternums subperiostal das Manubrium sterni sammt den Enden der
en Rippen und der Schlüsselbeine resecirt.

Der Collateralkreislauf nach Verschluss der Anonyma verläuft durch
linke Carotis und Vertebralis in die peripheren Bahnen der rechten
otis und Vertebralis. Smith musste nachträglich wegen Nachblutung
Art. vertebralis noch unterbinden. Um diese zu verhüten, könnte man
er gleichzeitig mit der Ligatur des Truncus anonymus auch die der Art.
ebralis dextra ausführen.

2. Die Unterbindung der Art. subclavia.

Unterbindung der Art. subclavia.

Topographie. Die Subclavia entspringt rechts aus der Art. anonyma, links aus Arcus aortae und verläuft dann bogenförmig zwischen dem M. scalenus anticus und ius über die erste Rippe hinweg hinter dem Schlüsselbein nach der Achselhöhle hin. ihrer äusseren Seite und etwas nach hinten liegt der Plexus brachialis, die Vena clavia liegt vor der Arterie und medial von ihr. Am M. scalenus anticus liegt Arterie hinter und die Vene vor demselben. Vor dem Durchtritt durch die ani wird die Arterie von den untersten Ende der Vena jugularis int. bedeckt. chen beiden Gefässen liegt hier der N. vagus und rechts hinter der Arterie der ecurrens.

Von Wichtigkeit für die Unterbindung der Subclavia ist besonders die Lage der Vena jugularis ext. Sie läuft hinter dem lateralen Rande des Kopfnickers nach abwärts und mündet vor dem Scalenus anticus in die Vena subclavia. Bei der Unterbindung der Art. subclavia oberhalb des Schlüsselbeins sollte man stets die Vena jugularis ext. aufsuchen, doppelt unterbinden und dann durchschneiden, um nicht in Folge einer unfälligen Verletzung der Gefahr des Lufteintritts ausgesetzt zu sein. Dasselbe gilt von der ebenfalls quer vor dem Scalenus anticus oberhalb des Schlüsselbeins verlaufenden Vena transversa scapulae. Links liegt zwischen der Art. subclavia und dem Oesophagus der Ductus thoracicus, welcher von oben kommend, in dem Winkel zwischen Vena jugularis interna und Vena subclavia einmündet.

Die Unterbindung der Subclavia wird entweder oberhalb oder unterhalb des Schlüsselbeins vorgenommen (Fig. 233, 1. 2).

Unterbindung der Subclavia oberhalb des Schlüsselbeins.

Die Unterbindung der Art. subclavia oberhalb des Schlüsselbeins wird in der Weise ausgeführt, dass man den Kopf nach der entgegengesetzten Seite beugt und das Schlüsselbein durch Zug am Arm nach abwärts und medial nach unten drängt, um die Zugänglichkeit zu erhöhen. Unter die Schultern wird ein Rollkissen gelegt.

Der horizontale Hautschnitt (s. Fig. 233, 1) beginnt in der Nähe des lateralen Randes des Kopfnickers, 1 Finger breit über dem Schlüsselbein, und verläuft nun parallel der Clavicula in einer Ausdehnung von etwa 9 bis 10 cm bis in die Nähe des vorderen Cucullarisrandes. Nach Durchtrennung von Haut und Platysma sucht man am lateralen Rande des Sterno-cleido-mastoideus die Vena jugularis ext. auf, unterbindet sie doppelt und durchschneidet sie. Nach Spaltung der tiefen Fascie und nachdem man den M. omohyoideus nach aussen geschoben, sucht man, stumpf in die Tiefe dringend, das Tuberculum Scaleni antici (Lisfranc), d. h. die Ansatzstelle des Scalenus anticus an der ersten Rippe auf. An der Aussenseite dieses Tuberculum liegt die Arterie. Man findet das Tuberculum leicht, wenn man daran festhält, dass der unterste Theil des hinteren Randes des Kopfnickers mit dem Aussenrande des Scalenus in einer Ebene liegt. Auch der nach Spaltung der tiefen Fascie sichtbare Plexus brachialis und der Scalenus anticus selbst können als Wegweiser dienen. Man dringt stumpf mit dem Finger nach aussen vom Tuberculum scaleni in die Tiefe, wobei man sich aber nicht zu hart am Schlüsselbein halten soll, und findet hier zwischen der nach innen liegenden Insertion des Scalenus anticus und dem Plexus brachialis die Arteria sub-

Fig. 233. Schnitte für die Ligatur der Subclavia, der Carotis und ihrer Aeste.

1. 2. Schnittführung für die Unterbindung der Subclavia. 3. Schnitt für die Ligatur der Art. axillaris. 4. und 5. Schnitt für die Ligatur der Carotis communis. 6. Carotis ext. 7. Art. lingualis. 8. Art. maxillaris ext. 9. Art. temporalis superficialis. 10. Art. occipitalis.

clavia, am Lebenden pulsirend, an der Leiche als ein unter dem Finger hinwegrollendes Band. Die das Operationsterrain oft in störender Weise kreuzende Vena transversa scapulae wird nach Bedarf doppelt unterbunden und durchschnitten. Die Vena subclavia, welche ja vor dem Scalenus anticus liegt, bekommt man gar nicht zu Gesicht. Wenn man den Sterno-cleido-mastoideus ordentlich durch Wundhaken medianwärts, das Schlüsselbein in der oben beschriebenen Weise nach abwärts ziehen lässt, dann kann man den Unterbindungsfaden mittelst eines Arterienhakens leicht um die Arterie legen, was am besten von aussen nach innen geschieht.

Unterbindung der Subclavia unterhalb des Schlüsselbeins.

Bei der schwierigeren und daher seltener ausgeführten Unterbindung der Subclavia unterhalb der Clavicula an der vorderen Brustwand ist zu bedenken, dass die Arterie hier in der sog. MOHRENHEIM'schen Grube viel tiefer liegt, als oberhalb des Schlüsselbeins. Der Hautschnitt verläuft etwa 10 cm lang parallel der lateralen Hälfte des Schlüsselbeins, etwa 1 Finger breit unterhalb desselben, bis zum Proc. coracoideus (s. Fig. 233, 2). Bei der Durchtrennung der Haut und der oberflächlichen Fascie achte man auf die Erhaltung der aussen liegenden Vena cephalica. Der Aussenrand des M. pectoralis major wird nach Bedarf entsprechend weit quer eingeschnitten. Nach Spaltung der Fascia coraco-brachialis dringt man mit dem Finger stumpf in der MOHRENHEIM'schen Grube zwischen M. deltoideus, subclavius und Pectoralis major in die Tiefe und findet hier die Arterie nach innen vom Plexus brachialis und zum Theil von der Vene bedeckt. Letzere wird nach innen, ersterer nach oben und aussen geschoben und von innen her wird der Arterienhaken um die isolirte Arterie geführt.

Nachblutungen nach der Unterbindung der Subclavia sind häufig, wohl in Folge der grossen Spannung in der Arterie. Die Mortalität beträgt nach HUETER 47,2%. Man operire streng aseptisch, damit nicht etwa in Folge der Eiterung eiterige Pleuritis etc. entsteht.

Der Schnitt 3 in Fig. 233 bezieht sich auf die Unterbindung der Art. axillaris, er eignet sich besonders für die prophylactische Blutstillung bei der Exarticulatio humeri (s. Chirurgie der Schulter). —

Die Unterbindung der Carotis communis.

3. Die Unterbindung der Carotis communis:

Topographie. Die Art. carotis communis entspringt rechts aus dem Truncus anonymus, links aus dem Arcus aortae. Die Arterie verläuft im Wesentlichen in der Richtung des Kopfnickers von der Articulatio sterno-clavicularis nach oben. In ihrem unteren Theile liegt sie zwischen den beiden Köpfen des Kopfnickers, dann tritt sie an den inneren Rand desselben. Die Arterie liegt unter der tiefen Halsfascie, welche hier die Gefässscheide bildet, und zwar nach innen von der Vena jugularis, welche die Arterie theilweise deckt. Zwischen beiden etwas nach rückwärts aber unmittelbar anliegend befindet sich der N. vagus. Hinter der Gefässscheide liegt der Grenzstrang des N. sympathicus. In der Höhe des Kehlkopfes liegt der Ramus descendens des N. hypoglossus an der vorderen Fläche der Arterie und lateralwärts der sog. Carotidenhöcker, d. h. der Querfortsatz des 6. Halswirbels.

In der Höhe des oberen Randes des Schildknorpels theilt sich die Arterie in Carotis externa und interna (s. Fig. 234). Eigentliche Aeste gehen von der Carotis communis nicht ab.

Von den Abnormitäten des Ursprungs der Carotis communis ist besonders eine wichtig, wenn nämlich die linke Carotis aus dem Truncus anonymus entspringt und vor oder hinter der Trachea schräg nach aufwärts verläuft.

Die Unterbindung der Carotis communis wird am häufigsten und leichtesten in der Höhe des Kehlkopfs am inneren Rande des Sterno-cleido-

mastoideus ausgeführt. Der etwa 6—8 cm lange Hautschnitt am inneren Rande des Kopfnickers beginnt in der Höhe des oberen Randes des Schildknorpels. Das Tuberculum caroticum, d. h. der Querfortsatz des 6. Halswirbels, oder das in gleicher Höhe liegende Ligamentum crico-thyreoideum medium s. conicum soll die Mitte des Hautschnittes bilden. Nach Spaltung der Haut und des Platysma unter Vermeidung der Venen, besonders auch der Vena jugularis ext. im oberen Theile des Schnittes und nach Durchtrennung der oberflächlichen Fascie liegt der innere Rand des Kopfnickers bloss. Entsprechend dem leicht zu fühlenden Proc. transversus des 6. Halswirbels (Tuberculum caroticum) werden der Kopfnicker und die sonstigen Weichtheile nach aussen und der innere Wundrand medialwärts abgezogen. Die nun sich darbietende Gefässscheide wird vorsichtig eröffnet, nachdem der sie kreuzende M. omohyoideus nach unten gezogen wurde. Die Arterie muss nun sorgfältig von der nach aussen von ihr liegenden Vene isolirt werden. Auf der Arterie befindet sich der Ramus descendens n. hypoglossi, hinter ihr zwischen Arterie und Vene der Vagus. Die Isolirung der Arterie vom N. vagus muss sehr sorgfältig und sicher geschehen. Der Arterienhaken ist von aussen um die Arterie herumzuführen. Die Arterie wird am besten in der Höhe des Carotidenhöckers unterbunden.

Die Ligatur der Carotis communis oberhalb des Schlüsselbeins ist wegen der tiefen Lage der Arterie, ihrer Bedeckung durch die Vene und in Folge der Nähe des Ductus thoracicus linkerseits viel schwieriger. Von den einzelnen Methoden ist wohl die von Zang am meisten zu empfehlen. Bei dieser Methode wird die Arterie zwischen den beiden Ursprüngen des M. sterno-cleido-mastoideus aufgesucht.

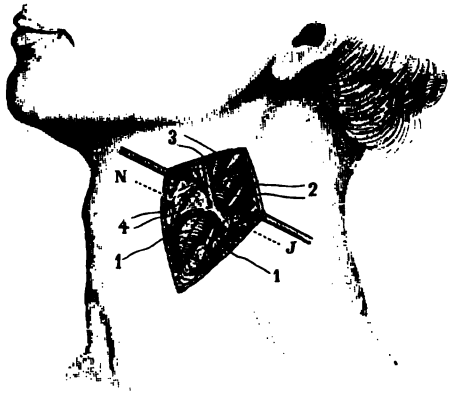

Fig. 234. Die Theilungsstelle der Carotis communis, die bedeckenden Weichtheile, Haut, Platysma, Kopfnicker etc. sind zur Seite gezogen. 1. Fadenschlinge für die Unterbindung der Carotis communis, 2. für die Carotis interna, 3. für die Carotis ext. und 4. für die Art. thyreoidea superior. J. Vena jugularis. N. Nervus laryngeus sup. Zwischen der Carotis communis und Vena jugularis ist der N. vagus sichtbar.

Der etwa 6—8 cm lange Hautschnitt (Fig. 233, 4) zwischen den beiden Köpfen des Kopfnickers reicht bis zum Schlüsselbein. Nach Spaltung des Platysma dringt man in dem Schlitz zwischen den beiden Köpfen des Sterno-cleido-mastoideus stumpf in die Tiefe, bis die Vena jugularis int. sichtbar wird. Die Vene wird mit der Schlüsselbeinportion des Kopfnickers vorsichtig nach aussen, die Sternalportion sammt den MM. sterno-hyoideus und sterno-thyreoideus nach innen gezogen. An der Innenseite der Vene erscheint der N. vagus, mehr nach innen und tiefer liegt die Arterie.

Statistisches über die Ligatur der Carotis communis.

Statistisches über die Ligatur der Art. carotis communis. — Albertis hat die statistischen Angaben von Lefort (411 Beobachtungen) und Wieth (fast 800 Be-

achtungen) zusammengestellt. Die hauptsächlichste Gefahr der Unterbindung der Art. rotis communis bildet die nachfolgende Gehirnstörung. Von 320 Fällen wurden 0 geheilt, 132 starben. Von diesen 132 Todesfällen sind 73 allein durch die Gehirnfection bedingt. Die Gehirnsymptome bestehen in Synkope, Koma, Delirien, Convulsionen, Kopfschmerz derselben Seite, Hemiplegie der anderen Seite, Aphonie, Dysagie, Dyspnoe u. s. w. Von 370 Fällen von Ligatur der Carotis communis war in 0 Fällen das Gehirn in Mitleidenschaft gezogen, 78 starben (1 : 5). Die Ligatur beider rotiden wurde 23 mal ausgeführt (1 mal in einer Sitzung), 18 Heilungen, nur 5 Todesfälle. ie Unterbindung wurde besonders ausgeführt wegen Verletzungen, wegen secundärer Blungen durch Usur der Carotis, wegen Aneurysmen, bei Geschwulstoperationen, Epilepsie d wegen sonstiger nervöser Störungen, z. B. wegen Trigeminus-Neuralgie u. s. w. —

4) Unterbindung der Art. carotis externa und interna.

Unterbindung der Carotis externa und interna.

Die Theilung der Carotis communis in ihre beiden Aeste Carotis externa d interna erfolgt, wie oben gesagt, in der Höhe des oberen Schildknorpelndes (s. Fig. 234). Die Carotis externa liegt median (Fig. 234, 3) und e Carotis interna nach aussen (Fig. 234, 2). Die Carotis ext. ist auch durch kenntlich, dass sehr bald nach ihrem Ursprung die Art. thyreoidea perior abgeht. Die Arterien werden von der Vena facialis communis deckt.

Am besten verfährt man bei der Unterbindung der Carotis externa d interna so, dass man durch einen Schnitt am Innenrand des Kopfnickers, wa vom Kieferwinkel nach abwärts, den obersten Abschnitt der Carotis mmunis blosslegt und letztere bis zur Theilungsstelle verfolgt. Hier eröffnet an die Gefässscheide desjenigen Astes, welchen man unterbinden will. Der amm der Carotis ext. ist nur 1—1 $^1/_2$ cm lang. Es gilt als Regel, die Unterndung der Carotis ext. stets zwischen dem Ursprung der Art. thyreoidea perior und lingualis vorzunehmen. Wyeth empfiehlt nach Unterbindung r Art. carotis ext. auch stets die Art. thyreoid. sup. zu unterbinden.

Die Arteria carotis ext. theilt sich bekanntlich etwa in der Höhe des rläppchens in ihre beiden Endäste, Art. temporalis und maxillaris int. er kann die Carotis externa zwischen hinterem Kieferrand und Innenrand s Kopfnickers durch einen Schnitt parallel dem ersteren unterbunden rden (s. Fig. 233, 6). Eventuell wird man nicht den kurzen Stamm, sonrn die einzelnen Aeste der Carotis ext. unterbinden.

Nach Unterbindung der Art. carotis int. wird der Collateralkreislauf im esentlichen durch den Circulus arteriosus Willisii und durch die Art. hthalmica hergestellt. Gluck hat die Unterbindung der Carotis int. im nalis caroticus nach entsprechender partieller Meisselresection der Felseninpyramide, z. B. wegen Aneurysma, vorgeschlagen. —

Unterbindung der Art. lingualis, maxillaris ext. und occipitalis.

5) Bezüglich der Unterbindung der Art. lingualis (Fig. 233, 7) der axillaris ext. (Fig. 233, 8). der Art. temporalis superficialis g. 233, 9) und der Art. occipitalis (Fig. 233. 10) s. § 26 und § 62. —

Unterbindung der Art. thyreoidea superior.

6) Unterbindung der Art. thyreoidea superior (Fig. 234. 4). — ie oben erwähnt, entspringt die Art. thyreoidea superior aus der rotis ext. gleich oberhalb der Theilungsstelle der Carotis communis in der he des oberen Schildknorpelrandes. Sie steigt anfangs in die Höhe und ndet sich dann im Bogen nach abwärts, bis sie den oberen Rand des itenlappens der Schilddrüse erreicht, in welchem sie nach dem Isthmus verläuft.

Bei der Unterbindung der Art. thyreoidea sup. macht man den Hautschnitt etwa vom Kieferwinkel nach abwärts parallel dem Innenrande des Kopfnickers. Nach Durchtrennung der Haut, des Platysma und der oberflächlichen Fascie findet man die Arterie etwa 1—1 $^1/_2$ cm oberhalb des M. omohyoideus in dem Dreieck, welches von letzterem Muskel, dem Biventer und Sterno-cleido-mastoideus gebildet wird. Carotis, Vena jugularis und Kopfnicker müssen vorher nach aussen gezogen werden. —

Unterbindung der Art. thyreoidea inferior.

7) Unterbindung der Art. thyreoidea inferior, welche bekanntlich aus dem Truncus thyreo-cervicalis der Subclavia entspringt, zu unterbinden, dringt man (nach Velpeau) im unteren Dritttheile des Halses am Innenrande des Kopfnickers und dann zwischen Carotis und Trachea in die Tiefe. Die Arterie liegt in der Nähe des 5. bis 7. Halswirbels, sie verläuft quer über den Oesophagus. Vor der Arterie steigt das Halsgeflecht des Sympathicus hinab und der N. recurrens kreuzt die Arterie meist dort, wo sie sich in einen aufsteigenden und absteigenden Ast theilt (s. Fig. 242 und 243 S. 452—453). Am sichersten vermeidet man eine Verletzung resp. ein Mitfassen des N. recurrens, wenn man die Arterie central von dieser Theilungsstelle unterbindet. Um die sympathischen Nerven vorher nicht zu verletzen, hat Drobnik empfohlen, am äusseren Rande des Kopfnickers einzugehen, den Truncus thyreo-cervicalis aufzusuchen und diesen zwischen den Ursprüngen der Art. cervicalis ascendens und superficialis zu unterbinden s. S. 452—453 und S. 467. —

Unterbindung der Art. thyreoidea inferior nach Rydygier.

Rydygier hat die Unterbindung der Art. thyreoid. inf. in folgender Weise empfohlen: 6—8 cm langer Schnitt 2 cm oberhalb der Clavicula und parallel derselben, sodass die kleinere Hälfte des Schnitts auf dem M. sterno-cleido-mastoideus liegt. Nach Durchtrennung der Haut, des Platysma und der oberflächlichen Halsfascie, löst man von oben nach unten unter dem M. sterno-cleido-mastoideus das lockere Zellgewebe, um an den inneren Rand des M. scalenus anticus zu gelangen; die grossen Gefässe und der N. vagus bleiben an der hinteren Fläche des Sterno-cleido-mastoideus liegen und werden mit dem Finger nach oben gehoben. In den so gebohrten Spalt setzt man einen oder zwei stumpfe lange Haken und lässt den Sterno-cleido-mastoideus sammt den grossen Gefässen und dem Vagus nach vorn und innen ziehen. Jetzt sieht man in dem klaffenden Spalt nach innen vom Scalenus den Truncus thyreo-cervicalis pulsiren und die Art. thyreoidea inf. in einem Bogen nach innen abbiegen. Doppelte Unterbindung der isolirten Arterie. Der über dem M. scalenus ant. von oben aussen nach unten innen verlaufende N. phrenicus kann nicht verletzt werden. Sonstige Methoden der Unterbindung s. S. 467. —

Unterbindung der Art. vertebralis.

8) Unterbindung der Art. vertebralis. — Die Topographie der Arterie ist bereits oben S. 409 angegeben.

Die Unterbindung der Arterie wird in ihrem unteren Theile vor dem Eintritt in den Knochencanal des Foramen transversum des 6. Halswirbels vorgenommen. Den Hautschnitt verlegt man am besten an den Aussenrand des Kopfnickers in der Gegend des 6. Halswirbels schräg nach abwärts. Am Innenrande des Sterno-cleido-mastoideus einzugehen, ist nicht so zweckmässig, man trifft dann die Arterie zu nahe an ihrem Ursprunge aus der Subclavia.

Haut, Platysma und oberflächliche Fascie werden entsprechend dem Aussenrande des Kopfnickers durchtrennt, wobei man im oberen Mundwinkel die Vena jugularis ext. schont oder nach doppelter Unterbindung zwischen den zwei Ligaturen durchschneidet. Die nicht eröffnete Gefässscheide der

Carotis communis und der Kopfnicker werden nach innen gezogen. Am gerade gestellten und etwas nach vorn geneigten Kopfe des Kranken sucht man nun mit dem Finger in der Tiefe den höckerigen Vorsprung des sechsten Halswirbels, das bei der Unterbindung der Carotis communis bereits erwähnte Tuberculum caroticum (CHASSAIGNAC) auf und medianwärts von diesem Höcker fühlt man die Arterie in dem Muskelspalt zwischen dem M. Scalenus anticus und longus colli auf der Halswirbelsäule. Die Vene liegt nach aussen von der Arterie. Die genannten Muskeln werden nach der Seite gezogen und ein kurz gebogener Arterienhaken wird von aussen her um die Arterie gelegt.

Unterbindung der Art. vertebralis wegen Epilepsie.

W. ALEXANDER hat die uni- oder bilaterale Unterbindung der Art. vertebralis behufs Heilung der Epilepsie empfohlen. Die Erfolge in den von ALEXANDER so behandelten 21 Fällen scheinen günstig zu sein. Nach ROMAN v. BARACZ ist die uni- oder bilaterale Unterbindung der Art. vertebralis bis jetzt 45 mal wegen Epilepsie ausgeführt worden, in 8 Fällen erfolgte definitive Heilung, 11 mal Besserung, 19 Fälle waren erfolglos und in 7 ist der Erfolg unbekannt. Frische Fälle von Epilepsie sind für die Unterbindung der Art. vertebralis am geeignetsten, die JACKSON'sche Epilepsie passt nicht für die Unterbindung, hier ist die Trepanation indicirt. Warum die Unterbindung der Art. vertebralis heilend oder lindernd auf die Epilepsie einwirkt, ist bis jetzt noch unklar, vielleicht spielt dabei die unbeabsichtigte, aber öfters vorgekommene Verletzung des Sympathicus eine Rolle. —

§ 91.

Die Nervenverletzungen und Nerven-Operationen am Halse.

Nervenverletzungen und Nervenoperationen am Halse. — Wir erwähnen zuerst die Verletzungen des Plexus cervicalis resp. brachialis. Dieselben bestehen theils in Quetschungen durch Stoss und Schlag, z. B. mit oder ohne Fractur des Schlüsselbeins, dann in partiellen oder totalen Durchtrennungen oder Zerreissungen durch Schussverletzung oder durch Hieb- und Stichwunden, besonders in der Gegend des Aussenrandes des Kopfnickers. Je nach dem Grad und der Ausdehnung der Verletzungen treten dann entsprechende Lähmungserscheinungen bis zu totaler Lähmung des betreffenden Armes auf. Partielle und vorübergehende Lähmungen sind besonders durch Stichwunden, durch Quetschungen und durch Compression des Plexus durch Bluterguss, Fremdkörper u. s. w. bedingt. In der Regel sind sehr heftige Schmerzen vorhanden. Nach leichteren Verletzungen, z. B. nach Quetschungen des Nervenplexus beobachtet man häufig Reizerscheinungen in der Form von Zuckungen, Hyperästhesie und Neuralgie.

Die motorische Lähmung des Armes kann eine vollständige sein, während die Sensibilitätslähmung nur partiell ist, wenn intacte Nervenbahnen durch collaterale Bahnen die Sensibilität noch fortleiten.

Zuweilen treten indirecte Lähmungen im Gebiet des nicht verletzten Plexus brachialis auf, indem z. B. eine traumatische Neuritis eines benachbarten, mit dem Plexus anastomosirenden Nerven auf denselben übergeht. Alle Lähmungen in Folge der Verletzung sind sofort nach dem Trauma vorhanden. Die später secundär auftretenden Lähmungen sind in der Regel durch degenerative Processe, durch Compression in Folge von Callus nach Schlüsselbein-, Rippen- oder Wirbelfractur, durch Narbencontraction oder durch einen Fremdkörper, z. B. durch eine eingeheilte Kugel bedingt. In

solchen Fällen nehmen die Lähmungserscheinungen entsprechen mählichen Steigerung des Druckes continuirlich zu.

In Folge länger bestehender Lähmungen nach Nervenverletzu dann allmählich immer mehr die bekannten trophischen Störunge und Muskeln auf, wie sie in meinem Lehrbuch der allgemeinen 2. Aufl. S. 362 ff. kurz geschildert worden sind.

Die Prognose der traumatischen Lähmung hängt ab von der Verletzung, jedoch hat man selbst nach totaler Lähmung z. B. in Folge von Schussverletzung des Plexus brachialis, weniger vollständige Heilung beobachtet. Sehr günstig ist im a die Prognose der Compressionslähmungen, hier hat man nach des drückenden Callus, des Fremdkörpers sofort die Lähmung den sehen.

Die Behandlung der traumatischen Lähmung des Plexus geschieht nach den im Lehrbuch der allgemeinen Chirurgie, 2. Au nauer geschilderten Grundsätzen. Vor allem wird man an der b Stelle den Plexus blosslegen und dann je nach dem Befund verfa eventuell die Naht des durchtrennten Plexus vornehmen (s. Allg. C S. 374), einen drückenden Fremdkörper oder den Callus beseitig züglich der Behandlung von Nervendefecten s. Lehrbuch der Chirurgie 2. Aufl. S. 375.

Dehnung des Plexus cervicalis resp. brachialis.

Dehnung des Plexus cervicalis resp. brachialis. — erscheinungen (Zuckungen, Neuralgieen) ist, abgesehen von de wohl vor allem die Dehnung des Plexus cervicalis resp. brac v. NUSSBAUM indicirt und sind damit befriedigende Resultate erzi Behufs Dehnung des Plexus wird der Patient so gelagert, da treffende Schulter nach abwärts gedrängt und der Kopf nach de gesetzten Seite gebeugt wird. Man macht sodann eine Längsin 6—8 cm) am vorderen Rande des M. cucullaris und zwar in sein Theile bis etwa 3 Querfinger breit oberhalb der Clavicula. N trennung von Haut, Platysma und Fascie dringt man oberhalb d hyoideus und der hier liegenden Art. transversa colli zwischen und Scalenus anticus einerseits und dem Cucullaris anderseits st Tiefe und trifft dann nach Spaltung der tiefen Halsfascie sogle Plexus. Nach stumpfer Isolirung des Plexus hebt man ihn mi Arterienhakens aus der Tiefe hervor, eröffnet die Nervenscheide denselben nun mittelst Daumen- und Zeigefinger in centripetaler fugaler Richtung dehnen.

Höher oben findet man den Plexus cervicalis am be Längsschnitt am hinteren Rande des M. sterno-cleido-mastoideus 6 cm lange Hautschnitt beginnt ungefähr 3 Querfinger breit unt Proc. mastoideus.

Die Nachbehandlung nach der Dehnung des Plexus cer brachialis besteht in Massage, methodischen Uebungen und Anw Electricität. —

Sonstige Nervenverletzungen am Halse.

Sonstige Nervenverletzungen am Halse. — Von den Nervenverletzungen am Halse sind besonders wichtig die V

des N. vagus und des Ramus recurrens vagi, des N. phrenicus, sympathicus, hypoglossus und accessorius Willisii.

Verletzungen des Vagus und Recurrens.

Der N. vagus kann besonders bei Geschwulstexstirpationen am Halse verletzt werden. Bei Unterbindung der Art. carotis communis kann der zwischen Arterie und Vena jugularis liegende Nerv, wie wir oben sahen, bei ungenügender Isolirung der Carotis mit in die Schlinge gefasst werden. Der N. recurrens kann in ähnlicher Weise bei Ligatur der Art. thyreoidea inf. mitgefasst oder bei Kropfexstirpation verletzt werden (s. § 99 Kropf).

Nach einseitiger Durchtrennung des Vagus sind Puls und Respiration in der Regel nicht verändert, bei einseitiger Durchschneidung des Recurrens entsteht aber einseitige Lähmung der Stimmbanderweiterer. Die Stimme ist rauh und heiser, oder der Kranke ist aphonisch (s. Krankheiten des Kehlkopfs § 105). Zuweilen beobachtet man auch nach einseitiger Durchtrennung des Vagus Pneumonie und Schlingbeschwerden. Bei Reizung des N. vagus erfolgt vor allem Pulsverlangsamung. Schou empfiehlt bei Durchschneidung des N. vagus oder des recurrens sofort die Tracheotomie zu machen und die Trachea zu tamponiren, um der Entwickelung einer Schluckpneumonie vorzubeugen.

Bei beiderseitiger Verletzung resp. Durchtrennung des Vagus und des Recurrens erfolgt der Tod in Folge der Lähmung der Stimmbanderweiterer und in Folge der Herz- und Lungenstörungen (Pulsbeschleunigung (Tachycardie), Pneumonien, Lungenödem). Die krankhafte Beschleunigung des Herzschlags ist nebst der Stimmbandlähmung das häufigste Symptom der Vaguslähmung. Die Lungenerscheinungen (Verminderung und Vermehrung der Athemfrequenz, Dyspnoe, Pneumonieen, Schluckpneumonieen, Lungenödem) wechseln, sie sind ja auch zum Theil durch die Stimmbandlähmung und die Herzaffection beeinflusst. Das sog. Asthma cardiacum (Riegel, Tuczek, Kredel) beobachtet man bei Reizung der pulmonalen und Lähmung der cardialen Fasern, es ist charakterisirt durch starke acute Lungenblähung, enorm gesteigerte Pulsfrequenz, unter Umständen auch durch Dyspnoe mit vermehrter Respirationsfrequenz und Cyanose. —

Verletzungen des Hypoglossus.

Der N. hypoglossus wird vor allem durch Verletzungen in der Regio submaxillaris verletzt, z. B. bei Selbstmordversuch. Die Folge ist eine einseitige resp. beiderseitige motorische Lähmung der Zunge bei uni- oder bilateraler Verletzung. —

Verletzungen des N. phrenicus.

Verletzungen des N. phrenicus führen stets zu Lähmung der entsprechenden Hälfte des Zwerchfells, welche aber gewöhnlich erst durch genauere Untersuchung zu erkennen ist, da ja die willkürliche Athmung durch die Thoraxmuskeln nicht behindert ist, daher können solche Patienten auf Wunsch tief inspiriren (Gowers). Bei beiderseitiger totaler Lähmung der N. phrenici tritt sofort der Tod durch Respirationslähmung ein, wie man es experimentell bei Thieren bewiesen hat. Bei Reizung des N. phrenicus entsteht besonders continuirlicher Husten und Schluchzen in Folge des Krampfes des Zwerchfells. —

Verletzungen des Sympathicus.

Isolirte Verletzungen des N. sympathicus hat man nach Wunden, besonders nach Schusswunden hinter dem Unterkieferwinkel und über dem Schlüsselbein beobachtet. Seeligmüller hat 13 Fälle von traumatischer

Lähmung des Halssympathicus zusammengestellt. Das constanteste Symptom einer Lähmung des Halssympathicus besteht in Verengerung der Pupille und der Lidspalte, in trophischen und vasomotorischen Störungen, z. B. in Röthe der betreffenden Gesichtshälfte, Conjunctivitis, Thränenfluss, Verkleinerung des Bulbus, Myopie u. s. w. Bei Reizung des Sympathicus ist die betreffende Pupille erweitert und ist dieses Symptom nach Seeligmüller bei fast allen Schlüsselbeinfracturen verhanden. Ferner scheint Sympathicus-Reizung allein für sich Beschleunigung des Herzschlags (Tachycardie) hervorzurufen, sie wird auch bei Vaguslähmung beobachtet. Durch Lähmung des zum plexus cardiacus gehenden Sympathicustheils entsteht Verlangsamung des Herzschlags (s. auch S. 453). —

Verletzung des N. accessorius Willisii.

Durch Lähmung des N. accessorius Willisii entsteht besonders Paralyse der von ihm versorgten beiden Halsmuskeln, des M. sterno-cleido-mastoideus und cucullaris, welche aber ausserdem auch noch durch Zweige des Plexus cervicalis innervirt werden. Sein vorderer oder innerer Ast, der sich mit dem Vagus vereinigt, innervirt als N. recurrens die Kehlkopfmusculatur mit Ausnahme des vom N. laryngeus sup. versorgten M. cricothyreoideus, ferner einen Theil des Gaumensegels und die Rachenmuskeln (s. § 101). Durch Lähmung des N. accessorius Willisii resp. des M. sterno-cleido-mastoideus und des M. cucullaris entsteht paralytisches Caput obstipum, durch Reizung desselben Krampf der genannten Muskeln (Caput obstipum spasticum).

Caput obstipum paralyticum und spasticum.

Blosslegung des N. accessorius Willisii.

Die Blosslegung des N. accessorius Willisii, z. B. behufs Dehnung oder Durchschneidung bei sonst unheilbarem Caput obstipum spasticum geschieht am besten am hinteren Rande des Kopfnickers an der Grenze des oberen und mittleren Drittels, indem man hier einen etwa 5—6 cm langen Hautschnitt querfingerbreit unterhalb des Proc. mastoideus beginnt. Der Nerv liegt hier ganz oberflächlich und muss daher Haut und Fascie vorsichtig durchtrennt werden. Der hintere Muskelrand des Kopfnickers wird sodann im oberen Wundwinkel blossgelegt und wenn man dann denselben nach abwärts verfolgt, so stösst man bald auf den schräg verlaufenden und den hinteren Rand des Sterno-cleido-mastoideus umgreifenden Nerven. v. Mosetig-Moorhof hat in einem Falle von Caput obstipum spasticum beide Accessorii mit günstigem Erfolge gedehnt. Auch nach Neurectomien hat man Heilung beobachtet. Am besten dürfte es sein, wenn man beide Methoden combinirt, d. h. nach der Dehnung sofort die Neurectomie ausführt.

Schwartz empfiehlt ebenfalls, den Nerven zu dehnen und dann ein etwa 2 cm langes Stück aus der Continuität desselben zu reseciren. —

§ 92.

Die Wunden der Luftwege.

Die Wunden der Luftwege. — Die subcutanen Verletzungen der Luftwege, die Fracturen der Kehlkopf- und Trachealknorpel haben wir bereits § 88 beschrieben.

Die offenen Wunden der Luftwege sind sehr verschiedenartig. Am häufigsten sind die Wunden der Luftwege durch Schussverletzung oder durch das Rasirmesser des Selbstmörders. Bei der letzteren Verwundung dringt das Messer gewöhnlich zwischen Zungenbein und Schildknorpel in die Rachenhöhle und können auf diese Weise Zunge, Gaumensegel und Epi-

ttis verletzt werden. Die Zunge kann vollständig an der Basis abgetrennt rden, sodass durch Rückwärtssinken derselben an die hintere Rachenwand tsprechende Athembeschwerden entstehen. Alle diese in die Mund- und- chenhöhle penetrirenden Wunden der oberen Halsgegend können durch utung in Folge von Verletzung der Art. lingualis, maxillaris ext., Carotis t. und int. und Jugularvene sehr rasch zum Tode führen, indem das in e Luftwege abfliessende Blut gerinnt und der Verletzte erstickt oder an ptischer Pneumonie stirbt.

Die tiefer sitzenden, meist queren Schnittwunden der Selbstmörder im reich des Kehlkopfs und der Trachea sind zuweilen klein und nicht tief, Ausnahmefällen aber sind Kehlkopf und Speiseröhre mit den benach- rten Weichtheilen, besonders den Gefässen und Nerven durchtrennt und erfolgt sofortiger Tod durch Verblutung. Die ausgedehntesten, meist un- gelmässigen Wunden, Zerquetschungen und Zerreissungen, Fracturen der hlkopfknorpel u. s. w. entstehen besonders durch Schussverletzungen.

Die Symptome hängen im Wesentlichen von dem Grad der Ver- tzung und von den complicirenden Nervenverletzungen ab. Bei vollständiger Durchtrennung des Kehlkopfs und der Trachea findet nur geringes Klaffen der Wunden statt. Bei vollständiger Durchschneidung s Kehlkopfs und der Trachea wird das obere Stück durch die Muskeln ch oben gezogen, während der untere Theil nach abwärts sinkt. Ist die achea vollständig durchschnitten, dann kann das untere Stück derselben hinter das Jugulum hinabsinken, sodass es nur bei hochgradigen ürg- und Hustenbewegungen über dem Manubrium sterni zum Vorschein mmt.

Bei grösseren Wunden des Kehlkopfs und der Trachea sind in der gel Athembeschwerden und starker Hustenreiz vorhanden. Die spirationsbehinderung kann durch verschiedene Ursachen bedingt n, besonders durch das in die Lunge herabfliessende Blut, rch dislocirte Knorpeltheile, durch Verletzung der Epi- ottis, durch Retraction des unteren Fragmentes der Trachea, rch hochgradige Luftansammlung (Emphysem) im Hals-Zellgewebe, rch Druck eines grösseren Blutextravasates u. s. w. In Folge der rinnung des in der Lunge angehäuften Blutes kann der Kranke er- cken. Emphysem des Zellgewebes kommt besonders bei kleineren unden, z. B. bei Stichwunden vor, bei welchen die Haut- und Kehl- pf- oder Trachealwunden nicht correspondiren. Die Luftansammlung kann h rasch vermehren und ausbreiten, nach Innen besonders bis in das diastinum und äusserlich über den Rumpf, sogar bis zu den Extre- täten. Von den sonstigen Symptomen sind noch die Sprachstörungen d Schlingbeschwerden (Dysphagie) hervorzuheben. Die Blutung ngt im Wesentlichen von der complicirenden Verwundung der Arterien d Venen des Halses ab. Auch wenn keine grösseren Gefässe verletzt d, kann die Blutung, z. B. aus den in Folge der Asphxyie strotzend ge- lten Venen, beträchtlich sein.

Die Prognose einer nennenswerthen Verletzung der Luftwege ist stets eifelhaft, sie hängt sehr wesentlich davon ab, ob der Verletzte frühzeitig ug in zweckmässige chirurgische Behandlung kommt. Oft erfolgt der Tod

sehr rasch nach der Verletzung durch Blutung in Folge Verletzung einer grösseren Arterie oder Vene, oder durch Erstickung in Folge des in der Lunge angehäuften geronnenen Blutes. Auch durch dislocirte Knorpelstücke, durch entzündliche Schwellung des Kehlkopfeinganges (Glottisödem) oder des unteren Theils der Trachea, durch ausgedehntes mediastinales und äusseres Emphysem und durch comprimirende grosse Blutergüsse kann Erstickung erfolgen.

In anderen Fällen sind es die Nachkrankheiten, die Folgen der Verletzung, welche den Kranken dahinraffen, besonders Pneumonie, Bronchitis, Phlegmone mit ausgedehnteren Eitersenkungen oder Verjauchungen, allgemeine Sepsis, Nachblutungen etc. In selteneren Fällen beobachtet man Lungengangrän.

Wenn Heilung eintritt, dann erfolgt dieselbe bei grösseren Wunden der Luftwege sehr langsam. Bei vollständiger Durchtrennung des Luftrohrs bildet sich nicht selten eine Schiefstellung desselben aus, indem das untere und obere Fragment unter seitlicher Dislocation zusammenheilen. Zuweilen bleiben Luftfisteln, Verengerungen (Stenosen) und narbige Schrumpfungen der Stimmbänder zurück. Luft- resp. Kehlkopf- und Trachealfisteln entstehen besonders nach Knorpel-Defecten in Folge der Verletzung oder der nachfolgenden Eiterung. Nach einer gewissen Zeit werden die Kehlkopf- und Tracheafisteln gewöhnlich zu lippenförmigen Luftfisteln, d. h. die Schleimhaut verwächst mit der äusseren Haut. Weil die Luftfisteln durch directe Verwachsung des eingestülpten Hautrandes mit der Schleimhaut bedingt sind, so hat man dieselbe bei Wunden des Luftrohrs mit Knorpeldefecten ganz besonders zu verhindern, andererseits muss man durch aseptische Wundbehandlung die Eiterung der Wunde und ihre Folge, die Knorpelnekrose, zu vermeiden suchen. In Folge von grösseren Defecten des Luftrohrs beobachtet man in seltenen Fällen so grosse Fisteln, dass sie für den Finger durchgängig sind und dass die Respiration durch den Defect erfolgt. In Folge dessen verengt sich der obere Theil des Kehlkopfs dann immer mehr. Auch die Stenosen des Kehlkopfes sind, abgesehen von den Narbenstenosen, sehr wesentlich eine Folge von Substanzverlusten am Luftrohr.

Verbrennung. Aetzung des Luftrohrs.

Kurz erwähnt seien hier noch die Verbrühungen des Luftrohrs durch zu heisse Getränke und die Aetzungen desselben durch Schwefelsäure, Kalilauge etc. Gewöhnlich handelt es sich hier um Verletzungen im oberen Theile des Kehlkopfs in Folge von Aspiration der schädlichen Flüssigkeiten, in Ausnahmefällen hat man auch Zerstörungen der Schleimhaut bis in die Lunge durch Schwefelsäure oder Kalilauge beobachtet, welche theils aus Versehen, theils in selbstmörderischer Absicht getrunken wurden. Die Symptome solcher Verletzungen der inneren Wand des Luftrohrs bestehen in entzündlicher Schwellung des Kehlkopfeinganges, des Kehlkopfes und der Trachea mit entsprechenden Athembeschwerden, Aphonie und Schlingbeschwerden. Die Dyspnoe kann z. B. in Folge von Glottisödem einen solchen Grad erreichen, dass die Tracheotomie nothwendig wird. In der Regel bleiben Stenosen nach diesen Verbrühungen und Verätzungen des Kehlkopfs zurück.

Die Diagnose einer Verwundung des Kehlkopfs und der

Trachea ist bei grösseren Wunden sehr leicht, weil man gewöhnlich die Eröffnung des Luftrohres sieht. Für die Diagnose der kleineren Wunden sind besonders der Luftaustritt, das Emphysem des subcutanen Zellgewebes und die Athembeschwerden wichtig.

Die Behandlung der Verletzungen des Kehlkopfs und der Trachea hat vor Allem der Erstickungsgefahr vorzubeugen. Die Blutung ist sorgfältig zu stillen. Ist bereits viel Blut in die Lunge gelaufen, dann muss man den Kranken kräftig expectoriren lassen oder versuchen, das Blut mittelst eines elastischen Catheters auszusaugen. In geeigneten Fällen kann man auch die Tracheotomie machen und durch Tamponade des Kehlkopfes oberhalb der Canüle oder durch Einlegen einer sog. Tamponcanüle (s. S. 500) das weitere Herabfliessen des Blutes verhindern. Mit der Tracheotomie verbindet man die möglichste Entfernung des Blutgerinnsels aus den Luftwegen durch Anregen der Hustenbewegung mittelst Einführung eines elastischen Catheters, durch Aussaugen des Blutes, durch Einführen eines gebogenen, langen, schmalen scharfen Löffels u. s. w. In der Nachbehandlung wird man den Kopf des Kranken möglichst niedrig legen.

In allen Fällen von beträchtlicherer Verletzung des Kehlkopfes ist die prophylactische Tracheotomie indicirt, auch wenn noch keine schweren Erscheinungen von behinderter Athmung vorhanden sind. Ganz besonders ist die Tracheotomie nothwendig, wenn der Kranke nicht unter fortwährender ärztlicher Controle steht. Liegt die Wunde an einer geeigneten Stelle, z. B. in der Trachea, so kann man durch sie die Canüle einführen.

Die Wunde als solche wird nach allgemeinen Regeln behandelt, d. h. genauer untersucht, die Blutung gestillt u. s. w. Die Wunden des Kehlkopfes und der Trachea wird man im Allgemeinen nicht nähen, sondern offen mit aseptischer Tamponade behandeln. Ist der Kehlkopf oder die Trachea vollständig oder fast vollständig durchtrennt, dann wird man die beiden Enden des Luftrohrs durch einige aseptische Situationsnähte, besonders seitlich, fixiren. Die Mitte der Wunde, d. h. am vorderen Theil des Luftrohrs wird man offen lassen, schon um eventuell hier die Trachealcanüle einlegen zu können.

Um der Entstehung von Stenosen möglichst frühzeitig vorzubeugen, kann man in geeigneten Fällen an der Stelle der Verletzung ein dickes Drainrohr in das Lumen des Respirationsrohrs einlegen, an das obere und untere Ende des Drains befestigt man je einen Seidenfaden, leitet dieselben unten aus der Trachealwunde und oben aus dem Munde hervor und knüpft die Enden äusserlich zusammen (Genzmer). Bei Verletzungen unterhalb des Ringknorpels und bei tiefer gelegenen Verletzungen genügt ein Seidenfaden, welcher zur Tracheotomiewunde herausgeleitet und aussen um den Hals befestigt wird. In der ersten Zeit werden die Verletzten mittelst der Schlundsonde ernährt.

Um Querwunden des Halses möglichst zu entspannen, muss man dafür Sorge tragen, dass der Kopf der Brust genähert wird. Man kann dieses einfach dadurch erzielen, dass man dem Kranken eine weibliche Nachthaube aufsetzt, an deren Bänder man je eine Mullbinde knüpft und so um die Brust befestigt.

Bei Verbrühungen und Verätzungen des Respirationstractus, besonders des Kehlkopfeinganges wird man durch Eispillen, Eisumschläge und Inhalationen der entzündlichen Schwellung möglichst vorbeugen. Unmittelbar nach der Verletzung muss man vor Allem das aspirirte Mittel neutralisiren (s. auch S. 431 Verletzungen des Oesophagus).

Behandlung der narbigen Kehlkopfstenosen.

Unter den Folgezuständen nach Verwundungen des Kehlkopfes und der Trachea ist besonders wichtig die Behandlung der Verengerungen (Stenosen) und der Luftfisteln. Stenosen des Kehlkopfes werden zunächst durch Einführung von Bougies oder Zinnkolben vom Munde aus oder nach Vornahme der Tracheotomie von der Trachealwunde aus erweitert. Häufig kommt man aber auf diese Weise nicht zum Ziele, sondern nur durch operative Eingriffe, d. h. man muss nach entsprechender Spaltung des Kehlkopfes, nach partieller oder totaler Laryngofissur die Narbenstränge im Kehlkopf durchschneiden. Nach Spaltung der Narbenstenosen empfiehlt sich die Einlegung einer Dupuis'schen Schornsteincanüle (s. Fig. 262 S. 482) und eventuell die Einführung von Kehlkopfbougies vom Munde oder von der Tracheotomiewunde aus. Auf diese Weise habe ich in letzter Zeit 3 sehr schwere Fälle geheilt.

Bei sehr erheblichen Verletzungen müssen die Kranken oft für die übrige Zeit ihres Lebens stets eine Trachealcanüle tragen. Bei Stimmlosigkeit z. B. in Folge von hochgradiger Narbenschrumpfung in der Gegend der Stimmbänder oder nach Zerstörung der Stimmbänder selbst kann man eine Phonationscanüle, d. h. einen sog. künstlichen Kehlkopf nach dem Modelle von Gussenbauer oder Bruns einsetzen (s. S. 504). Zuweilen aber können sich die Kranken auch nach vollständiger Zerstörung der Stimmbänder verständlich machen, indem dann die Taschenbänder und der Kehlkopfeingang die Rolle der Stimmbänder übernehmen (s. auch S. 504).

Behandlung der Luftfisteln (Bronchoplastik).

Was die Behandlung der Luftfisteln anlangt, so genügt bei kleineren Fisteln die elliptische Anfrischung mit tiefgreifender linearer Naht derselben. Die Wundränder müssen durch Abpräpariren von der Unterlage genügend mobilisirt werden. Zuweilen sind seitliche Entspannungsschnitte zweckmässig. Auf diese Weise kann man selbst grössere Fisteln nach Abpräpariren und Naht der angefrischten Wundränder zur Heilung bringen. Ausgedehntere Fisteln resp. Defecte wird man nach ihrer Anfrischung durch gestielte Hautlappen aus der Umgebung decken. Unter den Lappen lege man für ein bis zwei Tage ein kleines Drain, um Emphysem zu verhindern. Durch Anlegung eines aseptischen Compressionsverbandes wird man die Heilung fördern. —

§ 93. *Die Verletzungen des Oesophagus.*

Die Verletzungen des Oesophagus. — Die Verletzungen des Pharynx sind bereits § 64 S. 325 erörtert worden. —

Isolirte Verletzungen des Oesophagus sind relativ selten, sie sind meist mit Verletzung der Luftröhre verbunden, besonders jene durch Schnitt-, Stich- oder Schussverletzung. Bei Schussverletzungen des Pharynx und Oesophagus kann die Kugel an der Halswirbelsäule abprallen, verschluckt und per anum entleert werden.

Von besonderer Wichtigkeit sind die Verletzungen des Oesophagus von innen nach aussen, z. B. durch verschluckte Fremdkörper oder durch ungeschicktes Einführen der Schlundsonde bei Stenosen, besonders bei Ver-

gerung und Erweiterung des Oesophagus durch Carcinom. In solchen llen von vollständiger Ruptur des Oesophagus dringt der Fremdkörper er die Schlundsonde in's Mediastinum oder in die Pleura und eine eiterige diastinitis und Pleuritis mit tödtlichem Ausgange sind in der Regel die lge der Verletzung.

Zuweilen und zwar besonders bei Potatoren beobachtet man Ruptur s Oesophagus spontan ohne Verletzung im Anschluss an Erbrechen er Würgen nach reichlichem Genuss von Speisen oder Getränken. Der ss befindet sich nach ZENKER und ZIEMSSEN stets in der Nähe der Cardia d durch Erguss von Mageninhalt in das Mediastinum und in den Pleura- ck tritt gewöhnlich innerhalb der ersten 24 Stunden der Tod ein. In lchen Fällen handelt es sich wahrscheinlich um eine Erweichung, um ie Art Selbstverdauung im untersten Theile des ohnehin durch das tatorium in seiner Widerstandsfähigkeit geschwächten Oesophagus.

Sodann können Perforationen des Oesophagus durch die verschiede- n Krankheiten des Oesophagus und seiner Umgebung entstehen, B. durch Carcinom des Oesophagus, des Kehlkopfes und seiner Um- bung, durch sonstige Geschwülste, Abscesse, Aneurysmen. Mehr- ch hat man Perforation des Oesophagus und der Aorta descen- ns durch Carcinom oder Fremdkörper beobachtet. Auch Communicationen s Oesophagus mit der Art. carotis, subclavia und pulmonalis oder ch KÖNIG mit kleineren Gefässen, z. B. mit der Vena hemiazygos oder r Art. thyreoidea inf. hat man nach Perforation des Oesophagus und r genannten Gefässe durch Fremdkörper gesehen.

Alle unvollständigen Durchtrennungen des Speiserohrs von innen oder n aussen sind im Verhältniss zu den vollständigen Rupturen natürlich ognostisch viel günstiger.

Die Symptome einer Verletzung des Oesophagus bestehen in chmerzen beim Schlucken, Blutbrechen, und bei offenen Wunden vor llem in Austritt von Speisen und Getränken durch die Wunde ch aussen. Bei Stichwunden des Oesophagus kann jedes sichere Sym- om fehlen. Bei totaler Durchtrennung des Speiserohres sinkt das untere agment mehr oder weniger nach unten. Bei gleichzeitiger Verletzung der uftröhre treten in Folge Eindringens von Schleim und Speisen in letztere ärkere Athembeschwerden, besonders jedesmal heftiger Husten, dann ronchitis und vor Allem Fremdkörperpneumonieen auf. Durch Er- uss von Speisetheilen in das periösophageale Zellgewebe entstehen septische llegmonen und ausgedehnte Eitersenkungen mit Tod durch allgemeine psis oder Pyämie (s. auch Entzündungen am Halse, § 94 S. 432). Am fährlichsten in dieser Beziehung sind die Verletzungen des Brusttheils der peiseröhre mit Austritt von Speisen in das Mediastinum und in die Pleura- hle und nachfolgender Verjauchung (Mediastinitis und Pleuritis ptica).

Die Diagnose einer Verletzung des Oesophagus ist am leichtesten bei sseren Wunden mit Austritt von Speisetheilen durch die Wunde nach ssen. In allen anderen Fällen kann die Diagnose schwierig sein.

Die Prognose einer Verletzung des Oesophagus hängt im Wesentlichen von den Complicationen, z. B. von Verletzung der Gefässe, der Luft-

wege, dann von dem höheren oder tieferen Sitz derselben und ob die ausgetretenen Speisetheile bereits zu einer septischen Entzündung des Mediastinum geführt haben. Nach SCHÜLLER sind von 48 Fällen von Verletzung des Oesophagus und der Luftröhre nur 8 gestorben. Unter den Folgezuständen sind besonders die Fisteln und Verengerungen (Stenosen) des Oesophagus wichtig. Wenn bei gleichzeitiger Verletzung des Oesophagus und der Luftröhre Heilung eintritt, dann schliesst sich gewöhnlich zuerst die Wunde der Speiseröhre. Der letale Ausgang erfolgt theils durch die vorhandenen Nebenverletzungen, z. B. durch Blutung bei Gefässverletzungen, theils durch aseptische Phlegmone, durch Eitersenkungen und Verjauchungen mit Septicämie oder Pyämie in Folge Eindringens von Speisen in das umliegende Zellgewebe, in's Mediastinum posticum und in die Pleura.

Bei gleichzeitiger Verletzung der Luftröhre kann der Tod durch Erstickung in Folge der Aspiration von Blut, Schleim und Speisen in die Lunge eintreten.

Tödtliche Blutung durch Platzen von Varicen des Oesophagus.

Tödtliche Blutungen hat man auch nach Platzen von Varicen im Oesophagus gesehen (ROKITANSKY, KÖNIG). Derartige Varicen des Oesophagus kommen besonders bei Störungen des Pfortaderkreislaufs bei Lebercirrhose vor. Bekanntlich nehmen die Venae coronariae ventriculi und die Venen der Speiseröhre das Blut der Pfortader auf und führen es in die Vena azygos. Bei Strombehinderung können sich die Magen- und Oesophagusvenen zu beträchtlichen Varicen ausdehnen. KÖNIG sah Tod durch Platzen eines Varix in der Nähe der Cardia bei syphilitischer Hepatitis.

Verbrennung und Verätzung des Oesophagus.

Verbrennungen des Oesophagus entstehen besonders durch Trinken zu heisser Getränke, besonders bei Kindern. Die Aetzungen der Speiseröhre sind vorzugsweise durch Schwefelsäure, Salzsäure, Salpetersäure, Kalilauge u. s. w. bedingt, welche aus Versehen oder bei Selbstmordversuchen getrunken werden.

Die Symptome dieser Verbrennungen und Verätzungen der Speiseröhre sind sehr wechselnd je nach dem Grad der Verletzung. Bei hochgradiger Verbrennung des Oesophagus, wenn z. B. eine grössere Menge einer concentrirten Schwefelsäure verschluckt wird, beobachtet man ausgedehnte oder vollständige Zerstörung der Schleimhaut des Schlundes und des Oesophagus bis in den Magen, ja mit Perforation des letzteren. Beim Verschlucken verdünnter ätzender Flüssigkeiten oder bei Verbrennungen durch zu heisse Getränke entsteht eine entsprechende oberflächlichere Zerstörung der Schleimhaut resp. Entzündung.

Die Symptome entsprechen dem Grad der vorhandenen Zerstörung, sie bestehen im Wesentlichen in Schmerz, Schlingbeschwerden, Würgen, Erbrechen u. s. w. In hochgradigen Fällen von Verätzung des Oesophagus durch die oben genannten concentrirten Flüssigkeiten kann der Tod innerhalb 24 Stunden oder in den ersten Tagen an zunehmendem Collaps oder an Sepsis erfolgen.

Behandlung der Continuitätstrennungen des Oesophagus.

Behandlung der Speiseröhre-Verletzungen. — Was zunächst die Behandlung der Continuitätstrennnungen betrifft, so entsteht die Frage: soll man Durchtrennungen des Oesophagus nähen oder nicht? SCHÜLLER spricht sich für die Naht aus. Jedenfalls hat man mit und ohne Naht günstige Erfolge beobachtet. Bei vollständiger Durchtrennung

s Oesophagus wird man stets das untere Fragment an das obere durch ht heranziehen, um das Abwärtssinken des ersteren zu verhindern, vorsgesetzt natürlich, dass die Verletzung der Speiseröhre im Bereich des lses und nicht zu tief in der Brusthöhle liegt. Man kann dieses entweder rch einige Situationsnähte oder durch vollständige circuläre Naht thun und n wird dann die äussere Wunde mit Jodoformgaze tamponiren. Um die rletzung des Oesophagus genügend blosslegen zu können, wird man die ssere Wunde oft entsprechend erweitern müssen. Stichverletzungen des sophagus heilen oft unerkannt spontan, hier ist die Naht unnöthig. Sobald i muthmasslicher Verletzung des Oesophagus von aussen oder von ien irgend welche Symptome einer Entzündung, einer phlegmonösen Eiteıg in der Umgebung des Oesophagus auftreten, dann wird man sofort ch Erweiterung der äusseren Halswunde die Verletzung des Oesophagus, nn möglich, genügend blosslegen und man kann auch jetzt noch die unde der Speiseröhre durch Naht schliessen. Vor Allem muss man dann rch Tamponade der Wunde mit Jodoformgaze und Tieflagerung des Kopfes tersenkungen nach dem Mediastinum verhindern.

Die Ernährung der Kranken geschieht durch ernährende Klystiere er durch vorsichtiges Einlegen einer Schlundsonde.

Behandlung der Verätzungen und Verbrennungen des Oesophagus.

Bei Verätzungen des Oesophagus durch Verschlucken einer concenrten Lösung von Schwefelsäure, Salpetersäure, Salzsäure oder Kalilauge s. w. wird man vor Allem so bald als möglich die betreffende Flüssigkeit utralisiren. Bei Alkalien giebt man Essig, Pflanzensäuren oder Oel, Säuren eine Mischung von Kreide, kohlensaurem Kali und Magnesia d lässt viel Wasser trinken. Baldigst wird man natürlich die Magenmpe anwenden, viel Wasser oder Milch in den Magen einfliessen lassen d dann gründlich den letzteren auspumpen. Das Auspumpen des Magens schieht in der Weise, dass eine Schlundsonde in den Magen eingeleitet rd und dass man dann mittelst einer Magenpumpe, d. h. mittelst einer spirationsspritze lauwarmes Wasser in den Magen einfüllt und wieder irirt. Noch einfacher ist das Auspumpen des Magens durch Heberwirkung, lem man an das obere Ende des Schlundrohrs einen Glastrichter befestigt er den Schlauch eines Irrigators benutzt. Durch Senken des Glastrichters er des Irrigators wird dann der Magen, nachdem man eine grössere Menge lwarmen Wassers hat einfliessen lassen, durch Heberwirkung entleert § 165 Chirurgie des Magens). Nach mehrmaligem Anfüllen und Entleeren s Magens mittelst lauwarmen Wassers giebt man dann schliesslich Milch, hlsuppe und Gerstenschleim, ferner Eispillen und subcutan Morphium. e flüssige Diät ist in der nächsten Zeit zunächst natürlich beizubehalten, ätfehler sind streng zu vermeiden. Später ist die Entstehung von Stesen des Oesophagus durch häufiges Einführen von Bougies möglichst zu hindern.

Behandlung der Fisteln des Oesophagus.

Fisteln des Oesophagus können, wenn sie klein sind, durch galvanostische Aetzung, durch Anfrischung und Naht oder durch plastische Opeion, d. h. durch Deckung derselben mittelst gestielter Hautlappen aus der ngebung geschlossen werden.

Behandlung der Stenosen des Oesophagus nach Verletzungen.

Verengerungen (Stenosen) nach Verletzungen müssen, wie gesagt, glichst durch Bougierung verhindert werden. Ist bereits eine Stenose

vorhanden, dann wird man dieselbe durch Einführen von Schlundsonden möglichst zu erweitern suchen, indem man von schwächeren Nummern derselben zu immer stärkeren aufsteigt und dieselben bald kürzere, bald längere Zeit liegen lässt (s. § 111). Bleibt diese Behandlung erfolglos oder ist die Strictur für Sonden und Speisen undurchgängig, dann wird man in geeigneten Fällen die undurchgängige Stenose operativ behandeln. Bei hohem Sitz derselben kann man sie von innen oder von aussen spalten oder reseciren (Oesophagotomie, Resection des Oesophagus). Bei ausgedehnten und tiefsitzenden, für die Spaltung nicht geeigneten Stricturen bleibt noch die Anlegung einer Magenfistel, die Gastrostomie, übrig, um den Kranken auf diese Weise genügend ernähren zu können. Bezüglich der Oesophagotomie, Resection des Oesophagus und der Gastrostomie verweise ich auf die Krankheiten und Operationen des Oesophagus und Magens (s. § 114 und § 165). —

§ 94. *Die Entzündungen am Halse.*

Die Entzündungen am Halse. — Die Entzündungen des Halses kommen recht häufig vor, besonders secundäre im Anschluss an primäre Entzündungen des Kopfes, weil die zahlreichen Lymphbahnen des Gesichts und Schädels in die Lymphwege des Halses einmünden. So erklärt es sich auch, warum gerade in den Lymphdrüsen des Halses sich so häufig Mikroben ablagern, welche von den Gesichtshöhlen aus in Circulation gerathen sind.

Die Entzündungen und Eiterungen am Halse sind entweder acute oder chronische, theils umschriebene, theils diffuse mit ausgesprochener Neigung zu weiterer Ausbreitung.

Ausbreitung der Entzündungen am Halse.

Für die Ausbreitung der entzündlichen Processe, besonders der acuten und chronischen Eiterungen, ist die Anordnung der Fascien und der lockeren Zellgewebsspalten von grösster Wichtigkeit. Durch beide wird die Fortpflanzung der Eiterungen sehr wesentlich bestimmt, indem durch erstere die Ausbreitung der Entzündungen aufgehalten, durch letztere dagegen begünstigt wird. Jeder Arzt muss daher bezüglich der Topographie der Halsfascien und der hier liegenden lockeren Bindegewebsspalten eine genaue Vorstellung besitzen, weil er dann um so eher im Stande ist, am Halse das lebensgefährliche Uebergreifen der Eiterungen auf die Brusthöhle zu verhindern. Bichat, Henke, König u. A. haben sich um diese Frage verdient gemacht. Henke z. B. studirte die Topographie der Fascien und der lockeren Spalträume in der Weise, dass er durch Einspritzen von Wasser in die Arterien unter hohem Druck künstliches Oedem erzeugte, dann die Leichen resp. Leichentheile gefrieren liess und Durchschnitte herstellte.

Anordnung der Fascien und der Bindegewebsspalten am Halse.

Am Halse sind nach Henke und König besonders folgende grössere Bindegewebsspalten von besonderer Bedeutung für die Fortpflanzung entzündlicher Processe; dieselben communiciren theils unter sich, theils vor Allem mit der Brusthöhle, sie stellen gleichsam eine Fortsetzung der subserösen Räume der letzteren dar.

Von den paarig am Halse vorkommenden Spalträumen sind vor Allem zu erwähnen der seitliche Gefässspalt, entsprechend der Lage der grossen Halsgefässe und die Muskelspalträume, unter welchen der für den Kopfnicker besonders wichtig ist. Unpaarig ist der sog. ante- oder praeviscerale Spalt, in welchem der Kehlkopf und die Trachea liegen, sowie der retroviscerale Raum für die Speiseröhre. Mit diesen genannten Räumen communicirt die Tasche, in welcher die von der festen Fascia suprahyoidea bedeckte Glandula submaxillaris liegt, ferner der grosse Intermuscularspalt der Achselhöhle. Der letztere verläuft entsprechend den vom Halse aus übertretenden grossen Gefässen und Nerven. Der praeviscerale Spaltraum des Kehlkopfs, der Trachea und der retroviscerale des Oesophagus, sowie der Gefässspalt communiciren mit der Brusthöhle und unter sich, auch stehen sie mit dem subcutanen Zellgewebe in Verbindung. So können die Eiterungen aus den Spalträumen des Oesophagus,

s Luftrohrs und der grossen Gefässe leicht auf die Brusthöhle sich ausbreiten und aus nem Spaltraum in den anderen übergehen.

Der praeviscerale und retroviscerale Spalt sind als Fortsetzungen des Mediastinum ticum und posticum zu betrachten und König bezeichnet sie daher mit Recht als ediastinum colli. Ueber dem Arcus aortae geht die Luftröhre aus dem vorderen altraum in den hinteren über und der praeviscerale setzt sich weiter in das Medias- num anticum fort. An dieser Stelle also können Eiterungen leicht in beiden Mittel- llen sich fortpflanzen. Der Gefässspalt für die Carotis und die Vena jugularis int. geht er zwischen den beiden Pleurakuppeln über den Lungenspitzen ebenfalls in die retro- d praeviscerale Spalte über, sodass an dieser Stelle alle drei in einen Raum zusammen- essen, um sich dann in das Mediastinum anticum und posticum fortzusetzen.

Der Durchbruch der tieferen Eiterungen in der seitlichen Halsgegend nach issen wird besonders erschwert durch die feste Verbindung des Platysma myoides mit r Haut und durch die Fascie. Dagegen ist das Platysma mit der oberflächlichen scie nur locker verbunden und es können sich daher Eiterungen an der hinteren äche des Platysma bis auf die Brust fortpflanzen. In der Mitte des Halses können beutane Eiterungen mit Leichtigkeit ebenfalls auf die Brustwand übergehen, ohne in e Brusthöhle zu gelangen.

Lymphdrüsen und Lymphbahnen am Halse.

Die wichtigsten Lymphdrüsengruppen sind die Glandulae submaxillares n Kieferwinkel, welche bei Erkrankungen, z. B. bei Carcinom der Lippe, der Zunge, r Mundhöhle zuerst ergriffen werden. Die Lymphbahnen aus den Glandulae sub- xillares gehen in die der Glandulae cervicales superficiales und Gl. cerv. ofundae superiores über. Die ersteren liegen vorzugsweise am Rande und an der ussenfläche des Kopfnickers und die tiefen etwa an der Theilungsstelle der Carotis d längs der Vena jugularis. Die nächste Etappe des Lymphstromes sind die Glan- dulae superficiales inferiores und die Glandulae profundae inferiores in r Fossa supraclavicularis und weiter die Glandulae axillares und die Lymph- rüsen des vorderen und hinteren Mediastinum (Glandulae mediastinales). e Vasa efferentia der tiefen unteren Halslymphdrüsen vereinigen sich zum grössten eil zum Truncus lymphaticus jugularis, welcher links in den Ductus thoracicus, chts in den Truncus lymphaticus communis oder in die Vena subclavia oder jugularis t. einmündet. —

Klinischer Verlauf der Entzündungen am Halse.

Der klinische Verlauf der Entzündungen und Eiterungen am alse ist besonders verschieden je nach der Ursache und dem Sitz.

Oberflächliche Entzündungen am Halse.

Was zunächst die oberflächlichen Entzündungen und Eiterungen nter der Haut und dem Platysma betrifft, so gehen sie theils von den hier legenen Lymphdrüsen aus oder entwickeln sich im Anschluss an Er- ankungen des Unterkiefers, besonders nach Zahnabscessen, ferner ch Durchbruch einer eiterigen Entzündung der Parotis, der Glandula bmaxillaris und sublingualis. Die ersteren in den Lymphdrüsen ent- ehenden Entzündungen sind häufiger chronisch als acut und am häufigsten nn tuberculöser oder syphilitischer Natur, während die acuten fort- hreitenden Entzündungen und Eiterungen meist eine Folge acuter Er- ankungen in der Gegend des Unterkiefers und der Speicheldrüsen sind.

Die subacuten oder mehr chronischen tuberculösen Lymphdrüsen- bscesse (tuberculöse Lymphome) bilden jene charakteristischen, um- hriebenen Anschwellungen der seitlichen Halsgegend, welche in der Regel us einem ganzen Packet vergrösserter Lymphdrüsen bestehen, besonders in r oberen Region des Halses, am Kieferwinkel u. s. w. Der Process beginnt it Hyperplasie der Lymphdrüsen, welche dann in Verkäsung oder Abscess- ldung übergeht. Häufig sind äussere Fisteln vorhanden, welche meist rect in die tuberculöse Lymphdrüse führen. Nicht selten sind eine grössere ahl der tuberculösen Lymphdrüsen verkalkt und stellen dann steinharte,

kreidige Bildungen dar. Durch tuberculöse Lymphome in der Gegend des Epiglottis und überhaupt im oberen Theil des Kehlkopfes können ernstere Respirationsbeschwerden entstehen, ebenso durch Druck auf den N. recurrens, wenn tiefere Lymphdrüsen erkrankt sind.

Die tieferen Entzündungen und Eiterungen der seitlichen Halsgegend.

Die tieferen Entzündungen der seitlichen Halsgegend haben gewöhnlich ihren Sitz in dem die Gefässe umgebenden Bindegewebe, also unterhalb des Kopfnickers, sie sind ebenfalls theils durch primäre Erkrankung der tiefgelegenen Halslymphdrüsen bedingt, theils fortgeleitete Entzündungen und Eiterungen nach analogen Erkrankungen am Kopf oder sie sind endlich durch Metastase entstanden. Am häufigsten beobachtet man diese tieferen Entzündungen und Eiterungen nach Erkrankungen der Gesichtshöhlen, der Kiefer, besonders des Unterkiefers, der Zähne, der Speicheldrüsen, der Halswirbelsäule, des Warzenfortsatzes, nach Diphtherie, Scharlach, Typhus, bei Pyämie und Septicämie, Tuberculose u. s. w. Je nach der Natur der primären Infection ist der Verlauf acut oder chronisch.

Zu den acuten tiefen Phlegmonen des Halses gehört auch besonders die sog. Angina Ludwigii im Bereich der Submaxillaris und der dort gelegenen Lymphdrüsen, welche wir bereits S. 391 beschrieben haben.

Entzündungen in der Umgebung der Luft- und Speiseröhre.

Ferner sind zu erwähnen jene tiefen Entzündungen und Eiterungen am Halse in der Umgebung der Luft- und Speiseröhre, d. h. also jene im prä- und retrovisceralen Spaltraum des Halses. Sie entstehen vor Allem nach Verletzungen und nicht aseptisch ausgeführten Operationen in diesem Gebiet des Halses.

Bezüglich des klinischen Verlaufs der tiefen Entzündungen und Eiterungen am Halse sind die umschriebenen von den progredienten, die acuten von den chronischen zu trennen.

Acute tiefliegende progrediente Phlegmone des Halses.

Was zunächst die tiefliegenden acuten progredienten phlegmonösen Eiterungen des Halses betrifft, so sind dieselben stets als ernste Erkrankungen zu betrachten, da dieselben sehr rasch durch Uebergreifen auf das Mediastinum und die Pleura tödtlich endigen können, wenn nicht rechtzeitig durch Incision für gründliche Entleerung des Eiters gesorgt wird. Nach einer schlecht ausgeführten Zahnextraction sah ich eine jauchige Alveolarperiostitis auftreten und bereits nach vier Tagen starb der betreffende Kranke an jauchiger Mediastinitis und Sepsis und die von mir am dritten Tage, wo ich den Patienten zum ersten Male sah, sofort vorgenommenen zahlreichen Incisionen und Drainagen konnten den Kranken nicht mehr retten.

Wir betonten bereits oben, dass alle tiefliegenden Eiterungen am Halse viel eher sich in den natürlichen Gewebsspalten fortpflanzen, statt nach aussen durchzubrechen.

Bei den tiefen Phlegmonen des Halses ist der Kopf meist nach der kranken Seite geneigt, der Hals ist nicht selten bretthart infiltrirt. Durch Druck auf die Tonsillengegend und den Kehlkopfeingang, durch Anschwellung in der Umgebung der Epiglottis oder durch directes Uebergreifen der Entzündung auf den Kehlkopf kann eine so hochgradige Respirationsbehinderung eintreten, dass die Tracheotomie ausgeführt werden muss. Die sonstigen Erscheinungen sind bedingt durch Druck auf die Gefässe,

auf die Nerven, auf die Trachea und den Oesophagus. Kau- und Schlingbeschwerden sind stets bei ausgedehnteren tiefen Phlegmonen vorhanden, ganz besonders bei jenen in der Umgebung des Pharynx und Oesophagus. Durch Reizung oder Lähmung des Sympathicus entsteht Erweiterung oder Verengerung der Pupille. Zuweilen bricht die Eiterung in die Trachea, seltener in den Oesophagus durch. Die grösste Gefahr bleibt aber stets das Uebergreifen der Phlegmone auf die Brusthöhle (Mediastinitis antica oder postica, Pleuritis purulenta, Pericarditis purulenta, Lungenabscess mit Pyämie oder Sepsis).

Nur in Ausnahmefällen bricht eine bereits im Jugulum vorhandene phlegmonöse Eiterung nach aussen durch, ohne dass der Brustraum ergriffen wird, wie z. B. in einem Falle von König, wo der Durchbruch zwischen erster und zweiter Rippe erfolgte.

Zuweilen breiten sich die tiefen subfascialen Halsphlegmonen auf die Achselhöhle aus, indem sie dem Plexus brachialis und den grossen Gefässen folgen. Schmerzen beim Bewegen, besonders beim Erheben des Armes, sowie Oedem weisen auf diesen drohenden oder bereits stattgefundenen Uebergang der Phlegmone auf die Axilla hin. Nicht selten fühlt man in solchen Fällen oberhalb und unterhalb des Schlüsselbeins Fluctuation. Auch in der Gegend des Schulterblattes brechen derartige Eiterungen zuweilen nach aussen durch oder kommen hier wenigstens unter der Haut zum Vorschein.

Die ungünstigsten Formen sind die septischen und diphtheritischen Entzündungen, bei welchen nicht selten beträchtliche Gewebsnekrosen beobachtet werden.

Alle umschriebenen acuten tiefliegenden Eiterungen des Halses sind im Wesentlichen günstiger, aber man muss stets bedenken, dass aus jedem umschriebenen Abscess jederzeit eine progrediente Eiterung mit allen ihren Gefahren entstehen kann.

Die chronischen Entzündungen und Eiterungen des Halses.

Die chronischen tiefsitzenden Eiterungen am Halse sind vorwiegend tuberculöser Natur, sie sind theils umschriebene tuberculöse Entzündungen und Vereiterungen der Lymphdrüsen oder umschriebene carcinomatöse Eiterungen, z. B. in der Umgebung des Oesophagus, oder endlich sog. chronische oder kalte Senkungsabscesse (Congestionsabscesse) nach tuberculöser Entzündung (Caries) der Halswirbel oder des Processus mastoideus, ferner nach chronischen Eiterungen in der Umgebung des Unterkiefers, des Zungenbeins und Kehlkopfs. Nach Caries der Halswirbel entstehen besonders die retropharyngealen Senkungsabscesse (s. § 146 Krankheiten der Wirbelsäule). Die Senkungsabscesse in Folge Durchbruchs einer eiterigen Entzündung des Antrum mastoideum können sich den tiefen Halsmuskeln entlang bis in die Achselhöhle hin oder unter das Schulterblatt senken. Die Congestionsabscesse wandern auch in umgekehrter Richtung von unten nach oben, so breiten sie sich z. B. nach Caries des Sternums häufig entlang dem Kopfnicker nach oben aus. Auch Empyeme und Lungencavernen resp. Lungenabscesse können oberhalb des Brustbeins und Schlüsselbeins nach aussen durchbrechen oder zu Eiterungen Veranlassung geben, welche sich den Halsgefässen entlang weiter nach oben ausbreiten.

Durch alle Eiterungen in der Umgebung der Gefässe können be-

sondere Gefahren entstehen durch die Möglichkeit einer ulcerösen Zer störung und Perforation der Gefässwände oder einer Venenthrombos mit eiterigem Zerfall, Verschleppung der Thromben und dadurc bedingter Allgemeininfection (z. B. Pyämie oder miliare Tuber culose).

Perforationen der Gefässe des Halses durch Eiterung komme nur selten vor, am häufigsten wohl bei tuberculösen Eiterungen und nac Scharlachabscessen bei Kindern mit ausgedehnten Gewebsnekrosen. Nac König ist fast jede namhafte Arterie und Vene am Halse auf diese Weis verletzt worden, besonders auch die grossen Gefässe (Arteria und Ven anonyma, Subclavia, Arcus aortae, Carotis, Vena jugularis u. s. w.). I solchen Fällen kann sofort tödtliche innere Verblutung eintreten. Zuweile ist die Blutung erst bei oder nach Eröffnung des Abscesses eingetrete Zuweilen aber findet keine Blutung statt, weil das Gefäss an der betreffende Stelle vor der vollständigen Eröffnung der Gefässwand durch Thrombose g schlossen ist, indem durch Druck auf das Gefäss oder durch Entzündu der Gefässwand eine Gerinnung des Blutes stattfindet. Diesen Verschlu der Gefässe durch Thrombose beobachtet man bekanntlich besonders an d Venen, sehr viel seltener an den Arterien. Findet eine Mikrobe Infection resp. puriforme Erweichung der Venenthromben statt u werden dieselben verschleppt, so entsteht dadurch bei Eiterungen met statische Pyämie, bei Verschleppung tuberculöser Thromben allgemei miliare Tuberculose. Durch Verschleppung grösserer Thromben, z. B. a der Vena jugularis int., kann auch sofortiger Tod durch Embolie d Lungenarterie entstehen. Wenn kleinere Pfröpfe sich in den Verzweigung der Lungenarterie festsetzen, dann kommt es zur Bildung der Lunge infarcte.

Für die Diagnose einer Entzündung und Eiterung am Halse ist v allem die vorhandene Schwellung und bei Eiterung der Nachweis d Fluctuation wichtig. Beide Symptome sind am ausgesprochensten b umschriebenen entzündlichen Processen. Bei den diffusen Entzündung kann der Nachweis der Eiterung resp. der Fluctuation schwieriger sei Für die Gegenwart von Eiter sprechen, abgesehen von der Fluctuatio bestimmte Schmerzpunkte und der Nachweis teigiger Stellen oder von G webslücken in dem hart infiltrirten Gewebe.

Die Prognose der Entzündungen und Eiterungen am Halse haben v oben zur Genüge angegeben. Je früher der Eiter durch Incision na aussen entleert wird, um so besser ist die Prognose. Wohl sind die diffu progredienten tiefen Phlegmonen des Halses die ungünstigsten Fälle, al auch ein umschriebener Abscess, z. B. in der Gegend der Epiglottis, Kehlkopfeinganges kann durch Druck auf den letzteren oder durch P foration in die Luftwege gefährlich werden.

Behandlung der Entzündungen und Eiterungen am Halse.

Therapie der Entzündungen und Eiterungen am Halse. — Behandlung einer jeden acuten Eiterung am Halse besteht in baldigs Incision, auch wenn noch keine Fluctuation nachweisbar ist. diese Weise wird die weitere Ausbreitung der Eiterung am schnellsten sichersten verhindert. Alle Incisionen macht man am Halse in der Lä richtung desselben. Die Zahl der Incisionen hängt von der Ausdehn

der Eiterung ab, man incidire lieber zu viel, als zu wenig. Besonders muss man stets auch an der Peripherie und an der tiefsten Stelle der Eiterung incidiren. Bei tiefliegenden Eiterungen durchtrennt man Haut und Fascie mit dem Messer und dringt dann stumpf mittelst des Scalpelstiels, einer geschlossenen Kornzange oder Sonde in die Tiefe. Auf diese Weise vermeidet man am sichersten eine Verletzung der Gefässe und Nerven. Stets muss man sorgfältig auf etwaige Eitersenkungen Bedacht nehmen. Die Nachbehandlung besteht in gründlicher Ausspülung des Eiterherdes mit $^1/_{10}$% Sublimat und in Sorge für genügenden Abfluss des Eiters durch Drainage, eventuell durch Tamponade der äusseren Wunde, besonders bei sehr grossen Abscessen. Durch Tieflagerung des Halses wird man die Entstehung von Eitersenkungen nach dem Brustraum verhindern.

Bei chronischen tuberculösen Abscessen wendet man nach ausgiebiger Blosslegung des Eiterherdes eine energische Auskratzung mit dem scharfen Löffel an. Vereiterte tuberculöse Lymphdrüsen soll man stets wo möglich total entfernen und sich nicht mit der Auskratzung begnügen. Freilich sind derartige Exstirpationen tuberculöser Lymphdrüsen besonders in der Umgebung der grossen Gefässe oft recht schwierige Operationen. Am leichtesten gelingt die Entfernung tuberculöser Lymphome, wenn man das umgebende Gewebe so nahe als möglich auf der Oberfläche der Lymphdrüse resp. der Wandung der tuberculösen Lymphdrüse mit einer Cooper'schen Scheere oder mit dem Messer durchtrennt.

Im Uebrigen ist die Behandlung der Entzündungen und Eiterungen eine symptomatische, je nach den vorhandenen Complicationen, bei Erstickungsgefahr kann z. B. die Tracheotomie nothwendig werden. —

Retropharyngeale und retrooesophageale Entzündungen.

Retropharyngeale und retrooesophageale Entzündungen. — Die retropharyngealen und retrooesophagealen Entzündungen und Eiterungen zwischen dem Pharynx und Oesophagus einerseits und der Halswirbelsäule andererseits nehmen unter den tiefsitzenden Entzündungen des Halses eine besondere Stellung ein und es ist daher nothwendig, auf diese noch etwas genauer einzugehen. Der Uebergang des Pharynx in den Oesophagus liegt etwa hinter dem Ringknorpel. Die Entzündungen des retropharyngealen und retrooesophagealen Raumes gehen zum grössten Theile vom Pharynx, Oesophagus oder von der Halswirbelsäule aus, seltner pflanzen sich andere tiefsitzende Halsentzündungen, z. B. aus dem Gefässspalt, in den retrovisceralen Raum fort.

Hierher gehören: 1) die acuten septischen Phlegmonen nach Verletzungen und Perforationen der hinteren Rachenwand und des Oesophagus, z. B. durch Fremdkörper, Carcinom u. s. w.; 2) der sog. idiopathische acute Retropharyngealabscess, besonders der Kinder; 3) acute secundäre Entzündungen und Eiterungen nach Erkrankung der Rachenschleimhaut, z. B. bei Scharlach und nach Ausbreitung sonstiger Entzündungen des Halses; 4) die chronischen (tuberculösen) Senkungsabscesse nach Spondylitis tuberculosa der Halswirbel.

Bezüglich der Entzündungen des Pharynx selbst verweise ich auf S. 66—68.

Hier wollen wir kurz auf die Symptomatologie der besonders wichtigen retropharyngealen acuten und chronischen Eiterungen eingehen.

Die Symptomatologie der retropharyngealen Entzündungen und Eiterungen ist kurz folgende. Durch Abscesse im retropharyngealen Raume wird die Rachenwand von der Wirbelsäule abgehoben und entsprechend vorgewölbt und kann dadurch der Eingang zum Kehlkopf und Oesophagus mehr oder weniger verengt resp. verschlossen werden. Bei Zunahme der Eiterung senkt sich dieselbe meist nach abwärts über die hintere Fläche der Cartilago cricoidea und können von hier aus häufig den retrovisceralen Raum entlang der Art. thyreoidea inferior verlassen und in den Gefässspalt gelangen, sodass sie schliesslich nach innen oder aussen vom Sterno-cleido-mastoideus zum Vorschein kommen.

In einer anderen Reihe von Fällen breitet sich die retropharyngeale Eiterung entlang dem Oesophagus nach abwärts in das hintere Mediastinum aus und kann hier nach König unter dem Arcus aortae in den praevisceralen Spaltraum gelangen und in den Herzbeutel oder in die Pleura perforiren. Seltner kommt es in solchen Fällen zu einer ringförmigen Ablösung des Oesophagus von seiner Umgebung. Am seltensten breiten sich die retropharyngealen Eiterungen nach dem Unterkiefer und der Parotis aus.

Der acute Retropharyngealabscess.

Von besonderem Interesse ist der acute Retropharyngealabscess, dessen Kenntniss in neuerer Zeit besonders durch Bókai gefördert worden ist. Die Krankheit ist nicht häufig, sie kommt meist bei Kindern im 1. bis 3. Lebensjahre vor. Entzündliche Processe im Nasenrachenraum und im Pharynx, z. B. Schnupfen oder Pharyngitis, Scharlach, Typhus, Erysipel, Diphtherie u. s. w. sind die Ursache des acuten Retropharyngealabscesses der Kinder. Vom Nasenrachenraum werden die Mikroben aufgenommen, gelangen in die retropharyngealen Lymphdrüsen, besonders in jene zu beiden Seiten der Wirbelsäule in der Gegend des 2. und 3. Halswirbels, auch in jene auf der hinteren Fläche des M. buccinatorius und durch Vereiterung dieser Lymphdrüsen entstehen dann die Abscesse.

Die Ausdehnung dieser acuten retropharyngealen Abscesse der Kinder ist sehr verschieden, meist reichen sie etwa bis zum 5. Halswirbel und können sich dann in der S. 432 beschriebenen Weise nach abwärts oder seitlich, seltener nach oben ausbreiten. Am häufigsten brechen die Abscesse in den Pharynx durch oder in die Speiseröhre, ferner in's Mediastinum, in die Pleura oder sie kommen am inneren oder äusseren Rande des Sterno-cleido-mastoideus, seltener in der Carotisgegend, im Gesicht oder am Kieferwinkel zum Vorschein.

Die Symptome des acuten Retropharyngealabscesses der Kinder bestehen in Schmerz, erschwertem Schlingen bis zu vollständiger Behinderung des Eintritts jeder Nahrung in den Oesophagus. Ausser diesen Schlingbeschwerden sind besonders Sprach- und Respirationsstörungen vorhanden. Das Kind spricht, als hätte es einen Kloss im Rachen, es athmet mit geöffnetem Munde, weil die Choanen durch den Abscess verlegt sind. Im Schlafe entstehen leicht Erstickungsanfälle beim Schliessen des Mundes. Durch directen Druck des Abscesses auf die Luftwege oder in Folge von entzündlicher ödematöser Schwellung in der Umgebung des Kehlkopfeinganges kann genau dasselbe Bild der Larynxstenose entstehen, wie bei Croup und Diphtherie des Rachens, und wenn nicht schnell genug durch Tracheo-

tomie oder Entleerung des Abscesses ärztliche Hülfe zur Hand ist, dann erfolgt nicht selten der Tod durch Asphyxie.

Charakteristisch für acuten Retropharyngealabscess ist ferner die steife Haltung des Halses und des etwas nach hinten geneigten Kopfes. Bei Uebergreifen der Entzündung auf die Gegend des Unterkiefers ist gewöhnlich entzündliche Kiefersperre vorhanden.

Bei der Inspection der Kranken findet man in der Regel unter dem Unterkiefer, vorzugsweise in der Gegend der Regio submaxillaris, entzündliche Schwellung und im Rachen sieht man besonders bei Erwachsenen und älteren Kindern, dass die hintere Rachenwand in ihrer ganzen Ausdehnung oder nur seitlich in der Gegend der Tonsillen neben dem Arcus palato-pharyngeus vorgewölbt ist. Durch Palpation mit dem Finger wird man Fluctuation und Ausdehnung des Abscesses feststellen. Auch äusserlich muss man die Gegend des Kieferwinkels und den Hals sorgfältig betasten, ob auch hier Fluctuation vorhanden ist.

Die Prognose des acuten Retropharyngealabscesses ist besonders dann günstig, wenn er frühzeitig erkannt und durch Incision entleert wird. Am ungünstigsten sind die septischen, diphtheritischen und scarlatinösen Abscesse. Von besonderer Wichtigkeit für die Prognose ist das Alter der Patienten. Je jünger ein Kind, um so mehr ist hochgradige Larynxstenose zu fürchten und um so eher kann bei spontaner oder schlecht ausgeführter künstlicher Eröffnung des Abscesses Pneumonie oder Erstickung durch Eiteraspiration in die Luftwege eintreten. —

Der chronische Retropharyngealabscess.

Der Verlauf des chronischen Retropharyngealabscesses nach Spondylitis tuberculosa (Caries) der Halswirbel ist ein sehr langwieriger. Der Schmerz, die steife Haltung und die Deformität der Halswirbelsäule gestatten in der Regel schon frühzeitig eine richtige Diagnose, bevor der Abscess im Rachen sichtbar wird. Die subjectiven Beschwerden sind bei diesen sich so langsam entwickelnden Abscessen oft sehr gering. Ist der Abscess in den Rachen hinabgetreten, dann fühlt oder sieht man die vorgestülpte hintere Rachenschleimhaut und kann sich durch Palpation leicht von der Fluctuation überzeugen.

Bezüglich der sonstigen Erscheinungen und der Ausbreitung der chronischen retropharyngealen Senkungsabscesse darf ich wohl auf das oben bezüglich der acuten Abscesse Gesagte und auf S. 432 verweisen.

Die Prognose der tuberculösen Senkungsabscesse ist nicht günstig, sie können nur dann ausheilen, wenn ihre Ursache, die Caries der Halswirbel, beseitigt wird. In der Regel tritt bei tuberculöser Entzündung der Halswirbelsäule mit retropharyngealen Senkungsabscessen der Tod an allgemeiner Tuberculose, an Lungenphthise unter zunehmendem Marasmus ein. Zuweilen erfolgt der letale Ausgang rasch in Folge von complicirender pyämischer oder septischer Intoxication. In seltenen Fällen heilt der cariöse Herd allmählich aus.

Behandlung der retropharyngealen Abscesse.

Therapie der retropharyngealen Abscesse. — Was zunächst die Behandlung der acuten Retropharyngealabscesse betrifft, so besteht dieselbe natürlich in möglichst frühzeitiger Eröffnung derselben. In dringenden Fällen, wenn die Larynxstenose und Schlingbeschwerden zunehmen, soll man schon incidiren, wenn auch noch keine Fluctuation nachweisbar ist.

Die Incision bei Retropharyngealabscessen wird entweder vom Munde aus oder besser von aussen vom Halse aus gemacht. Bei der Incision vom Munde aus sitzt der Kranke mit vornübergebeugtem Kopfe, von der Narcose sieht man ab. Soll letztere doch angewandt werden, dann operirt man am herabhängenden Kopfe, weil sonst trotz aller Vorsichtsmassregeln Eiter in die Luftwege aspirirt wird, ja Erstickung erfolgen kann. Die für die Incision der Retropharyngealabscesse construirten besonderen Messer, die Pharyngotome sind unnöthig. Man nehme ein spitzes Scalpell oder Bistouri, welches man bis in die Nähe der Spitze mit Heftpflaster umwickeln kann, um so Nebenverletzungen, besonders der Zunge, sicherer zu vermeiden. Die Zahnreihen werden, wenn nöthig, durch eine Mundsperre auseinander gehalten. Wenn man unter Controle der Augen die Incision nicht ausführen kann, dann führt man das Messer unter Leitung des eventuell mit einer Metallhülse armirten linken Zeigefingers und incidirt unmittelbar neben oder oberhalb der palpirenden Fingerspitze. Um die Aspiration des Eiters in die Luftwege zu verhüten, wird man, wenn man nicht am hängenden Kopfe operirt, zunächst nur einen Einstich machen und dann den Eiter in dünnem Strahl entleeren. Die Einstichöffnung kann man dann schliesslich nach Bedarf erweitern. Die Incisionsöffnung muss man in den nächsten Tagen durch Eingehen mit der Sonde, durch Aetzen mit dem Hölleinsteinstift offen halten, damit sie nicht zu rasch verklebt und Eiterretention veranlasst. Stets muss man genau auf etwaige Eitersenkungen aussen am Halse Bedacht nehmen und eventuell auch hier incidiren.

Viel zweckmässiger und leichter ist die Incision der retropharyngealen Abscesse von aussen vom Halse aus (H. Burkhardt). Man macht einen Schnitt entlang dem inneren Rande des Musc. sterno-cleido-mastoideus in der Höhe des Kehlkopfes durch Haut und Platysma. Die in der Höhe des Schildknorpels zur Schilddrüse verlaufenden Gefässe werden nach aussen zur Seite geschoben. Man dringt nun hart am Kehlkopf in dem lockeren Zellgewebe stumpf in die Tiefe bis zum inneren Umfang der Carotis, von welcher hier keine Aeste abgehen. Dann macht man in der Tiefe dicht neben dem Kehlkopf resp. dem unteren Ende des Schlundkopfes eine kleine Incision in das bei retropharyngealen Abscessen verdichtete Zellgewebe, erweitert dieselbe stumpf mit der Kornzange und hat damit den retropharyngealen Raum sich zugänglich gemacht.

Bei Incision eines Retropharyngeal-Abscesses ist übrigens eine Verletzung der Carotis int. denkbar, da sie zuweilen direct von Eiter umspült wird.

Auch bei chronischen retropharyngealen Senkungsabscessen wird man baldigst incidiren, bevor sie sich zu tief nach abwärts gesenkt haben. Wenn möglich wird man am herabhängenden Kopfe den Herd mit dem scharfen Löffel auskratzen. Bezüglich der Behandlung der Entzündungen der Halswirbel verweise ich auf die Krankheiten der Wirbelsäule (§ 146).

Die Nachbehandlung nach der Incision besteht in Einblasen von geringen Mengen Jodoform, in Gurgelungen mit Borsäure, Kal. hypermang. oder Kal. chloricum und in den ersten Tagen geschieht die Ernährung durch flüssige Kost. —

§ 95. *Die Aneurysmen des Halses.*

Die Aneurysmen des Halses. — Bezüglich der Lehre von den Aneurysmen und ihrer allgemeinen Behandlung verweise ich auf § 95 S. 422 ff.

eines Lehrbuchs der allgemeinen Chirurgie (2. Aufl.). Hier sei nur kurz olgendes mit Rücksicht auf die Aneurysmen des Halses hervorgehoben.

Die Aneurysmen am Halse entstehen am häufigsten durch subcutane erletzungen oder durch feinere äussere Wunden, besonders durch Stich-rletzungen, bei welchen der Abfluss des Blutes nach aussen verhindert ist. s bildet sich zuerst ein der Gefässverletzung entsprechender Bluterguss, n Hämatom, ein sog. traumatisches Aneurysma, aus dem anfangs ndständigen Thrombus entsteht sodann schliesslich ein mit dem Arterien-nen communicirender Sack, dessen Wandung sich aus den äussersten hichten des Thrombus, den umgebenden Weichtheilen und aus neugebil-tem Bindegewebe zusammensetzt.

Neben diesen traumatischen Aneurysmen der Halsarterien kommen dann ch sog. echte Aneurysmen vor, welche bekanntlich durch allmähliche sweitung des Gefässrohrs in Folge von chronischer Endarteriitis entstehen. nachdem die Ausweitung den ganzen Querschnitt der betreffenden Arterie er nur einen Theil derselben betrifft, entsteht ein cylindrisches (A. cy-ndricum), spindelförmiges (A. fusiforme) oder sackförmiges (A. sac-forme) Aneurysma. Auch arteriell-venöse Aneurysmen kommen am alse vor, bei welchen bekanntlich eine Communication zwischen Arterie d der zugehörigen Vene stattfindet, z. B. besonders in Folge gleichzeitiger rletzung der Arterie und Vene.

Die Aneurysmen des Halses können einen grossen Umfang erreichen d es ist dann oft schwer, den Ursprung des Aneurysma genau festzustellen. ch wird die Anamnese in der Regel auf den richtigen Weg führen. Einen sonders grossen Umfang erreichen die Aneurysmen der Subclavia, sie können obere Apertur des Thorax und die Claviculargrube ausfüllen und schliess-h nach oben, nach dem Halse, nach der Achselhöhle und Scapula sich aus-eiten. Die Beschwerden in Folge der Halsaneurysmen entstehen besonders rch Druck auf die Venen, Nerven, auf die Luftröhre, den Oesophagus d die Halswirbelsäule. Wie bei allen Aneurysmen, so besteht auch hier r Allem die Gefahr der Ruptur und zwar am häufigsten nach innen, tener nach aussen. Spontane Heilung durch Organisation der Thromben, rch Verkalkung kommt wohl nur bei kleinen Aneurysmen vor und ist am chtesten bei sackförmigen Aneurysmen mit partieller Ausstülpung der fässwand möglich. Die Aneurysmen des Halses können auch durch Ge-nembolie zum Tode führen, wenn sich Gerinnsel aus einem Aneurysma, B. besonders der Carotis, loslösen. Diese Thatsache soll man stets wohl denken und sich daher auch vor zu roher Palpation der Carotis-Aneurysmen en, da auch hierdurch Gerinnsel losgelöst werden können und dann Tod ch Gehirnembolie möglich ist (v. Esmarch).

Für die Diagnose der Halsaneurysmen sind, wie bei allen Aneurysmen, Allem die wahre (nicht mitgetheilte) Pulsation und die Reibungsgeräusche, ie das Verschwinden dieser Symptome nach Compression der zuführenden erie wichtig. Aber trotzdem haben selbst tüchtige Chirurgen Irrthümer angen und Aneurysmen für sonstige Geschwülste, z. B. für gefässreiche come oder sogar für Abscesse gehalten, besonders in jenen Fällen, wenn Aneurysmen mit Verdickung, Schwellung oder Entzüngungserscheinungen Weichtheile verbunden waren.

Die Behandlung der Aneurysmen am Halse geschieht nach den in § 95 meines Lehrbuchs der allgemeinen Chirurgie (2. Aufl.) geschilderten Regeln. Freilich erleidet diese Behandlung am Halse mannichfache Modificationen. Die Compression der Aneurysmen, sowohl als Digitalcompression wie als Instrumentalcompression, wird am Halse oft gar nicht anzuwenden sein, im Bereich der Carotis aber wird sie in geeigneten Fällen stets zuerst zu versuchen sein. Von den operativen Behandlungsmethoden eignet sich für die Aneurysmen des Halses besonders die Unterbindung des zuführenden (HUNTER) oder des abführenden Gefässstammes (WARDROP, BRASDOR, DESAULT). Die erstere ist besonders für die Aneurysmen der Carotis, die letztere für die der Subclavia und Anonyma zu empfehlen (v. BERGMANN). Da die Aneurysmen am Halse gewöhnlich tödtlich endigen, so sind auch lebensgefährliche operative Eingriffe behufs ihrer Heilung gestattet. Und diese Operationen haben bei aseptischer Ausführung einen grossen Theil ihrer Gefahren verloren. Die centrale und periphere Unterbindnng mit Exstirpation des Sacks nach ANTYLLUS dürfte nur im Gebiet der Carotis möglich sein. Die HUNTER'sche Methode der Unterbindung des zuführenden Arterienstammes wirkt im Allgemeinen sicherer, als die nach WARDROP und BRASDOR, weil nach der Unterbindung des abführenden Gefässstammes nach WARDROP durch die aus dem Aneurysmasack abgehenden Aeste die Blutcirculation in letzterem mehr oder weniger erhalten bleibt.

Bezüglich der Unterbindung der einzelnen Gefässe verweise ich auf § 90.

Von den sonstigen Behandlungsmethoden der Aneurysmen möchte ich dann vor Allem noch die Electro- oder Galvanopunctur derselben empfehlen, besonders auch für jene Fälle, wo eine andere (operative) Behandlung der Aneurysmen nicht mehr möglich ist. Nach meinen Erfahrungen über die Behandlung der Aorten-Aneurysmen mit Galvanopunctur kann ich dieselbe entschieden auch für Hals-Aneurysmen empfehlen. Bezüglich der Technik der Galvanopunctur verweise ich auf S. 71 Lehrb. d. allg. Chir. 2. Aufl. und § 131 der spec. Chir. (Aorten-Aneurysmen). —

Mehrfach scheint auch die Anwendung des constanten Stromes nebst innerlicher Darreichung von Jodkali von günstigem Erfolg gewesen zu sein. Endlich hat man noch durch Injection von Ergotin, liq. ferri sesquichlor., Alkohol etc., oder durch Einführung von Fremdkörpern (Catgut, Silber-, Stahl-, Kupferdraht, Pferdehaare, Laminaria) eine Blutgerinnung im Sack des Aneurysma hervorzurufen versucht. Bei Hunden erzielte PHILIPPE (Lüttich) an der Carotis und Femoralis günstige Erfolge. Am Menschen sind die Resultate sehr ungünstig, von 34 Aneurysmen, in welche Stahl- oder Kupferdraht (Filipunctur) nach MOORE eingeführt wurden, gingen 30 bald nach der Operation zu Grunde (VERNEUIL), in zwei Fällen (CORETA und VAN DER MEULEN) trat vollständige und in zwei theilweise Heilung ein. —

§ 96. *Geschwülste des Halses. Allgemeine Bemerkungen über Geschwulstoperationen am Halse.*

Die Geschwülste des Halses. — Die Geschwülste des Halses sind sehr mannichfaltig hinsichtlich ihrer Structur und Grösse und ihre operative Entfernung kann mit besonderen Schwierigkeiten verbunden sein. Oft glaubt man, dass eine scheinbar noch sehr verschiebbare grössere Halsgeschwulst leicht zu exstirpiren sei und dann ergiebt sich bei der Operation, dass der Tumor in der Tiefe mit den grossen Gefässen, der Carotis und Vena jugularis int. innig verwachsen ist, dass die Verletzung der abnorm gelagerten

ierven, besonders des Vagus, Sympathicus und Recurrens nur mit grosser Vorsicht und genauer anatomischer Kenntniss zu umgehen ist. Am schwierigsten ist die Exstirpation maligner Geschwülste, weil diese gewöhnlich ausgedehnt mit der Umgebung verwachsen sind. Ich stehe nicht an, solche Geschwulstoperationen am Halse mit zu den schwierigsten Operationen zu rechnen und nur geübte Chirurgen sollen grössere, mit der Umgebung verwachsene Geschwülste des Halses operiren. Vor jeder Operation soll man sich möglichst genau über Sitz, Ausdehnung und Verschiebbarkeit der Geschwulst orientiren und besonders muss man dabei feststellen, ob Schling- und Athembeschwerden, Heiserkeit durch Druck auf die Trachea, den Larynx oder Recurrens vorhanden sind. Allzu ausgedehnte und fest verwachsene maligne Geschwülste soll man nicht mehr operiren. Den Hautschnitt lässt man in der Regel in der Längslinie des Halses verlaufen. Man dringt dann theils stumpf in die Tiefe, theils durchtrennt man die Verwachsungen mit der Scheere oder dem Messer, jedes blutende Gefäss wird sofort unterbunden oder vor der Durchschneidung central und peripher mit einer Arterienklemme gefasst. Zeigt sich bei der Freilegung der grossen Gefässe, dass der Tumor mit denselben innig verwachsen ist, dann wird man eventuell das Gefäss oben und unten unterbinden und das abgebundene Gefässstück mit dem Tumor entfernen.

Die Geschwülste des Halses — wir sehen zunächst von den Neubildungen der Schilddrüse vollständig ab — zerfallen in feste und cystische Tumoren. Die festen Geschwülste gehen vorzugsweise von den Lymphdrüsen aus. Diese Lymphdrüsen-Tumoren wollen wir zuerst besprechen und dabei auch die scrophulösen und tuberculösen Lymphome berücksichtigen, obgleich wir wissen, dass diese zu den eigentlichen Geschwülsten im engeren Sinne nicht gezählt werden.

I. Geschwülste der Lymphdrüsen.

I. Die Lymphdrüsen-Geschwülste. — Von den Geschwülsten der Lymphdrüsen erwähnen wir zuerst die scrophulösen und tuberculösen Lymphome, d. h. chronisch entzündliche Hyperplasieen der Lymphdrüsen in Folge von scrophulösen Reizungszuständen oder Infection durch eingedrungene Tuberkelbacillen aus dem Stromgebiet der betreffenden Lymphdrüsen. Zuweilen ist die Lymphdrüsen-Tuberculose eine secundäre nach primärer tubercul. Infection des Organismus (Gussenbauer).

Scrophulöse und tuberculöse Lymphome.

Die scrophulösen Lymphome sind im Wesentlichen einfache entzündliche Hyperplasieen der Lymphdrüsen, in den tuberculösen Lymphomen findet man stets in Folge der Einwanderung von Tubercelbacillen Tuberkeln. Die letzteren verlaufen in der für Tuberculose charakteristischen Weise, d. h. sie verkäsen oder vereitern und führen zu fortschreitender Infection der benachbarten Lymphdrüsen. So findet man ganze Packete tuberculöser Lymphdrüsen, besonders unter dem Kiefer, den grossen Gefässen entlang und in der Supraclaviculargrube. Ziemlich häufig brechen die tuberculösen vereiterten oder verkästen Lymphdrüsen nach aussen auf, bilden Fisteln und Narben. Die spontane Ausheilung der tuberculösen Lymphome erfolgt in der Regel nur sehr langsam, z. B. durch Verkalkung oder nach Durchbruch nach aussen. Da die tuberculösen Lymphome des Halses im Lymphgebiet der Mundhöhle liegen, so ist es erklärlich, dass von hier aus leicht weitere Infectionen, besonders auch der mediastinalen Lymphdrüsen, entstehen können

und das schliesslich Lungentuberculose oder allgemeine Tuberculose erfolgen kann. Letzteres scheint allerdings nur in Ausnahmefällen vorzukommen. Gleichwohl halte ich die sorgfältigste und möglichst frühzeitige Entfernung der tuberculösen Lymphome des Halses für indicirt. Nicht immer lässt sich vor der Operation sagen, ob einfache Lymphdrüsen-Hyperplasieen oder tuberculöse Lymphome vorhanden sind, ob letztere bereits vereitert, verkäst sind oder nicht. Häufig findet man bereits grosse tuberculöse Lymphdrüsenabscesse, wo man noch einfache Hyperplasieen anzutreffen glaubte. Jedenfalls ist bei scrophulös beanlagten Individuen auch die operative Entfernung der einfachen Drüsenhyperplasieen indicirt, wenn die Lymphdrüsen deutlich an Grösse zunehmen und weitere benachbarte Halslymphdrüsen ebenfalls inficirt werden resp. wachsen.

Behandlung scrophulöser und tuberculöser Lymphome.

Die Beseitigung der Lymphome geschieht stets am besten durch Exstirpation derselben. Die einfache Spaltung und Auskratzung der vereiterten, verkästen tuberculösen Lymphome ist mit Rücksicht auf Recidive bei weitem nicht so sicher, wie die vollständige Exstirpation. Auch die parenchymatösen Injectionen wirken unsicher und schaden insofern, als der günstige Zeitpunkt für eine rasche und vollständige Heilung versäumt werden kann, weil die mediastinalen Lymphdrüsen bereits inficirt sind.

Die Exstirpation der Lymphome, welche übrigens nicht immer leicht ist, macht man am besten so, dass man von einem Schnitt in der Längsrichtung des Halses auf die vergrösserte Lymphdrüse eindringt und letztere in der Weise herausschält, dass man stets hart an der Drüsenkapsel bleibt und hier die Bindegewebsfasern theils stumpf, theils mit der Cooper'schen Scheere vorsichtig durchtrennt. Eine vorzeitige Eröffnung vereiterter, verkäster Lymphdrüsen ist möglichst zu vermeiden. Findet sie doch statt, so muss die Wunde mit doppelter Vorsicht durch $^1/_{10}$ % Sublimatlösung während und nach der Operation desinficirt werden, um die Prima intentio der Wunde zu sichern und locale Recidive oder eine Allgemein-Infection durch Tubercelbacillen zu verhüten. Letztere ist nach operativer Behandlung tuberculöser Herde gar nicht selten beobachtet worden. Je gründlicher die Exstirpation tuberculöser Lymphome vorgenommen wird, um so seltener werden Recidive beobachtet, wie z. B. auch aus der Statistik Grünfeld's aus der Klinik von Gussenbauer hervorgeht. Nach älteren Statistiken traten in $^1/_4$ der operirten Fälle Recidive ein. Die Zusammenstellungen von Kritsch und Scheyer aus Fischer's Klinik ergaben für die Exstirpation wenig befriedigende Resultate. Die Recidive sind theils Reinfectionen, wenn die geheilten Patienten wieder in ihre früheren ungünstigen Verhältnisse zurückkehren.

Nach Beendigung der Exstirpation und Desinfection der Wunde durch $^1/_{10}$ % Sublimatlösung wird letztere an der tiefsten Stelle drainirt und durch Naht geschlossen. Unter dem, Kopf und Brust miteinnehmenden, antiseptischen Deckverband erzielt man in der Regel selbst nach ausgedehnten Operationen in 6—8—10 Tagen Heilung per primam. Nach Auslöffelungen vereiterter Lymphome ist die Tamponade der Wunde mit Jodoformgaze das sicherste und zweckmässigste Verfahren. In geeigneten Fällen wird die Wunde dann nach Entfernung des Tampons durch secundäre Naht ge-

hea ist bei grösseren Wunden sehr leicht, weil man gewöhnlich die
nung des Luftrohres sieht. Für die Diagnose der kleineren Wunden
besonders der Luftaustritt, das Entstehen des subcutanen Emphy-
ebes und die Athembeschwerden wichtig.

Die Behandlung der Verletzungen des Kehlkopfs und der Trachea
vor Allem der Erstickungsgefahr vorzubeugen. Die Blutung ist
fältig zu stillen. Ist bereits viel Blut in die Lungen gedrungen, dann muss
den Kranken kräftig expectoriren lassen oder versuchen, das Blut
telst eines elastischen Catheters auszusaugen. In geeigneten Fällen
n man auch die Tracheotomie machen und durch Tamponade des Kehl-
fes oberhalb der Canüle oder durch Einlegen einer sog. Tamponcanüle
S. 500) das weitere Herabfliessen des Blutes verhindern. Mit der Trache-
ie verbindet man die möglichste Entfernung des Blutgerinnsels aus den
twegen durch Anregen der Hustenbewegung mittelst Einführung eines
tischen Catheters, durch Aussaugen des Blutes, durch Einführen eines
ogenen, langen, schmalen scharfen Löffels u. s. w. In der Nachbehand-
g wird man den Kopf des Kranken möglichst niedrig legen.

In allen Fällen von beträchtlicherer Verletzung des Kehl-
fes ist die prophylactische Tracheotomie indicirt, auch wenn
h keine schweren Erscheinungen von behinderter Athmung
handen sind. Ganz besonders ist die Tracheotomie nothwendig, wenn
Kranke nicht unter fortwährender ärztlicher Controle steht. Liegt die
nde an einer geeigneten Stelle, z. B. in der Trachea, so kann man durch
die Canüle einführen.

Die Wunde als solche wird nach allgemeinen Regeln behandelt, d. h.
auer untersucht, die Blutung gestillt u. s. w. Die Wunden des Kehlkopfes
der Trachea wird man im Allgemeinen nicht nähen, sondern offen
aseptischer Tamponade behandeln. Ist der Kehlkopf oder die
chea vollständig oder fast vollständig durchtrennt, dann wird man die
len Enden des Luftrohrs durch einige aseptische Situationsnähte, be-
ders seitlich, fixiren. Die Mitte der Wunde, d. h. am vorderen Theil
Luftrohrs wird man offen lassen, schon um eventuell hier die Trachéal-
üle einlegen zu können.

Um der Entstehung von Stenosen möglichst frühzeitig vorzubeugen,
n man in geeigneten Fällen an der Stelle der Verletzung ein dickes
inrohr in das Lumen des Respirationsrohrs einlegen, an das obere und
ere Ende des Drains befestigt man je einen Seidenfaden, leitet dieselben
en aus der Trachealwunde und oben aus dem Munde hervor und knüpft
Enden äusserlich zusammen (Genzmer). Bei Verletzungen unterhalb des
gknorpels und bei tiefer gelegenen Verletzungen genügt ein Seidenfaden,
cher zur Tracheotomiewunde herausgeleitet und aussen um den Hals be-
igt wird. In der ersten Zeit werden die Verletzten mittelst der Schlund-
de ernährt.

Um Querwunden des Halses möglichst zu entspannen, muss man dafür
ge tragen, dass der Kopf der Brust genähert wird. Man kann dieses
ach dadurch erzielen, dass man dem Kranken eine weibliche Nachthaube
setzt, an deren Bänder man je eine Mullbinde knüpft und so um die
st befestigt.

Verlauf jedenfalls oft gemildert und aufgehalten werden, häufig ist aber die Cur ohne jede Wirkung. Die operative Entfernung der malignen Lymphome ist wohl stets erfolglos, in der Regel treten sehr schnell Recidive ein. Wohl aber muss man die malignen Lymphome wenigstens so weit entfernen, um etwaige Respirationsbeschwerden zu beseitigen. —

Das Lymphosarcom.

In den Lymphdrüsen kommen sodann die verschiedenen Formen der Sarcome vor, sie stellen gewöhnlich glatte Geschwülste von gleichmässiger Consistenz dar, welche besonders im Gefässspalt und unterhalb des Unterkiefers ihren Sitz haben. Sehr häufig ist das Wachsthum ein sehr rapides, die Grösse der Tumoren ist zuweilen beträchtlich (Fig. 236). Die malignen Formen durchbrechen bald die Lymphdrüsenkapsel und verwachsen mit der Umgebung, besonders auch mit den Gefässen. Nicht selten wächst das Sarcom in das Venenlumen hinein und erzeugt so zahlreiche Metastasen. Nach Durchbruch durch die Haut entstehen ulcerirende jauchende Sarcome, welche durch Blutung in Folge von Arrosion der Gefässe plötzlich zum Tode führen können. Die Dauer der Lymphosarcome bis zum Tode beträgt selten mehr als $1^1/_2$ Jahre. In anderen Fällen ist der Verlauf günstiger und durch frühzeitige Exstirpation ist vollständige Heilung möglich. Von Interesse ist, dass, wie auch Riedel mit Recht hervorhebt, zuweilen entzündliche Drüsenhyperplasieen ganz rapid sich in Sarcome umwandeln. —

Fig. 236. Lymphosarcom unterhalb des Unterkiefers (nach W. Busch).

Carcinome der Lymphdrüsen des Halses und sonstige tiefsitzende Carcinome.

Die Carcinome des Halses. — Die Carcinome der Halslymphdrüsen sind stets secundäre Neubildungen, z. B. nach primärem Carcinom der Lippen oder der Mundhöhle. Da das Carcinom eine epitheliale Neubildung ist, so giebt es keine primären Carcinome der Lymphdrüsen. Die tiefsitzenden Epithelialcarcinome des Halses gehen von verirrten epithelialen Keimen aus, besonders von fötalen Kiemenbogenresten (branchiogene Carcinome), von verirrten Hautkeimen (Dermoide) oder von abgeschnürten Schilddrüsenlappen. Die zur Schilddrüse in Beziehung stehenden tiefsitzenden Halscarcinome finden sich besonders zwischen Oesophagus und Kehlkopf und erzeugen schliesslich entsprechende Schling- und Athembeschwerden. Die operative Entfernung solcher Carcinome ist gewöhnlich sehr schwierig. Die secundären Carcinome der Lymphdrüsen sind gewönlich harte, höckerige Bildungen, welche bald mit der Umgebung verwachsen, nach aussen durchbrechen und dann jauchende ulcerirende Geschwülste darstellen. —

II. Sonstige Geschwülste des Halses.

II. Die sonstigen Geschwülste des Halses sind sehr zahlreich.

Fibrome.

Die Fibrome erreichen zuweilen eine sehr beträchtliche Grösse, sie gehen besonders z. B. vom Ligamentum nuchae und von dem fibrösen Gewebe der Dorn- und Querfortsätze der Halswirbel aus.

Lipome.

Lipome kommen an den verschiedensten Stellen des Halses vor, besonders aber im Nacken. Hier hat man ganz enorme Fettgeschwülste, z. B. von 10—20 kg beobachtet, welche vom Nacken bis zum Rücken und über die Schultern herabhingen. Ausser diesen umschriebenen Lipomen

ommen am Halse auch ganz besonders mehr diffuse Fettgeschwülste von eträchtlichem Umfange vor, welche MADELUNG in neuerer Zeit genauer eschrieben und mit dem amen Fetthals bezeichnet at (s. Fig. 237). —

Fig. 237. Diffuses Lipom des Halses (Fetthals) nach MADELUNG.

Steatom.

Steatom, jene perlutterartig glänzende Fettschwulst, ist nach RIEDEL n Halse bis jetzt zweimal eschrieben worden. —

Enchondrome. Osteome.

In seltenen Fällen hat an Enchondrome und steome des Halses beachtet, deren Entstehung hl auf fötale knorpelige iemenbogenreste zurückzuhren ist, oder aber sie hen von der Wirbelsäule, r Clavicula oder der 1. ippe aus. Mit den Osteomen dürfen nicht die sog. Halsrippen verechselt werden, d. h. sehr verschieden lange Knochenspangen, welche nach RUBER bald frei am Halse vorkommen, oder aber von der 1. Rippe oder m Brustbein ausgehen und als Missbildungen aufzufassen sind. —

Neurome. Neurofibrome.

Die Neurome kommen als umschriebene echte Neurome oder Neurorome nur selten am Halse vor, häufiger dagegen sind die multiplen exiformen Neurome oder richtiger Neurofibrome (Rankenneurome), elche oft mit beträchtlicher Hyperplasie der Haut und des Unterhautzellwebes in Form grosser diffuser Geschwülste (Elephantiasis) complicirt od (s. Lehrbuch der Allgemeinen Chirurgie 2. Aufl. S. 590).

In solchen Fällen von ausgedehnten plexiformen Neurofibromen mit lephantiasis des Halses kann man die Geschwulst eventuell in mehreren tzungen durch keilförmige Excisionen verkleinern resp. vollständig beitigen.

Sarcome.

Die Sarcome des Halses gehen, abgesehen von den bereits erwähnten mphosarcomen, besonders, wie ich genauer beschrieben habe, von n Gefässwänden und von den Fascien aus, ihr Verlauf ist im Wesentchen derselbe, wie bei den Lymphosarcomen. Von Interesse ist, dass zueilen cavernöse Tumoren und eigentliche Blutcysten des Halses schliesslich rcomatös entarten können. Ich habe vor Kurzem zwei derartige Gehwülste exstirpirt, wo ein Tumor cavernosus und eine Blutcyste in Sarcom erzugehen anfingen.

Hauthörner. Adenome.

Von gutartigen epithelialen Neubildungen kommen gelegentlich am alse Hauthörner und kleine, langsam wuchernde Adenome besonders r Schweissdrüsen vor.

Carcinome.

Die Carcinome des Halses sind entweder oberflächliche ulcerende Hautkrebse, oder aber tiefsitzende Carcinome, welche die aut lange intact lassen. Die in der Tiefe des Halses entstehenden Carnome entwickeln sich wohl stets, wie bereits S. 446 erwähnt wurde, aus

fötalen Epithelkeimen, z. B. aus Kiemenbogenresten (branchiogene Carcinome, v. VOLKMANN), aus tiefen Atheromen oder aus verirrten, abgeschnürten Theilen der Schilddrüse. Diese tiefsitzenden Carcinome verwachsen rasch mit der Umgebung und führen in der Regel schnell durch zunehmenden Marasmus, Schling- und Athembeschwerden zum Tode.

Cysten. Von besonderem Interesse sind die cystischen Geschwülste am Halse. Es lassen sich folgende verschiedene Formen unterscheiden:

Epitheliale Cysten. 1) Epitheliale Cysten. Hierher gehören die sog. Kiemengangscysten, welche von fötalen Kiemenbogenresten ausgehen, sodann die Dermoide in Folge von Wucherung versprengter Hautkeime und endlich die Cysten, welche aus abgetrennten Schilddrüsenlappen entstehen.

Kiemengangscysten. Die Kiemengangscysten sind entweder dünnwandige Geschwülste mit serösem oder serös-schleimigem Inhalte (seröse Cysten, Hydrocele colli), deren Innenfläche mit mehrschichtigem Cylinderepithel bekleidet ist. Ihre Grösse ist sehr verschieden, sie können aber bis zu Faustgrösse, ja bis zu Kindskopfsgrösse anwachsen. Sie kommen überall da am Halse vor, wo die congenitalen Halsfisteln sitzen, also besonders in der Gegend des Zungenbeins, z. B. häufig zwischen Proc. mastoideus und Zungenbein, am inneren Rande des Kopfnickers und in der Supraclaviculargrube resp. im Bereich des Jugulum sterni. Die in der Gegend des Zungenbeins sitzenden Kiemengangscysten können in den Mundboden hineinragen und wie eine Ranula aussehen. Ein Theil der Fälle von Ranula gehört in der That zu den Kiemengangscysten.

Ausser den serösen Kiemengangscysten kommt dann noch eine zweite Form von Cysten vor, welche in ihrem ganzen Bau mehr den Atheromen der Haut entsprechen und daher auch als tiefe Atherome des Halses bezeichnet werden. Die Bezeichnung „tiefe Atherome" ist wenig zweckmässig.

Tiefe Atherome.

Dermoidcysten. es handelt sich im Wesentlichen um Dermoidcysten, um cystische Geschwülste, welche durch embryonale Hauteinstülpung im Bereiche der Kiemenspalten sich entwickelt haben, wie neuerdings auch SCHNITZLER mit Recht hervorgehoben hat. Die Grösse dieser tiefen Atherome oder richtiger dieser Dermoide ist in der Regel nicht bedeutend, sie werden nur selten über faustgross (Fig. 238), sie wachsen sehr langsam. Sie bestehen gewöhnlich aus einer dicken, derben Bindegewebskapsel mit geschichtetem Pflasterepithel und einem Brei aus Epithelien und Cholestearin. Die Innenfläche der echten Dermoide zeigt die Structur der Haut, der Inhalt besteht aus Epidermiszellen, Haaren und zuweilen auch aus Knorpel, Knochen und Zähnen.

Fig. 238. Tiefe Atheromcyste des Halses (v. ESMARCH).

Cysten aus abgeschnürten Schilddrüsentheilen. Endlich sei noch erwähnt, dass auch aus abgeschnürten Schilddrüsentheilen epitheliale Cysten des Halses entstehen.

Die Behandlung aller erwähnten congenitalen Epithelcysten besteht am besten in Exstirpation derselben. Die Punction mit nachfolgender Injection von Jodtinctur ist bei Weitem nicht so sicher. Bei der Exstirpation der Dermoide und der sog. tiefen Atherome muss man sich besonders davor

nehmen. Dieses Verfahren findet besonders Anwendung an der Carotis communis bei Blutungen aus Aesten, welche der directen Unterbindung nicht zugänglich sind, wie z. B. bei Verletzung der Art. maxillaris int. oder bei den prognostisch so ungünstigen Blutungen aus den Arteriae temporales profundae. Stets muss man aber bei dieser durchaus unsicheren Unterbindung in der Continuität der verletzten Arterie central von der Wunde auf Nachblutungen gefasst sein.

Bei Blutungen im Gebiete der Art. carotis ext. hat man ganz besonders die leichtere Unterbindung der Carotis communis empfohlen, weil der Stamm der Carotis ext. zu kurz ist und die Unterbindung auch durch die umliegenden Venen und Nerven erschwert wird.

Guyon und Madelung haben aber unter Widerlegung der angeführten angeblichen Nachtheile der Methode gezeigt, dass bei Blutungen aus der Carotis ext. in erster Linie diese und nicht die Carotis communis unterbunden werden soll. Eventuell wird man die einzelnen Aeste der Carotis ext. ebenfalls unterbinden. Der grosse Vortheil der Unterbindung der Carotis ext. vor derjenigen der Carotis communis besteht darin, dass nach ersterer der Kreislauf des Gehirns intact bleibt und daher keine Hirnerscheinungen auftreten. In 41% der Fälle von Ligatur der Art. carotis communis traten Gehirnerscheinungen auf. Nach Pilz endeten von 60 Ligaturen der Carotis ext. nur 7 tödtlich, während von 228 Unterbindungen der Carotis communis 123 einen letalen Ausgang nahmen und nur 74 geheilt wurden.

Freilich ist die Unterbindung der blutenden Arterie in der Wunde am Halse oft unausführbar und man muss sich oft mit Compression oder mit der Continuitätsunterbindung am Orte der Wahl nach Hunter begnügen.

Bezüglich der Technik der Unterbindung der einzelnen Gefässe am Halse s. § 90. —

Die Verletzung der Venen am Halse.

Die Verletzung der grossen Halsvenen. — Die Verletzung der grossen Venen am Halse ist ebenfalls sehr gefährlich, theils in Folge der Blutung, theils durch Lufteintritt. Wird eine grosse Halsvene, z. B. die Jugularis int., durch Schnitt oder Schuss verletzt und ist eine offene klaffende Wunde vorhanden, so findet ein continuirliches Ausströmen von dunklem Blute in solcher Menge statt, dass sehr rasch der Tod eintreten kann, wenn die Blutung nicht durch Digitalcompression der Wunde gestillt wird. Die Verletzungen der Jugularis int. sind ebenso gefährlich wie die der Carotis und Spontanheilung ist nicht zu erwarten; in allen Fällen ist nach G. Fischer der Tod eingetreten, wenn nicht ärztliche Hülfe geleistet wurde. Noch bedenklicher sind natürlich die Verletzungen der Vena subclavia und der Vena anonyma. Bei Stichverletzungen der grossen Halsvenen mit behindertem Abfluss des Blutes können sich so beträchtliche subcutane Blutergüsse bilden, dass durch Druck auf die Trachea der Tod in Folge von Erstickung eintreten kann. Auch ist durch Infection des Blutergusses durch Mikroben leicht Vereiterung, Sepsis oder Pyämie zu fürchten.

Lufteintritt nach Venenwunden am Halse.

Was die Gefahr des Lufteintritts nach Venenwunden betrifft, so ist dieselbe bekanntlich gerade nach offenen Verletzungen der Venen am Halse, überhaupt in der Nähe des Herzens resp. des Thorax zu fürchten,

cysten sind Bildungsfehler, d. h. im Verlauf der betreffenden Vene findet sich an einer Stelle ein grösserer ein- oder mehrfächeriger Blutsack, welcher vollständig abgeschlossen ist oder noch mit der Vene durch eine feine Oeffnung communicirt. Zuweilen, wie z. B. in dem Falle in Fig. 240, fehlt die betreffende Vene zum Theil oder vollständig und an ihrer Stelle findet sich die Blutcyste.

In anderen Fällen handelt es sich um eine varicöse Ausdehnung einer Stelle der Venenwand, der Blutsack communicirt entweder noch mit dem Muttergefäss oder er ist vollständig abgeschlossen. In einer dritten Categorie von Fällen entstehen die Blutcysten aus cavernösen Tumoren, indem z. B. die Zwischenräume der cavernösen Räume allmählich verschwinden.

Alle Blutcysten, welche noch in offener Communication mit den Venen, z. B. mit der Jugularis oder Subclavia stehen, sind dadurch charakterisirt, dass sie sich mehr oder weniger vollständig ausdrücken lassen, sie schwellen an und ab bei der Respiration.

Entsprechend der oben erwähnten Entstehung sind die Blutcysten theils angeboren, theils erst im späteren Leben entstanden. Das Wachsthum ist in der Regel langsam. Auch in den vollständig abgeschlossenen Blutcysten findet sich meist flüssiges, dunkles bis schwarzes Blut.

Die Behandlung der Blutcysten besteht wohl am besten, wenn möglich, in der Exstirpation, eventuell mit Unterbindung der betreffenden Vene, mit welcher die Cyste noch communicirt. Ich habe dreimal grössere Blutcysten am Halse mit Glück exstirpirt. Bei vollständig abgeschlossenen Blutcysten, welche sich nicht durch Compression entleeren lassen, könnte man auch die Punction mit nachfolgender Injection von Alcohol absolutus oder Jodtinctur versuchen.

Angiome. Im Anschluss an die Blutcysten seien noch kurz die Angiome erwähnt, welche am Halse in den verschiedenen Formen vorkommen, z. B. als capillare Blutgefässgeschwülste (Teleangiectasie), als ausgedehnte varicöse Venengeschwülste, als Cavernome oder als arterielle Angiome (Aneurysma racemosum s. anastomoticum). Bezüglich des Näheren auch mit Rücksicht auf die Behandlung verweise ich auf S. 596 meines Lehrbuches der allgemeinen Chirurgie 2. Aufl.

Parasitäre Cysten (Echinococcus). Von den parasitäen Cysten kommt der Echinococcus zuweilen am Halse vor. Nach Riedel findet sich derselbe stets seitlich in der Nähe der grossen Gefässe und es ist wahrscheinlich, dass die Parasiten mit dem Blutstrom in kleinere Arterienzweige oder Capillaren gelangen und sich hier weiter entwickeln. Die Geschwülste liegen anfangs stets tief, wachsen dann nach der Oberfläche hin und können beträchtliche Tumoren mit umfangreichen Gewebsstörungen bilden. Zuweilen bleiben die Echinococcen längere Zeit stationär, um dann plötzlich wieder zu wachsen.

Die Diagnose eines Echinococcus ist sicher, wenn durch Probepunction die bekannten Hakenkränze entleert werden (s. § 161 Chirurgie der Leber).

Die Behandlung des Echinococcus besteht in breiter Incision des Sackes und Ausstossung desselben durch nachfolgende Eiterung, welche man unter antiseptischem Verbande aber möglichst beschränken soll. Zuweilen kann man den Bindegewebsack gleich bei der Operation entfernen. —

Schleimbeutelcysten (Hygrome).

Zum Schluss mögen hier noch die Schleimbeutelcysten, die Hyrome des Halses, erwähnt werden, obgleich sie ja nicht zu den eigentlichen eubildungen gehören.

Die Schleimbeutelhygrome des Halses bilden meist kleinere Gehwülste mit serösem Inhalt. Sie werden nur selten über nussgross und achen wenig oder gar keine Beschwerden. Die Schleimbeutel, welche am alse zu Hygromen Veranlassung geben, sind besonders folgende; 1) die ursa mucosa infrahyoidea s. thyreohyoidea zwischen Zungenbein id Schildknorpelincisur; 2) die Bursa mucosa suprahyoidea oberhalb s Zungenbeins resp. auf dem oberen Rande desselben; 3) die Bursa ucosa thyreoidea auf dem medialen Vorsprung des Schildknorpels. In r Zungenbeingegend giebt übrigens nach ZUCKERKANDL auch die Glandula prahyoidea zu analogen cystösen Bildungen Veranlassung. Die kleine rüse liegt in der Mittellinie am Zungenbein oder seitwärts auf dem Körper sselben und ist wahrscheinlich nach ihrer Structur ein abgetrennter Theil r Schilddrüse.

Cysté der Glandula suprahyoidea.

Die Behandlung der Hygrome besteht in Spaltung mit möglichster xstirpation derselben. —

Lufthaltige Cysten.

Am Halse kommen zuweilen lufthaltige Cysten vor, welche vom Kehlkopf, von r Trachea und Lunge ausgehen können. Am Kehlkopf, seitwärts vom Lig. hyothyideum med. resp. dem Musculus hyothyreoideus, kommt ch RIEDEL eine nussgrosse Luftgeschwulst durch Dilation des Ventriculus Morgagni ein- oder beiderseitig r, sie ist ein Analogon für die beim Gorilla und angutang vorkommenden Luftsäcke. Eine mediane aryngocele (Fig. 241), wahrscheinlich in Folge Erweiterung einer Fistula colli mediana incompleta beachtete MADELUNG.

Fig. 241. Mediane Laryngocele bei einem 20jährigen Knecht (nach MADELUNG).

An der Trachea finden sich angeborene oder erbene Trachealhernien resp. Tracheocelen in lge angeborener oder erworbener Defecte.

Sogenannte Lungenhernien entstehen am Halse sonders durch Dilatation der emphysematösen Lungenitze, sodass sich z. B. ein birnen- oder apfelgrosser mor in der Supraclaviculargrube bildet (COCKLE, REL-LAVALLÉ). Bezüglich der genaueren Beschreibung r Lungenhernien s. § 115.

Die Beschwerden in Folge aller dieser Luftchwülste sind wohl meist gering. Die Entfernung der haltigen Bildungen dürfte, wenn nothwendig, meist ht schwierig sein. —

§ 97. *Allgemeines über Anatomie und Physiologie der Schilddrüse.*

Allgemeines über Anatomie und Physiologie der Schilddrüse (Glandula thyreoidea). — Bevor wir auf die Krankheiten der Schilddrüse näher eingehen, müssen wir einige allgemeine Bemerkungen über die Anatomie und Physiologie derselben vorausschicken.

Die Schilddrüse ist eine epitheliale Drüse ohne Ausführungsgang, welche aus i, durch das Mittelstück oder den sog. Isthmus verbundenen seitlichen Lappen bet. Vom oberen Rande des Mittelstücks entspringt zuweilen noch ein nach oben verender mittlerer Lappen von variabler Grösse, die sog. Pyramide oder das Mittln. Der Isthmus liegt gewöhnlich vor dem 2. bis 4. Trachealknorpel, die beiden enlappen oder Hörner ziehen rechts und links, den grossen Gefässen anliegend, Kehlkopf in die Höhe, zuweilen bis zum Zungenbein, nach hinten bis an die iseröhre.

Nebenschilddrüsen, Nebenkröpfe.

Von besonderer practischer Bedeutung sind die sog. **Nebenschilddrüsen**, d. h. abgeschnürte, erbsen- bis bohnengrosse Drüsentheile, welche in der Gegend vom Aortenbogen bis zum Zungenbein zu finden sind. Aus diesen abgeschnürten Schilddrüsentheilen entstehen besonders die sog. „**Nebenkröpfe**“, welche sich, wie besonders Wölfler neuerdings gezeigt hat, einerseits bis zum Mundboden, andererseits bis in die Bronchien entwickeln. R. Wolf und Bernays exstirpirten einen Tumor der **Zunge** resp. des Mundbodens, welcher aus Schilddrüsengewebe bestand. Auch tiefsitzende Halscarcinome können von diesen Nebenschilddrüsen ausgehen (Billroth, Madelung).

Die Schilddrüse liegt in einer Fascien-Duplicatur, deren beide Blätter am Ringknorpel zusammenstossen. Wenn man am letzteren den Ansatz der Fascia laryngea quer durchtrennt, so kann man, was besonders für die Tracheotomie wichtig ist, die Schilddrüse ohne Blutung und Verletzung in ihrer Fascien-Duplicatur leicht von der Trachea ablösen und nach abwärts schieben. Die vordere Fläche der Schilddrüse ist ausserdem bedeckt vom M. sterno-thyreoideus, sterno-hyoideus, omohyoideus und dem seitlichen Rand des Kopfnickers.

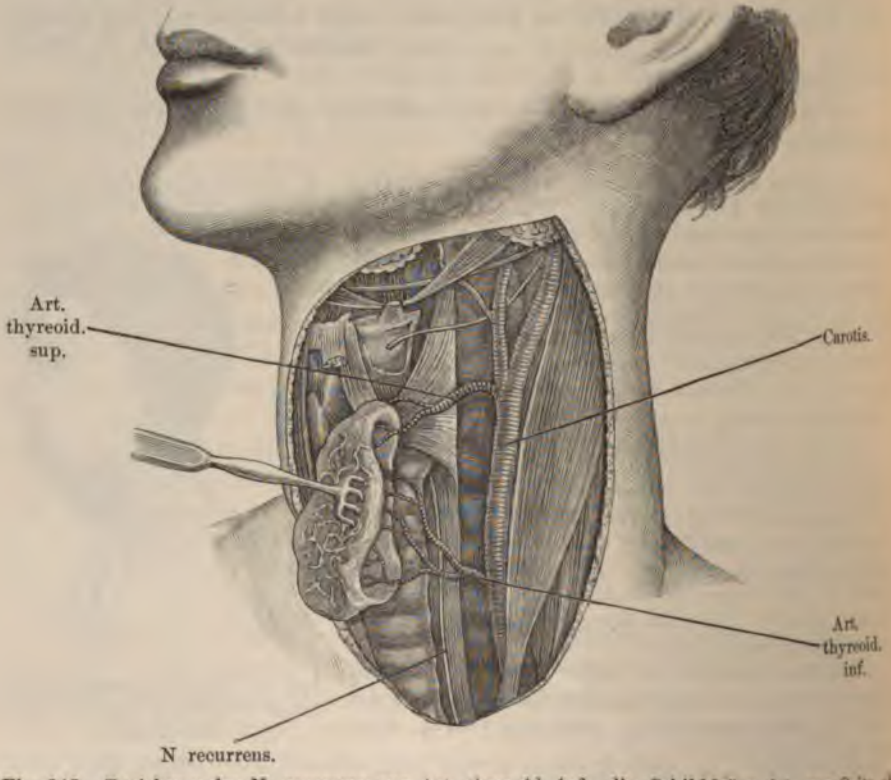

Fig. 242. Beziehung des N. recurrens zur Art. thyreoid. inf., die Schilddrüse ist zur Seite abgehoben (nach Wölfler). Der Nerv liegt entweder vor, zwischen oder hinter den Verzweigungen der Art. thyreoid. inf. oder vor oder hinter dem Stamm derselben.

Der **Gefässgehalt** der Schilddrüse ist sehr bedeutend, sie erhält **jederseits** eine **Art. thyreoidea superior** aus der Carotis und eine **Art. thyreoidea inf.** aus dem Truncus thyreo-cervicalis der Subclavia und endlich eine unbeständige unpaarige **Art. thyreoidea ima**, welche bald aus dem Arcus aortae, bald aus dem Truncus brachiocephalicus entspringt. Das sehr reichhaltige **Venennetz** mündet theils in die Jugularis, theils in die Vena anonyma.

N. recurrens.

Mit Rücksicht auf die operative Behandlung des Kropfes ist eine genaue Kenntniss des Verlaufs des N. **recurrens** nothwendig. Durch Verletzung des N. recurrens entsteht entsprechende Stimmbandlähmung. Der N. recurrens geht rechts um die Sub-

d links um den Aortenbogen, steigt dann an der Seite der Trachea und des us empor, an beide Organe zahlreiche Aeste abgebend (rami tracheales et oeso- Nach Drobnik sendet der N. recurrens gewöhnlich 3—4 Zweige mit den Ver- en der Art. thyreoid. inf. in das Gewebe der Schilddrüse, sie anastomosiren mit weigungen des Herzastes des Sympathicus, ihre physiologische Bedeutung ist un- m leichtesten kann der N. recurrens bei der Unterbindung der Art. thyreoid. tzt werden. Die Beziehung der Art. thyr. inf. zum N. recurrens ist durchaus stant (Drobnik, Kocher, Rotter, Wölfler). Der Nerv liegt entweder vor oder dem Stamm der Art. thyr. inf. oder vor, zwischen oder hinter den Ver- en der Art. thyr. inf. Meist liegt der Nerv wohl vor oder hinter den beiden er Art. thyr. inf. in der Nähe der Theilungsstelle (Fig. 242).

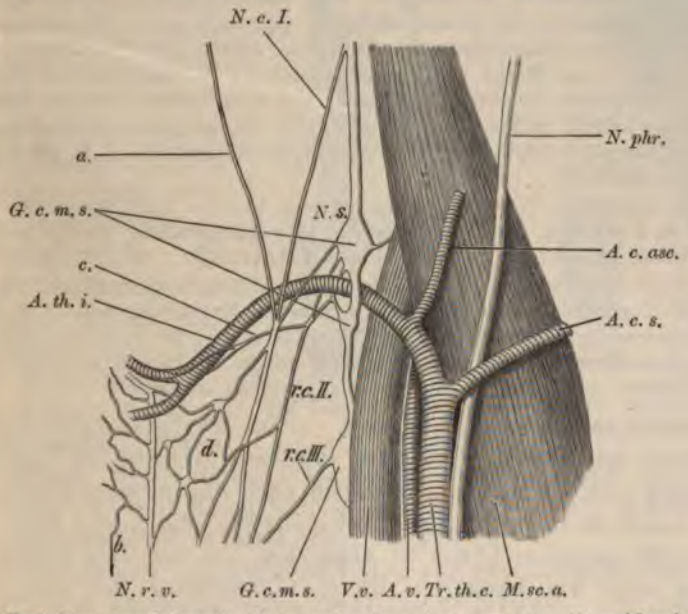

. Verhalten des Halssympathicus und seiner Aeste zur Art. thyreoidea inf. und dem rrens mit Rücksicht auf die Unterbindung der Art. thyreoid. inf. nach Drobnik.

= M. scalenus anticus.
= N. phrenicus.
= Vena vertebralis.
= Art. vertebralis.
= Truncus thyreo-cervicalis.
= Art. cervicalis ascendens.
= Art. cervicalis superficialis.
= Art. thyreoid. inf.
= N. sympathicus.
= Ganglion cervicale med. sympathici.
= Ganglion cervicale inf. sympathici.
= Ramus cardiacus I.
r. c. II. = Ramus cardiacus II.
r. c. III. = Ramus cardiacus III.
N. r. v. = N. recurrens vagi.
a. = Verbindungszweig des Ram. cardiacus I. mit dem äusseren Ast des N. laryngeus sup.
b. = Praetrachealer Ast des Sympathicus.
c. = Nervenzweig, der die Art. thyr. inf. begleitet.
d. = Nervenplexus zwischen den Herzästen des Sympathicus und dem N. recurrens vagi.

Bereich des Stammes der Art. thyreoid. inf. liegt der Grenzstrang des N. icus mit zahlreichen Aesten und das Ganglion cervicale med. (s. Fig. 243). Verletzung des Sympathicus zu vermeiden, räth Drobnik den Truncus thyreo- d. h. den gemeinsamen Stamm der Art. thyreoid. inf. und der Art. cervicalis s und superficialis zu unterbinden (s. auch S. 466). Der Herzast des N. sym- steht mit dem N. recurrens in mehrfacher Verbindung (s. Fig. 243).

er den Bau und Entwickelung der Schilddrüse verdanken wir besonders sorgfältige Studien (Ueber die Entwickelung und den Bau der Schilddrüse etc. Reimer, 1880). Leider fehlt es uns hier an Raum, auf diese Fragen genauer

einzugehen. An der fertigen Drüse unterscheidet man die Cortical- und Medullarsubstanz. Im späteren Leben nimmt die Drüse gewöhnlich an Grösse ab und die Drüsenblasen degeneriren sehr oft. Die Grösse der Schilddrüse ist sehr verschieden, das durchschnittliche Gewicht beträgt etwa 30—70 g. Bei Neugeborenen ist die Drüse im Allgemeinen grösser als bei Erwachsenen und bei Frauen meist umfangreicher als bei Männern.

Die wichtigste pathologische Veränderung besteht in totaler oder partieller Vergrösserung der Schilddrüse, welche man unter dem Namen **Kropf** oder **Struma** zusammen zu fassen pflegt.

Function der Schilddrüse.

Die **Function** der Schilddrüse ist noch dunkel, wahrscheinlich steht sie in Beziehung zur Milz, ferner ist sie der Regulirungsapparat für den Blutgehalt des Kopfes, besonders auch des Gehirns und hat wichtige secretorische Eigenschaften. Nach totaler Exstirpation der Schilddrüse hat man, wie z. B. HORSLEY auch experimentell an Thieren (Affen) zeigte, Anhäufung von Mucin im Körper (**Myxödem**) mit Ernährungsanomalieen und eigenthümlichen Gehirnstörungen, besonders Idiotie und Cretinismus beobachtet (KOCHER). Auch beim Kropf in Folge ausgedehnter parenchymatöser Entartung beobachtet man Myxödem und besonders Idiotie und Cretinismus. Eine wichtige Function der Schilddrüse besteht wahrscheinlich darin, die Mucinanhäufung im Körper zu verhindern resp. mucinoide Substanzen in unschädliche umzuwandeln (s. S. 463 Myxödem und Cachexia thyreopriva).

Die **Cachexia thyreopriva** (KOCHER) nach totaler Exstirpation der Schilddrüse führt meist nach wenigen Jahren zum Tode. **Die Entfernung der ganzen Schilddrüse ist beim Menschen durchaus nicht statthaft.**

Auffallend ist sodann die Vergrösserung der Schilddrüse mit Herzklopfen und Hervortreten der Augäpfel bei der sog. BASEDOW'schen Krankheit, welche wahrscheinlich auf einer gleichzeitigen Erregung des N. accelerans cordis, der sympathischen Fasern für die glatten Muskelfasern im Augenhöhlengrunde und in den Lidern, sowie der Hemmungsfasern der Gefässe der Glandula thyreoidea zu beruhen scheint. —

§ 98.

Die Krankheiten der Schilddrüse.

Krankheiten der Schilddrüse. — Die **Verletzungen der Schilddrüse** haben wir bereits § 88 kurz erwähnt. Wichtig ist hier vor allem die **Blutung** und die Stillung derselben nach allgemeinen Regeln.

Entzündung der Schilddrüse.

Die **acute Entzündung der Schilddrüse**, die **acute Thyreoiditis**, kommt in der gesunden Drüse — abgesehen von der nach Verletzungen — nur selten vor. Am häufigsten ist die Entzündung der **vergrösserten** Drüse, der Struma, also die **Strumitis** (s. S. 460). Die **spontane**, nicht traumatische Entzündung ist im Wesentlichen eine metastatische in Folge **septischer** oder **pyämischer** Infection, ferner nach **Diphtherie**, **Typhus abdominalis**, **acutem Gelenkrheumatismus** u. s. w. Wie auch KOCHER experimentell in sehr überzeugender Weise gezeigt hat, kann die acute Entzündung besonders auch durch Import von Mikroben vom Verdauungstractus aus bei Magen-Darmcatarrhen entstehen. Vorübergehende Anschwellungen der Schilddrüse treten häufig während der Menses und im Wochenbett auf. Die acute Entzündung ist charakterisirt durch schmerzhafte Anschwellung der Schilddrüse, sie geht häufig in Eiterung oder auch in Bildung gangränöser Herde über mit Durchbruch und Eitersenkung in die Umgebung. Der tödtliche Ausgang kann durch Allgemeinintoxication, durch Pyämie oder Sepsis, durch Mediastinitis purulenta, durch Eiterdurchbruch in die Trachea u. s. w. erfolgen.

Die **Behandlung der acuten Entzündung der Schilddrüse** ist im Beginn eine antiphlogistische (Eis etc.). Bei Eiterung muss man baldigst durch Incision für Eiterabfluss sorgen und eine antiseptische Nachbehandlung vornehmen. Bei tiefgelegenen Abscessen, welche schwer zugänglich sind, empfiehlt sich auch die **Punction** resp. **Aspiration** des Eiters mit

nachfolgender Carbolinjection (Kocher). Die Kranken mit acuter Schilddrüsenentzündung müssen stets gut überwacht werden, damit bei Erstickungsgefahr rechtzeitig die Tracheotomie ausgeführt werden kann. —

Struma (Kropf).

Unter den krankhaften Veränderungen der Schilddrüse ist vor allem wichtig die Hypertrophie der Schilddrüse, der sog. Kropf oder die Struma.

Die Kropfbildung beruht wohl in der bei weitem grössten Mehrzahl der Fälle auf einer Hyperplasie der epithelialen Elemente, d. h. es handelt sich um Adenome. Diese adenomatösen oder follicularen Kröpfe gehen im weiteren Verlauf sehr häufig regressive Metamorphosen ein, besonders entsteht cystöse oder colloide (gelatinöse) Degeneration. In anderen Fällen betrifft die Hypertrophie mehr das Bindegewebe oder die Gefässe. Somit kann man drei Hauptformen des Kropfes unterscheiden, 1) den adenomatösen oder follicularen (epithelialen) Kropf, 2) den bindegewebigen (fibrösen) Kropf und 3) den Gefässkropf. Zwischen diesen einzelnen Formen giebt es zahlreiche Uebergänge.

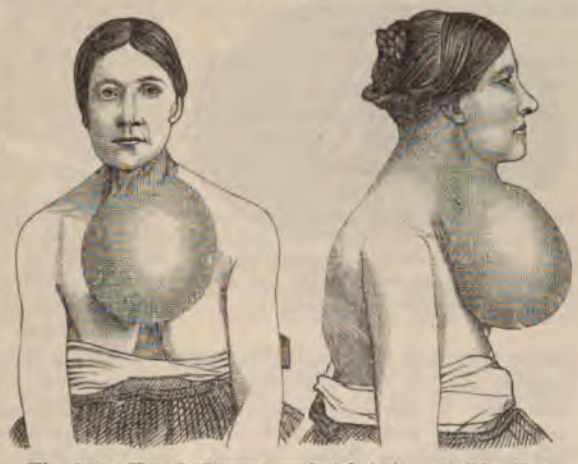

Fig. 244. Kropf (Struma cystica) bei einer 40 jähr. Frau. Exstirpation. Heilung (nach Kocher).

In klinischer und anatomischer Beziehung unterscheiden wir ferner die gutartigen und die bösartigen (malignen) Kröpfe. Die letzteren sind die Carcinome und Sarcome.

Die Grösse der Kröpfe ist sehr verschieden, sie schwankt von einer umschriebenen oder mehr diffusen, leicht sichtbaren Fülle des Halses bis zu beträchtlicher Geschwulst, wie z. B. in Fig. 244.

Zuweilen kommt der Kropf bereits angeboren vor.

Anatomie des Kropfes.

Ueber die Entwickelung und die Structur des Kropfes verdanken wir besonders Wölfler sehr eingehende Angaben, in einer solchen Vollständigkeit, wie wir sie von früher her nicht besitzen.

Gutartige Strumen, Hypertrophie und Adenome.

Die gutartigen Strumen sind zunächst nach Wölfler theils reine Hypertrophieen, theils Adenome. Die Hypertrophie entwickelt sich nach Wölfler durch Vermehrung und Vergrösserung normaler Drüsenblasen nach Art des normalen Wachsthums. Das Adenom ist dagegen eine epitheliale Neubildung, welche sich aus embryonalen, atypisch vascularisirten Drüsenformationen entwickelt und entweder als solche persistirt oder sich in normal aussehendes Gewebe umwandelt. Diese Adenome erreichen zuweilen eine beträchtliche Grösse, sind scheinbar gutartig, können aber metastasiren und recidiviren häufig. Ausser diesen Adenomen beschreibt dann Wölfler fötale Adenome, welche fast nur kleine kugelige und ovale Zellhaufen und solide Zellstränge enthalten; sie bestehen aus nicht organisirtem embryonalen Zellenmateriale, welches im weiteren Wachsthum der Geschwülste alle diejenigen Veränderungen durchmacht, welche bei der Entwickelung der embryonalen Schilddrüse wahrgenommen werden.

Die von Wölfler beschriebene reine Hypertrophie und die beiden Hauptformen

der Adenome, pflegt man nach Virchow als Struma hyperplastica follicularis s. parenchymatosa zusammenzufassen.

Hypertrophische Wucherungen und Adenome können sowohl umschriebene Knoten bilden, als auch einen Lappen oder die ganze Schilddrüse einnehmen. Diese Unterscheidung kurz gesagt in diffuse oder knotige Hypertrophie ist in klinischer und therapeutischer Beziehung von besonderer Wichtigkeit, gleichviel ob es sich um eine reine Hyperplasie im Wölfler'schen Sinne oder um Adenome handelt.

In seltenen Fällen hat man angeborene ringförmige Vergrösserungen der Schilddrüse bei Neugeborenen beobachtet (Fig. 245 nach Kaufmann). B. Credé beobachtete einen circulären Kropf bei einem 14 jähr. Knaben.

Fig. 245. Angeborene ringförmige Vergrösserung einer Schilddrüse bei einem neugeborenen Kinde.

Kolloid- oder Gallertkropf.

Sehr häufig entwickelt sich im Inneren der Drüsenbläschen eine grössere Menge von Kolloid, es entsteht dadurch die Struma colloides s. gelatinosa (Adenoma gelatinosum Wölfler's), der Kolloid- oder Gallertkropf. Die Ausdehnung dieser kolloiden Umwandlung ist sehr verschieden. In den höchsten Graden des Gallertkropfes findet man grosse Blasen, die nur durch schmale Bindegewebssepta von einander getrennt sind. Daneben sind aber fast stets noch kolloidfreie Bläschen und solide Zellhaufen vorhanden (interacinöses Adenom Wölfler's). Wölfler unterscheidet zwei Arten des Gallertkropfes: 1) als die häufigste Form dieses eben erwähnte interacinöse Adenom und dann 2) das Cysto-Adenom mit der Bildung grösserer cystenartiger Höhlen, deren Inhalt theils aus Kolloid, theils aus eiweisshaltiger Flüssigkeit mit verfetteten und abgestossenen Zellen besteht. Das Cysto-Adenom zerfällt nach Wölfler wieder in zwei Formen: das interacinöse Cysto-Adenom, welches durch Neubildung runder, interacinös gelegener Epithelzellen zwischen den Cysten charakterisirt ist, und sodann das papilläre Cysto-Adenom, welches durch Vermehrung des Begrenzungsepithels der Drüsenblasen und durch Bindegewebsneubildung im interacinösen Gewebe entsteht.

Interacinöses Adenom.

Cystenkropf.

Interacinöses Cystoadenom.

Papilläres Cystoadenom.

Das Adenoma myxomatosum Wölfler's besteht aus einer hyalinen structurlosen Zwischen- oder Stützsubstanz, welche häufig mehr oder weniger fibrös degenerirt, indurirt oder verkalkt erscheint und mit eingestreuten Drüsenzellenhaufen von verschiedener Grösse versehen ist.

Adenoma myxomatosum.

Die weiteren wichtigsten Arten der Kröpfe sind die Gefäss-Kröpfe und die bindegewebigen (fibrösen) Kröpfe.

Der Gefäss-Kropf (Struma vasculosa) ist durch Wucherung der Gefässe und zwar der Capillaren, der Venen oder Arterien charakterisirt. Häufig haben solche Kröpfe das Aussehen von Teleangiectasieen oder cavernösen Angiomen. Durch Blutungen und nachfolgende Nekrose des infarcirten Gewebes können entsprechende Cysten entstehen.

Der Gefässkropf.

Zuweilen tritt z. B. auch nach Blutungen und Gewebserweichungen die Wucherung des Bindegewebes in den Vordergrund, es entsteht dann der fibröse Kropf (Struma fibrosa). Nicht selten findet eine hyaline Degeneration des bindegewebigen Stromas statt, zuweilen beobachtet man Verkalkungen, in seltenen Fällen auch Verknöcherungen (Lücke). Die Amyloidentartung betrifft meist die Gefässe, zuweilen aber findet sich auch eine locale Amyloidbildung, sodass wachsartige Knoten (Wachskröpfe) entstehen (Beckmann).

Struma fibrosa.

Wachskröpfe.

Die oben beschriebenen Veränderungen combiniren sich in den Strumen in der verschiedensten Weise und das Aussehen der Kröpfe auf dem Durchschnitt ist daher häufig ein sehr mannigfaltiges.

Von besonderer Wichtigkeit besonders auch für die operative Behandlung des Kropfes ist das Verhalten der Kropfkapsel. Zunächst ist zu unterscheiden zwischen der eigentlichen Drüsenkapsel und der fasciösen Umhüllung des Kropfes. Sodann ist es wichtig zu wissen, dass sich durch die Atrophie der Halsmuskeln und des

Die Kropfkapsel.

Drüsengewebes der Corticalis zahlreiche Bindegewebsschichten entwickeln, welche als Kropfkapseln anzusehen sind.

Maligne Kröpfe. Maligne Adenome.

Von den malignen Geschwülsten der Schilddrüse ist zunächst das maligne Adenom zu erwähnen, welches in seinem Bau dem gutartigen Adenom gleicht, in einem Wachsthum und Verlauf aber einen entschieden bösartigen Charakter zeigt. Meist handelt es sich um Uebergänge zwischen Adenom und Carcinom.

Carcinome.

Die Carcinome kommen in der Schilddrüse nach Wölfler in drei Arten vor: 1) als alveoläres Carcinom (Scirrhus, C. medullare); 2) als Cylinderepithelkrebs und 3) als Plattenepithelkrebs. Die Entstehung des letzteren erklärt sich vielleicht so, dass beim normalen Verschluss der Kiemenbogen Theile des Hornblattes in die Drüse mit eingeschlossen werden.

Sarcome.

Auch die Sarcome entwickeln sich wie die Carcinome meist dann, wenn bereits Struma vorhanden ist. Man hat die verschiedenen Sarcomformen in der Schilddrüse beobachtet, besonders Rund- und Spindelzellensarcome, Riesenzellensarcome, Angiosarcome mit quergestreiften Muskelfasern (Wölfler) und alveoläre Sarcome. Die Sarcome bilden meist knotige Tumoren, welche gewöhnlich nur einen Theil, selten die ganze Schilddrüse einnehmen.

Aus dem mikroskopischen Befunde der Metastasen kann man, wie auch Wölfler betont, keinen Rückschluss auf die Structur des Primärtumors machen, weil letzterer, wie wir oben betonten, einen sehr verschiedenartigen Bau zeigen kann.

Tuberculose. Gummata.

Tuberculöse Erkrankungen der Schilddrüse scheinen nach Wölfler nur sekundär und verhältnissmässig selten vorzukommen. Auch Gummata sind beobachtet worden.

Echinococcus.

Echinococcus der Schilddrüse ist selten. Nach Zoege-Manteuffel finden sich in der Literatur 8 Fälle von Echinococcus der Schilddrüse, drei davon starben an Perforation die Luftröhre. Meist konnte die richtige Diagnose nicht gestellt werden.

Der accessorische Kropf. (Nebenkropf).

Der accessorische Kropf entwickelt sich, wie schon erwähnt, unabhängig von der Schilddrüse in abgeschnürten Theilen derselben, er hängt mit letzterer gar nicht oder nur durch Gefässe oder Bindegewebe zusammen. Diese Nebenschilddrüsen geben zuweilen zur Entstehung von Carcinomen, Sarcomen und sonstigen Tumoren Veranlassung, wie wir bereits früher betont haben (s. oben S. 452).

Aetiologie des Kropfes.

Die Aetiologie des gutartigen Kropfes ist bis jetzt noch wenig aufgeklärt. Wir wissen nur, dass das Vorkommen des Kropfes zum Theil an gewisse Gegenden gebunden ist. In der Ebene ist der Kropf im allgemeinen seltener. Besonders häufig ist der Kropf in der Schweiz und in Tirol, hier giebt es Thäler, wo ganz kropffreie Einwohner selten sind. Man hat den Grund zur Kropfbildung in besonderer Beschaffenheit des Bodens oder des Trinkwassers gesucht, in jenem sollte es der Gehalt an Magnesit, in diesem der Jodmangel sein, wodurch Kropf erzeugt werde. Nach Bircher und Kocher ist der Kropf z. B. im Canton Bern auf dem Molassegebiet endemisch, während jene Gegenden, wo Jurakalk sich befindet, im Allgemeinen als kropffrei zu bezeichnen sind. Nach Kocher scheinen vorzüglich die vegetabilischen Verunreinigungen des Gesteins die Kropfbildung zu begünstigen, durch diese wird das Trinkwasser qualitativ verändert. So erklärt es sich, dass man in Gegenden, wo der Kropf endemisch ist, bestimmte Quellen als „Kropfquellen“ und „Antikropfquellen“ bezeichnet. Bestimmte Familien, welche ihr Trinkwasser aus sog. Antikropfquellen beziehen, erkranken nicht an Kropf. Tavel fand das kropffreien Wasser einen ganz erheblich geringen Gehalt an Mikroorganismen. Injicirt man das kropferzeugende Wasser bei Kaninchen, so entstand Schwellung der Schilddrüse.

Man hat auch die Luft und die socialen Verhältnisse angeschuldigt. Von Interesse ist, dass besonders in solchen Gegenden, wo der Kropf ende-

misch ist, z. B. in Garnisonen und Pensionen, zuweilen Kropfepidemieen vorkommen, welche ganz acut entstehen und ebenso wieder verschwinden können.

Eine wichtige disponirende Ursache der Kropfbildung dürfte in allen jenen Umständen zu suchen sein, welche zu vorübergehenden oder mehr dauernden Schwellungen der Schilddrüse in Folge von vermehrtem Blutzufluss oder vermindertem Blutabfluss führen. In diesem Sinne wirken besonders Bergsteigen, das Tragen schwerer Lasten, häufiges Schreien, Schwangerschaft, Herz- und Lungenkrankheiten, infectiöse Einflüsse u. s. w. Auch der Kropf bei der BASEDOW'schen Krankheit ist im Wesentlichen wohl die Folge einer congestiven Hyperämie in Folge einer eigenthümlichen Gefässneurose, wahrscheinlich des Sympathicus. Bei Frauen kommt in den Kropfgegenden die Struma viel häufiger vor, als bei Männern. Oft findet man Schwellungen der Schilddrüse bei jungen Mädchen in der Zeit der Pubertät.

Der Kropf scheint auch erblich zu sein und besonders von den Müttern vererbt zu werden.

Die Endursache des Kropfes ist wahrscheinlich ein Miasma, vielleicht handelt es sich um Mikroorganismen, der Krankheitserreger gelangt wahrscheinlich vorzugsweise mit dem Trinkwasser in den Organismus und erzeugt in der Schilddrüse vor Allem hyperämische Zustände. Bestimmte Mikroben hat man allerdings noch nicht als Ursache nachweisen können.

In Kropfgegenden kommt auch häufiger Taubstummheit, Idiotie (Cretinismus) vor, sie werden allein oder mit Kropf verbunden beobachtet. Endemischer Cretinismus und Kropf sind wohl auf gleiche Ursachen zurückzuführen (s. auch S. 463).

Symptome und Verlauf des Kropfes.

Die Symptome und der Verlauf des Kropfes hängen natürlich von der Grösse und zum Theil von der anatomischen Structur desselben ab.

Die Beschwerden des Kropfkranken entstehen vor Allem durch Druck auf die Nachbarorgane, besonders auf die Gefässe, Nerven, auf Trachea und Oesophagus.

In Folge des Drucks auf die Gefässe, besonders auf die Vena jugularis, entstehen Stauungserscheinungen im Bereich des Schädels in der Form von Congestionen, welche bei grösseren Kröpfen, sobald sich der Kropfkranke etwas anstrengt, einen hohen Grad erreichen können. Im Allgemeinen aber weichen die grossen Gefässe dem Druck zum Theil dadurch aus, dass sie nach aussen geschoben werden.

Durch Druck auf den N. vagus und recurrens können Störungen der Herzthätigkeit und der Innervation des Kehlkopfes entstehen, besonders bei Struma substernalis, d. h. in jenen Fällen, wo der Kropf weit nach unten substernal gewuchert ist. Durch Druck auf beide Vagi kann eine Vermehrung der Herzcontractionen erfolgen. Durch Druck auf den Recurrens entsteht nicht selten ein- oder doppelseitige Lähmung der Kehlkopfmuskeln. Der N. recurrens versorgt bekanntlich alle Muskeln des Kehlkopfs mit Ausnahme des vom N. laryngeus superior innervirten M. crico-thyreoideus. Am meisten wird das Leben bedroht durch Lähmung des Erweiterers der Stimmritze, des M. crico-arytaenoideus posticus. Durch einseitige Lähmung dieses Muskels entsteht Dyspnoe, durch beiderseitige Paralyse kann sofortige Erstickung in Folge Verschluss der Glottis erfolgen (s. auch § 105).

Die sonstigen Functionsstörungen in Folge von Druck auf den Re-

currens bestehen in Veränderungen der Sprache, Heiserkeit, Aphonie etc.).

Die Athembeschwerden („Kropfasthma") beruhen zum Theil auf den oben beschriebenen Störungen des N. recurrens und vor Allem sind sie bedingt durch Druck auf die Trachea. Die letztere wird durch Compression verengt und membranös erweicht (Fig. 246). Durch eine einseitige Struma wird die Trachea oft nach der Seite gedrückt und verengt, zuweilen in so hohem Grade, wie in Fig. 247. In anderen Fällen wird die Trachea von

Fig. 246. Hochgradige Compression und membranöse Erweichung der Trachea im Bereich der 4 oberen Trachealknorpel durch Druck eines Kropfes. Trachea unterhalb der Stenose erweitert (nach DEMME).

Fig. 247. Durch Kropf seitlich dislocirte Trachea (nach LÜCKE).

Fig. 248. Struma intrathoracica retrotrachealis (nach KRÖNLEIN).

beiden Seiten oder von drei Seiten oder von vorne gegen die Wirbelsäule comprimirt. Auf diese Weise kann die Trachea säbelscheidenartig zusammengedrückt werden. Besonders ungünstig wird dieser Druck bei der erwähnten Struma substernalis, hier drückt der zwischen Sternum und Wirbelsäule eingepresste Kropf die Trachea und den Oesophagus gegen die Wirbelsäule, und durch acute Asphyxie, z. B. in Folge entzündlicher Schwellung oder durch allmählich zunehmende chronische Kohlensäurevergiftung erfolgt hier häufig der Tod. In seltenen Fällen wächst der Kropf hinter die Trachea, wie z. B. in dem von KRÖNLEIN beobachteten Falle von Struma intrathoracica retrotrachealis in Fig. 248.

In Folge des anhaltenden Drucks auf die Trachea können die Knorpelringe, wie oben bereits erwähnt wurde, durch Atrophie und fettige Entartung mehr oder weniger zum Schwund gebracht werden, sodass aus dem starren Knorpelrohr der Trachea an den betreffenden Stellen ein mehr oder

weniger häutiges Rohr werden kann, wie besonders Rose hervorgehoben hat. Solche Kropfkranke können im Schlafe oder während einer Chloroformnarcose, bei Aenderung der Kopfhaltung in Folge von Asphyxie, welche durch „Kippstenose" der erweichten Trachea bedingt ist, plötzlich sterben. In anderen Fällen ist der Kropftod mehr durch die gestörte Herzthätigkeit und die in anderer Weise beeinträchtigte Respiration in Folge des Einflusses des Kropfes auf den N. vagus, die N. recurrentes (Lähmung der Stimmbänder) bedingt.

Schlingbeschwerden in Folge von Compression des Oesophagus sind nur in Ausnahmefällen vorhanden, z. B. in jenen seltenen Fällen, wo es sich um einen Retropharyngeal- oder Retrotrachealkropf handelt, welche auch aus abgeirrten Schilddrüsenläppchen entstehen können. Derartige Fälle sind von Czerny, Kocher und, wie schon erwähnt, von Krönlein (Fig. 248) beobachtet worden. Sodann sind Schlingbeschwerden besonders beim malignen Kropf vorhanden.

Der weitere Verlauf ist verschieden, theils wächst der Kropf bald rascher, bald langsamer, nicht selten bleibt er stationär oder er geht in Folge der oben beschriebenen Degenerationen zurück. Von praktischer Bedeutung ist endlich das acute Entstehen und Verschwinden von Kröpfen.

Der wandernde Kropf.

Von besonderem klinischen Interesse ist der sog. wandernde Kropf (Wölfler), es handelt sich hier um ausserordentlich bewegliche Kröpfe, welche bald an ihrer normalen Stelle, z. B. im Bereich der ersten Trachealringe liegen, bald hinter das Sternum oder hinter die rechte Clavicula in das rechte oder linke Mediastinum aspirirt werden und dann durch Druck auf die Trachea und die grossen Gefässe Erstickungsanfälle und Circulationsstörungen hervorrufen. In solchen Fällen handelt es sich zuweilen gleichzeitig um eine auffallende Verschieblichkeit der Luftröhre und des Kehlkopfs in der Richtung von oben nach unten (Wölfler). Diesen wandernden Kropf trennt Wölfler vom sog. goître plongeant, welcher retrosternal oder retroclavicular liegend, in Folge seiner eigenen Beweglichkeit durch die Inspiration tiefer herabgezogen und bei der Exspiration wieder hervortritt.

Acute Strumitis.

Zuweilen tritt eine acute Entzündung (Strumitis acuta) in den Kröpfen auf. Wie wir bereits oben S. 454 betont haben, ist diese acute Strumitis im Wesentlichen durch Allgemeininfection bedingt, indem von einem Infectionsherde aus, oder vom Athmungs- oder Verdauungstractus aus Mikroben oder deren Ptomaine (Toxine) in Circulation gerathen und zu acuter Schwellung des Kropfes mit Hautröthung Veranlassung geben. Ausgang in Eiterung ist bei der acuten Strumitis seltener. In Folge der acuten Strumitis kann besonders die Respirationsbehinderung einen bedrohlichen Grad annehmen.

Verletzungen der Kröpfe.

Verletzungen der Kröpfe sind besonders wegen der Blutung zu fürchten. Auch kann im Anschluss an offene Wunden ausgedehnte Eiterung erfolgen.

Die malignen Kröpfe.

Die malignen Neubildungen, die bösartigen Adenome, Carcinome und Sarcome entwickeln sich selten in der normalen Schilddrüse, sondern fast stets in der bereits kropfig erkrankten Drüse. Die malignen Neubildungen verwachsen rasch mit der Umgebung, nehmen schnell an Umfang

des N. vagus und des Ramus recurrens vagi, des N. phrenicus, sympathicus, hypoglossus und accessorius Willisii.

Verletzungen des Vagus und Recurrens.

Der N. vagus kann besonders bei Geschwulstexstirpationen am Halse verletzt werden. Bei Unterbindung der Art. carotis communis kann der zwischen Arterie und Vena jugularis liegende Nerv, wie wir oben sahen, bei ungenügender Isolirung der Carotis mit in die Schlinge gefasst werden. Der N. recurrens kann in ähnlicher Weise bei Ligatur der Art. thyreoidea inf. mitgefasst oder bei Kropfexstirpation verletzt werden (s. § 99 Kropf).

Nach einseitiger Durchtrennung des Vagus sind Puls und Respiration in der Regel nicht verändert, bei einseitiger Durchschneidung des Recurrens entsteht aber einseitige Lähmung der Stimmbanderweiterer. Die Stimme ist rauh und heiser, oder der Kranke ist aphonisch (s. Krankheiten des Kehlkopfs § 105). Zuweilen beobachtet man auch nach einseitiger Durchtrennung des Vagus Pneumonie und Schlingbeschwerden. Bei Reizung des N. vagus erfolgt vor allem Pulsverlangsamung. Schou empfiehlt bei Durchschneidung des N. vagus oder des recurrens sofort die Tracheotomie zu machen und die Trachea zu tamponiren, um der Entwickelung einer Schluckpneumonie vorzubeugen.

Bei beiderseitiger Verletzung resp. Durchtrennung des Vagus und des Recurrens erfolgt der Tod in Folge der Lähmung der Stimmbanderweiterer und in Folge der Herz- und Lungenstörungen (Pulsbeschleunigung (Tachycardie), Pneumonien, Lungenödem). Die krankhafte Beschleunigung des Herzschlags ist nebst der Stimmbandlähmung das häufigste Symptom der Vaguslähmung. Die Lungenerscheinungen (Verminderung und Vermehrung der Athemfrequenz, Dyspnoe, Pneumonieen, Schluckpneumonieen, Lungenödem) wechseln, sie sind ja auch zum Theil durch die Stimmbandlähmung und die Herzaffection beeinflusst. Das sog. Asthma cardiacum (Riegel, Tuczek, Kredel) beobachtet man bei Reizung der pulmonalen und Lähmung der cardialen Fasern, es ist charakterisirt durch starke acute Lungenblähung, enorm gesteigerte Pulsfrequenz, unter Umständen auch durch Dyspnoe mit vermehrter Respirationsfrequenz und Cyanose. —

Verletzungen des Hypoglossus.

Der N. hypoglossus wird vor allem durch Verletzungen in der Regio submaxillaris verletzt, z. B. bei Selbstmordversuch. Die Folge ist eine einseitige resp. beiderseitige motorische Lähmung der Zunge bei uni- oder bilateraler Verletzung. —

Verletzungen des N. phrenicus.

Verletzungen des N. phrenicus führen stets zu Lähmung der entsprechenden Hälfte des Zwerchfells, welche aber gewöhnlich erst durch genauere Untersuchung zu erkennen ist, da ja die willkürliche Athmung durch die Thoraxmuskeln nicht behindert ist, daher können solche Patienten auf Wunsch tief inspiriren (Gowers). Bei beiderseitiger totaler Lähmung der N. phrenici tritt sofort der Tod durch Respirationslähmung ein, wie man es experimentell bei Thieren bewiesen hat. Bei Reizung des N. phrenicus entsteht besonders continuirlicher Husten und Schluchzen in Folge des Krampfes des Zwerchfells. —

Verletzungen des Sympathicus.

Isolirte Verletzungen des N. sympathicus hat man nach Wunden, besonders nach Schusswunden hinter dem Unterkieferwinkel und über dem Schlüsselbein beobachtet. Seeligmüller hat 13 Fälle von traumatischer

baren Gefässe und diejenigen Stellen, wo die grossen Halsgefässe und die Gefässe der Schilddrüsen liegen. Nun überzeugt man sich, ob die Canüle nicht etwa in ein Blutgefäss eingestochen ist, indem man den Stempel der Spritze anzieht. Aspirirt man Blut, dann muss man eine andere Einstichstelle wählen. Wird Cystenflüssigkeit angesaugt, so entleert man von derselben so viel als möglich und injicirt dann eine halbe Spritze reiner Jodtinctur oder eine ganze Spritze von Jodtinctur und Alcohol absolutus zu gleichen Theilen. Die Injectionen werden in mehrtägigen Intervallen längere Zeit fortgesetzt, indem man stets andere Einstichstellen wählt. Bei substernalen Kröpfen kann man sich die Injectionen dadurch zuweilen erleichtern, dass man die Kranken husten lässt. Nach der Injection verschliesst man die Punctionsöffnung eventuell durch Jodoformcollodium. Bei stärkerer Reaction wendet man Eis und Bettruhe an. Durch die Injectionen erzielt man theils Verkleinerungen, theils vollständige Heilungen. Zuweilen ist die Behandlung sehr rasch von Erfolg, in anderen zeigt sich derselbe erst später.

Bei allen colloiden und fibrösen Kröpfen sind die parenchymatösen Injectionen in der Regel erfolglos, sie eignen sich vor Allem für die Struma parenchymatosa oder Struma follicularis. Im Allgemeinen werden die parenchymatösen Injectionen, welche nicht so ungefährlich sind, als Manche glauben, gegenwärtig bei weitem nicht mehr so häufig vorgenommen, als früher. Die Resultate der Kropfoperation sind gegenwärtig so vorzüglich, dass Wölfler ganz recht hat, wenn er sagt, dass die Operateure der Gegenwart mehr Vertrauen haben zu ihrem Messer und ihren Fingern, als zu der Nadelspitze der Pravaz'schen Spritze, welche in ein uncontrolirbares Dunkel geführt wird.

Entleerung von Cysten durch Punction. Die Entleerung der Cysten durch Punction mit nachfolgender Jodinjection, um eine Verödung der Cysten zu bewirken, wird viel seltener ausgeführt als früher. Für die Punction mit nachfolgender Jodinjection eignen sich besonders oberflächlich gelegene Cysten mit glatten, dünnen Wandungen. Die Punction wird mit einer stärkeren Hohlnadel ausgeführt und dann durch Aspiration mittelst eines Aspirateurs resp. einer kleinen Spritze die Entleerung des meist zähflüssigen Inhalts vorgenommen. Auch diese kleine Operation muss unter antiseptischen Cautelen und unter sorgfältiger Verhinderung von Lufteintritt ausgeführt werden. Im Uebrigen ist die Technik im Wesentlichen dieselbe, wie bei den oben beschriebenen parenchymatösen Injectionen.

Spaltung der Cysten. Grössere, nicht zu tief liegende Cysten kann man unter Localanästhesie (Cocain) oder in Narcose spalten, mit Jodoformgaze tamponiren und durch Granulation ausheilen lassen.

Die Exstirpation des Kropfes. Das sicherste Verfahren ist natürlich stets die Exstirpation des Kropfes, die Strumectomie.

Die Technik der Kropfexstirpation hat sich gegen früher, Dank den Arbeiten von Kocher, Socin u. A., sehr wesentlich verbessert. Kocher hat unter seinen letzten 250 Kropfexstirpationen nur 6 Todesfälle. Rose (Lausanne) verlor von 113 wegen Kropf operirten Patienten nur 2. Früher betrug die Mortalität 30—40%.

Sick, Horsley, Socin, Juillard und besonders Reverdin und Kocher haben zuerst die Erfahrung gemacht, dass nach totaler Exstirpation der

verletzt [illegible]
. sodass [illegible]
chende Athem[illegible]
höhle [illegible]
g in Folge [illegible]
d [illegible]
ftwege [illegible]
her Pneum[illegible]
ie tiefer [illegible]
h des Kehlk[illegible]
snahmefällen [illegible]
Weichtheilen [illegible]
lgt [illegible]
ässigen Wunden [illegible]
pfknorpel [illegible]
ie Symp[illegible]
g und [illegible]
ständiger [illegible]
ringes Klaffen [illegible]
ehlkopfs [illegible]
ben [illegible]
ea vollständig [illegible]
inter das [illegible]
und Hustenbewegungen [illegible]
t.
ei grösseren Wunden [illegible]
Athembeschwerden und starker Hust[illegible]
rationsbehinderung [illegible]
besonders [illegible]
dislocirte [illegible]
s. durch Retraction des unteren Fragmentes [illegible]
hochgradige Luftansammlung Emphysem [illegible]
Druck eines grösseren Blutentrivasates [illegible]
ung des in der Lunge angehäuften Blutes [illegible]
en. Emphysem des Zellgewebes kommt besonders [illegible]
en. z. B. bei Stichwunden [illegible]
oder Trachealwunden nicht [illegible]
asch vermehren und ausbreiten, nach Innen besonders [illegible]
stinum und äusserlich über den Rumpf, sogar bis [illegible]
n. Von den sonstigen Symptomen sind noch die [illegible]
chlingbeschwerden Dysphagie hervorzuheben. Die [illegible]
im Wesentlichen von der complicirenden Verwundung der [illegible]
enen des Halses ab. Auch wenn keine grösseren Gefässe [illegible]
kann die Blutung, z. B. aus den in Folge der Asphyxie [illegible]
Venen, beträchtlich sein.
ie Prognose einer nennenswerthen Verletzung der Luftwege ist [illegible]
haft, sie hängt sehr wesentlich davon ab, ob der Verletzte früh [illegible]
in zweckmässige chirurgische Behandlung kommt. Oft erfolgt der Tod

durch Totalexstirpation stets den Tod verursacht. Nach Horsley, Wagner, v. Eiselsberg besteht die Function der Schilddrüse wahrscheinlich darin, mucinoïde Substanzen in unschädliche umzuwandeln. Nach Totalexstirpation der Schilddrüse findet man Mucin-Anhäufung in den Geweben (Myxödem) und der Tod erfolgt durch Mucinvergiftung unter tetanischen Erscheinungen. Von Pflanzenfressern, z. B. von Kaninchen, wird die Totalexstirpation der Schilddrüse besser vertragen als von den Fleischfressern, z. B. von Hunden, Füchsen (Sanguirico).

Anderer Ansicht ist Drobnik. Nach Drobnik ist die Tetanie des Menschen identisch mit jenem Symptomencomplex, welchen man experimentell nach Schilddrüsenexstirpation bei Hunden erzeugt und handelt es sich hier wahrscheinlich um Reflexerscheinungen von der Wunde aus, nicht um den Ausfall einer Schilddrüsenfunction.

Die Mehrzahl der Autoren nimmt gegenwärtig an, dass Tetanie, Cachexia thyreopriva und Myxödem verwandte Krankheiten sind. Zuverlässige Beobachter wie Kocher, Mikulicz, Gussenbauer und Stelzner haben einen Uebergang der Tetanie in Cachexie beobachtet, andererseits gelang es Horsley bei Affen die acute Form der Tetanie in die chronische des Myxödems überzuführen.

Alle diese Störungen hat man nur nach vollständiger Entfernung der Schilddrüse beobachtet, und es geht daraus hervor, dass der totale Ausfall der Function der Schilddrüse für den menschlichen Organismus mit ernster Gefahr verbunden ist. Die totale Exstirpation der Schilddrüse ist daher physiologisch nicht gestattet; sie darf nur im Nothfalle als ultimum refugium ausgeführt werden, wenn das Leben des Menschen bedroht ist. Stets ist bei Kropfoperationen daran festzuhalten, dass ein functionsfähiges Stück der Schilddrüse zurückzulassen ist.

Auch Socin und Kocher, welche eine so reiche Erfahrung über Kropfexstirpationen besitzen, halten stets daran fest, dass die Exstirpation eigentlich stets nur eine Hälfte der Schilddrüse betreffen dürfe, dass die Totalexstirpation derselben niemals erlaubt sei. Die Exstirpation einer Schilddrüsenhälfte ist nach Kocher contraindicirt, wenn auf der anderen Seite gesunde Schilddrüsensubstanz fehlt. So wird man also im Wesentlichen stets nur die Exstirpation oder Resection einer Drüsenhälfte, oder die intracapsuläre Ausschälung des Kropfes ausführen, welche letztere durch Socin zu einer besonderen ganz vorzüglichen Methode ausgebildet worden ist. Bei diffuser maligner Erkrankung der ganzen Schilddrüse wird man wohl von der Operation absehen und bei maligner Erkrankung der einen Seite wird man die andere Schilddrüsenhälfte möglichst zu erhalten suchen. Auch bei hochgradiger Compression der Trachea oder des Oesophagus wird man die eine Hälfte der Schilddrüse zurücklassen. In geeigneten Fällen ist vielleicht vor einer Totalexstirpation der Schilddrüse die Transplantation von Schilddrüsengewebe in die Bauchdecken zu versuchen.

Wir unterscheiden folgende Arten der Kropfexstirpation und gehen dabei stets von der Voraussetzung aus, dass die Operation nur die eine Schilddrüsenhälfte betrifft, während die andere ganz oder theilweise gesund ist. Die Operation wird in der Narcose ausgeführt, sehr zweckmässig ist auch die besonders von Roux (Lausanne) ausgebildete Cocainanästhesie, welche in geeigneten Fällen anzuwenden ist.

Die Exstirpation einer Schilddrüsenhälfte.

1) Die Exstirpation einer Schilddrüsenhälfte; sie ist indicirt bei malignen und diffus entzündeten Strumen. Fehlt auf der anderen Seite gesunde Schilddrüsensubstanz, so ist die Exstirpation contraindicirt oder nur als Palliativoperation gestattet.

Trachea ist bei grösseren Wunden sehr leicht, weil man gewöhnlich die Eröffnung des Luftrohres sieht. Für die Diagnose der kleineren Wunden sind besonders der Luftaustritt, das Emphysem des subcutanen Zellgewebes und die Athembeschwerden wichtig.

Die Behandlung der Verletzungen des Kehlkopfs und der Trachea hat vor Allem der Erstickungsgefahr vorzubeugen. Die Blutung ist sorgfältig zu stillen. Ist bereits viel Blut in die Lunge gelaufen, dann muss man den Kranken kräftig expectoriren lassen oder versuchen, das Blut mittelst eines elastischen Catheters auszusaugen. In geeigneten Fällen kann man auch die Tracheotomie machen und durch Tamponade des Kehlkopfes oberhalb der Canüle oder durch Einlegen einer sog. Tamponcanüle (s. S. 500) das weitere Herabfliessen des Blutes verhindern. Mit der Tracheotomie verbindet man die möglichste Entfernung des Blutgerinnsels aus den Luftwegen durch Anregen der Hustenbewegung mittelst Einführung eines elastischen Catheters, durch Aussaugen des Blutes, durch Einführen eines gebogenen, langen, schmalen scharfen Löffels u. s. w. In der Nachbehandlung wird man den Kopf des Kranken möglichst niedrig legen.

In allen Fällen von beträchtlicherer Verletzung des Kehlkopfes ist die prophylactische Tracheotomie indicirt, auch wenn noch keine schweren Erscheinungen von behinderter Athmung vorhanden sind. Ganz besonders ist die Tracheotomie nothwendig, wenn der Kranke nicht unter fortwährender ärztlicher Controle steht. Liegt die Wunde an einer geeigneten Stelle, z. B. in der Trachea, so kann man durch sie die Canüle einführen.

Die Wunde als solche wird nach allgemeinen Regeln behandelt, d. h. genauer untersucht, die Blutung gestillt u. s. w. Die Wunden des Kehlkopfes und der Trachea wird man im Allgemeinen nicht nähen, sondern offen mit aseptischer Tamponade behandeln. Ist der Kehlkopf oder die Trachea vollständig oder fast vollständig durchtrennt, dann wird man die beiden Enden des Luftrohrs durch einige aseptische Situationsnähte, besonders seitlich, fixiren. Die Mitte der Wunde, d. h. am vorderen Theil des Luftrohrs wird man offen lassen, schon um eventuell hier die Trachealcanüle einlegen zu können.

Um der Entstehung von Stenosen möglichst frühzeitig vorzubeugen, kann man in geeigneten Fällen an der Stelle der Verletzung ein dickes Drainrohr in das Lumen des Respirationsrohrs einlegen, an das obere und untere Ende des Drains befestigt man je einen Seidenfaden, leitet dieselben unten aus der Trachealwunde und oben aus dem Munde hervor und knüpft die Enden äusserlich zusammen (Genzmer). Bei Verletzungen unterhalb des Ringknorpels und bei tiefer gelegenen Verletzungen genügt ein Seidenfaden, welcher zur Tracheotomiewunde herausgeleitet und aussen um den Hals befestigt wird. In der ersten Zeit werden die Verletzten mittelst der Schlundsonde ernährt.

Um Querwunden des Halses möglichst zu entspannen, muss man dafür Sorge tragen, dass der Kopf der Brust genähert wird. Man kann dieses einfach dadurch erzielen, dass man dem Kranken eine weibliche Nachthaube aufsetzt, an deren Bänder man je eine Mullbinde knüpft und so um die Brust befestigt.

züglich der Technik der Unterbindung der Art. thyreoid. sup. und inf. s. S. 419—420 und S. 467 sowie Fig. 242 und 243 S. 452—453.

Technik der verschiedenen Operations-Methoden beim Kropf.

Bezüglich der Technik der eben genannten verschiedenen Operationsmethoden des Kropfes sei Folgendes hervorgehoben.

Technik der Exstirpation des Kropfes.

Bei Exstirpation der kropfigen Schilddrüse im obigen Sinne macht man den Hautschnitt verschieden, je nach dem Sitz und der Grösse der Geschwulst, z. B. in der Mittellinie des Halses, oder am Vorderrande des Kopfnickers, oder endlich man bevorzugt einen Winkel- oder Bogenschnitt. In kosmetischer Beziehung giebt nach Kocher der Querschnitt die schönsten Erfolge. Im weiteren Verlauf der Operation ist besonders die Verletzung des N. recurrens sowie des Grenzstranges des Sympathicus und seiner Aeste zu vermeiden. Ueber die Topographie des letzteren hat in neuerer Zeit besonders Drobnik eingehende Untersuchungen angestellt. Der N. recurrens kann auch bei der Ligatur der Art. thyreoidea inferior leicht verletzt resp. mit in die Ligatur gefasst werden (s. S. 452—453 Fig. 242 und 243.

Unterbindung der Art. thyreoid. sup., inf. und ev. der Art. thyreoid. ima.

Nach Spaltung der Haut, der Fascia superficialis, des Platysma und der bedeckenden Muskeln und nach möglichst stumpfer Freilegung der Kropfgeschwulst erfolgt das Aufsuchen und die Unterbindung der Art. thyreoidea sup. und inf. sammt ihren Venen. Es ist von Wichtigkeit, dass vor der Auslösung des Kropfes und vor der Unterbindung der Gefässe die fasciöse Kapsel (nicht die Drüsenkapsel Capsula glandularis) durchtrennt wird. Bei der Unterbindung der Gefässe im Verlaufe der ganzen Operation sind stets Massenligaturen möglichst zu vermeiden, die Art. thyreoidea sup. und inf. müssen selbstversändlich isolirt unterbunden werden. Am oberen Ende der Kropfgeschwulst findet man leicht die Art. thyreoid. sup. und ihre Vene, wenn man hier den Gefässen entlang an der Vorderfläche nach oben geht. Kocher hat für die Unterbindung der Gefässe eine besondere Hohlsonde, eine dreirinnige Kropfsonde empfohlen. Nach doppelter Unterbindung der Art. und Vena thyreoidea sup. und nach Durchschneidung derselben zwischen den Ligaturen werden die grösseren Venen am oberen, medialen und äusseren Rande unterbunden und hier der Kropf auf stumpfe Weise isolirt. Diese stumpfe Ablösung des Schilddrüsenrandes muss sehr sorgfältig geschehen, immer muss man auf grössere Venen Bedacht nehmen, welche aus der Schilddrüse abgehen. Allmählich nähert man sich dem unteren Rande der Schilddrüse und trifft hier die Art. und Vena thyreoidea inferior und eventuell eine (inconstante) Art. thyreoidea ima. Bei der Unterbindung der Art. thyreoidea inf. vermeidet man am sichersten eine Verletzung resp. ein Mitfassen des N. recurrens, wenn man den Stamm des Gefässes central von seiner Theilung in die beiden Hauptzweige isolirt und unterbindet, jedoch ist zu bedenken, dass im Bereich des centralen Theils des Stammes der Arterie reiche Verzweigungen des Sympathicus und das Ganglion cervicale med. liegen. Der N. recurrens steigt seitlich von der Trachea und dem Oesophagus empor; er liegt vor oder hinter der quer verlaufenden Art. thyreoidea inf., d. h. er kreuzt die Arterie meist in der Nähe derjenigen Stelle, wo sich dieselbe in einen aufsteigenden und absteigenden Ast theilt (s. S. 452—453, Fig. 242 u. 243). Um auch die Verletzung des Sympathicus und des Ganglion cervicale med. zu vermeiden, hat Drobnik die Unterbindung des Truncus thyreo-cervicalis

wischen dem Ursprung der Art. cervicalis ascendens und superficialis em-
fohlen. Sollte der Arterienstamm hier zu kurz sein, so soll man nach
Drobnik den Truncus thyreo-cervicalis central von dem Abgang der Art.
ervicalis superficialis unterbinden. Die Unterbindung der Art. thyreoid.
nf. erfordert besondere Vorsicht, sie ist oft sehr dünnwandig und auffallend
rüchig. Nach der Unterbindung der Art. thyreoid. inf. durchtrennt man
ie beiden Aeste am besten in der Nähe der Drüse.

Die Ablösung des unteren Randes der Schilddrüse ist besonders bei
truma retrosternalis erschwert. Die stumpfe Abtrennung der Schilddrüse
n der Trachea gelingt meist leicht, sie soll aber möglichst schonend und
ne Compression der Luftröhre ausgeführt werden. Bei halbseitiger Exstir-
ation der Schilddrüse wird der Isthmus durch Massenligatur unterbunden,
er besser durchtrennt und die Gefässe isolirt unterbunden. —

Unterbindung der Schilddrüsenarterien ohne Kropfexstirpation.

Die Unterbindung der Schilddrüsenarterien. — Will man die
nterbindung der Art. thyreoid. sup. und inf. allein ohne Kropf-
stirpation machen, wie wir es oben S. 465 erwähnt haben, so empfiehlt
sich, den Hautschnitt am äusseren Rande des Kopfnickers zu machen
illroth, Drobnik). Bezüglich der Ligatur der Art. thyreoidea sup. und
. verweise ich auf S. 419—420 und S. 452—453. Für die Unter-
ndung der Art. thyreoid. inf. giebt es verschiedene Methoden. Ausser den
420 beschriebenen Methoden seien hier noch folgende erwähnt. Die Unter-
ndung der Art thyreoid. inf. nach Drobeck, von Rydygier empfohlen,
rd folgendermassen ausgeführt: Hautschnitt am lateralen Rande des Sterno-
eido-mastoideus von der Cartilago thyreoidea bis 1 bis 2 cm oberhalb der
avicula, Freilegung des M. scalenus anticus auf stumpfe Weise, indem man
s Fettgewebe und die Lymphdrüsen am lateralen Rande des Sterno-cleido-
astoideus resp. längs der Vena jugularis int. zur Seite schiebt, eventuell ist
ie Lymphdrüse unter dem M. omo-hyoideus zu exstirpiren, was mit Vorsicht
geschehen hat, weil darunter die Art. cervicalis superficialis liegt. Auf
m nun blossliegenden M. scalenus ant. verläuft von oben nach unten und
nen der N. phrenicus und etwas höher die Art. cervicalis ascendens. Schiebt
an nun den M. sterno-cleido-mastoideus, die Vena jugularis, die Carotis,
n N. vagus nach der medialen Seite, dann gelangt man leicht zum
runcus thyreo-cervicalis resp. zur Art. thyreoid. inf., indem man der Art.
rvicalis ascendens oder der Art. cervicalis superficialis nachgeht oder man
lpirt das Tubercul. caroticum. Der Bogen der Art. thyreoid. inf. liegt
i älteren Personen 1 cm, bei jüngeren 2—3 cm unterhalb desselben, dicht
n medialen Rande des M. scalenus ant. Die Art. liegt in dem Spalt
vischen Scalenus ant. und M. longus colli, von der Fascia colli profunda
edeckt, welche vor der Ligatur zu incidiren ist.

Drobnik hat besonders darauf aufmerksam gemacht, dass bei der Unter-
ndung der Art. thyreoid inf. nicht der Halssympathicus verletzt werde
. S. 453). Er empfiehlt daher einen Schnitt am äusseren Rande des Sterno-
eido-mastoideus. Nach Durchtrennung des M. omo-hyoideus erscheint die
rt. cervicalis superficialis. Indem man diese nach innen verfolgt, gelangt man
m Truncus thyreo-cervicalis, welchen man zwischen dem Ursprunge der
rt. cervicalis superficicalis und der Art. cervicalis ascendens unterbindet. Auf
ese Weise ist eine Verletzung des Grenzstranges des Sympathicus und seiner

Aeste unmöglich, sie liegen sämmtlich weiter nach innen. Sollte der Arterienstamm zwischen Art. cervicalis ascendens und superficialis zu kurz sein, so unterbindet man den Truncus central von der Abgangsstelle der Art. cervicalis ascendens.

Aeltere Methoden der Unterbindung der Art. thyreoid. inf.

Die älteren Methoden der Unterbindung der Art. thyreoid inf. von Velpeau und v. Langenbeck sind nach Drobnik nicht empfehlenswerth, weil der Sympathicus allzu leicht verletzt wird. Die älteste Methode der Unterbindung der Art. thyreoid. inf. ist die von Velpeau: Schnitt längs des inneren Randes des M. sterno-cleido-mastoid. Letzterer wird mit der darunter liegenden Carotis communis und der Vena jugularis int. und dem Vagus nach aussen gezogen, die Trachea mit der Schilddrüse nach innen. Nach Durchtrennung des M. omo-hyoideus und der Fascienblätter sieht man den zweiten inneren Bogen der Art. thyreoid. inf. (s. Fig. 243 S. 453). Von Sympathicusästen erblickt man bei genauem Zusehen hier den ersten Herzast, eventuell seine anastomotischen Zweige zum N. recurrens vagi oder den Ramus communicans n. laryngei sup.

Noch grösser ist die Gefahr der Verletzung von Sympathicusästen bei der v. Langenbeck'schen Methode: Schnitt zwischen der Portio sternalis und clavicularis des M. sterno-cleido-mastoideus. Nach Erweiterung des Spaltes zwischen den beiden Muskelportionen wird die Carotis, Jugularis int. und der N. vagus nach aussen gezogen und in der Tiefe die Arterie aufgesucht. Wölfler benutzt denselben Muskelspalt, zieht aber die grossen Halsgefässe und den N. vagus nach innen, der äussere Bogen der Art. thyreoid. inf. wird freigelegt, hier aber liegt das Ganglion cervicale med. und der in zahlreiche Aeste sich spaltende Grenzstrang des Sympathicus. —

Die Technik der intraglandulären Exstirpation der Kropfknoten.

Die Technik der intraglandulären Entfernung der Kropfknoten. — Die intraglanduläre Entfernung der Kropfknoten ist viel einfacher als die eben beschriebene extracapsuläre Exstirpation des Kropfes resp. der Schilddrüse und lässt sich diese von Socin zuerst ausgebildete Methode möglichst auf alle Arten des gutartigen Kropfes ausdehnen. Bei Kropfcysten ist die intraglanduläre Ausschälung derselben schon seit längerer Zeit von Julliard, Rottmann, Reverdin, Burkhardt u. A. geübt worden. Die Operation ist für den Geübten einfach und rasch ausführbar; sie beruht auf der Erfahrung, dass cystöse und andere Kropfknoten durch eine mehr oder weniger dicke Kapsel vom gesunden Drüsengewebe abgeschlossen sind. Bei der Operation muss man sich an diese natürliche Grenze der Kapsel halten und erst nach sicherer Auffindung der letzteren hat die Ausschälung zu beginnen. Hält man sich nicht an die Kapsel, so arbeitet man sich entweder unter reichlicher Blutung in die Schilddrüsenmasse nach hinten hinein oder die Operation gestaltet sich zu einer viel mühsameren extracapsulären Exstirpation der Schilddrüse.

Die Hauptsache ist also, dass man nach Blosslegung des Kropfes in obiger Weise die über den Kropfknoten in verschiedener Dicke gelegene Drüsensubstanz durchtrennt, bis man auf die meist bläulich durchscheinende gefässarme Kapsel des Kropfknotens stösst. Vor der Durchschneidung der Drüsenkapsel vergewissere man sich stets über die Natur des darunter liegenden Geschwulstgewebes, Täuschungen und Verwechselungen mit nicht für die Enucleation geeigneten Kropfformen können zu unangenehmen Blutungen Veranlassung geben. Ist man auf den Kropfknoten vorgedrungen, dann wird der letztere nun intracapsulär auf stumpfe Weise ausgeschält. Nur wenn eine mächtigere Drüsenschicht zu durchtrennen ist, wird das Gewebe in Klemmen gefasst und allmählich durchtrennt. Oft liegen die Knoten ganz oberflächlich, sodass sie nach Spaltung der Kapsel sofort ausgeschält werden können. So kann man aus der Schilddrüse zwei und mehr

Knoten von einer oder von mehreren Incisionen aus entfernen. Die Vorzüge des intraglandulären Verfahrens bestehen vor Allem darin, dass Nebenverletzungen der grossen Gefässe und der Nerven sicher vermieden werden, die Blutung kann aber, wie auch Kocher betont, recht bedeutend sein. Zweckmässig ist es, wenn man in geeigneten Fällen nach Hahn, Niehaus und Zesas die zu operirende Schilddrüsenhälfte durch Anlegen von Klemmpincetten an die Art. thyr. sup. und inf. provisorisch von der Circulation abschliesst. Zuweilen lässt sich auch die betreffende Schilddrüsenhälfte nach Bose durch Umlegen eines Gummischlauches blutleer machen.

Intraglanduläre Ausschälung der Kropfknoten unter Blutleere nach Bose.

Die intraglanduläre Ausschälung der Kropfknoten unter Blutleere nach Bose geschieht in folgender Weise. Nach Freilegung der vergrösserten Schilddrüsenhälfte wird das die Kapsel umgebende lockere Bindegewebe auf stumpfe Weise so weit gelöst, bis sich die Geschwulst mit ihrem grössten Durchmesser vor die Hautwunde herausheben lässt. Stösst die stumpfe Entwicklung des Oberhorns ausnahmsweise auf Schwierigkeit, kann werden die oberen Schilddrüsengefässe unterbunden und durchtrennt. Nun legt man um die Basis der Geschwulst eine elastische Ligatur und mit grosser Leichtigkeit kann man ohne Blutung die Kropfknoten und Cysten ausschälen, ohne Blutung kann man beliebig viel Einschnitte in die Drüsensubstanz machen. Nach Lösung der Constriction wird das zurückbleibende Schilddrüsengewebe kurze Zeit comprimirt und wenn nöthig, werden kleinere Gefässe unterbunden. —

Technik des Evidement nach Kocher.

Die Technik des Evidement nach Kocher, d. h. die Entfernung der Kropfknoten mit den Fingern oder mit scharfen Löffeln ist im Wesentlichen dieselbe, wie bei der intraglandulären Enucleation nach Socin, das Verfahren unterscheidet sich von letzterer nur dadurch, dass man nicht zuerst die Drüsenkapsel spaltet und dann den Knoten ausschält, sondern sofort den Knoten spaltet und die beiden Hälften mit Fingern und scharfen Löffeln herausholt. —

Technik der Strumaresection nach Mikulicz.

Die Strumaresection nach Mikulicz wird in folgender Weise ausgeführt.

Zunächst wird der Kropf in der gewöhnlichen Weise wie bei der Exstirpation freigelegt und die eine Kropthälfte so weit, als es sich auf stumpfe Weise vollführen lässt, isolirt. Darauf werden am oberen Horn in typischer Weise Art. und Vena thyr. sup. und ebenso die oberflächlichen zum Unterhorn verlaufenden Gefässe unterbunden. Dann stumpfe Ablösung des Isthmus von der Trachea, Durchtrennung desselben zwischen zwei Ligaturen. Sodann wird der Stiel der ganzen Kropfmasse, welche noch in dem Winkel zwischen Trachea und Oesophagus, den N. recurrens und die Art. thyr. inf. deckend, anhaftet, mittelst stumpfer Scheere der Länge nach in mehrere Partieen gespalten, jede derselben in eine starke Quetschpincette gefasst und mit Zurücklassung von 5—10 mm langen Ligaturstümpfen durchtrennt.

Modification der Resection nach Kocher.

Kocher hat das Mikulicz'sche Verfahren in folgender Weise modificirt. Als Voroperation wird, wie bei der Exstirpation, die Unterbindung der Art. thyreoid. sup. und inf. ausgeführt. Will man aber functionsfähiges Drüsengewebe vor Allem sicher erhalten, so unterbleibt dieser Act der Operation und wird gleich nach der Freilegung der Vorderfläche des Kropfes zunächst der Isthmus unterbunden. Am Hilus resp. an der Basis des Kropfes wird

ein verticaler Schnitt in das Drüsengewebe bis auf den nächstliegenden grösseren oder kleineren Knoten geführt. Jetzt wird stumpf oder mit Scheere und Messer die Drüsenkapsel von der medialen Fläche des Kropfknotens abgelöst, unter Ligatur der blutenden Gefässe, bis man an die Rückfläche des Knotens kommt, wo man sicher ausserhalb des N. recurrens ist; hier wird man dann zum Schluss die Drüsenkapsel spalten. Es handelt sich also bei dieser Methode um eine Exstirpation an der Basis der Kropfgeschwulst nach circulärer Umschneidung der Drüsenkapsel.

Nachbehandlung der Kropfexstirpation.

Nach jeder Kropfexstirpation wird die Wunde sorgfältig mit $^1/_{10}$ % Sublimatlösung gründlich ausgespült, an der tiefsten Stelle drainirt und durch Naht geschlossen. Als Drains benutze ich stets Glasdrains, welche nach 1—2 mal 24 Stunden entfernt werden. Bei aseptischer Operation erfolgt die Heilung selbst sehr grosser Wundhöhlen per primam in 8 bis 10 Tagen. Der antiseptische Occlusivverband bedeckt Hals, Brust und Kopf nach Fig. 1 S. 10. Besonders nach Exstirpation retrosternaler Kröpfe legt man den Kopf des Kranken möglichst tief, um den Abfluss des Wundsecretes nach aussen zu erleichtern. In geeigneten Fällen wird man statt Drainage und Naht die Tamponade der Wunde mit Jodoformgaze anwenden und eventuell dann die Wunde nach Entfernung des Tampons durch secundäre Naht schliessen.

Verhalten der bei der Operation zurückgelassenen Kropfreste.

Das Verhalten der bei der Operation zurückgelassenen Kropfreste ist verschieden. Zuweilen tritt eine ausgesprochene Schrumpfung derselben ein, in anderen Fällen aber wachsen sie weiter. Nicht selten endlich beobachtet man, dass ein nachträgliches Wachsthum derselben nicht stattfindet, sie bleiben stationär.

Kehlkopfstörungen nach Kropfexstirpation.

Unter 625 Kropfexstirpationen waren nach der Zusammenstellung von Jankovski 86 Fälle mit Kehlkopfstörungen in Folge von Durchschneidung, Zerrung oder Quetschung des N. recurrens verbunden, bestehend in ein- oder doppelseitiger Stimmbandlähmung. Bei einseitiger Stimmbandlähmung besteht Heiserkeit, bei doppelseitiger vor Allem auch hochgradige Athembeschwerden, sodass sofortiger Tod erfolgen kann (s. § 105). Nicht selten beobachtet man bereits vor der Operation in Folge des Druckes der Geschwulst auf den Recurrens Stimmbandlähmung. Wie der N. recurrens am sichersten, besonders auch bei der Unterbindung der Art. thyreoidea inf., vermieden wird, haben wir oben S. 467 angegeben.

Tracheotomie bei Kropf.

Fig. 250. Canüle für substrumale Tracheotomie.

E. Rose empfahl, bei jeder Kropfexstirpation stets die Tracheotomie auszuführen, um asphyctische Zufälle zu vermeiden. Gegenwärtig ist man von dieser Ansicht zurückgekommen, man macht die Tracheotomie nur bei drohender Erstickung. Je nach der Ausdehnung und dem Sitz des Kropfes führt man die hohe oder tiefe Tracheotomie aus, d. h. der specielle Fall entscheidet, wo die Trachea zu öffnen ist (s. S. 493 ff. Tracheotomie). Bei frontal abgeplatteten Luftröhren muss man die vordere Trachealwand vor der Incision erst mit Häkchen abheben. Nach der Tracheotomie wird eine möglichst lange dicke Canüle eingeführt, z. B. die von Genzmer modificirte Canüle von König (s. Fig. 250). Auch die Salzer'schen und Kocher'schen Canülen sind zweckmässig. Die Salzer'sche Canüle besteht aus einem langen, geraden, in der Wunde liegenden Theil des Rohres mit kurzer Krümmung und verstellbarer Halsplatte. Die Canüle von Kocher, deren unteres

verschiebbares Ende auf einige Centimeter starr ist, findet sich beschrieben in der Monatsschrift der ärztlich. Polytechnik. 1888 p. 133. Ferner sollten lange Schlundröhren stets zur Hand sein. Die Tracheotomie soll niemals zu lange bis zum Moment der höchsten Gefahr verschoben werden. Der Tracheotomie sofort die Kropfexstirpation folgen zu lassen, ist nicht zweckmässig. —

Behandlung der Strumitis.

Die Behandlung der acuten Strumitis besteht anfangs in der Anwendung von Eis, am besten in der Form der LEITER'schen Apparate. Bei Abscessen ist baldige Incision nothwendig. Bei Tracheostenose kann die Tracheotomie nothwendig werden. —

Behandlung der malignen Strumen.

Die Behandlung der malignen Strumen besteht in möglichst frühzeitiger Exstirpation derselben, wie wir es oben geschildert haben. Häufig kommen aber die Kranken für eine Radicaloperation zu spät in ärztliche Behandlung und man kann sich dann nur noch darauf beschränken, durch die Tracheotomie die Athembeschwerden zu verringern und durch gute Ernährung eventuell mittelst des Schlundrohres den Kräftverfall aufzuhalten. —

§ 100. *Verletzungen und Krankheiten der Thymusdrüse.*

Verletzungen und Krankheiten der Thymusdrüse. — Die Thymus ist ein drüsenähnliches Organ, welches während der Fötalzeit und in den beiden ersten Lebensjahren eine grössere Ausdehnung erlangt, dann in ihrem Wachtshum aufhört, etwa vom zehnten Jahre an atrophirt und durch Fett- und Bindegewebe ersetzt wird. Die Thymus liegt im vorderen oberen Mediastinalraum, hinter dem oberen Theil des Sternum vor den grossen Gefässen, über der Basis des Herzens, sie besteht aus zwei länglichen Lappen und reicht bis in die Nähe der Schilddrüse. Wie bei letzterer, so kommen auch hier accessorische (isolirte) Drüsenläppchen vor.

Von pathologischen Veränderungen der Thymus sind zu erwähnen mangelhafte Rückbildung, z. B. bis zum 20. bis 40. Lebensjahre, Hämorrhagieen, eiterige Entzündungen, Tuberculose, gummöse syphilitische Entzündungen und Geschwülste (Sarcome u. s. w.). Operationen an der Thymusdrüse sind mir nicht bekannt, sie müssten bei der oben beschriebenen Lage des Organs jedenfalls mit grösster Vorsicht ausgeführt werden. —

XI. Verletzungen und Krankheiten des Kehlkopfs und der Trachea.

Verletzungen s. § 88 S. 402 und § 92 S. 424. — Untersuchung des Kehlkopfs (Laryngoscopie). — Entzündungen: Catarrh. Pseudocroup. Croup. Diphtherie. Laryngitis submucosa acuta (Phlegmone) und chronica. Kehlkopfödem (Glottisödem). Erysipelas. Tuberculose. Syphilis. Lepra. Perichondritis und Chondritis laryngea. — Geschwülste. — Fremdkörper. — Neurosen (Krampf, Coordinationsstörungen, Lähmungen). — Operationen am Kehlkopf: Thyreotomie (Laryngofissur). Laryngotomia infrathyreoidea mit oder ohne Cricotomie. Tracheotomie. Intubation des Kehlkopfs. Tamponade des Kehlkopfs und der Trachea. Exstirpation und Resection des Larynx.

§ 101. *Die Untersuchung des Kehlkopfs (die Laryngoscopie).*

Die Untersuchung des Kehlkopfs. — Die Untersuchung des Kehlkopfs besteht in Besichtigung und Palpation des Kehlkopfs von aussen und vor Allem in directer Betrachtung der Kehlkopfhöhle durch Spiegelbeleuchtung (Laryngoscopie). GARCIA und TÜRCK waren die Erfinder des Kehlkopfspiegels und CZERMAK gebührt das Verdienst, die Laryngoscopie als

Methode ausgebildet und in die ärztliche Praxis eingeführt zu haben (1858). Seit der Erfindung der Laryngoscopie hat die Behandlung der Kehlkopfkrankheiten grosse Fortschritte gsmacht, sie ist eine specialistische Kunst geworden. Aber jeder Arzt, jeder Chirurg muss mit der Laryngoscopie durchaus vertraut sein und muss es verstehen, die wichtigsten pathologischen Zustände richtig zu erkennen.

Anatomische Vorbemerkungen über den Kehlkopf. Das Knorpelgerüst des Kehlkopfs.

Anatomische Vorbemerkungen. Der am Zungenbein befestigte und nach unten in die Trachea übergehende Kehlkopf liegt in der Ruhestellung zwischen dem oberen Rande des dritten Halswirbels und dem unteren Rande des sechsten Halswirbels. Das Gerüst des Kehlkopfs besteht aus neun Knorpeln, aus dem Schildknorpel (Cartilago thyreoidea), Ringknorpel (Cartilago cricoidea), der Epiglottis und drei paarigen Knorpeln, den Giesskannenknorpeln (Cartilag. arytaenoidea), den Wrisberg'schen und den Santorini'schen Knorpeln. Der Schildknorpel ist mit dem Zungenbein durch das Ligament. thyreo-hyoideum mediale und laterale verbunden und mit dem Ringknorpel durch das Ligament. crico-thyreoideum med. oder conicum. Der übrige seitlich gelegene Raum zwischen Schildknorpel und Ringknorpelplatte ist von der elastischen Kehlkopfmembran ausgefüllt. Der Ringknorpel hat die Form eines Siegelringes, dessen breitere Fläche nach hinten liegt. An jeder oberen Ecke der nach hinten liegenden Ringknorpelplatte findet sich jederseits die Gelenkfläche für die Arytaenoidknorpel und an jeder äusseren Seite ist auf einem kleinen Vorsprung die Gelenkfläche für den Schildknorpel.

Die bei Erwachsenen fast vertical stehende Knorpelplatte der Epiglottis ist an die Zungenbasis durch das Ligament. glosso-epiglottic. med. und die beiden lateralia und an die Incisura thyreoidea am oberen Rande des Schildknorpels mittelst des Lig. thyreo-epiglotticum befestigt. Mit dem Giesskannenknorpel ist die Epiglottis jederseits durch das Lig. ary-epiglotticum verbunden.

Die beweglichsten Knorpel des Kehlkopfgerüstes sind die Giesskannenknorpel (Cartilagines arytaenoideae), sie stellen nach innen gewandte Pyramiden dar und vermitteln die für die Respiration und Phonation wichtigsten Bewegungen der hinteren Theile des Kehlkopfs. Mit dem Ringknorpel sind sie durch eine Art Sattelgelenk verbunden. An der Basis der Arytaenoidknorpel finden sich zwei Fortsätze, der Processus muscularis, die Ansatzstelle der M. crico-arytaenoid. lat. und post., und der Processus vocalis, welcher die Grenze bildet zwischen der Pars cartilagines und der Pars ligamentosa des Stimmbandes, derselbe ist bei der laryngoscopischen Untersuchung als durchscheinender gelblicher Punkt zu sehen (s. Fig. 251).

Die kleinen kegelförmigen Santorini'schen Knorpel sitzen auf der Spitze der Giesskannen und die Wrisberg'schen Knorpel in den Plicae ary-epiglotticae. Die Santorini'schen und die Wrisberg'schen Knorpel machen die Bewegungen der hinteren Ansatzstelle der Stimmbänder mit.

Fig. 251. Das laryngoscopische Bild beim ruhigen Athmen (nach Heitzmann).

Die wahren und falschen Stimmbänder.

Das für die Function des Kehlkopfs wichtigste Band ist das Stimmband (Ligament. vocale). Die Stimmbänder entspringen an der Commissura anterior der Schildknorpel unmittelbar neben einander, gehen dann aus einander und inseriren sich jederseits an den Proc. vocalis der Cartilago arytaenoid., daher auch ihre Bezeichnung als Lig. thyreo-arytaenoid. inf. Das in einer Schleimhautfalte jederseits liegende Lig. thyreo-arytaenoid. sup. bildet das Taschen-

Luftrohrs und der grossen Gefässe leicht auf die Brusthöhle sich ausbreiten und aus em Spaltraum in den anderen übergehen.

Der praeviscerale und retroviscerale Spalt sind als Fortsetzungen des Mediastinum ticum und posticum zu betrachten und König bezeichnet sie daher mit Recht als ediastinum colli. Ueber dem Arcus aortae geht die Luftröhre aus dem vorderen paltraum in den hinteren über und der praeviscerale setzt sich weiter in das Mediasnum anticum fort. An dieser Stelle also können Eiterungen leicht in beiden Mittelllen sich fortpflanzen. Der Gefässspalt für die Carotis und die Vena jugularis int. geht ier zwischen den beiden Pleurakuppeln über den Lungenspitzen ebenfalls in die retrond praeviscerale Spalte über, sodass an dieser Stelle alle drei in einen Raum zusammenessen, um sich dann in das Mediastinum anticum und posticum fortzusetzen.

Der Durchbruch der tieferen Eiterungen in der seitlichen Halsgegend nach .ussen wird besonders erschwert durch die feste Verbindung des Platysma myoides mit ler Haut und durch die Fascie. Dagegen ist das Platysma mit der oberflächlichen Fascie nur locker verbunden und es können sich daher Eiterungen an der hinteren Fläche des Platysma bis auf die Brust fortpflanzen. In der Mitte des Halses können subcutane Eiterungen mit Leichtigkeit ebenfalls auf die Brustwand übergehen, ohne in die Brusthöhle zu gelangen.

Lymphdrüsen und Lymphbahnen am Halse.

Die wichtigsten Lymphdrüsengruppen sind die Glandulae submaxillares am Kieferwinkel, welche bei Erkrankungen, z. B. bei Carcinom der Lippe, der Zunge, der Mundhöhle zuerst ergriffen werden. Die Lymphbahnen aus den Glandulae submaxillares gehen in die der Glandulae cervicales superficiales und Gl. cerv. profundae superiores über. Die ersteren liegen vorzugsweise am Rande und an der Aussenfläche des Kopfnickers und die tiefen etwa an der Theilungsstelle der Carotis und längs der Vena jugularis. Die nächste Etappe des Lymphstromes sind die Glandulae superficiales inferiores und die Glandulae profundae inferiores in der Fossa supraclavicularis und weiter die Glandulae axillares und die Lymphdrüsen des vorderen und hinteren Mediastinum (Glandulae mediastinales). Die Vasa efferentia der tiefen unteren Halslymphdrüsen vereinigen sich zum grössten Theil zum Truncus lymphaticus jugularis, welcher links in den Ductus thoracicus, rechts in den Truncus lymphaticus communis oder in die Vena subclavia oder jugularis int. einmündet. —

Klinischer Verlauf der Entzündungen am Halse.

Der klinische Verlauf der Entzündungen und Eiterungen am Halse ist besonders verschieden je nach der Ursache und dem Sitz.

Oberflächliche Entzündungen am Halse.

Was zunächst die oberflächlichen Entzündungen und Eiterungen unter der Haut und dem Platysma betrifft, so gehen sie theils von den hier gelegenen Lymphdrüsen aus oder entwickeln sich im Anschluss an Erkrankungen des Unterkiefers, besonders nach Zahnabscessen, ferner nach Durchbruch einer eiterigen Entzündung der Parotis, der Glandula submaxillaris und sublingualis. Die ersteren in den Lymphdrüsen entstehenden Entzündungen sind häufiger chronisch als acut und am häufigsten dann tuberculöser oder syphilitischer Natur, während die acuten fortschreitenden Entzündungen und Eiterungen meist eine Folge acuter Erkrankungen in der Gegend des Unterkiefers und der Speicheldrüsen sind.

Die subacuten oder mehr chronischen tuberculösen Lymphdrüsenabscesse (tuberculöse Lymphome) bilden jene charakteristischen, umschriebenen Anschwellungen der seitlichen Halsgegend, welche in der Regel aus einem ganzen Packet vergrösserter Lymphdrüsen bestehen, besonders in der oberen Region des Halses, am Kieferwinkel u. s. w. Der Process beginnt mit Hyperplasie der Lymphdrüsen, welche dann in Verkäsung oder Abscessbildung übergeht. Häufig sind äussere Fisteln vorhanden, welche meist direct in die tuberculöse Lymphdrüse führen. Nicht selten sind eine grössere Zahl der tuberculösen Lymphdrüsen verkalkt und stellen dann steinharte,

Hohlspiegel. Am besten ist es, wenn der Reflector mittelst einer Stirnbinde (Fig. 254) oder durch ein Brillengestell (Fig. 253) am Kopfe des Untersuchenden befestigt ist.

Der Kranke sitzt dem Untersuchenden gegenüber, mit seinem Rücken gegen die Lichtquelle gekehrt, wenn bei Sonnenlicht untersucht wird. Bei Benutzung künstlichen Lichts wird die Laryngoscopie in einem dunklen Zimmer vorgenommen und die Lampe steht an der rechten Schulter des Kranken. Der Kranke neigt den Kopf etwas nach hinten, öffnet den Mund, streckt die Zunge möglichst weit hervor und hält sie mittelst eines Taschentuches mit Daumen und Zeigefinger fest.

Fig. 253. Reflector mit Brillengestell.

Am Kopfe des Untersuchenden wird der Reflector so befestigt und eingestellt, dass man mit einem (am besten mit dem linken) Auge bequem durch die centrale Oeffnung in den Pharynx sehen kann und dieser hell beleuchtet erscheint. Sodann wird der Kehlkopfspiegel über der Lampe erwärmt, damit er nicht durch die Wasserdämpfe der Exspirationsluft beschlägt. Damit er nicht zu heiss eingeführt wird, prüft man vorher die Temperatur des Kehlkopfspiegels auf dem Handrücken. Nun wird der erwärmte Kehlkopfspiegel am Griffende (am besten mit der linken Hand) wie eine Schreibfeder gefasst und, während der Kranke ä intonirt, in der Mittellinie des Mundes bis an die Uvula geführt, ohne die Zunge und das Zäpfchen zu berühren. An der Uvula wird der Kehlkopfspiegel mehr vertical gestellt, indem man den Griff hebt und das Griffende nach dem (rechten) Mundwinkel führt. Durch verschiedene Stellungen des Kehlkopfspiegels erblickt man nun das laryngoscopische Bild, dessen volles Verständniss erst durch längere Uebung erlernt wird.

Fig. 254. Reflector mit Stirnbinde.

Um pathologische Verhältnisse richtig zu erkennen und zu deuten, muss man häufig einen normalen Kehlkopf untersuchen.

Verschiedene Umstände können den vollen Einblick in den Kehlkopf verhindern, z. B. hypertrophische Mandeln, Andrängen der Zunge an den Gaumen, Würgbewegungen u. s. w. Die häufig vorkommende, die Laryngoscopie störende hochgradige Sensibilität der Rachenschleimhaut beseitigt man am sichersten durch Pinselungen mit 3—5% Cocainlösung.

Das laryngoscopische Bild ist folgendes (s. Fig. 251). Die vorn liegenden Theile des Kehlkopfes, z. B. Epiglottis und vordere Commissur, sieht man im Spiegel oben, während die hinteren Theile, z. B. Aryknorpel und hintere Commissur, unten liegen. Bei der Besichtigung der einzelnen Theile muss man stets feststellen, ob die Färbung normal ist, ob Schwellung, Entzündung, Geschwülste, Geschwüre, Fremdkörper vorhanden sind, ob die Bewegung der Stimmbänder normal ist u. s. w.

Fig. 255. Phonationsstellung der Stimmbänder (beim Anlauten).

Im Kehlkopf erblickt man vor allem die wahren Stimmbänder von glänzend weisser Farbe, während alle übrigen Gebilde unter normalen Verhältnissen mattroth erscheinen. Wo Knorpel durchschimmert, sind die Theile mehr gelblich-roth. Bei der Exspiration verengt sich die Stimmritze, bei der Inspiration weichen die Stimmbänder wieder aus einander. Bei der Intonirung muss man die Bewegung der Stimmbänder genau beobachten, ob Störungen derselben vorhanden sind. Bei der Phonation legen sich die Stimmbänder dicht an einander, entweder in ihrer ganzen Länge (Fig. 255) oder nur in der Pars ligamentosa. An der Grenze der Pars ligamentosa und Pars cartilaginea des Stimmbandes erblickt man einen gelben Fleck, die Spitze des Proc. vocalis. Bei tiefer Inspiration weichen die Stimmbänder zuweilen

weit aus einander, so dass man in seltenen Fällen bis zur Bifurcation der Trachea herabsehen kann.

Zwischen den wahren und falschen Stimmbändern liegen die Sinus Morgagni, die falschen Stimmbänder bewegen sich ebenfalls, ihre Ränder berühren sich aber nur beim Schlucken, Würgen und unter pathologischen Verhältnissen.

An der vorderen Commissur sieht man die rundliche Erhebung des Epiglottiswulst, den Zungengrund, die Sinus pyriformes. Von der Zunge zum Kehldeckel zieht das Lig. glosso-epiglottic. med. und die Plica glosso-epiglott. lat., zwischen ihnen liegen die Valleculae. Ferner erblickt man die Santorinischen Knorpel, die Pyramiden der Aryknorpel, vor den kleinen Höckern der Santorinischen Knorpel oft die Wrisberg'schen Knorpel in dem Lig. ary-epiglotticum. Der obere Rand der hinteren Larynxwand, die Incisura interarytaenoidea zwischen Aryknorpeln und Santorinischen Knorpeln ist am besten sichtbar bei weitgeöffneter Glottis. —

Fig. 256. Kehlkopfspiegel mit Handgriff.

Sonstige Untersuchungsmethoden des Kehlkopfs.

Die sonstigen Untersuchungsmethoden des Kehlkopfes bestehen in der Besichtigung und Palpation desselben von aussen, in Betastung des Kehlkopfeinganges vom Rachen aus, z. B. bei Fremdkörpern, bei Larynxstenose, endlich in der Sondirung mit katheterförmig oder rechtwinklich gekrümmten Instrumenten (Fig. 256), um z. B. die Consistenz von Neubildungen oder die Sensibilität der Kehlkopfhöhle festzustellen. Wichtig ist endlich in diagnostischer Beziehung, die Störungen der Stimmbildung und die Behinderung der Respiration zu beachten.

Behufs Besichtigung der hinteren Larynxwand und der Trachea empfiehlt Killian die Anwendung eines ziemlich grossen, gegen das Velum angedrängten Kehlkopfspiegels bei vornüber gebeugter, sogar stark gesenkter Kopfhaltung und weit vorgezogener Zunge des aufrecht stehenden Patienten. Der Untersuchende selbst muss sitzen oder knieen, damit er von unten nach oben in nahezu verticaler Richtung blicken kann.

Tracheoscopie.

Pieniazek empfiehlt in geeigneten Fällen nach der Tracheotomie von der Trachealwunde aus mittelst eines besonderen Speculums, welches dem Zaufal'schen Nasenspiegel nachgebildet ist, die Luftröhre nach vorheriger Cocainisirung zu besichtigen. —

§ 102. *Entzündungen des Kehlkopfs.*

Entzündungen des Kehlkopfs. — Die entzündlichen Processe des Kehlkopfs sind folgende: 1) der acute und chronische Catarrh; 2) Croup und Diphtherie; 3) Laryngitis submucosa acuta und chronica (erysipelatöse und phlegmonöse Entzündungen); 4) das Glottis- oder Kehlkopf-Oedem; 5) Tuberculose; 6) Syphilis; 7) Entzündung des Perichondrium und der Kehlkopfknorpel.

Der acute Catarrh des Kehlkopfs.

Der acute und chronische Catarrh des Kehlkopfs haben nur geringes chirurgisches Interesse. Anatomisch sind dieselben durch Hyperämie, Schwellung und vermehrte sowie veränderte Secretion der Schleimhaut charakterisirt. Husten, heisere, klanglose Stimme, Gefühl von Schmerz, Kitzel oder Wundsein sind die wichtigsten Symptome. Schling- und Athembeschwerden treten besonders auf beim acuten Laryxnxcatarrh der Kinder, beim sog. Pseudocroup, welcher gewöhnlich bei Kindern unter 7—8 Jahren auftritt und durch bellenden Husten und meist rasch vorübergehende Anfälle von Larynxstenose charakterisirt ist. Die Dyspnoe ist wohl zum Theil durch Reflexkrampf der Glottisschliesser bedingt (Gottstein).

Der Pseudocroup der Kinder.

Der chronische Catarrh des Kehlkopfs.

Der chronische Catarrh entsteht theils durch Vernachlässigung acuter Catarrhe oder aber er beginnt allmählich als solcher, besonders durch Fortpflanzung eines chronischen Nasenrachencatarrhs. Sehr häufig beobachtet man chronischen Catarrh bei Syphilis, Tuberculose und bei Potatoren und dann als Berufskrankheit bei allen denjenigen, welche ihren Kehlkopf über Gebühr anstrengen müssen, z. B. bei Predigern, Sängern, Offizieren, oder bei Individuen, welche viel Staub einzuathmen haben, wie z. B. die Müller, Steinmetzen u. s. w. Tuberculose und Carcinom des Kehlkopfs beginnen sehr

häufig unter den Symptomen eines chronischen Catarrhs. Nicht selten entstehen sog. catarrhalische Erosionen und oberflächliche Geschwüre.

Behandlung der Kehlkopfcatarrhe.

Die Secretion beim Catarrh ist bald vermehrt, bald vermindert (trockener Catarrh).

Behandlung. Auf die Behandlung können wir hier nur kurz eingehen. Vor allem ist die Prophylaxe wichtig, d. h. vorsichtige Abhärtung gegen Temperaturwechsel, sodann der Aufenthalt an der See oder in waldreichen Höhencurorten.

Fig. 257. 1 Kehlkopfpinsel. 2. Kehlkopfschwämmchen.

Behandlung des acuten Kehlkopf-Catarrhs.

Beim acuten Catarrh ist zu vieles Sprechen zu vermeiden, sodann wendet man an: Priessnitz'sche Umschläge, Trinken warmen Thees oder Selterwasser mit Milch und besonders Inhalationen (4% Kal. chlor., 10,0 Tannin mit 100,0 Glycerin, 2—3% Borsäure, Kochsalz u. s. w.). Bei quälendem Husten giebt man innerlich Morphium. Vor Allem empfiehlt sich unter Leitung des Spiegels die Einbringung milder, in Glycerin gelöster Mittel (Cupr. sulf., Tannin etc.) in die Kehlkopfhöhle mittelst Pinsel oder Schwämmchen (s. Fig. 257), oder das Einblasen von Pulver (z. B. Alaun mit Sacch. lactis āā) unter Morphiumzusatz durch Pulverbläser (Fig. 258).

Fig. 258. Pulverbläser (*1* und *2*).
a Schieber, geöffnet vor dem Loch *b*. *B* (*1*) Ballon, *c* (*2*) Gummischlauch zum Einblasen des Pulvers (nach B. FRÄNKEL).

Beim Pseudocroup empfiehlt sich vor Allem Bettruhe, Eiscravatte oder Priessnitz'sche Umschläge, ferner heisse Getränke, Inhalation oder Anwendung des Spray, um die Zimmerluft feucht zu erhalten. Innerlich giebt man Tart. stibiatus und Ipecacuanha in refracta dosi. Die früher üblichen Brechmittel sind mit Recht verlassen.

Behandlung des chron. Kehlkopf-Catarrhs.

Der chronische Catarrh wird besonders mit Adstringentien behandelt, theils durch Inhalation, theils durch Bepinselung oder durch Einblasungen von Pulver. Bei stärkerer Secretion sind besonders ausser den Bepinselungen mit 2—4—10% Lösung von Arg. nitr., Inhalationen mit Terpentindämpfen oder 3,0 Chlorzink auf 30,0 Aqua oder Glycerin zweckmässig.



Fig. 259. Kehlkopfspritze. Spritze 2 wird durch Druck auf die elastische Membran entleert (nach B. FRÄNKEL).

Bei trockenen Catarrhen sind Pinselungen mit Kal. chlor. und dann mit 4—5—6% Arg. nitr. empfehlenswerth. Bei Muskelparesen wendet man Electricität in beiden Stromesarten an. Stets ist der Zustand des Pharynx zu berücksichtigen. Sodann sind Natronkochsalzquellen, Soolbäder, Schwefelquellen zweckmässig, also Badecuren in Ems, Reichenhall, Obersalzbrunn, Ischl, Weilbach, Tarasp. Endlich ist der Aufenthalt an der See und in Höhencurorten sehr anzurathen.

Der Croup und die Diphtherie des Larynx.

Croup und Diphtherie des Larynx. — Der Croup und die Diphtherie sind von besonderer Wichtigkeit für den Chirurgen, weil sie so häufig wegen Larynxstenose Veranlassung zur Tracheotomie geben.

Bezüglich der anatomischen Veränderungen beim Croup und Diphtherie verweise ich auf die analogen Erkrankungen des Rachens (s. S. 331). Dort haben wir bereits hervorgehoben, dass zwischen Croup und Diphtherie nach unserer Ansicht nur graduelle Unterschiede bestehen. Hier sei nur noch hervorgehoben, dass nach neueren Untersuchungen von Heubner die sog. Diphtheriemembran durch einen in's Schleimhautepithel erfolgenden Exsudationsprocess entsteht, dass es sich gleichsam um ein exsudatives Schleimhautexanthem handelt. In anatomischer Beziehung ist also nach Heubner zwischen Croup und Diphtherie kaum ein Unterschied vorhanden, während man früher annahm, dass die croupöse Membran oberflächlicher, die diphtheritische Membran aber tiefer im Gewebe des Epithels und der Schleimhaut lagere. Am richtigsten ist es wohl, wenn man mit Rauchfuss, Lennander (Stockholm) u. A. den Croup lediglich als klinischen Begriff auffasst, dessen Ursache in einer katarrhalischen, fibrinösen oder diphtheritischen Laryngitis beruhen kann. Auch der catarrhalische Croup kann auf Diphtherie beruhen.

Der klinische Verlauf des Croup, der sog. häutigen Bräune, ist sehr charakteristisch. Man kann gewöhnlich drei Stadien unterscheiden. Im ersten Stadium bestehen in der Regel catarrhalische Erscheinungen (Husten, Schnupfen, Schlingbeschwerden), das Allgemeinbefinden ist meist wenig gestört. Zuweilen beginnt aber auch der Croup mehr plötzlich ohne catarrhalische Prodrome. Man unterscheidet gewöhnlich zwei Formen, den vom Pharynx auf den Kehlkopf absteigenden Croup und umgekehrt den aufsteigenden Croup. Das Auftreten des eigentlichen Croup manifestirt sich sodann im zweiten Stadium durch das Aushusten der croupösen Membranfetzen, durch Aphonie und vor allem durch geringere oder hochgradigere Larynxstenose mit entsprechender mühsamer pfeifender Respiration. Die Dyspnoe wird zeitweise durch Erstickungsanfälle unterbrochen. Das Bild der Larynxstenose ist höchst charakteristisch und sehr schmerzlich anzusehen. In Folge der mühsamen, schnarchenden Respiration sind Einziehungen am Jugulum, Processus ensiformis und in der Circumferenz der unteren Rippenbogen vorhanden. In den höchsten Graden bietet sich uns ein Bild des höchsten Jammers dar, besonders Kinder liegen da mit ängstlichem Gesichtsausdruck, sie sind voller Unruhe und springen nicht selten in ihrer Angst aus dem Bett. Der Tod erfolgt seltener plötzlich in einem Erstickungsanfalle, gewöhnlich tritt der Exitus letalis allmählich in Folge der zunehmenden Kohlensäureintoxication auf. Die Kinder werden im letzteren Falle allmählich ruhiger, comatös, die Respiration und der Puls werden immer schwächer, bis der Tod sie erlöst.

Die Heilung erfolgt in der Weise, dass die Dyspnoe abnimmt und unter reichlicher Schleim- und Eiterbildung die croupösen Membranen ausgehustet werden.

Nach Heubner wird die Diphtheriemembran nicht durch Eiterung abgestossen, sondern durch die nachrückenden gesunden Epithelien allmählich abgeschoben. Wo sich Membranen in toto ablösen, geschieht dieses nach

Heubner wahrscheinlich durch elastische Vorgänge, welche sich im Inneren der geronnenen Substanz vollziehen.

Häufig wird die Heilung dadurch erzielt, dass die zunehmende Larynxstenose durch rechtzeitig ausgeführte Tracheotomie bekämpft wird.

Die mittlere Dauer des Croup beträgt 6 bis 8 Tage, der Ausgang ist stets zweifelhaft. Je jünger das Kind, um so ungünstiger ist im Allgemeinen die Prognose. Die Mortalität ist in den einzelnen Epidemieen sehr verschieden. Von manchen Autoren wird die Mortalität auf 90 % angegeben, von anderen wieder viel geringer, je nach dem bösartigen oder gutartigen Charakter der Epidemie. Von operirten Kindern genesen im Durchschnitt höchstens 40—60 %. In manchen Epidemieen verliert man alle tracheotomirten Kinder, dann in einer anderen erzielt man erfreulicher Weise wieder zahlreiche Heilungen.

Von der Diphtherie des Kehlkopfs gilt im Wesentlichen dasselbe bezüglich des Verlaufs und der Prognoe, es genügt daher wohl, wenn ich auf das eben Gesagte verweise (s. auch § 67 S. 331 Rachendiphtherie). Die Diphtherie des Kehlkopfs im Anschluss an Rachendiphtherie ist sehr häufig. Reinen Larynxcroup ohne Rachendiphtherie habe ich nur selten beobachtet. In anderen Gegenden scheint der reine Croup des Kehlkopfs häufiger zu sein.

Nachkrankheiten treten nach Croup seltener auf, viel häufiger nach Diphtherie, besonders z. B. Schlundlähmungen und Störungen der Accommodation. Manches diphtheritische Kind stirbt noch plötzlich während der Reconvalescenz in der 4. bis 6. Woche an Herzlähmung in Folge von diphtheritischer Myocarditis.

Die Behandlung des Croup und der Diphtherie des Kehlkopfs ist dieselbe wie bei den analogen Erkrankungen des Rachens (s. S. 336), also im Beginn Eiscravatte und bei grösseren Kindern Eispillen, ferner Gurgelungen mit Kal. chlor., Borsäure etc., sodann Inhalation von Milchsäure, Aq. calcis, Carbolsäure etc., mit welchen man auch die Zimmerluft feucht erhalten soll. Bei beginnender Dyspnoe ist rechtzeitig die Tracheotomie auszuführen. Je früher man operirt, um so mehr Aussicht auf Erfolg ist vorhanden, je länger man wartet, desto sicherer treten fibrinöse Bronchitis, Bronchopneumonie und Lungenödem ein. Durch eine frühe Tracheotomie wird der Organismus eher befähigt, mit Erfolg gegen die Diphtherie-Toxine anzukämpfen. Nach Lennander genasen von den wegen Croup frühzeitig Operirten 50 % durchschnittlich, von den spät Operirten nur 19,25 %. Bei Erwachsenen sind die Resultate der Operationen ungünstig, weil bei diesen die Luftwege so weit sind, dass selbst durch dicke Membranen keine Dyspnoe entsteht, dieselbe beginnt erst, wenn der croupöse Process sich bis zu den feinen Bronchien ausgebreitet hat. Statt der Tracheotomie hat in neuerer Zeit O'Dwyer die Intubation, d. h. die Einführung von Metallröhren in den Kehlkopf- gegen die Larynxstenose empfohlen (s. S. 498). Die Mortalität ist im Ganzen bei der Tracheotomie und der Intubation gleich, letztere verdient vielleicht bei kleinen Kindern im 1.—3. Lebensjahre bei auf den Kehlkopf und den oberen Theil der Luftröhre beschränkter Exsudation und in hoffnungslosen Fällen behufs Erleichterung des Todes, den Vorzug.

Laryngitis submucosa acuta.

Unter Laryngitis submucosa acuta versteht man eine acute Ent-

zündung des Kehlkopfes, welche vorwiegend im submucösen Bindegewebe ihren Sitz hat und nach Verletzungen in Folge mechanischer, thermischer oder chemischer Reize, bei schweren Larynxcatarrhen, bei Diphtherie, Erysipelas, acuten Infectionskrankheiten, Syphilis, Tuberculose u. s. w. vorkommt.

Die Laryngitis submucosa führt zu umschriebener oder mehr diffuser Schwellung des Kehlkopfs verschiedenen Grades, welche zuweilen in Abscessbildung übergeht. Die Affection kann unter dem Bilde einer erysipelatösen oder pflegmonösen Entzündung verlaufen. Bei zunehmender Schwellung können in kurzer Zeit schwere Erscheinungen von Larynxstenose eintreten, besonders wenn die untere Kehlkopfpartie befallen ist (Oedeme sousglottique Cruveilhier's, Laryngitis hypoglottica acuta nach v. Ziemssen). In schweren Fällen kann sehr schnell der Tod durch Asphyxie erfolgen, wenn nicht rechtzeitig die Tracheotomie ausgeführt wird.

Laryngitis submucosa chronica.

Bei der chronischen Form der submucösen Laryngitis finden sich Verdickungen des submucösen Gewebes besonders am Kehldeckel, an den Stimmbändern und an der subchordalen Kehlkopfpartie. Der Verlauf ist sehr langwierig und meist bleibt die Schwielenbildung und die Induration des submucösen Gewebes bestehen. Dieser Zustand ist insofern gefährlich, als nicht selten heftige Erstickungsanfälle auftreten.

Die Behandlung der acuten submucösen Laryngitis besteht in energischer Antiphlogose (Eiscravatte, Eispillen) und bei Dyspnoe in rechtzeitig ausgeführter Tracheotomie. Bei Abscess ist die Incision desselben indicirt.

Die Behandlung der chronischen submucösen Laryngitis hat vor allem auf die Ursache Rücksicht zu nehmen. Bei Syphilis z. B. ist eine antisyphilitische Cur indicirt. Verdickungen sind möglichst durch Scarificationen oder galvanocaustische Aetzungen zu beseitigen. Stenosen werden nach allgemeinen Regeln behandelt, besonders durch Einführen von Kehlkopfbougies, z. B. der Hartkautschukcatheter oder der Zinnbougies (Schrötter). Dieselben werden unter Leitung des Kehlkopfspiegels vom Munde aus oder auch von einer etwa vorhandenen Tracheotomiewunde aus eingeführt. —

Das Kehlkopf- oder Glottis-Oedem.

Unter Kehlkopf- oder Glottisoedem versteht man eine acute, seröse Infiltration der Schleimhaut und besonders auch des submucösen Gewebes, welche stets Folgeerscheinung sehr verschiedenartiger örtlicher Krankheitsprocesse im Kehlkopf oder in seiner Umgebung ist. Nach Strübing u. A. kommen auch Larynxoedeme als reine vasomotorische Neurosen vor, welche sich rapid entwickeln können. Endlich wären noch die Larynxoedeme bei allgemeinem Hydrops in Folge von Herz-, Lungen- und Nierenkrankheiten u. s. w. zu erwähnen.

Diffuses Kehlkopf-Oedem (Erysipelas des Kehlkopfes. Phlegmone).

Das diffuse, über den ganzen Kehlkopf verbreitete acute Oedem beobachtet man besonders auch bei erysipelatösen Entzündungen, welche theils im Kehlkopf im Anschluss an Verletzungen entstehen oder von der äusseren Hautdecke resp. vom Pharynx auf den Larynx übergehen. In anderen Fällen, z. B. nach Verletzungen verläuft das acute diffuse Kehlkopfoedem unter dem Bilde einer phlegmonösen Entzündung, besonders der Submucosa.

Die oedematöse Schwellung ist beim Larynxoedem entweder mehr oder

weniger auf eine bestimmte Stelle localisirt oder aber diffus. Es findet sich besonders dort, wo das submucöse Gewebe reichlicher vorhanden ist, also im oberen Theile des Kehlkopfes, in den ary-epiglottischen Falten, am Kehldeckel und in seiner Umgebung, in der Nähe der Taschenbänder u. s. w. Die Stimmbänder schwellen seltener in höherem Grade an, doch hat man in Ausnahmefällen auch an ihnen eine so beträchtliche Schwellung beobachtet, dass sie einen hermetischen Verschluss der Stimmritze bewirkte.

Die Symptome des Kehlkopfödems bestehen vor Allem in Erschwerung der Respiration, wie bei Croup und der Diphtherie. Die Dyspnoe ist anfangs im Wesentlichen eine inspiratorische, weil bei der Inspiration die ödematös geschwellten ary-epiglottischen Falten und die Taschenbänder gegen einander gepresst werden. Bei Zunahme des Oedems erfolgt dann auch exspiratorische Dyspnoe. Wird nicht rechtzeitig die Tracheotomie ausgeführt, so erfolgt der Tod durch Asphyxie zuweilen sehr rasch.

Die Diagnose ergiebt sich aus der zunehmenden Dyspnoe und der laryngoscopischen Untersuchung. Durch letztere wird auch die Grundursache des Oedems festgestellt. Ist die laryngoscopische Untersuchung erschwert, dann soll man wenigstens den Kehlkopfeingang durch rasches Einführen des Zeigefingers betasten.

Chronisches Kehlkopf-Oedem.

Ausser dem acuten Kehlkopfödem giebt es auch ein chronisches, welches besonders in Folge von tiefgehenden Structurveränderungen im Kehlkopf, z. B. durch Geschwüre oder maligne Neubildungen, beobachtet wird. Die Stenosenerscheinungen sind in der Regel nicht beträchtlich, doch kommen acute Exacerbationen mit plötzlichen Erstickungsanfällen hier nicht selten vor.

Die Behandlung des Kehlkopfödems richtet sich vor Allem gegen die vorhandene Ursache, welche also möglichst genau durch laryngoscopische Untersuchung festzustellen ist. Gegen das Oedem selbst wendet man Blutegel zu beiden Seiten des Kehlkopfs an, ferner Eiscravatte und Eispillen, multiple Scarificationen mittelst eines Kehlkopfmessers oder mittelst eines langen, etwas gebogenen spitzen Bistouris, welches man bis in die Nähe der Spitze mit Heftpflaster umwickelt. Bei Zunahme der Dyspnoe ist die Tracheotomie indicirt, mit welcher man nicht zu lange warten soll. —

Tuberculose des Kehlkopfs.

Die Tuberculose des Kehlkopfs. — Die Tuberculose des Kehlkopfes hat in neuerer Zeit besonders durch Heinze eine eingehende monographische Bearbeitung erfahren. Die Kehlkopftuberculose tritt entweder primär, meist aber secundär nach Lungentuberculose auf. Von 1226 Fällen von Lungentuberculose waren nach Heinze 276 mit ausgesprochener Tuberculose des Kehlkopfes verbunden. Bei primärer Lungentuberculose geschieht die secundäre Infection des Kehlkopfes wohl gewöhnlich durch bacillenhaltiges Sputum aus den Lungen, oder umgekehrt, zuerst entsteht Kehlkopftuberculose und diese führt secundär zu Lungentuberculose.

Die anatomischen Veränderungen bei Kehlkopftuberculose sind im Wesentlichen dieselben, wie bei jeder Schleimhauttuberculose (s. Lehrbuch der allg. Chir. 2. Aufl. § 83). Durch Zerfall der miliaren Tuberkeln oder der mehr diffusen tuberculösen Infiltration entstehen entsprechende Geschwüre von sehr verschiedener Ausdehnung. Am häufigsten findet sich die tuberculöse Erkrankung besonders im Bereich der hinteren Larynxwand in der Regio

interarytaenoid., an den wahren und falschen Stimmbändern, an den Aryknorpeln, am Kehldeckel u. s. w.

Bei der laryngoscopischen Untersuchung findet man im Beginn gewöhnlich eine umschriebene oder mehr diffuse Verdickung der betreffenden Kehlkopfpartie oder mehr oder weniger charakteristische Geschwüre mit käsigem Grund. Die Zerstörungen durch tuberculöse Kehlkopfgeschwüre sind häufig beträchtlich (s. Fig. 260). Miliare Tuberkeln lassen sich gewöhnlich bei der laryngoscopischen Untersuchung nicht erkennen. In diagnostischer Beziehung empfiehlt sich vor Allem die Untersuchung des Sputums resp. des direct von den Geschwürsflächen entnommenen Secrets, auf die Gegenwart von Tuberkelbacillen. Von grösster Wichtigkeit ist es, das Verhalten der Lunge und des Allgemeinbefindens zu beachten.

Fig. 260. Ausgedehnte Tuberculose des Kehlkopfes. *a b c* Kehldeckelreste (nach TÜRCK).

Die Symptome der Kehlkopftuberculose sind im Anfange gewöhnlich die eines hartnäckigen Catarrhs. Bei fortschreitender tuberculöser Erkrankung bestehen dann die Symptome je nach dem Sitz und dem Grade der Erkrankung in Heiserkeit bis zu vollständiger Aphonie, in Gefühl von Wundsein im Kehlkopf, in mehr oder weniger heftigem Hustenreiz und profuser Absonderung bei oft sehr erschwerter Expectoration, in Schlingbeschwerden, besonders bei Geschwüren und tuberculöser Infiltration an den Aryknorpeln und am Kehldeckel. Die Dauer der Erkrankung ist sehr verschieden, sie hängt zum Theil vom Sitz der Affection ab, insbesondere von der Möglichkeit, dauernd normal schlucken zu können, dann aber ganz besonders von dem Verhalten der Lunge und dem sonstigen Allgemeinzustand.

Die Prognose der Kehlkopftuberculose ist zum mindesten stets zweifelhaft. Bei frühzeitiger zweckmässiger Behandlung ist besonders die primäre Kehlkopftuberculose heilbar, wenn die Lungen noch gesund oder eine vorhandene Lungenerkrankung zum Stillstand kommt und der Allgemeinzustand sich bessert. Recidive sind nach einer Heilung stets zu befürchten. Am ungünstigsten ist die Prognose natürlich bei bereits vorhandener ausgesprochener Lungentuberculose oder sonstiger Organtuberculose.

Die Therapie der Kehlkopftuberculose besteht in entsprechender Localbehandlung mit besonderer Berücksichtigung des Zustandes der Lunge und des Allgemeinbefindens (s. Lehrbuch der allg. Chirurgie 2. Aufl. § 83).

Im Beginn der Tuberculose ist die Localbehandlung im Wesentlichen dieselbe, wie beim chronischen Kehlkopfcatarrh (s. S. 476). Tuberculöse Geschwüre behandelt man durch Bepinselung derselben mit 25—50—80% Milchsäure (KRAUSE), mit Adstringentien, ferner durch Einblasen von Jodoform, Borsäure, Plumb. acet. u. s. w. Ferner empfehlen sich besonders Inhalationen, Pinselungen und Einblasungen von sonstigen antiseptischen Mitteln, sie wirken sehr schmerzlindernd, vorzugsweise Carbolsäure, Kreosot und Bals. peruvian. Vor einer zu reizenden Therapie ist zu warnen. Gegen die Schmerzen bewähren sich vor Allem Einpinselungen mit 5—10% Cocainlösung oder Einblasungen von Morphium (0,015 1—2 mal täglich) mit Amylum, Jodoform oder Borsäure. Auch subcutane Injectionen einer Morphium-

lösung in die Nähe des Kehlkopfes sind empfehlenswerth. Die eigentliche chirurgische Behandlung besteht in der Vornahme multipler Scarificationen und Abschaben der Geschwüre mittelst kleiner Curetten und in nachfolgender Aetzung mit Milchsäure oder Bepinselung mit Jodoform-Emulsion (M. Schmidt, Hering). Bei ausgedehnter Erkrankung des Kehlkopfes mit noch wenig afficirter Lunge wird man die Spaltung des Kehlkopfes, die Thyreotomie, die partielle oder totale Laryngofissur (s. S. 491) vornehmen, energisch ausschaben und mit Milchsäure ätzen. Bei Stenosenerscheinungen ist die Tracheotomie indicirt. Die Anwendung des Tuberculin nach R. Koch (s. Allg. Chir. 2. Aufl. S. 339) scheint bei Kehlkopftuberculose nicht zu dauernd günstigen Erfolgen geführt zu haben. —

Syphilis des Kehlkopfes.

Syphilis des Kehlkopfes. — Die Syphilis des Kehlkopfes beobachtet man entweder als syphilitischen Catarrh mit Bildung von Papeln oder Condylomen im Invasionsstadium der Lues. In den späteren Perioden der Syphilis treten dann entzündliche Infiltrationen auf, theils als umschriebene Gummata (Fig. 261), theils als diffuse gummöse Entzündungen der Schleimhaut und der tieferen Gewebe mit Ausgang in Geschwürsbildung, eventuell mit Zerstörung des Knorpels, mit Bindegewebshyperplasie und Narbenbildung. Die syphilitischen Geschwüre können sehr rasch bedeutende Zerstörungen hervorrufen. Durch die gummösen Entzündungen, die Bindegewebshyperplasieen und Schrumpfungen können bedenkliche Athemstörungen entstehen, sodass die Tracheotomie nothwendig wird.

Fig. 261. Gummata laryngis (nach Mandl).

Die Prognose der Frühsymptome der Kehlkopfsyphilis ist bei einer rechtzeitigen antisyphilitischen Cur günstig. Die gummösen Processe und die Geschwüre in den späteren Perioden der Lues führen meist zu bleibenden Functionsstörungen, zu Defecten und Stricturen. Uebrigens kann die Larynxsyphilis relativ lange latent verlaufen und trotz deutlich vorgeschrittener Erkrankung geringe Symptome erzeugen.



Fig. 262.
Dupuis' Canüle in die Trachea (T) eingelegt.

Fig. 263.
Die beiden Hälften von Dupuis' T-Canüle.

Die Behandlung der Larynxsyphilis besteht in entsprechender localer Therapie und vor Allem in der Vornahme einer antisyphilitischen Cur durch Quecksilber oder Jodkalium (s. Allg. Chirurgie 2. Aufl. § 84).

Im Uebrigen ist die Behandlung der Larynxsyphilis eine symptomatische. Bei Erstickungsgefahr in Folge von Larynxstenose ist die Tracheotomie indicirt. Syphilitische Narbenstricturen werden entweder endolaryngeal gespalten oder von aussen am hängenden Kopfe nach partieller oder totaler Spaltung des Kehlkopfes, nachdem vorher die Tracheotomie ausgeführt ist. Nach der Durchtrennung der Narbenstrictur kann man für die erste Zeit eine Dupuis'sche Canüle (Fig. 262) einlegen. Dupuis' T-Canüle (Fig. 263) besteht aus zwei genau auf einander passenden Hälften, dieselben werden einzeln in die Trachea eingeführt und dann durch den Gummiring bei *c* und die Schraube *d* befestigt. Später wird man Hartgummi- oder Zinn-Bougies vom Munde aus oder von der Tracheotomiewunde aus einführen. Nicht selten müssen Kranke mit syphilitischer Larynxstenose dauernd eine Trachealcanüle tragen, aber die Sprachstörungen in Folge solcher Dauercanülen sind oft sehr gering. —

Sonstige Geschwüre des Kehlkopfes. Lepra.

Von sonstigen Geschwüren erwähne ich noch die Ulcerationen bei Lepra, welche durch Zerfall der Lepraknötchen entstehen und deren Diagnose durch die stets vorhandenen sonstigen Erscheinungen der Lepra ermöglicht wird (s. Allg. Chir. 2. Aufl. § 85).

Der sog. Lupus des Kehlkopfs ist eine sehr chronisch verlaufende echte Tuberculose.

Bezüglich der carcinomatösen Ulcerationen s. S. 486. —

Perichondritis und Chondritis laryngea (Entzündung des Perichondriums und der Knorpel des Kehlkopfes).

Die Entzündung des Perichondriums und der Knorpel des Kehlkopfes (Perichondritis, Chondritis laryngea). — Die Perichondritis und Chondritis laryngea tritt entweder primär, z. B. nach Verletzungen oder bei Syphilis oder Tuberculose auf, häufiger aber ist die secundäre Entstehung nach vorausgegangener Erkrankung der Schleimhaut, z. B. bei Syphilis, Tuberculose, Diphtherie u. s. w. Am häufigsten beobachtet man die Erkrankung am Arytaenoid- und Ringknorpel.

Die Entzündung des Perichondriums führt entweder zu Verdickung desselben oder aber zu Eiterung mit entsprechender Abhebung des Perichondriums und Nekrose des Knorpels, welcher in grösserer Ausdehnung zerstört werden kann, theils durch ulceröse Processe, theils indem sich grössere oder kleinere Knorpelfragmente abstossen. Bei der nicht eiterigen, sclerosirenden Perichondritis können beträchtliche Verdickungen entstehen mit bindegewebiger Umwandlung des Knorpels oder mit Neubildung von Knorpel und Knochen. In der Umgebung der perichondritischen Herde ist gewöhnlich eine entzündliche Schwellung vorhanden.

Fig. 264. Perichondritis cricoidea mit Verwölbung der Abscesswand unter dem linken Stimmband (nach v. Ziemssen.

Die Functionsstörungen hängen im Wesentlichen ab von dem Sitz und der Ausdehnung der sclerosirenden oder eiterigen Entzündung. Stenosenerscheinungen entstehen besonders durch Gestalt- und Lageveränderungen der Kehlkopftheile, durch Abscesse (Fig. 264 und 265), durch Verdickungen und Defecte mit narbigen Einziehungen, durch ödematöse Schwellung der Umgebung, durch Medianstellung der Stimmbänder, z. B. nach Lähmung oder Zerstörung eines oder beider M. crico-arytaenoidei postici u. s. w.

Entleert sich ein Abscess nach aussen, so kann Emphysem und schliesslich eine offene Kehlkopffistel entstehen.

Der Verlauf ist stets sehr langwierig, acute Exacerbationen entstehen besonders durch Eiterung. Häufig tritt der Tod durch Asphyxie in Folge der Larynxstenose ein, wenn nicht rechtzeitig die Tracheotomie ausgeführt wird. Tritt Heilung ein, so erfolgt dieselbe gewöhnlich entweder unter mehr oder weniger bleibender Verdickung des Knorpels oder nach Ausstossung des Knorpels mit entsprechenden narbigen Schrumpfungen.

Fig. 265. Perichondritis cricoidea et arytaenoidea dextra. *a* Abscess (nach Türck).

Die Therapie der Perichondritis ist im Allgemeinen eine symptomatische, sie hat auf die Grundursache der Entzündung Rücksicht zu nehmen. Bei Abscessen ist die Incision derselben nothwendig, bei Larynxstenose eventuell die Tracheotomie u. s. w. Unter den Nachkrankheiten erfordern vor Allem die Stenosen eine sachgemässe Behandlung durch Einführen von Larynxbougies (Hartgummicatheter oder hohle Zinnbolzen). Häufig wird man am hängenden Kopf den Kehlkopf partiell oder total spalten (s. S. 491) und nach Durchtrennung der Strictur eine Dupuis'sche Canüle einlegen (s. Fig. 263); schliesslich wird man von der Tracheotomiewunde aus Bougies in den Kehlkopf einführen. Bei unheilbaren Stenosen muss der Kranke eine Dauercanüle oder bei Zerstörung des Stimmapparates eventuell einen künstlichen Kehlkopf nach Gussenbauer oder Bruns (s. Fig. 279 S. 504) tragen. —

§ 103. *Neubildungen des Kehlkopfes.*

Neubildungen des Kehlkopfes. — Von gutartigen Neubildungen des Kehlkopfes hat man besonders Papillome, Adenome, Fibrome, Lipome, Angiome, Myxome, Chondrome und Cysten beobachtet.

Papillome.

Am häufigsten sind die Papillome (s. Fig. 266), d. h. warzige, zottige oder blumenkohlähnliche Gewächse, welche den Warzen der äusseren Haut und den spitzen Condylomen entsprechen und der Hauptsache nach aus gewuchertem und verhärtetem Epithel bestehen (Pachydermia verrucosa). Die Papillome kommen theils solitär, theils multipel vor, sind bald mehr gestielt, bald breit aufsitzende Gewächse. Ein Theil der sog. Kehlkopfpolypen sind gestielte Papillome. Der Lieblingssitz der Papillome sind die Stimmbänder, Taschenbänder und die Lig. ary-epiglottica. Der Kehlkopfkrebs entwickelt sich nicht selten aus solchen Papillomen durch atypische Epithelwucherung in das unterliegende Gewebe.

Fig. 266. Papillom des rechten Stimmbandes (nach Oertel).

Fibrome.

Auch die Fibrome, welche aus Bindegewebe mit wechselndem Gefässreichthum bestehen, kommen theils als gestielte (fibromatöse Polypen), theils als breit aufsitzende Gewächse vor.

Sonstige Geschwülste.

In selteneren Fällen hat man Adenome, Myxome, Lipome, Angiome, Chondrome und Cysten beobachtet. Die Cysten sind im Wesentlichen Retentionscysten der Drüsen, z. B. an der Vorderfläche der Epiglottis (s. Fig. 267) oder in der Morgagni'schen Tasche.

Zuweilen hat man im Kehlkopf-Geschwülste beobachtet, welche von abgeschnürten Schilddrüsenläppchen ausgegangen sind (Bruns, v. Ziemssen).

Die Symptome der gutartigen Kehlkopfgeschwülste sind wesentlich vom Sitz und von der Grösse derselben abhängig. Im Allgemeinen beobachtet man Verände-

n, besonders des Vagus, Sympathicus und Recurrens [illegible]
cht und genauer anatomischer Kenntniss zu umgehen ist. [illegible]
n ist die Exstirpation maligner Geschwülste, [illegible]
dehnt mit der Umgebung verwachsen sind. [illegible]
wulstoperationen am Halse mit zu den schwierigsten Operationen [illegible]
en und nur geübte Chirurgen sollen grössere, mit der Umgebung [illegible]
ene Geschwülste des Halses operiren. [illegible]
nöglichst genau über Sitz, Ausdehnung und Verschiebbarkeit der Ge-
lst orientiren und besonders muss man dabei [illegible]
themberschwerden. Heiserkeit durch Druck auf die Trachea, den Lar[illegible]
Recurrens vorhanden sind. [illegible]
ne Geschwülste soll man nicht mehr operiren. [illegible]
n der Regel in der Längslinie des Halses verlaufen. Man [illegible]
stumpf in die Tiefe, theils durchtrennt man die Verwachsungen mit
cheere oder dem Messer, jedes blutende Gefäss wird sofort unter-
n oder vor der Durchschneidung central und peripher mit einer Ar-
klemme gefasst. Zeigt sich bei der Freilegung der grossen Gefässe,
der Tumor mit denselben innig verwachsen ist, dann wird man even-
das Gefäss oben und unten unterbinden und das abgebundene Gefäss-
mit dem Tumor entfernen.

Die Geschwülste des Halses — wir sehen zunächst von den Neu-
ngen der Schilddrüse vollständig ab — zerfallen in feste und
sche Tumoren. Die festen Geschwülste gehen vorzugsweise von den
hdrüsen aus. Diese Lymphdrüsen-Tumoren wollen wir zuerst be-
hen und dabei auch die scrophulösen und tuberculösen Lymphome
ksichtigen, obgleich wir wissen, dass diese zu den eigentlichen Ge-
ilsten im engeren Sinne nicht gezählt werden.

. Die Lymphdrüsen-Geschwülste. — Von den Geschwülsten der
hdrüsen erwähnen wir zuerst die scrophulösen und tuberculösen
phome, d. h. chronisch entzündliche Hyperplasieen der Lymphdrüsen
olge von scrophulösen Reizungszuständen oder Infection durch ein-
ngene Tuberkelbacillen aus dem Stromgebiet der betreffenden Lymph-
n. Zuweilen ist die Lymphdrüsen-Tuberculose eine secundäre nach pri-
tubercul. Infection des Organismus (Gussenbauer).

[illegible] der Lym[illegible]

Die scrophulösen Lymphome sind im Wesentlichen einfache ent-
che Hyperplasieen der Lymphdrüsen, in den tuberculösen Lymphomen
man stets in Folge der Einwanderung von Tubercelbacillen Tuberkeln.
etzteren verlaufen in der für Tuberculose charakteristischen Weise,
sie verkäsen oder vereitern und führen zu fortschreitender Infection
enachbarten Lymphdrüsen. So findet man ganze Packete tuberculöser
hdrüsen, besonders unter dem Kiefer, den grossen Gefässen entlang
n der Supraclaviculargrube. Ziemlich häufig brechen die tuberculösen
erten oder verkästen Lymphdrüsen nach aussen auf, bilden Fisteln und
ngen. Die spontane Ausheilung der tuberculösen Lymphome erfolgt
Regel nur sehr langsam, z. B. durch Verkalkung oder nach Durchbruch
aussen. Da die tuberculösen Lymphome des Halses im Lymphgebiet der
höhle liegen, so ist es erklärlich, dass von hier aus leicht weitere In-
en, besonders auch der mediastinalen Lymphdrüsen, entstehen können

Scrophu[illegible] und tub[illegible]culöse L[illegible]phome

der Ansatzstelle der Stimmbänder dauernde Beeinträchtigung der Sprache zurückbleiben kann. Die Thyreotomie gewährt jedenfalls den grössten Zugang zur Kehlkopfhöhle. Die Spaltung des Lig. conoid. und des Ringknorpels empfiehlt sich besonders bei Neubildungen unterhalb der Stimmbänder. Durch die Pharyngotomia subhyoidea wird der untere Theil des Pharynx und der Kehlkopfeingang freigelegt. Oft ist vor der Spaltung des Kehlkopfes die Tracheotomie nothwendig, um durch Einlegen einer Tamponcanüle Blutaspiration in die Lunge zu verhindern. Oder man spaltet den Kehlkopf am hängenden Kopfe.

Die endolaryngeale Entfernung der gutartigen Kehlkopfgeschwülste ist relativ einfacher und ist stets zuerst zu versuchen, bei Dyspnoe eventuell nach vorheriger Tracheotomie. Die endolaryngealen Operationsmethoden werden unter Local-Anästhesie nach Einpinselung von 5—20% Cocainlösung unter Leitung des Kehlkopfspiegels ausgeführt und je nach der Art der Geschwulst wird dieselbe z. B. mit den in Fig. 268—270 abgebildeten Instrumenten oder mittelst gebogener Kehlkopfzangen und Ringmesser abgeschnitten, ausgerissen oder abgequetscht. Sehr häufig werden die Geschwülste durch Galvanocaustik, zuweilen auch durch Aetzung zerstört. Die endolaryngeale Entfernung der Kehlkopfgeschwülste ist eine specialistische Kunst geworden und muss ich bezüglich der detaillirteren Technik auf die Lehrbücher der Laryngologie, z. B. von Türck, v. Ziemssen, Stoerk, Voltolini, Mackenzie, Fauvel, Gottstein u. A., verweisen. —

Bösartige Neubildungen des Kehlkopfes. Carcinome.

Bösartige Neubildungen des Kehlkopfes. — Von den bösartigen Neubildungen, den Carcinomen und Sarcomen, sind die ersteren bei Weitem die häufigsten, die letzteren sind bis jetzt nur selten beobachtet worden.

Die Carcinome des Kehlkopfes entwickeln sich zuweilen aus Papillomen, sie kommen häufiger bei Männern als bei Frauen, meist jenseits des 40. Lebensjahres vor. Von 176 Fällen von Kehlkopfkrebs betrafen nach Wassermann nur 29 das weibliche Geschlecht. Potatoren und starke Raucher scheinen besonders zu Kehlkopfcarcinomen zu disponiren. Im Beginn bildet das Carcinom entweder papilläre Wucherungen (Fig. 271), welche dann in die Tiefe wachsen oder es entstehen mehr flache Verdickungen, welche bald in Geschwüre übergehen. Das Charakteristische des Kehlkopfcarcinoms im späteren Verlauf sind fortschreitende geschwürige Zerstörungen.

Fig. 271. Epithelialcarcinom des rechten Stimmbandes seit etwa 1 Jahr (nach v. Ziemssen).

Die Symptome des Carcinoms sind verschieden je nach seinem Sitz, gewöhnlich beobachtet man Heiserkeit, Aphonie, Schmerzen beim Sprechen und Schlucken, Blutungen, fötide Secretion, stinkenden Athem in Folge der ulcerösen Zerstörungen, Drüsenschwellungen und Zeichen von Larynxstenose, sodass schliesslich die Tracheotomie nothwendig wird.

Die Prognose des Kehlkopfcarcinoms ist ungünstig, es führt gewöhnlich in 1 bis $1^1/_2$ Jahren zum Tode. Heilung ist nur möglich durch frühzeitige Exstirpation gewöhnlich mit Resection der betreffenden Kehlkopfhälfte oder durch Totalexstirpation des Kehlkopfes. Ich verfüge über einen Fall von Kehlkopfcarcinom, welcher durch Operation (Thyreotomie, Galvano-

caustik) seit 8 Jahren dauernd geheilt ist. B. Fränkel hat sogar durch endolaryngeale Operation ein Carcinom dauernd beseitigt. Leider kommen die meisten Fälle von Kehlkopfcarcinom zu spät zur Operation, sodass eine Radicalheilung nur selten beobachtet wird, wie auch aus den neueren Statistiken von Scheier, Wassermann u. A. hervorgeht. Nach Wassermann sind von den durch Totalexstirpation des Kehlkopfes behandelten Carcinomfällen nur 8 Fälle dauernd geheilt (3 Gussenbauer, je 1 von Thiersch, v. Winiwarter, Schede, Fischer, v. Bergmann [Riga]).

Die Therapie des Kehlkopfcarcinoms hat bis jetzt nur wenig befriedigende Resultate ergeben. Je früher operirt wird, um so besser. Bei ausgesprochenem Carcinom ist in der Regel nach dem Vorgange von Billroth und Czerny die Resection oder Totalexstirpation des Kehlkopfes indicirt. Nach der Exstirpation des Kehlkopfes lässt man die Kranken eine Phonationscanüle, einen sog. künstlichen Kehlkopf nach Gussenbauer oder Bruns (s. Fig. 279 S. 504) tragen. In frühzeitig zur Behandlung kommenden Fällen kann man vielleicht durch galvanocaustische Ustion nach vorheriger Thyreotomie Heilung erzielen, wie z. B. in dem von mir operirten Falle. Die Zahl der dauernden Heilungen nach Resection oder Exstirpation des Kehlkopfes ist sehr gering, fast stets gingen die Kranken an Recidiven zu Grunde.

Wird die Radicaloperation verweigert oder ist die Operation nicht mehr angezeigt, dann kann sich unsere Behandlung nur darauf beschränken, die Leiden des Kranken durch Morphium, durch Einpinselungen von Cocain, durch desinficirende und desodorisirende Einstäubungen, eventuell durch Tracheotomie zu lindern.

Bezüglich der Technik der Resection und Exstirpation des Larynx s. S. 501 ff. (Operationen am Kehlkopf). —

Sarcome des Kehlkopfes.

Sarcome des Kehlkopfes sind selten, sie bilden in der Regel knotige Gewächse, welche sich durch rasches Wachsthum auszeichnen. Auch bei Sarcomen empfiehlt sich möglichst frühzeitige Exstirpation derselben mit dem Mutterboden, d. h. mit Resection oder Totalexstirpation des Kehlkopfes. —

§ 104. *Fremdkörper in den Luftwegen.*

Die Fremdkörper in den Luftwegen. — Die Fremdkörper in den Luftwegen, d. h. im Kehlkopf, in der Trachea und in der Lunge sind sehr mannigfaltig.

Sehr häufig gelangen Speisetheile, besonders Knochen, Gräten, Fleischtheile u. s. w., in den Kehlkopf, sie werden vorzugsweise dann leicht aspirirt, wenn das betreffende Individuum beim Essen spricht. Ich sah einen Mann ersticken, welcher sehr hastig ein deutsches Beefsteak zu verschlingen suchte. Der grosse Bissen sass fest eingekeilt theils im Pharynx, theils im Kehlkopf und hatte in wenigen Secunden den Tod hervorgerufen. Zuweilen ist durch Eindringen von erbrochenen Massen in den Kehlkopf in der Chloroformnarkose oder bei Betrunkenen im bewusstlosen Zustande der Tod durch Erstickung eingetreten. Auch durch Aspiration von Blut in die Luftwege bei Operationen kann Erstickung in Folge Gerinnung des Blutes erfolgen. Oder aber das in die Lunge gelangte Blut zersetzt sich und es kann der Kranke durch septische Pneumonie und allgemeine Sepsis dahingerafft werden.

Von sonstigen Fremdkörpern hat man Münzen, Nadeln, Knöpfe, Kie-

selsteine, Erbsen, Bohnen, Fruchtkerne, künstliche Zähne u. s. w. im Kehlkopf vorgefunden. Knöpfe, Nadeln u. dergl. werden besonders leicht aspirirt, wenn sie zwischen die Zähne oder in den Mund gesteckt werden und der Betreffende nun lacht oder spricht. In einem Falle verschluckte auf diese Weise ein College einen Hemdenknopf aus Horn und derselbe gelangte in die Luftwege. Es trat ein langwieriges Krankenlager in Folge eines Lungenabscesses ein und nach einem Jahre etwa wurde der Knopf plötzlich wieder ausgehustet, aber trotzdem ist der Kranke an Lungenabscess zu Grunde gegangen.

Die Erscheinungen in Folge von Fremdkörpern in den Luftwegen sind verschieden, sie hängen zum Theil ab vom Sitz und von der Beschaffenheit des Fremdkörpers. Im Allgemeinen ist stets Husten mit mehr oder weniger hochgradigen Athembeschwerden vorhanden. Wie oben erwähnt, kann bei grossen Fremdkörpern sofortige Erstickung eintreten. Schmerzen sind besonders dann vorhanden, wenn sich spitze Fremdkörper, wie Nadeln oder Knochenstückchen, in den Kehlkopf eingespiesst haben. Sprachstörungen (Heiserkeit, Aphonie) entstehen vorzugsweise in jenen Fällen, wo die Bewegung der Stimmbänder durch den Fremdkörper behindert wird.

Die festen Fremdkörper bleiben entweder im Kehlkopf stecken und rufen je nach ihrer Grösse mehr oder weniger Dyspnoe oder tödtliche Erstickung hervor, oder aber sie gelangen in die Trachea und in die Lunge. können hier reactionslos einheilen oder die am Fremdkörper haftenden Mikroben erzeugen ulceröse Processe resp. Abscessbildung, wie in dem oben angeführten Falle. Bricht der Lungenabscess durch Pleura und Thoraxwand nach aussen durch, dann kann sich der Fremdkörper spontan nach aussen entleeren. Zuweilen wird, wie in dem oben erwähnten Falle, der Fremdkörper aus der Lunge ausgehustet.

Die flüssigen und weichen Fremdkörper, wie Blut, Mageninhalt etc. dringen gewöhnlich bis in die Bronchien und erzeugen Fremdkörper-Pneumonieen oder bei grösseren Mengen kann sofortiger Tod durch Erstickung erfolgen.

Um den Sitz eines Fremdkörpers in der Lunge festzustellen, muss man eine sorgfältige Untersuchung durch Percussion und Auscultation vornehmen. Steckt ein Fremdkörper in einem Bronchus, dann hört man an der betreffenden Stelle abgeschwächtes Athmen oder es fehlt vollständig, bei Lungenabscess ist entsprechende Dämpfung vorhanden, Rasselgeräusche sind besonders bei weichen Massen in der Lunge wahrnehmbar (s. Chirurgie der Lunge).

Die Behandlung der Fremdkörper in den Luftwegen besteht in schleunigster Entfernung derselben. Ist dieselbe nicht möglich, dann wird man vor Allem eine etwaige Erstickungsgefahr durch Tracheotomie zu beseitigen suchen. In den schlimmsten Fällen erfolgt der Tod, bevor der Arzt zugegen ist. In der grössten Mehrzahl der Fälle aber wird der Fremdkörper durch energische Hustenbewegung expectorirt.

Vor der Extraction eines Fremdkörpers im Kehlkopf muss man vor Allem durch Palpation mit dem Finger oder durch Laryngoscopie den Sitz des Fremdkörpers feststellen. Die Extraction der Fremdkörper wird am besten mit einer gebogenen Kehlkopf- oder Schlundzange nach Local-Anästhesie

durch Einpinselung von 5—10% Cocainlösung oder in Chloroformnarcose vorgenommen. Letztere wird man besonders bei unruhigen Kindern anwenden. Bei Athemnoth muss schleunigst die Tracheotomie durch Spaltung des Ringknorpels und der oberen Trachealringe ausgeführt werden (Crico-Tracheotomie). Sehr zweckmässig ist die Eröffnung des Kehlkopfes mittelst Durchtrennung des Lig. crico-thyreoid., besonders wenn Gefahr in Verzuge ist. Ich habe in einem Falle, wo der Patient, als ich kam, zu ersticken drohte, in einem Zuge Haut und Lig. crico-thyreoid. durchtrennt und den halbtodten Kranken durch künstliche Respiration gerettet. Nach der Tracheotomie wird man dann den Fremdkörper vom Munde aus oder von der Trachealwunde aus zu extrahiren versuchen. Zuweilen wird die partielle oder totale Spaltung des Kehlkopfes in der Mittellinie am hängenden Kopfe nothwendig sein. Nach der Entfernung des Fremdkörpers legt man einige Tage eine Canüle in die Trachea, weil leicht durch Kehlkopfödem Erscheinungen von Larynxstenose eintreten können. Dass man auch durch die Pharyngotomia subhyoidea Fremdkörper aus dem oberen Theile des Kehlkopfes entfernen kann, haben wir bereits oben, S. 350, erwähnt.

Besteht nach einer Tracheotomie die Dyspnoe unverändert fort, dann liegt der Fremdkörper im unteren Theile der Trachea oder in den Bronchien.

Flüssige Massen in der Trachea und in den Bronchieen entfernt man durch Tieflagerung des Kopfes und Anregung der Expectoration, besonders aber durch Aussaugen mittelst eines elastischen Catheters, nachdem die Tracheotomie vorher gemacht worden ist. Durch Tieflagerung des Kopfes und energische Expectoration können auch feste Fremdkörper in die Trachea oder in den Kehlkopf geschleudert und hier extrahirt werden, oder aber sie werden ausgehustet.

Bei zugänglichen Lungenabscessen kann man den eingekapselten Fremdkörper durch Incision entfernen. —

§ 105. *Die wichtigsten Neurosen des Kehlkopfes.*

Die Neurosen des Kehlkopfes. — Die Neurosen des Kehlkopfes sollen hier nur soweit kurz besprochen werden, als sie Larynxstenose erzeugen und dadurch zur Tracheotomie Veranlassung geben.

Man unterscheidet bekanntlich Sensibilitäts- und Motilitätsneurosen. Bezüglich der ersteren, der Hyperästhesie, Anästhesie und Parästhesie (Qualitätsanomalie) der Kehlkopfschleimhaut, muss ich auf die Lehrbücher der inneren Medicin resp. der Laryngologie verweisen. Uns interessiren vor Allem die Motilitätsstörungen, welche theils als Krampfzustände, theils als Lähmungen von grosser Bedeutung für jeden Arzt sind.

Krampf der Glottisschliesser (Stimmritzenkrampf).

Wir erwähnen zunächst den Krampf der Glottisschliesser, den Stimmritzenkrampf (Laryngospasmus oder Spasmus laryngis), welcher anfallsweise zu einem krampfhaften Verschluss der Glottis führt und durch directe oder reflectorische Erregung des N. recurrens oder N. vagus oberhalb des Abganges des Recurrens hervorgerufen wird (s. auch S. 473, Nerven des Kehlkopfs). Man beobachtet den Stimmritzenkrampf am häufigsten bei schwächlichen Kindern im Alter von $^1/_2$ bis 2 Jahren, seltener bei Erwachsenen im Verlauf von Catarrhen oder bei Gemüthsbewegungen, bei Hysterie, Epilepsie, bei Reizungen des N. recurrens oder des Vagus oberhalb des Abganges des N. recurrens, z. B. durch Compression derselben durch Geschwülste, Aneurysmen u. s. w. Der Anfall ist charakterisirt durch eine plötzlich auftretende, kurz dauernde Apnoe. Zahl und Intensität der Anfälle ist sehr verschieden. Die Prognose ist nicht ungünstig,

bei besserer Ernährung und Beseitigung sonstiger Ursachen tritt meist Heilung ein. In seltenen Fällen ist im Anfall der Tod eingetreten. Bei Erwachsenen kommt es gewöhnlich nur zu pfeifender Inspiration mit kurzer, lauter Exspiration.

Die Behandlung richtet sich vor Allem gegen die Ursache. Im Anfalle selbst bespritzt man das Gesicht mit kaltem Wasser, lässt Aether oder Salmiak riechen, macht kalte Begiessungen u. s. w. In bedenklichen Fällen wird man einen elastischen Catheter in die Luftröhre führen, Luft einblasen und die künstliche Athmung in bekannter Weise unterhalten (s. Lehrbuch der Allg. Chir. 2. Aufl. § 13). Auch Chloroform-Inhalationen kürzen die Dauer der Anfälle ab. Innerlich giebt man Bromkalium oder Bromnatrium. Häufig ist die Anwendung der Electricität indicirt. —

Sonstige Motilitätsneurosen. Der phonische Stimmritzenkrampf.

Von sonstigen Motilitätsneurosen erwähne ich sodann noch zwei Coordinationsstörungen mit fehlerhafter Action der Stimmbänder. Die letzteren gehorchen nicht dem Willen, statt einer beabsichtigten Action wird eine nicht beabsichtigte ausgeführt. Hierher gehört der phonische functionelle Stimmritzenkrampf, d. h. bei jedem Phonationsversuch findet eine krampfhafte Zusammenziehung der Glottisschliesser statt, sodass die Kranken in hochgradigen Fällen temporär vollständig sprachlos sind.

Der inspiratorische Stimmritzenkrampf.

Eine andere Form ist der inspiratorische Stimmritzenkrampf, bei welchem sich die Glottis bei der Inspiration nicht, wie normal, erweitert, sondern durch Krampf der Schliessmuskeln geschlossen wird. Der Tod ist durch die beiden zuletzt erwähnten Formen des Stimmritzenkrampfes bis jetzt noch nicht beobachtet worden.

Die Aetiologie des phonischen und inspiratorischen functionellen Stimmritzenkrampfs ist noch dunkel. Die Zahl der bis jetzt beobachteten Fälle ist noch gering und bei diesen handelte es sich um centrale oder periphere Nervenstörungen, besonders auch um Lähmungen bestimmter Kehlkopfnerven, bei welchen die beschriebenen Erscheinungen ebenfalls vorkommen. —

Lähmungen der Kehlkopfmuskeln.

Die Lähmungen bestimmter Kehlkopfmuskeln sind entweder durch Erkrankungen des Centralnervensystems (Hysterie, Bulbärparalyse, Tabes, progressive Muskelatrophie etc.), oder durch Störungen der peripheren Nerven und zwar des N. laryngeus sup., des N. recurrens, des Vagus und Accessorius Willisii bedingt (s. auch S. 473 Nerven des Kehlkopfs). Seltener sind primäre myopathische Lähmungen.

Von den einzelnen Lähmungen der Kehlkopfmuskeln hebe ich besonders folgende hervor:

Lähmung des Glottisspanners.

1) Lähmung des Glottisspanners (M. crico-thyreoideus, vom N. laryngeus sup. innervirt). Dieselbe ist besonders charakterisirt durch eine rauhe, tiefe, für hohe Töne unfähige Stimme. Isolirte Lähmungen des Stimmbandspanners liegen bis jetzt in der Literatur nicht vor (Gottstein). Bei doppelseitiger Lähmung des N. laryngeus sup. ist der Schluss des Kehlkopfes gestört, letzterer ist ausserdem anästhetisch. Daher kann der Tod durch Schluckpneumonie in Folge Eindringens von Speisen in die Luftwege eintreten.

Lähmung der Glottisschliesser.

2) Lähmung der Glottisschliesser (M. crico-arytaenoid. lat., M. arytaenoid. transversus, M. thyreo-arytaenoid. ext. und int., sämmtlich vom N. recurrens innervirt). Die Glottis kann nicht geschlossen werden.

Lähmung der Glottisöffner.

3) Lähmung des Glottisöffner (M. crico-arytaenoid. post., vom Recurrens innervirt). Diese Lähmung ist direct lebensgefährlich, besonders wenn beide Stimmbänder gelähmt sind, dieselben mehr oder weniger nahe an einander liegen und der Glottisspalt bei jeder Inspiration noch mehr verengt wird. Die Dyspnoe ist daher gewöhnlich nur bei der Inspiration vorhanden, die Exspiration ist frei. Sehr leicht kann der Tod durch Erstickung eintreten, wenn nicht rechtzeitig die Tracheotomie ausgeführt wird. Bei einseitiger Lähmung ist die Athmung gewöhnlich nicht erschwert, da die Glottis genügend weit ist. Bei der laryngoscopischen Untersuchung sieht man das gelähmte Stimmband oder beide Stimmbänder der Mittellinie genähert und unbeweglich bei der Phonation.

Lähmung aller vom N. recurrens innervirten Stimmbandmuskeln.

4) Lähmung aller vom N. recurrens versorgten Stimmbandmuskeln, also mit Ausnahme des vom N. laryngeus sup. innervirten M. crico-thyreoideus. Bei dieser Lähmung sind Oeffner und Schliesser der Glottis gelähmt, bei beiderseitiger Lähmung sind die Stimmbänder unbeweglich und stehen in sog. Cadaverstellung (s. S. 472 Fig. 251).

Die Diagnose der Lähmungen geschieht durch laryngoscopische Untersuchung.

sie ist nicht schwierig, wenn man mit der Function der einzelnen Muskeln vertraut ist.

Die Behandlung richtet sich vor Allem gegen die Ursache, sie besteht ausserdem in entsprechender Localbehandlung, in Electricität, in Anwendung von Strychnin etc. Die Tracheotomie wird besonders bei doppelseitiger Lähmung der Glottisöffner nothwendig. —

§ 106. *Die Operationen am Kehlkopf und an der Trachea.*

Die Operationen am Kehlkopf und an der Trachea. — Was zunächst die MALGAIGNE'sche Laryngotomia subhyoidea mit querer Durchtrennung des Lig. hyo-thyreoid. (Fig. 272 I) betrifft, so ist dieselbe, wie wir sahen, richtiger als Pharyngotomia subhyoidea zu bezeichnen, weil nicht der Kehlkopf, sondern der untere Theil des Pharynx eröffnet wird. (Die Technik der Pharyngotomia subhyoidea s. S. 350.)

Die eigentlichen Operationen am Kehlkopf und an der Trachea sind: 1) die partielle oder totale Spaltung des Schildknorpels (Thyreotomie, Laryngofission, Laryngofissur (s. Fig. 272 II); 2) die Spaltung des Lig. cricothyreoid. (Laryngotomia infrathyreoidea Fig. 272 III) eventuell mit Spaltung des Ringknorpels (Cricotomie Fig. 272 IV). Zuweilen werden die gesammten bis jetzt genannten Theile des Kehlkopfs gespalten. Alle Operationen, durch welche der Kehlkopf eröffnet wird, fasst man mit dem Namen Laryngotomie zusammen; dieselbe besteht entweder in einer partiellen oder totalen Spaltung des Kehlkopfs. 3) Die Tracheotomie, und zwar entweder als hohe Tracheotomie oberhalb des Isthmus der Schilddrüse mit Spaltung der oberen Trachealringe (Fig. 272 V) mit oder ohne Cricotomie oder als tiefe Tracheotomie unterhalb des Isthmus der Schilddrüse (Fig. 272 VI). Wird bei der hohen Tracheotomie auch der Ringknorpel partiell oder total gespalten, so nennt man diese hohe Tracheotomie auch wohl Crico-Tracheotomie. 4) Als die letzten Operationen am Kehlkopf sind dann noch zu erwähnen die Resection und die Totalexstirpation des Kehlkopfs.

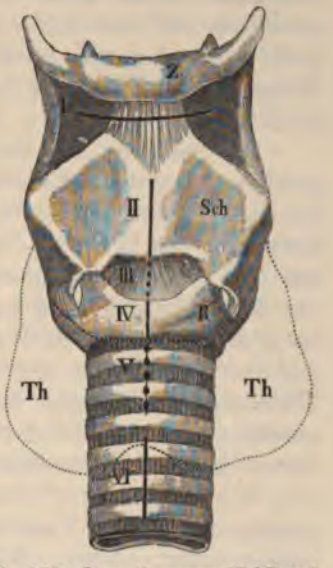

Fig. 272. Operationen am Kehlkopf.
Z Zungenbein. Sch Schildknorpel. R Ringknorpel. Th Contour der Glandula thyreoidea angedeutet. I Pharyngotomia subhyoidea. II Thyreotomie. III Laryngotomia infrathyreoidea. IV Cricotomie. V hohe und VI tiefe Tracheotomie.

Die Thyreotomie (Laryngofissur).

I. Die Thyreotomie (Laryngofissur, Laryngofission). — Die partielle oder totale Spaltung des Schildknorpels (Fig. 272 II), die Thyreotomie, wird vorgenommen bei Fracturen der Kehlkopfknorpel, besonders des Schildknorpels, behufs Extraction von Fremdkörpern, bei Entzündungen, Verengerungen des Kehlkopfs, behufs Exstirpation von Larynxgeschwülsten, behufs Radicalbehandlung der Larynxtuberculose, endlich bei Resectionen am Kehlkopf resp. am Schildknorpel. Die Operation ist quoad vitam vollständig ungefährlich. Wird der ganze Schildknorpel gespalten, so können dauernde Functionsstörungen der Stimme zurückbleiben. Wenn möglich,

soll man nur den unteren Theil des Schildknorpels spalten und die Ansatzstelle der Stimmbänder intact lassen.

Die Thyreotomie wird entweder am hängenden Kopfe gemacht oder gewöhnlich so, dass man unter den Nacken resp. unter die Schultern eine Rolle oder ein Kissen legt, damit der Kopf nach hinten gebeugt ist und die vordere Halsgegend hervorragt.

Häufig muss vor der Thyreotomie die Tracheotomie — womöglich die tiefe — gemacht werden und zwar eventuell mit Tamponade der Trachea (s. S. 500).

Der Hautschnitt verläuft genau in der Mittellinie des Halses, und zwar bei der totalen Thyreotomie etwa vom unteren Rande des Zungenbeins bis zum oberen Rande des Ringknorpels. Soll auch der untere Theil des Kehlkopfs, das Lig. crico-thyreoid. und der Ringknorpel gespalten werden, so wird der Hautschnitt noch weiter nach unten geführt und muss man dann auf die meist vorhandene horizontale Anastomose der beiden Art. cricoideae auf dem Lig. crico-thyreoideum (Lig. conoides) Rücksicht nehmen, auch muss man eine etwa weit nach oben reichende Schilddrüse in derselben Weise stumpf vom Ringknorpel ablösen, wie bei der hohen Tracheotomie (s. S. 494).

Die Spaltung des Schildknorpels muss genau in der Mittellinie vorgenommen werden, die letztere ist durch eine vom Sternum zum Schildknorpel und dem Zungenbein ziehende weisse Linie der Fascia superficialis kenntlich. Im Verlauf dieser weissen Linie wird die Fascie gespalten und mit den Weichtheilen jederseits nach aussen gezogen. Am unteren Rande des Schildknorpels wird das Lig. conoides durch einen kleinen Querschnitt unter Schonung der Art. cricoideae und der MM. crico-thyreoidei abgetrennt und sodann zunächst nur der untere Theil des Schildknorpels genau in der Mittellinie, am besten durch Einstich mit einem Messer von innen nach aussen gespalten. Ist der Knorpel verkalkt oder verknöchert, dann durchtrennt man die Mittellinie des Schildknorpels mit einer starken Scheere oder mit einer Liston'schen Knochenscheere. Wenn möglich, soll man, wie gesagt, den oberen Rand des Schildknorpels an der Ansatzstelle der Stimmbänder intact lassen. Soll der ganze Schildknorpel durchtrennt werden, dann muss man alle Sorgfalt darauf verwenden, die Insertion der Stimmbänder nicht zu verletzen. Am besten ist es, wenn man die obere Partie des Schildknorpels auf einer Hohlsonde von innen nach aussen mit einem geknöpften Messer genau in der Mittellinie spaltet. Nun kann die Kehlkopfhöhle durch Auseinanderziehen der beiden Schildknorpelhälften für die etwa vorzunehmenden endolaryngealen Eingriffe genügend blossgelegt werden. Oft aber muss man das Lig. conoides, das Lig. hyo-thyreoid. und die Membrana hyo-thyreoid. am unteren und oberen Rande des Schildknorpels noch seitlich ablösen, um die Schildknorpelhälften besser zur Seite ziehen zu können und so die Zugänglichkeit zur Kehlkopfhöhle noch zu erhöhen. —

Laryngotomia infrathyreoidea und die Cricotomie.

II. Die Laryngotomia infrathyreoidea und die Cricotomie. — Die sog. Laryngotomia infrathyreoidea (Fig. 272III) betrifft die Spaltung des Lig. crico-thyreoideum (s. conoides) und schafft nur wenig Raum für endolaryngeale Eingriffe. Meist wird daher auch die Spaltung des Ringknorpels, die Cricotomie (Fig. 272IV), vorgenommen, z. B. behufs Durch-

trennung von Stricturen im unteren Theile des Kehlkopfes oder behufs Entfernung von Granulomen nach Tracheotomie. Auch diese Operation wird in derselben Weise ausgeführt, wie die Thyreotomie (s. S. 492), d. h. unter Application einer Rolle unter den Nacken, oder am hängenden Kopfe u. s. w.

Der Hautschnitt beginnt auf der Mitte des Schildknorpels und verläuft über den Ringknorpel nach abwärts. Das Lig. conoides wird im Muskelinterstitium zwischen den MM. sterno-hyoidei, sterno-thyreoidei und crico-thyreoidei freigelegt und dann nach beiderseitiger Umstechung der Art. cricoidea das Lig. conoides in der Längsrichtung oder auch quer gespalten. Soll auch der Ringknorpel in der Mittellinie gespalten werden (Cricotomie), so wird derselbe unter Ablösung und Abwärtslagerung des Isthmus der Schilddrüse freigelegt (s. S. 494 Tracheotomie).

Bei Erwachsenen kann man durch Längsspaltung der Haut und des Lig. conoides in einem Messerzuge sehr rasch in dringenden Fällen von Larynxstenose oder behufs Einleitung der künstlichen Respiration den Kehlkopf eröffnen und somit kann diese Laryngotomie als Ersatz für die Tracheotomie angewandt werden. Bei Kindern ist dieser Raum aber zu klein und müsste hier auch der Ringknorpel gespalten werden. Die Blutung aus der queren Anastomose der Art. cricoideae wird man durch Umstechung oder Unterbindung stillen.

Die Nachbehandlung nach der Thyreotomie, Laryngotomia infrathyreoidea und Cricotomie richtet sich nach der vorhandenen Erkrankung, durch welche die Eröffnung des Kehlkopfs bedingt war. Gewöhnlich wird man, wenn möglich, die Kehlkopfwunde, besonders in ihren oberen Theilen, z. B. in der Gegend des Stimmbänderansatzes, durch sorgfältige Nahtvereinigung partiell schliessen und bei totaler Spaltung des Kehlkopfs in den unteren Wundwinkel eine Trachealcanüle einlegen, weil leicht in Folge nachträglicher Schleimhautschwellungen Larynxstenose eintritt. Häufig wird man Kehlkopf und Trachea oberhalb der Trachealcanäle durch aseptische Jodoformgaze tamponiren, z. B. nach Auskratzungen des Kehlkopfs und Aetzungen mit Milchsäure wegen Tuberculose. —

Die Tracheotomie.

III. Die Tracheotomie. — Die Tracheotomie, die Eröffnung der Trachea (Fig. 272 V u. VI) ist indicirt bei den verschiedensten Formen von Larynxstenose, bei Fremdkörpern, Verletzungen, Entzündungen, Stricturen, bei Geschwülsten der Luftwege, bei Lähmungen der Stimmbänder, bei Compression des Kehlkopfs und der Trachea von Tumoren, behufs Einleitung der künstlichen Respiration bei Scheintod, bei Chloroformtod u. s. w. Alle diese Indicationen der Tracheotomie haben wir bei den Verletzungen und Krankheiten des Halses resp. des Kehlkopfs und der Trachea zur Genüge hervorgehoben. Ebenso haben wir erwähnt, dass bei verschiedenen Operationen am Kopfe, z. B. besonders in der Mund- und Rachenhöhle, sowie im Bereiche des Kehlkopfs nicht selten die sog. prophylactische Tracheotomie mit Tamponade des Kehlkopfs oder der Trachea nothwendig ist, um die Aspiration von Blut in die Luftwege resp. in die Lunge zu verhüten.

Zur Geschichte der Tracheotomie.

Zur Geschichte der Tracheotomie. — Die Tracheotomie ist bereits im Alterthume und dann besonders auch vom 16. Jahrhundert an ausgeführt worden. Hauptsächlich wurde sie wegen Fremdkörper gemacht. Zu Anfang des 19. Jahrhunderts be-

mühte sich Caron vergebens, die Operation bei Croup in die Praxis einzuführen, dieses gelang erst Bretonneau in Tours (1818—1862), A. Trousseau (Paris 1801—1866), Guersant u. A. In Deutschland haben sich um die Einführung der Tracheotomie bei Croup und Diphtherie besonders Baum, Roser und Passavant verdient gemacht. Baum führte in Greifswald 1844 den ersten zur Genesung führenden Fall von Tracheotomie in Deutschland aus. In England wurde die Tracheotomie wegen Croup und Diphtheritis erst später allgemein eingeführt.

Die hohe Tracheotomie.

A. Die hohe Tracheotomie oberhalb des Isthums der Schilddrüse mit oder ohne Spaltung des Ringknorpels (Cricotomie) wird in folgender Weise ausgeführt.

Der Kopf wird durch Unterlegen einer Rolle unter den Nacken resp. unter die Schultern stark nach hinten gebeugt oder man lässt ihn über die Tischkante herabhängen. Auf diese Weise werden Kehlkopf und Trachea genügend weit nach vorne und oben gezogen. Behufs Orientirung der einzelnen Kehlkopftheile palpirt man das Pomum Adami mit der Incisura thyreoidea am oberen Rande des Schildknorpels, dann folgt als Lücke zwischen Schild- und Ringknorpel das Lig. conoides und dann der Ringknorpel. Der Hautschnitt beginnt etwa fingerbreit über dem Ringknorpel und verläuft bei Kindern in einer Ausdehnung von 3—4 cm, bei Erwachsenen von 4—5 cm genau in der Mittellinie des Halses nach abwärts. Nach Durchtrennung der Haut tritt in der Mittellinie des Halses zwischen den M. sternohyoidei ein weisser, bindegewebiger Längsstreifen hervor, welchen man deutlich blosslegen soll. Diese Linea alba des Halses wird nun in ihrer ganzen Ausdehnung gespalten. Werden alsdann die M. sternohyoidei stumpf durch Wundhaken oder in Ermangelung eines Assistenten durch Bose's Sperrhaken (Fig. 273) zur Seite gezogen, so gelangt man im oberen Theile der Wunde auf das Lig. conoides und den Ringknorpel und fühlt weiter nach abwärts den Isthmus der Schilddrüse. Sehr häufig reicht die Schilddrüse abnorm weit nach oben. Um den Ringknorpel und die obersten Trachealringe blosszulegen, spaltet man nach Bose unter normalen Verhältnissen die Fascia laryngea durch Querschnitt auf dem Ringknorpel, löst die in den beiden Blättern der Fascia laryngea liegende Schilddrüse stumpf und ohne Blutung mittelst einer Hohlsonde von der Trachea ab und lässt sie durch einen breit fassenden Haken (Fig. 274) nach abwärts halten. Nun liegt die Trachea bloss, bevor dieselbe aber eröffnet wird, muss jede Blutung in der Wunde sorgfältig gestillt werden. Um die Trachea zu fixiren und emporzuziehen, führt man neben der Mittellinie einen spitzen Haken in den oberen Rand des Ringknorpels, nothwendig ist es aber nicht. Nun wird die Trachea genau in der Mittellinie vom unteren Rand des Ringknorpels entsprechend den oberen 2—3—4 Trachealringen nach abwärts gespalten, indem man ein spitzes Messer senkrecht und nicht zu tief einsticht. Um eine Verletzung der hinteren Trachealwand zu vermeiden, kann man den Einstich in die Trachea auch mit einem geknöpften Messer erweitern. Den Ringknorpel durchtrenne ich gewöhnlich nicht. Nach Eröffnung der Trachea führe ich ausnahmslos durch ihre Wundränder jederseits mittelst

Fig. 273. Bose's Sperrhaken.

Fig. 274. Wundhaken zum Abwärtsziehen der abgelösten Schilddrüse.

einer krummen Nadel eine seidene Fadenschlinge und befestige diese beiden Fadenschlingen mittelst Band um den Hals. Diese Fadenschlingen gestatten eine bequeme Besichtigung der Trachea, erleichtern das Einführen der Canüle und sind für die Nachbehandlung, besonders mit Rücksicht auf das Wechseln der Canüle, von Vortheil.

Nachdem man sich von der freien Respiration des Kranken überzeugt und etwaige croupöse oder diphtheritische Membranen oder sonstige tiefsitzende Hindernisse, z. B. Blut und Schleim durch Aussaugen mittelst eines elastischen Catheters oder durch eine Aspirationsspritze, entfernt hat, wird eine Canüle eingeführt. Nach dem Einführen der Canüle muss man sich von der richtigen Lage derselben in der Trachea und von der unbehinderten Respiration durch die Canüle überzeugen. Die Canüle wird mittelst Band um den Hals befestigt.

Von den Trachealcanülen sind am meisten die Canülen nach Luer zu empfehlen, welche von Hagedorn in zweckmässiger Weise modificirt sind (Fig. 275). Diese Trachealcanülen bestehen aus einer silbernen Doppelröhre, deren innere Röhre (B) aus der äusseren (A) leicht entfernt werden kann. Die äussere Röhre ist mit einem beweglichen Schilde versehen, sodass die Canüle leicht den Respirationsbewegungen der Trachea folgen kann. Durch das drehbare Häkchen (C) am Schilde wird die innere Canüle fixirt.

Fig. 275. Luer's Trachealcanüle von Hagedorn modificirt. *A* äussere, *B* innere Röhre. *C* Fixationshäkchen für die innere Canüle.

Im Nothfalle kann ein Gummirohr oder das Ende eines elastischen Catheters als Canüle verwandt werden.

Bei tiefsitzenden Stenosen der Trachea, z. B. bei Compression der Trachea durch retrosternalen Kropf, sind die langen Canülen nach König zweckmässig, welche in Folge ihres spiraligen Baues in ihrem unteren Theile beweglich sind (Fig. 276 und Fig. 250 S. 470). Auch Kocher und Salzer haben eine zweckmässige Canüle für Kropfkranke empfohlen (s. S. 470).

Fig. 276. Trachealcanüle nach König.

Zaleski hat auf die Entstehung von Argyrie in Folge des Gebrauchs silberner Canülen hingewiesen und daher statt der silbernen Canülen solche aus Platin, Gold, Bergkrystall, Glas, Porcellan oder Elfenbein empfohlen. K. Roser rühmt den Gebrauch von Canülen, welche mit Jodoformgaze umwickelt werden, sie bleiben gewöhnlich 2 Tage lang liegen und werden dann wieder durch eine ähnliche Canüle ersetzt. Decubitus, Granulombildung, Herabfliessen von Secret und Blut in die Lunge soll durch diese Canülen besonders verhindert werden, vielleicht wird auch die Ausbreitung des diphtheritischen Processes beschränkt.

Bezüglich der Tamponade der geöffneten Luftröhre nach Langenbuch s. S. 501.

In allen Fällen, wo man in höchster Eile operiren muss, kann man eventuell, wie oben erwähnt, bei Erwachsenen das

Lig. conoides und die Haut in einem Zuge mit einem spitzen Messer durchtrennen. Bei Kindern muss man dann noch den Ringknorpel spalten, um genügend Raum für eine Canüle zu erhalten. Die Blutung aus der queren Anastomose der beiden Art. circoideae wird man durch Fingerdruck und dann durch Fassen mit einer Arterienklemme oder durch Umstechung stillen.

Die besonders für die Tracheotomie construirten Instrumente, wie z. B. die Tracheotome, mittelst deren man die Operation durch Stich in einem Acte ausführen soll, sind zu verwerfen. Dasselbe gilt von der Ausführung der Operation durch Galvanocaustik oder durch den Thermocauter. —

Die tiefe Tracheotomie.

B. Die tiefe Tracheotomie unterhalb des Isthums der Schilddrüse (Fig. 272 VI) wird in folgender Weise ausgeführt.

Die Lagerung des Kranken ist dieselbe wie bei der hohen Tracheotomie.

Der Hautschnitt verläuft genau in der Mittellinie des Halses vom unteren Rande des Ringknorpels bis zur Fossa jugularis. Nach Durchtrennung der Haut, des Unterhautzellgewebes und der oberflächlichen Fascie dringt man stumpf zwischen den M. sterno-thyreoidei durch venenreiches Bindegewebe in die Tiefe. Wenn nöthig, wird der untere Rand des Isthums der Schilddrüse nach oben gezogen. Nach stumpfer Durchtrennung des auf der Trachea liegenden lockeren Bindegewebes mittelst zweier Pincetten, einer Sonde oder mit dem Scalpellstiel liegt die Trachea frei. Beim Freilegen der Trachea soll man sich der Thatsache bewusst sein, dass in seltenen Ausnahmefällen die Carotis, besonders die Carotis dextra die Trachea in Folge abnormen Ursprungs aus der Carotis der anderen Seite kreuzen kann. Auch eine etwa vorhandene Art. thyreoidea ima muss berücksichtigt werden. Nach Vorziehen der Trachea mittelst eines scharfen Hakens kann die Eröffnung derselben leicht vorgenommen werden. Hierbei hat man sich vor Verletzung der Art. anonyma zu hüten, welche man durch Einsetzen des Zeigefingers in den unteren Wundwinkel vor der Ausführung der Incision schützt. Bei der Einführung der Canüle muss der Kopf etwas erhoben werden, weil sonst die hintere Wand der Trachea der vorderen zu sehr genähert ist.

Die tiefe Tracheotomie is besonders dann angezeigt, wenn eine hypertrophische Schilddrüse weit nach oben reicht, sodann als Voract zur Resection und Exstirpation des Kehlkopfes, um durch Tamponade der Trachea das Hinabfliessen von Blut in die Luftwege zu verhindern. Mehrere Chirurgen, z. B. Wilms, haben die tiefe Tracheotomie überhaupt bevorzugt.

Tracheotomie bei Kropf.

Bezüglich der Tracheotomie bei Kropf s. S. 470. An welcher Stelle die Trachea zu eröffnen ist, hängt von der Art des Falles ab.

Uebele Zufälle bei der Tracheotomie sind, wenn man von der direct fehlerhaften Ausführung der Operation absieht, selten. In extremis operirte Kinder sterben nicht selten während der Narcose oder in Folge Ablösung von Membranen, welche sich unterhalb der Canüle im Bereich der Bifurcation festsetzen. Mehrfach ist Tod durch Lufteintritt in die Venen beobachtet worden. Die Möglichkeit der Verletzung der Art. anonyma oder der Carotis bei abnormem Ursprung derselben bei der Tracheotomie inf. haben wir oben erwähnt.

Nachbehandlung nach der Tracheotomie. Nachkrankheiten.

Die Nachbehandlung nach der Tracheotomie besteht in der Jodoformirung der Wunde, in der Anlegung eines gespaltenen, vierfach zusammengelegten Streifens

von Jodoformgaze unter das Schild der Canüle und sodann besonders in der sachkundigen Pflege des Kranken durch eine geschulte Wärterin. Vor Allem ist dafür zu sorgen, dass sich die Canüle nicht verstopft und dass die Zimmerluft nicht zu kalt und nicht zu trocken ist. Man bedeckt daher die Wunde und die Canüle mit feuchter Gaze oder mit einem durchlässigen warmen Schwamm und durch Dampfspray, durch Inhalationsapparate oder durch Aufhängen von Leinwandstücken, welche mit 1—2% Carbolsäure angefeuchtet sind, erhält man die Zimmerluft feucht. Die Ernährung des Kranken besteht in kräftiger flüssiger Kost, ganz besonders empfiehlt sich die Darreichung von Wein. Um die Canüle durchgängig zu erhalten, genügt es nicht, nur die innere Röhre zeitweilig herauszunehmen und zu reinigen, sondern man muss zuweilen auch die äussere Canüle vollständig entfernen, um die am unteren Ende oft vorhandenen Secretkrusten zu entfernen. —

Nachkrankheiten nach der Tracheotomie. Schlucklähmung.

Nachkrankheiten nach der Tracheotomie. — In Folge der diphtheritischen Lähmung der Gaumenmuskeln und der sensiblen Nerven des Kehlkopfeinganges fliessen die getrunkenen Flüssigkeiten zuerst häufig durch den Kehlkopf in die Trachea und zur Trachealwunde heraus. Diese Schlucklähmung schwindet gewöhnlich bald von selbst. Am besten beschränkt man die Diät auf Milch und Wein. In schweren Fällen von Schlucklähmung muss man die Ernährung durch die Schlundsonde und durch ernährende Klystiere vornehmen. —

Diphtherie der Trachealwunde.

Ziemlich häufig wird auch die Tracheotomiewunde nach Diphtherie diphtheritisch. Diese Wunddiphtherie hat eine ziemlich günstige Prognose, sie wird nach den in der Allgem. Chir. 2. Aufl. §. 72 angegebenen Regeln behandelt. —

Nachblutungen.

Nachblutungen im Verlauf der Nachbehandlung kommen zuweilen vor, dieselben stammen entweder aus der Wunde oder aus der Trachealschleimhaut, dieselben können durch Verblutung oder durch Hineinlaufen des Blutes in die Lunge mit nachfolgender Erstickung rasch zum Tode führen. Sodann sind besonders bemerkenswerth die Nachblutungen in Folge von Arrosion der Vena anonyma, Carotis, Vena jugularis, Art. anonyma durch Druck der Canüle nach Tracheotomia inferior, in Folge von Eiterungen u. s. w. (Körte, Gnändiger, Bayer, Frühwald, F. Ganghofner, Maas). Fast ausnahmslos handelt es sich in diesen Fällen um die Tracheotomia inferior. Zuweilen stammen diese tödtlichen Nachblutungen auch aus der Lunge. —

Emphysem der Tracheotomiewunde.

Zuweilen entsteht Emphysem in der Umgebung der Tracheotomiewunde in Folge Ausströmens von Luft neben der Canüle in das umgebende Bindegewebe. Dieses Emphysem ist in der Regel unbedeutend und ohne besondere Bedeutung.

Von ungünstiger Prognose ist dagegen ein bei schwerer Diphtherie auftretendes Emphysem, welches sich weit ausbreiten kann und nach Virchow und P. Güterbock wahrscheinlich aus dem interlobulären Bindegewebe der Lunge stammt.

Auch die bei schwerer Wunddiphtherie sich ansammelnden fauligen Gase sind von ungünstiger Vorbedeutung. —

Entfernung der Trachealcanüle und ihre Erschwerung.

Die Trachealcanüle bleibt so lange liegen, bis die Ursache der Tracheotomie, also z. B. die Larynxstenose bei Diphtherie, gehoben ist. Je früher die Canüle entfernt werden kann, um so besser, bei Diphtherie kann man oft schon am 2.—3. Tage die Canüle zeitweise weglassen. Definitiv wird die Canüle je nach der Art des Falles meist am 4.—8. Tage entfernt. Nach Entfernung der Canüle erfolgt gewöhnlich sehr rasch in wenigen Tagen die vollständige Heilung der Trachealwunde. Zuweilen stösst die Entfernung der Canüle auf Schwierigkeiten, besonders bei lang anhaltender Diphtherie mit andauernder Neubildung von Membranen, bei recidivirender Diphtherie, bei subacuter und chronischer Schwellung der Schleimhaut im Bereich der Stimmbänder meist unterhalb derselben (Chorditis inferior), bei Erschlaffung der vorderen Trachealwand, bei Verbiegungen der Trachea, bei Compression der Trachea von aussen, bei Stimmbandlähmungen, Spasmus glottidis, am häufigsten bei Granulomen, Narbenstenosen und sonstigen Strictureu.

Stimmbandlähmung.

Die Stimmbandlähmung ist gewöhnlich durch Aphonie charakterisirt, sie geht in der Regel, wie andere diphtheritische Lähmungen, von selbst zurück. Nur bei längerer Dauer ist die electrische Behandlung der Stimmbandmuskeln indicirt (s. Stimmbandlähmungen S. 490).

Granulome nach der Tracheotomie.

Die Granulome, die weitaus häufigste Ursache einer erschwerten oder behinderten Entfernung der Canüle, bilden sich zuweilen nach der Tracheotomie. Jedenfalls sind die

der Adenome, pflegt man nach Virchow als Struma hyperplastica follicular parenchymatosa zusammenzufassen.

Hypertrophische Wucherungen und Adenome können sowohl umschriebene Kr[illegible] [illegible] einen Lappen oder die ganze Schilddrüse einnehmen. Diese U[illegible] [illegible] Hypertrophie ist in klinischer [illegible] Bedeutung von besonderer Wichtigkeit, gleichviel ob es sich um [illegible] Hyperplasie im Wölfler'schen Sinne oder um Adenome handelt.

In seltenen Fällen hat man angeborene ringförmige Vergrösserungen der S[illegible] [illegible] bei Neugeborenen beobachtet (Fig. 245 [illegible] Kaufmann). B. Credé beobachtete einen c[illegible] [illegible]ären Kropf bei einem 14 jähr. Knaben.

Fig. 245. Angeborene ringförmige Vergrösserung einer Schilddrüse bei einem neugeborenen Kinde.

Kolloid- oder Gallertkropf.

Sehr häufig entwickelt sich im Inner[illegible] Drüsenbläschen eine grössere Menge von Ko[illegible] es entsteht dadurch die Struma colloi[illegible] gelatinosa Adenoma gelatinosum [illegible] der Kolloid- oder Gallertkropf [illegible] Ausdehnung dieser kolloiden Umwandlung verschieden. In den höchsten Graden des [illegible] kropfes findet man grosse Blasen, die nu[illegible] schmale Bindegewebssepta von einander [illegible] sind. Daneben sind aber fast stets noch freie Bläschen und solide Zellhaufen vo[illegible]

Interacinöses Adenom.

Cystenkropf.

Interacinöses Cystoadenom.

Papilläres Cystoadenom.

[illegible] Adenom Wölfler's. Wölfler unterscheidet zwei Arten des [illegible] kropfes: 1. als die häufigste Form dieses eben erwähnte interacinöse A[illegible] und dann 2. das Cysto-Adenom mit der Bildung grösserer cystenartiger [illegible] deren Inhalt theils aus Kolloid, theils aus eiweisshaltiger Flüssigkeit mit ve[illegible] und abgestossenen Zellen besteht. Das Cysto-Adenom zerfällt nach Wölfler [illegible] in zwei Formen: das interacinöse Cysto-Adenom, welches durch Neubildung [illegible] interacinös gelegener Epithelzellen zwischen den Cysten charakterisirt ist, [illegible] dann das papilläre Cysto-Adenom, welches durch Vermehrung des Begr[illegible] epithels der Drüsenblasen und durch Bindegewebsneubildung im interacinösen [illegible] entsteht.

Adenoma myxomatosum.

Das Adenoma myxomatosum Wölfler's besteht aus einer hyalinen [illegible] Zwischen- oder Stützsubstanz, welche häufig mehr oder weniger fibrös de[illegible] indurirt oder verkalkt erscheint und mit eingestreuten Drüsenzellenhaufen von [illegible] dener Grösse versehen ist.

Die weiteren wichtigsten Arten der Kröpfe sind die Gefäss-Kröpfe [illegible] bindegewebigen fibrösen Kröpfe.

Der Gefässkropf.

Der Gefäss-Kropf Struma vasculosa ist durch Wucherung der Ge[illegible] zwar der Capillaren, der Venen oder Arterien charakterisirt. Häufig haben solch[illegible] das Aussehen von Teleangiectasieen oder cavernösen Angiomen. Du[illegible] tungen und nachfolgende Nekrose des infarcirten Gewebes können entsprechen[illegible] entstehen.

Struma fibrosa.

Zuweilen tritt z. B. auch nach Blutungen und Gewebserweichungen die W[illegible] des Bindegewebes in den Vordergrund, es entsteht dann der fibröse Kropf [illegible] fibrosa. Nicht selten findet eine hyaline Degeneration des bindegewebige[illegible] statt, zuweilen beobachtet man Verkalkungen, in seltenen Fällen auch Ver[illegible] rungen (Lücke). Die Amyloidentartung betrifft meist die Gefässe, zuwe[illegible] findet sich auch eine locale Amyloidbildung, sodass wachsartige Knoten (Wach[illegible] entstehen (Beckmann).

Wachskröpfe.

Die oben beschriebenen Veränderungen combiniren sich in den Strum[illegible] verschiedensten Weise und das Aussehen der Kröpfe auf dem Durchschnitt [illegible] häufig ein sehr mannigfaltiges.

Die Kropfkapsel.

Von besonderer Wichtigkeit besonders auch für die operative Behan[illegible] Kropfes ist das Verhalten der Kropfkapsel. Zunächst ist zu unterscheiden [illegible] der eigentlichen Drüsenkapsel und der fasciösen Umhüllung des [illegible] Sodann ist es wichtig zu wissen, dass sich durch die Atrophie der Halsmuskel[illegible]

Drüsengewebes der Corticalis zahlreiche Bindegewebsschichten entwickeln, welche als Kropfkapseln anzusehen sind.

Maligne Kröpfe. Maligne Adenome.

Von den malignen Geschwülsten der Schilddrüse ist zunächst das maligne Adenom zu erwähnen, welches in seinem Bau dem gutartigen Adenom gleicht, in seinem Wachsthum und Verlauf aber einen entschieden bösartigen Charakter zeigt. Meist handelt es sich um Uebergänge zwischen Adenom und Carcinom.

Carcinome.

Die Carcinome kommen in der Schilddrüse nach Wölfler in drei Arten vor: 1) als alveoläres Carcinom (Scirrhus, C. medullare); 2) als Cylinderepithelkrebs und 3) als Plattenepithelkrebs. Die Entstehung des letzteren erklärt sich vielleicht so, dass beim normalen Verschluss der Kiemenbogen Theile des Hornblattes in die Drüse mit eingeschlossen werden.

Sarcome.

Auch die Sarcome entwickeln sich wie die Carcinome meist dann, wenn bereits Struma vorhanden ist. Man hat die verschiedenen Sarcomformen in der Schilddrüse beobachtet, besonders Rund- und Spindelzellensarcome, Riesenzellensarcome, Angiosarcome mit quergestreiften Muskelfasern (Wölfler) und alveoläre Sarcome. Die Sarcome bilden meist knotige Tumoren, welche gewöhnlich nur einen Theil, selten die ganze Schilddrüse einnehmen.

Aus dem mikroskopischen Befunde der Metastasen kann man, wie auch Wölfler betont, keinen Rückschluss auf die Structur des Primärtumors machen, weil letzterer, wie wir oben betonten, einen sehr verschiedenartigen Bau zeigen kann.

Tuberculose. Gummata.

Tuberculöse Erkrankungen der Schilddrüse scheinen nach Wölfler nur secundär und verhältnissmässig selten vorzukommen. Auch Gummata sind beobachtet worden.

Echinococcus.

Echinococcus der Schilddrüse ist selten. Nach Zoege-Manteuffel finden sich in der Literatur 8 Fälle von Echinococcus der Schilddrüse, drei davon starben an Perforation in die Luftröhre. Meist konnte die richtige Diagnose nicht gestellt werden.

Der accessorische Kropf. (Nebenkropf).

Der accessorische Kropf entwickelt sich, wie schon erwähnt, unabhängig von der Schilddrüse in abgeschnürten Theilen derselben, er hängt mit letzterer gar nicht oder nur durch Gefässe oder Bindegewebe zusammen. Diese Nebenschilddrüsen geben zuweilen zur Entstehung von Carcinomen, Sarcomen und sonstigen Tumoren Veranlassung, wie wir bereits früher betont haben (s. oben S. 452).

Aetiologie des Kropfes.

Die Aetiologie des gutartigen Kropfes ist bis jetzt noch wenig aufgeklärt. Wir wissen nur, dass das Vorkommen des Kropfes zum Theil an gewisse Gegenden gebunden ist. In der Ebene ist der Kropf im Allgemeinen seltener. Besonders häufig ist der Kropf in der Schweiz und in Tirol, hier giebt es Thäler, wo ganz kropffreie Einwohner selten sind. Man hat den Grund zur Kropfbildung in besonderer Beschaffenheit des Bodens oder des Trinkwassers gesucht, in jenem sollte es der Gehalt an Magnesit, in diesem der Jodmangel sein, wodurch Kropf erzeugt werde. Nach Bircher und Kocher ist der Kropf z. B. im Canton Bern auf dem Molassegebiet endemisch, während jene Gegenden, wo Jurakalk sich befindet, im Allgemeinen als kropffrei zu bezeichnen sind. Nach Kocher scheinen vorzüglich die vegetabilischen Verunreinigungen des Gesteins die Kropfbildung zu begünstigen, durch diese wird das Trinkwasser qualitativ verändert. So erklärt es sich, dass man in Gegenden, wo der Kropf endemisch ist, bestimmte Quellen als „Kropfquellen“ und „Antikropfquellen“ bezeichnet. Bestimmte Familien, welche ihr Trinkwasser aus sog. Antikropfquellen beziehen, erkranken nicht an Kropf. Tavel fand im kropffreien Wasser einen ganz erheblich geringen Gehalt an Mikroorganismen. Injicirt man das kropferzeugende Wasser bei Kaninchen, so entstand Schwellung der Schilddrüse.

Man hat auch die Luft und die socialen Verhältnisse angeschuldigt. Von Interesse ist, dass besonders in solchen Gegenden, wo der Kropf ende-

Vielfach hat man in Deutschland die Intubation bei Croup und Diphtherie wegen der mannichfachen Gefahr (Schwierigkeit der Nachbehandlung, Verstopfung der Canüle, Ablösung von Membranen, Fremdkörperpneumonie etc.) wieder verlassen, dagegen bleibt das Verfahren bei anderen Larynxstenosen, wo die Tracheotomie nicht so rasch ausgeführt werden kann, werthvoll, z. B. bei Kropfstenose, bei Kehlkopfödem, bei Narbenstenose des Kehlkopfes, bei syphilitischer Stenose u. s. w. In Fällen von Kropfstenose z. B. kann man sich auch durch Einführen eines Schlundrohres in den Larynx helfen. —

Tamponade der Trachea.

V. Tamponade der Trachea. — Um bei Operationen am Kehlkopf oder in der Mund-Rachenhöhle das Hinabfliessen von Blut in die Luftwege zu verhindern, operirt man entweder am hängenden Kopfe nach Rose, sodass das Blut aus Mund und Nase abfliesst, oder aber man macht vorher die Tracheotomie und tamponirt die Trachea durch Einlegen einer sog. Tamponcanüle. Bei Operationen in der Mund-Rachenhöhle kann man nach Einlegen einer gewöhnlichen Trachealcanüle auch den Kehlkopfeingang mittelst aseptischer Schwämme fest austamponiren. Auch bei der Totalexstirpation des Kehlkopfs kann man die übliche Trachealcanüle anwenden und dann nach querer Abtrennung des Kehlkopfs von der Trachea, die man ohne nennenswerthe Blutung ausführt, oberhalb der Canüle mit Jodoformgaze den Trachealstumpf tamponiren, um das Hinabfliessen von Blut in die Lunge zu verhindern.

Will man eine Tamponcanüle anwenden, dann wähle man entweder die Tamponcanüle von Trendelenburg (Fig. 277) oder jene von Michael und E. Hahn (Fig. 278). Trendelenburg gebührt das Verdienst, die erste zweckmässige Tamponcanüle angegeben zu haben. Seine Canüle ist mit einem zarten Gummibeutel versehen, welcher durch den Gummischlauch *A* und die Röhre *B* aufgeblasen wird. Den Gummischlauch verschliesst man am sichersten nach dem Aufblasen des Gummibeutels durch einen festgeknoteten Seidenfaden. Durch den aufgeblasenen, sich der Trachealwand anschmiegenden Gummibeutel wird die Trachea vollständig abgeschlossen. Soll die Tamponade nach der Operation noch längere Zeit angewandt werden, dann empfiehlt es sich, den Gummibeutel nicht mit Luft, sondern mit Wasser oder Glycerin anzufüllen. Riedel empfiehlt für die Trendelenburg'sche Tamponcanüle einen sehr starken Gummistoff, welchen die Instrumentenmacher Loboschinsky & Comp. in Jena verwenden. Derselbe lässt sich an der Canüle dort, wo sonst die circulären Fäden liegen, einfach festkleben.

Fig. 277. Trendelenburg's Tamponcanüle. A Gummischlauch mit Klemme (K). B Röhre zum Aufblasen des Gummibeutels (C).

In sehr zweckmässiger Weise kann man sich nach Michael eine Tamponcanüle dadurch herstellen, dass man über einer gewöhnlichen Trachealcanüle ein entsprechend zugeschnittenes Schwammstück durch mehrfache Fadentouren befestigt und nun trocknen lässt. Sehr empfehlenswerth ist es,

urrens bestehen in Veränderungen der Sprache, Heiserkeit, phonie etc.).

Die Athembeschwerden („Kropfasthma") beruhen zum Theil auf den ben beschriebenen Störungen des N. recurrens und vor Allem sind sie be- ingt durch Druck auf die Trachea. Die letztere wird durch Compression erengt und membranös erweicht (Fig. 246). Durch eine einseitige Struma ird die Trachea oft nach der Seite gedrückt und verengt, zuweilen in so hohem Grade, wie in Fig. 247. In anderen Fällen wird die Trachea von

Fig. 246. Hochgradige Compression und membranöse Erweichung der Trachea im Bereich der 4 oberen Trachealknorpel durch Druck eines Kropfes. Trachea unterhalb der Stenose erweitert (nach DEMME).

Fig. 247. Durch Kropf seitlich dislocirte Trachea (nach LÜCKE).

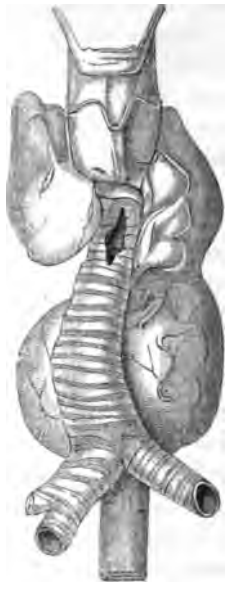

Fig. 248. Struma intrathoracica retrotrachealis (nach KRÖNLEIN).

beiden Seiten oder von drei Seiten oder von vorne gegen die Wirbelsäule comprimirt. Auf diese Weise kann die Trachea säbelscheidenartig zusammengedrückt werden. Besonders ungünstig wird dieser Druck bei der erwähnten Struma substernalis, hier drückt der zwischen Sternum und Wirbelsäule eingepresste Kropf die Trachea und den Oesophagus gegen die Wirbelsäule, und durch acute Asphyxie, z. B. in Folge entzündlicher Schwellung oder durch allmählich zunehmende chronische Kohlensäurevergiftung erfolgt hier häufig der Tod. In seltenen Fällen wächst der Kropf hinter die Trachea, wie z. B. in dem von KRÖNLEIN beobachteten Falle von Struma intrathoracica retrotrachealis in Fig. 248.

In Folge des anhaltenden Drucks auf die Trachea können die Knorpelringe, wie oben bereits erwähnt wurde, durch Atrophie und fettige Entartung mehr oder weniger zum Schwund gebracht werden, sodass aus dem starren Knorpelrohr der Trachea an den betreffenden Stellen ein mehr oder

das Carcinom die Medianebene noch nicht überschritten hat und die andere Kehlkopfhälfte noch vollständig intact ist. E. Hahn beginnt jede Kehlkopfexstirpation mit der Spaltung des Schildknorpels und nimmt dann je nach dem Befund die partielle oder totale Entfernung des Larynx vor. Ist die Epiglottis noch gesund, so wird man sie auch bei der Totalexstirpation des Larynx nicht mit entfernen, obgleich ihre Gegenwart für den Schlingact nicht allzu wichtig ist.

Technik der Totalexstirpation des Larynx.

Wir beschäftigen uns zuerst mit der Totalexstipation des Larynx.

Vor jeder Exstirpation des Kehlkopfes führt man einige Tage vorher die tiefe Tracheotomie aus. Die Exstirpation des Larynx wird dann am hängenden Kopfe oder in gewöhnlicher Operationslage unter Tamponade der Trachea ausgeführt (s. oben).

Die ersten Acte der Operation, die Isolirung des Kehlkopfes, kann man auch in gewöhnlicher Operationslage ohne Tamponade des Kehlkopfes machen; nach theilweiser Isolirung des Kehlkopfes trennt man man letzteren quer von der Trachea möglichst blutleer ab und tamponirt nun den Stumpf der Trachea oberhalb der Canüle mit Jodoformgaze.

Der Hautschnitt verläuft in der Mittellinie des Halses vom Zungenbein bis unterhalb des Ringknorpels. Am oberen Ende dieses Längsschnittes macht man zwischen Zungenbein und Schildknorpel jederseits einen Querschnitt parallel dem Zungenbeinhorn.

Nach Durchtrennung der Haut und der Halsfascie wird der Musculus sterno-hyoideus mit den Hauträndern zur Seite gezogen und an einer passenden Stelle quer durchschnitten. Nun beginnt die Isolirung des Kehlkopfes von der Mittellinie aus, indem man meist stumpf mit dem Elevatorium oder dem Messerstiel die Weichtheile zur Seite schiebt. Die MM. sterno-thyreoideus und thyreo-hyoideus werden zuerst auf der einen, dann auf der anderen Seite möglichst nahe an ihrer Insertion am Schildknorpel mit dem Messer durchtrennt. Hierbei wird die aus der Art. thyreoid. inf. entspringende Art. laryngea inferior und die Art. crico-thyreoidea, aus der Art. thyreoid. sup. stammend, durchschnitten und sofort unterbunden. Besser ist es, wenn man die genannten Gefässe vor der Durchschneidung doppelt unterbindet und dann zwischen den Ligaturen durchtrennt. In gleicher Weise wird dann jederseits der vom M. sterno-thyreoideus bedeckte seitliche Schilddrüsenlappen subfascial vom Schildknorpel und vom Ringknorpel mit dem Elevatorium nach unten abgelöst und zwar so, dass die Art. thyreoidea sup. (s. Fig. 242 S. 452) sicher geschont wird. Um nun jederseits nach hinten am Schild- und Ringknorpel die Insertion des Constrictor pharyngis inferior mit dem Messer abzulösen, werden die Weichtheile des äusseren Wundrandes mittelst stumpfer Wundhaken möglichst nach der Seite gezogen, der Kehlkopf aber durch einen spitzen Haken nach der entgegengesetzten Seite. Die Ablösung des M. constrictor pharyngis inf. muss hart am Knorpel geschehen, damit der Pharynx nicht eröffnet wird und sodann die hier lagernden Gefässstämme, die Art. laryngea sup., crico-thyreoidea und am meisten nach aussen die Art. thyreoid. sup. nicht verletzt werden. Die Art. laryngea sup., aus der Art. thyreoidea sup. entspringend, unterbindet man am besten vor ihrem

Eintritt in die seitliche Partie der Membrana hyo-thyreoidea jederseits doppelt und durchschneidet sie zwischen den Ligaturen.

Den weiteren Gang der Operation kann man verschieden gestalten, entweder man löst den Kehlkopf möglichst auf stumpfem Wege auch an seiner hinteren Fläche vom Pharynx ab oder man macht diese Ablösung der hinteren Kehlkopfwand erst später, nachdem man den Larynx quer von der Trachea abgetrennt hat. Das letztere Verfahren verdient nach meiner Erfahrung den Vorzug.

Um nun die Trachea unterhalb des Ringknorpels quer zu durchschneiden, wird letztere zuvor durch eine Fadenschlinge fixirt. Nach der queren Abtrennung des Kehlkopfes von der Trachea tamponirt man am besten, wie oben bereits erwähnt wurde, das Lumen des Trachealstumpfes über der Trachealcanüle mit Jodoformgaze oder mit kleinen aseptischen Schwämmen. Nach der queren Durchschneidung der Trachea wird der Kehlkopf durch einen scharfen Wundhaken nach vorne und oben gezogen und nun seine hintere Fläche theils möglichst stumpf mit dem Elevatorium, theils mit dem Messer vom Pharynx von unten nach oben fortschreitend abgelöst. Hierbei stösst man hinter den Unterhörnern des Schildknorpels auf den N. laryngeus inf. und die Art. laryngea inf.

Schliesslich wird dann die Exstirpation des Kehlkopfes durch quere Trennung der Membrana hyo-thyreoidea und des Lig. hyo-thyreoid. medium und der Epiglottis vollendet. Bei der Durchtrennung der Membrana hyo-thyreoidea kann die bereits unterbundene Art. laryngea sup. jederseits wieder verletzt werden.

Soll die Epiglottis erhalten bleiben, so sticht man ein spitzes Messer durch die Basis derselben, schneidet letztere nach beiden Seiten hin durch und trennt so die Verbindung des Kehldeckels mit dem Kehlkopf. Will man aber die Epiglottis mitentfernen, dann wird man das Messer, wie bei der Pharyngotomia subhyoidea, schräg nach oben einstechen und die Ligamenta epiglottica durchschneiden.

Die von anderer Seite empfohlene Ablösung des Kehlkopfes von oben nach unten nach vorhergehender querer Durchtrennung der Verbindung des Kehlkopfes mit dem Zungenbein mit zuletzt vorzunehmender Abtrennung des Kehlkopfes von der Trachea halte ich bei weitem nicht für so zweckmässig, wie das eben beschriebene Verfahren in umgekehrter Richtung.

Die Nachbehandlung der Wunde besteht in Tamponade derselben mit Jodoformgaze, alles Nähen ist vom Uebel. Nur die beiden Querschnitte am oberen Rande der Wunde kann man durch einige Nähte theilweise schliessen. Hat man Theile des Pharynx mit exstirpiren müssen, dann wird man die Pharynxwunde ebenfalls durch Nähte verkleinern. Den Trachealstumpf fixirt man durch Catgut- oder Seidennähte in der Wunde. Die Hauptsorge besteht in der Erzielung eines aseptischen Wundverlaufs durch Tamponade der Wunde mit Jodoformgaze und in der Vermeidung von Schluckpneumonieen und Eitersenkungen. Durch die Tamponade der Wunde mit Jodoformgaze werden die Mund- und Rachensecrete in zweckmässiger Weise von der Wunde ferngehalten und es ist auch möglich, den Patienten schlucken zu lassen. Für die ersten Tage wird der Kranke durch eine in den Magen eingelegte Schlundröhre ernährt. Um Eitersenkungen nach dem Brustraum zu ver-

hüten, lagert man den Kopf des Kranken möglichst tief. Durch die Tamponade des Trachealstumpfes oberhalb der Canüle verhindert man die Entstehung einer Schluckpneumonie.

Künstlicher Kehlkopf.

Etwa Ende der zweiten oder in der dritten Woche setzt man in die granulirende Wunde als Ersatz für das verlorene Sprachorgan eine Phonationscanüle, einen sog. künstlichen Kehlkopf nach Gussenbauer oder P. Bruns ein. Der von Gussenbauer zuerst angegebene künstliche Kehlkopf (Fig. 279) besteht aus einer Tracheal- oder Athmungscanüle, welche zuerst eingesetzt wird, und aus einer Sprechcanüle, welche man in die erstere mit der Richtung nach aufwärts einschiebt. Manche Patienten ziehen das Tragen einer einfachen Tracheal- oder T-Canüle vor; sie können sich dann gewöhnlich nur mit lispelnder Stimme verständlich machen. Wie aber eine Beobachtung von Ziegel und H. Schmid lehrt, kann man es durch frühzeitige und methodische Uebungen dahin bringen, dass Kranke mit total exstirpirtem Larynx ohne künstlichen Kehlkopf laut und verständlich sprechen können. Nach Landois und Strübing, welcher aus der Literatur 10 analoge Fälle z. B. von Reynaud, Bose, Roux, Balassa, Störck, Bandler u. A. sammelte, ist nach totaler Kehlkopfexstirpation die Möglichkeit einer Sprache dadurch gegeben, dass sich im Rachenraum genügend Luft ansammeln kann. Letztere wird durch Contraction der umgebenden Weichtheile in die Mundhöhle vorgeschoben und durch Sprengung eines von dem betreffenden Individuum gesetzten Verschlusses oder durch Reibung der Luft an einer verengten Stelle des Mundcanales oder durch Schwingungen der Randpartieen der die Verengerung bewirkenden Theile werden die Consonanten hervorgebracht. Vocale können, da der Ton bildende Kehlkopf fehlt, nur im Anschluss an die Consonanten erzeugt werden und zwar durch die bei der Bildung der letzteren erzeugten Luftschwingungen in der Mundhöhle. Der im Kehlkopf entstehende H-Laut kann gewöhnlich nicht hervorgebracht werden. Durch Annäherung des Zungenrückens an die hintere Rachenwand, durch eine so vorhandene Stenose, können auch Vocale ohne Hülfe der Consonanten gebildet werden, unter Umständen dann auch ein eigenthümlicher H-Laut. Je grösser der Luftraum, um so eher ist länger anhaltendes Sprechen möglich.

Fig. 279. Phonationscanüle (künstlicher Kehlkopf nach Gussenbauer).

Bildung der Sprache nach totaler Kehlkopf-Exstirpation.

Halbseitige Kehlkopfexstirpation (Resection des Kehlkopfes).

Die Technik der halbseitigen Kehlkopfexstirpation ergiebt sich wohl aus der oben beschriebenen totalen Kehlkopfexstirpation von selbst. Nach Spaltung des Schildknorpels neben der Mittellinie mit Erhaltung des Ansatzes des gesunden Stimmbandes und nach Durchtrennung des Ringknorpels wird die erkrankte Hälfte nach den oben angegebenen Regeln exstirpirt. Die halbseitige Kehlkopfexstirpation ist entschieden ungefährlicher als die totale, und die Kranken können sich ohne künstlichen Kehlkopf verständlich machen, ja sie sprechen, wie z. B. in einem Falle von Schede, mit lauter, nur etwas belegter Stimme, weil zuweilen eine straffe, horizontal

orspringende Narbe auf der operirten Seite gleichsam die Function des ex-
tirpirten Stimmbandes übernimmt.

Auch die Technik der sonstigen atypischen Resectionen des
ehlkopfes mit oder ohne Erhaltung des Perichondrium und der Schleim-
aut, z. B. die Resection des Ringknorpels oder Schildknorperls wegen chon-
ritischer Processe oder Stenosen ergiebt sich aus dem oben Gesagten.
anche Chirurgen haben vorgeschlagen, wenn möglich bei der unilateralen
der totalen Exstirpation des Kehlkopfes den Ringknorpel, wenn er gesund
t, zu erhalten. Dieses Verfahren ist nach E. Hahn nicht zweckmässig,
eil der Ringknorpel leicht das Schlucken erschweren kann.

Mortalität der Exstirpationen und Resectionen des Kehlkopfes.

E. Hahn hat 1855 76 totale Kehlkopfexstirpationen zusammengestellt; von diesen
arben 32 = 42,1 % an den Folgen der Operation, und zwar 26 in den ersten
Tagen und 6 in der 3. bis 6. Woche vorzugsweise an Pneumonie und jauchiger Bron-
itis. Von den wegen Carcinom operirten 35 Genesenen starben an Recidiv in den
sten 9 Monaten 20, von den übrig bleibenden 15 Fällen konnten zur Zeit, als Hahn
ne Statistik abschloss, nur 7 als radical geheilt betrachtet werden, einer war 4 Jahre
d 6 waren 14—19 Monate recidivfrei. Bei den letzteren Patienten kann immer noch
n Recidiv eingetreten sein, da E. Hahn in einem Falle noch 17 Monate nach der Ope-
tion ein regionäres Recidiv beobachtete.

Nach der 1887 veröffentlichten Statistik Hahn's waren von den 15 wegen Kehlkopf-
ebs Operirten nur 2 geheilt, 1 seit 7 Jahren und 1 seit $1^1/_2$ Jahren. Die Ursache der
lechten Resultate nach Kehlkopfexstirpation wegen Krebs ist vor Allem darauf zurück-
führen, dass die Kranken meist zu spät zur Operation kommen. Nur jene Fälle,
elche 3 Jahre lang recidivfrei bleiben, können als geheilt betrachtet werden.

In neuerer Zeit haben Scheier und Wassermann werthvolle statistische Angaben
er Kehlkopfexstirpation gemacht, auch aus ihnen geht hervor, dass definitive Heilungen
sonders nach Totalexstirpation des Kehlkopfes wegen Carcinom sehr selten sind
auch S. 487).

Wegen Sarcom wurde 6mal die Totalexstirpation des Kehlkopfes ausgeführt, alle
perirten genasen, 2 sind seit Jahren ohne Recidiv, 2 starben an Recidiv, 1 an Lungen-
berculose und 1 war erst vor Kurzem operirt.

Die Mortalität der partiellen (halbseitigen) Kehlkopfexstirpation ist viel
sser als die der totalen. Von 15 Fällen starben nach E. Hahn in den ersten 14 Tagen
den Folgen der Operation nur 2 = 13,7 %. Von den 7 wegen Carcinom Operirten
aren 3 nach 11—19 Monaten noch recidivfrei. Auch die functionellen Ergebnisse sind
ch partieller Kehlkopfexstirpation weit besser, als nach der totalen, daher ist stets
ne möglichst frühzeitige Operation empfehlenswerth. —

XII. Verletzungen und Krankheiten des Oesophagus.

Verletzungen s. § 93 S. 428.

e Untersuchung des Oesophagus. — Einführung der Schlundsonde. — Angeborene
rmfehler. — Fremdkörper. — Entzündliche Processe (s. auch § 93 und 94). —
ricturen. — Ektasieen und Divertikel. — Neubildungen. — Operationen
n Oesophagus: Innere und äussere Oesophagotomie. Anlegung einer
Oesophagusfistel (Oesophagostomie). — Resection des Oesophagus.

§ 107.

Die Untersuchung des Oesophagus. Oesophagoscopie.

Die Untersuchung des Oesophagus. — Für die Untersuchung
s Oesophagus ist die Inspection und Auscultation von geringer
deutung. Nur der Pharynx kann mit Hülfe eines Spiegels be-
htigt werden (s. Pharyngo-Rhinoscopie S. 214 und Laryngoscopie S. 471).
OUVÉ, Mikulicz, Nitze und Leiter haben behufs directer Be-

sichtigung des Oesophagus und des Magens Oesophagoscope und Gastroscope construirt, aber diese Instrumente sind bis jetzt noch wenig brauchbar.

Auscultation des Oesophagus. Die Ausculation des Oesophagus wurde besonders von HAMBURGER empfohlen. Ein Stethoscop soll links neben der Trachea vom Zungenbein bis zur Fossa supraclavicularis aufgesetzt werden, um die Geräusche beim Durchgehen flüssiger, halbfester und fester Speisen durch den Oesophagus zu auscultiren. Die diagnostische Bedeutung dieser Auscultation des Oesophagus ist sehr gering. Bei Stricturen wird man die Abnormität der Geräusche vielleicht noch am deutlichsten erkennen.

Percussion des Oesophagus. Die Percussion kann unter Umständen bei Geschwülsten, bei perioesophagealen Abscessen und bei mit Gazen oder Speisen erfüllten Divertikeln des Oesophagus von Bedeutung sein.

Palpation des Oesophagus. Die Palpation, die Betastung des Oesophagus, geschieht einmal von aussen, indem man die zwischen Luftröhre und Wirbelsäule gelegenen Weichtheile umgreift, oder vom Munde aus durch Einführen des Zeigefingers in den unteren Theil des Pharynx und in den Eingang des Oesophagus.

Sondirung des Oesophagus. Am wichtigsten für die Untersuchung der ganzen Speiseröhre, z. B. bei Fremdkörpern, Verengerungen, Divertikeln u. s. w. ist die Sondirung mittelst eines hohlen Schlundrohres oder einer soliden Schlundsonde. Die Einführung der Schlundröhren geschieht besonders auch behufs Ernährung von Kranken, z. B. nach Operationen in der Mundhöhle, am Oesophagus, bei Geisteskranken u. s. w. Bei letzteren und bei Kiefersperre muss das Rohr zuweilen durch die Nase eingeführt werden.

Die Schlundröhren und Schlundsonden sind in der Regel biegsam und bestehen aus Kautschuk. Ausser diesen biegsamen Sonden giebt es auch solche aus dünnem, elastischem Fischbein mit conischem, oliven- oder kugelförmigem Knopf aus Elfenbein oder Horn in verschiedener Stärke, welche wie alle Sonden oder Bougies besonders zur Dilatation von Stricturen verwandt werden.

Einführung der Schlundsonden. Die Einführung der Schlundsonden und Schlundröhren geschieht in folgender Weise. Man erfasst dieselben wie eine Schreibfeder nahe an ihrem unteren Ende, nachdem man sie vorher mit Oel oder Vaseline bestrichen hat. Der Patient sitzt auf einem Stuhle, öffnet möglichst weit den Mund und hält den Kopf etwas nach hinten geneigt. Mit dem linken Zeigefinger drückt man leicht die Zunge des Kranken nieder und schiebt dann die Sonde an der hinteren Rachenwand nach unten in den Oesophagus. Schluckbewegungen erleichtern gewöhnlich den Eintritt der Sonde in die Speiseröhre, und wenn kein Hinderniss vorhanden ist, dann gleitet dieselbe leicht bis in den Magen. Bei Stricturen und Fremdkörpern im Oesophagus muss man die Sondirung mit grosser Vorsicht vornehmen, damit keine Verletzung oder gar Perforation der Speiseröhre entsteht. In Folge letzterer kann Tod durch septische Phlegmone oder durch Einstossen spitzer Fremdkörper in die Aorta eintreten. Auch bei hochgradigerer Scoliose der Wirbelsäule kann die Einführung starrer Schlundsonden auf unüberwindliche Hindernisse stossen (v. HACKER).

Bei Anästhesie des Schlundes und Kehlkopfes kann die Schlundsonde leicht in den Kehlkopf, statt in den Oesophagus gelangen. —

§ 108.

Angeborene Formfehler des Oesophagus. Angeborene Formfehler des Oesophagus. — Um die angeborenen Formfehler des Oesophagus richtig hinsichtlich ihrer Entstehung verstehen

zu können, sei bezüglich der Entwickelungsgeschichte des Oesophagus kurz Folgendes hervorgehoben:

Entwicklungsgeschichte des Oesophagus.

Der ganze Verdauungsschlauch von der Mundöffnung bis zum After bildet sich bekanntlich aus drei Stücken, aus dem Munddarm, dem eigentlichen Darm oder Urdarm und dem Afterdarm. Der eigentliche Darm oder Urdarm zerfällt in drei Theile, in Vorder-, Mittel- und Enddarm. Aus dem Vorderdarm entstehen Schlund und Oesophagus. Dem Vorderdarm wächst der Munddarm als äussere Einstülpung entgegen, die dünne trennende Haut verschwindet schliesslich und als Reste derselben bleiben an der Verbindungsstelle des Mund- und Vorderdarmes die Gaumenbögen und die Uvula übrig. Bis zu einer gewissen Zeit der fötalen Entwickelung sind Schlund und Oesophagus in Zusammenhang mit dem Respirationsapparat. Beim Kaninchen trennt sich nach A. Kölliker etwa am 10. Tage der Vorderdarm in zwei Theile, in einen vorderen (ventralen) für Lunge und Luftröhre, und einen hinteren (dorsalen) für Schlund und Oesophagus. Im Pharynx bleiben Luft- und Speiserohr ungetrennt. Beim Menschen sind im Anfang des 2. Monats Luft- und Speiseröhre von einander geschieden. —

Abnorme Communication zwischen Luft- und Speiseröhre.

Aus der eben kurz beschriebenen Entwickelungsgeschichte des Oesophagus erklären sich die zuweilen vorkommenden abnormen Communicationen zwischen Luft- und Speiserohr. Solche Föten sind natürlich nicht lebensfähig, sie sterben bald nach der Geburt, jedoch hat man nach König Fälle beobachtet, wo derartige Kinder 3—7—9 Tage gelebt haben. Gewöhnlich ist der Befund derartig, dass der obere Theil des Oesophagus blindsackartig ausgedehnt und verschlossen ist, während der untere in den bronchio-trachealen Raum, gewöhnlich in der Nähe der Bifurcation der Trachea, seltener in einen Bronchus ausmündet. In den leichtesten Fällen ist der Oesophagus normal gebildet und es besteht eine Fistel zwischen Luftröhre und Oesophagus.

Angeborene Verengerungen und Divertikelbildungen.

Von sonstigen congenitalen Störungen sind besonders noch zu erwähnen die sehr seltenen angeborenen Verengerungen (Stricturen) und die congenitalen Divertikelbildungen des Oesophagus, über deren Vorkommen bis jetzt nach König wenig Zuverlässiges bekannt ist. — Bezüglich der erworbenen Stricturen und Divertikel s. § 111 S. 512 und § 112 S. 517. —

§ 109.

Fremdkörper des Oesophagus.

Die Fremdkörper des Oesophagus. — Die Fremdkörper der Speiseröhre sind sehr verschiedenartig, besonders bei Kindern und Geisteskranken. Sehr oft handelt es sich um Speisetheile, um schlechtgekaute Fleischmassen, um Knochenstücke, Gräten, Fruchtkerne, ferner bei Kindern und Irren um Steinchen, Münzen, Knöpfe, Nadeln u. s. w. Im Schlafe oder in der Chloroformnarcose kann ein künstliches Gebiss verschluckt werden und im Oesophagus stecken bleiben. Auch sogar Löffel, Gabeln, Messer hat man bei Jongleurs oder Geisteskranken im Oesophagus gefunden. Vom Magen aus können Spulwürmer in den Oesophagus gelangen. Wie König erwähnt, sind in einigen Fällen auch lebende Fische in die Speiseröhre eingedrungen und haben durch Druck auf den Kehlkopfeingang Tod durch Erstickung hervorgerufen.

Die vom Munde aus eindringenden Fremdkörper bleiben entweder im Pharynx oder im Eingange in den Oesophagus stecken und z. B. zu grosse Fleischbissen können hier durch Druck auf den Kehlkopfeingang den Tod herbeiführen, wie z. B. in meiner auf S. 487 erwähnten Beobachtung.

Im Oesophagus selbst bleiben die Fremdkörper besonders an jenen Stellen sitzen, wo normale Verengerungen desselben vorhanden sind, also in

der Gegend des 3. Brustwirbels, wo sich der Oesophagus nach der linken Seite der Trachea wendet, an der Durchtrittsstelle der Speiseröhre durch das Zwerchfell und an der Cardia.

Die Symptome in Folge von Fremdkörpern im Oesophagus sind verschieden, je nach der Grösse und sonstigen Beschaffenheit des Fremdkörpers. Im Allgemeinen sind gewöhnlich Erscheinungen von Stenose des Oesophagus und eventuell der Luftröhre, sowie Schmerz bei Schlingversuchen vorhanden.

Die Verengerung des Oesophagus kann bei grossen Fremdkörpern, z. B. bei grossen eingekeilten Fleischbissen, so beträchtlich sein, dass alle Speisen oberhalb derselben sitzen bleiben und schliesslich wieder hinausgewürgt werden. Auch kleinere Fremdkörper, wie scharfe Knochenstücke, Gräten, Nadeln können besonders dann, wenn sie sich mit ihrem Längsdurchmesser quer stellen und fest einspiessen, grössere Beschwerden hervorrufen.

Der weitere Verlauf und Ausgang nach Eindringen von Fremdkörpern in den Oesophagus besteht am häufigsten in vollständiger Heilung durch spontane oder künstliche Entfernung des Fremdkörpers.

Nach König wird etwa die Hälfte aller Fremdkörper des Oesophagus spontan durch den Mund herausgewürgt oder sie gleiten in den Magen herab und werden ohne Schaden per rectum entleert. Sind die Fremdkörper in den Magen oder Darm gelangt, so können grössere oder sehr spitze Fremdkörper noch zu verschiedenen Störungen Veranlassung geben, besonders zu Verdauungsstörungen, Behinderung der Passage des Magen-Darm-Inhaltes und zu Perforation des Magens und Darmes. Im letzteren Falle kann der Fremdkörper durch allgemeine Peritonitis zum Tode führen oder derselbe kann nach Verlöthung der Perforationsstelle ohne übele Folgen unter die Haut nach aussen gelangen und an einer ganz anderen Körperstelle zum Vorschein kommen, indem er wandert (s. § 166 Fremdkörper des Magens und Darmes). Besonders verschluckte Nadeln machen oft vielfache Wanderungen durch. Zuweilen vergehen Jahre, bis der verschluckte Fremdkörper zum Vorschein kommt. Auch im Oesophagus eingekeilte Fremdkörper können unter Abscessbildung nach aussen gelangen, ohne Schaden für den Patienten, und zwar entweder an der Stelle ihres Sitzes oder nach Wanderung des Fremdkörpers an einer entfernten Körperstelle.

Die ungünstigen Folgen nach Fremdkörpern im Oesophagus bestehen in Compression der Luftwege und besonders in Perforation des Oesophagus mit nachfolgender septischer Phlegmone des Mediastinum. Von den Nachbarorganen können besonders Kehlkopf, Trachea, Bronchien, Lunge und Pleura verletzt werden. Der Tod erfolgt besonders durch Compression der Luftwege, vorzugsweise des Kehlkopfeinganges durch voluminöse Fremdkörper, oder durch septische Mediastinitis, septische Pleuritis und Pneumonie in Folge Eindringens septischer Massen ins Mediastinum, in die Pleura und in die Lunge nach Perforation des Oesophagus. In seltnen Fällen beobachtet man durch eingekeilte spitze Fremdkörper Verletzungen des Herzens, etwas häufiger die der Aorta und anderer Gefässe, z. B. der Carotiden, der Art. cervicalis ascendenz, thyreoid. inf., der Art. pulmonalis, der Subclavia und der Vena cava sup. Zuweilen werden die Gefässe erst später durch perioesophageale Abscesse arrodirt und so erklärt es sich, warum manchmal

zwischen dem Ursprung der Art. cervicalis ascendens und superficialis empfohlen. Sollte der Arterienstamm hier zu kurz sein, so soll man nach Drobnik den Truncus thyreo-cervicalis central von dem Abgang der Art. cervicalis superficialis unterbinden. Die Unterbindung der Art. thyreoid. inf. erfordert besondere Vorsicht, sie ist oft sehr dünnwandig und auffallend brüchig. Nach der Unterbindung der Art. thyreoid. inf. durchtrennt man die beiden Aeste am besten in der Nähe der Drüse.

Die Ablösung des unteren Randes der Schilddrüse ist besonders bei Struma retrosternalis erschwert. Die stumpfe Abtrennung der Schilddrüse von der Trachea gelingt meist leicht, sie soll aber möglichst schonend und ohne Compression der Luftröhre ausgeführt werden. Bei halbseitiger Exstirpation der Schilddrüse wird der Isthmus durch Massenligatur unterbunden, oder besser durchtrennt und die Gefässe isolirt unterbunden. —

Unterbindung der Schilddrüsenarterien ohne Kropfexstirpation.

Die Unterbindung der Schilddrüsenarterien. — Will man die Unterbindung der Art. thyreoid. sup. und inf. allein ohne Kropfexstirpation machen, wie wir es oben S. 465 erwähnt haben, so empfiehlt es sich, den Hautschnitt am äusseren Rande des Kopfnickers zu machen (Billroth, Drobnik). Bezüglich der Ligatur der Art. thyreoidea sup. und inf. verweise ich auf S. 419—420 und S. 452—453. Für die Unterbindung der Art. thyreoid. inf. giebt es verschiedene Methoden. Ausser den S. 420 beschriebenen Methoden seien hier noch folgende erwähnt. Die Unterbindung der Art thyreoid. inf. nach Drobeck, von Rydygier empfohlen, wird folgendermassen ausgeführt: Hautschnitt am lateralen Rande des Sterno-cleido-mastoideus von der Cartilago thyreoidea bis 1 bis 2 cm oberhalb der Clavicula, Freilegung des M. scalenus anticus auf stumpfe Weise, indem man das Fettgewebe und die Lymphdrüsen am lateralen Rande des Sterno-cleido-mastoideus resp. längs der Vena jugularis int. zur Seite schiebt, eventuell ist eine Lymphdrüse unter dem M. omo-hyoideus zu exstirpiren, was mit Vorsicht zu geschehen hat, weil darunter die Art. cervicalis superficialis liegt. Auf dem nun blossliegenden M. scalenus ant. verläuft von oben nach unten und innen der N. phrenicus und etwas höher die Art. cervicalis ascendens. Schiebt man nun den M. sterno-cleido-mastoideus, die Vena jugularis, die Carotis, den N. vagus nach der medialen Seite, dann gelangt man leicht zum Truncus thyreo-cervicalis resp. zur Art. thyreoid. inf., indem man der Art. cervicalis ascendens oder der Art. cervicalis superficialis nachgeht oder man palpirt das Tubercul. caroticum. Der Bogen der Art. thyreoid. inf. liegt bei älteren Personen 1 cm, bei jüngeren 2—3 cm unterhalb desselben, dicht am medialen Rande des M. scalenus ant. Die Art. liegt in dem Spalt zwischen Scalenus ant. und M. longus colli, von der Fascia colli profunda bedeckt, welche vor der Ligatur zu incidiren ist.

Drobnik hat besonders darauf aufmerksam gemacht, dass bei der Unterbindung der Art. thyreoid inf. nicht der Halssympathicus verletzt werde (s. S. 453). Er empfiehlt daher einen Schnitt am äusseren Rande des Sterno-cleido-mastoideus. Nach Durchtrennung des M. omo-hyoideus erscheint die Art. cervicalis superficialis. Indem man diese nach innen verfolgt, gelangt man zum Truncus thyreo-cervicalis, welchen man zwischen dem Ursprunge der Art. cervicalis superficicalis und der Art. cervicalis ascendens unterbindet. Auf diese Weise ist eine Verletzung des Grenzstranges des Sympathicus und seiner

reich des Kehlkopfs fühlbare Fremdkörper durch Drücken und Kneten nach oben entfernen, sodass dieselben durch Würgbewegungen wieder per os entleert werden.

Fig. 281. Gräfe's Münzenfänger.

Gelingt die Extraction nicht und liegt Gefahr im Verzuge, dann ist bei Fremdkörpern im unteren Theile des Pharynx und im Anfangstheil des Oesophagus die Pharyngotomia subhyoidea indicirt. Bei dieser Operation (s. S. 350) wird durch Querschnitt zwischen Zungenbein und Schildknorpel im Ligament. thyreohyoideum der untere Theil des Pharynx eröffnet.

Auch bei tiefer sitzenden Fremdkörpern des Oesophagus wird man zuerst stets die Extraction derselben vom Munde aus versuchen. Für die Extraction solcher tiefer liegender Fremdkörper hat man zahlreiche Instrumente je nach der Art derselben empfohlen. Sehr zweckmässig sind die längeren gebogenen Oesophaguszangen, z. B. die articulirende Zange nach Mathieu. Für die Extraction von Münzen eignet sich besonders der Gräfe'sche Münzenfänger (Fig. 281) oder Collin's Oesophagushaken, für Nadeln und Gräten etc. eine Fischbeinsonde mit Schwamm oder die Weiss'sche Bürste. Das letztere Instrument, die Bürste oder der Grätenfänger nach Weiss (Fig. 282), besteht aus einer biegsamen Röhre mit Stab, welcher an beiden Enden der Röhre hervorragt und an seinem unteren Ende einen Schwamm trägt. Durch Ziehen an dem Stab bauschen sich am unteren Ende Schweinsborsten zu einem geschlossenen Gitterwerk auf (Fig. 282 b). Alle die genannten Instrumente werden am Fremdkörper vorbei geführt und dann mit dem letzteren zurückgezogen. Bei empfindlichen Personen mit krampfhaften Muskelbewegungen wird man zuweilen Chloroformnarcose anwenden müssen. Unter Umständen ist auch die Extraction am hängenden Kopfe zweckmässig.

a *b*

Fig. 282. Grätenfänger nach Weiss. *a* mit geschlossenem, *b* mit geöffnetem Gitterwerk.

Gelingt die Extraction durch den Mund nicht, dann kann man geeignete, nicht zu spitze Fremdkörper in den Magen herunter stossen, um sie per anum entleeren zu lassen. Collin's Oesophagushaken ermöglicht ein beliebiges Loslassen des Fremdkörpers, wenn derselbe nicht extrahirt werden kann. Das Hinabstossen der Fremdkörper in den Magen geschieht am besten mittelst eines Fischbeinstabes, dessen Ende mit einem Schwamm oder mit einem elfenbeinernen oder metallenen Knopf versehen ist. Bei diesem Hinabstossen der Fremdkörper ist grosse Vorsicht nothwendig, sehr spitze Körper darf man jedenfalls nicht in den Magen hinabstossen, weil dadurch leicht die oben erwähnten lebensgefährlichen Verletzungen des Oesophagus, der grossen Gefässe u. s. w. entstehen können.

Wenn wiederholte Extractionen erfolglos bleiben und durch Verweilen des Fremdkörpers im Oesophagus Gefahren entstehen können, z. B. Nebenverletzungen, Blutungen und Behinderung der Ernährung oder der Respira-

tion, dann wird man alle höher sitzenden Fremdkörper baldigst vor Eintritt complicirender Entzündungen durch Eröffnung des Oesophagus von aussen, d. h. durch äussere Oesophagotomie zu entfernen suchen. Von 32 derartigen Oesophagotomieen wurden nach König 26 geheilt. G. Fischer hat 108 Oesophagotomien wegen Fremdkörper zusammengestellt, die Mortalität derselben beträgt 26%. Die Operation an und für sich — aseptisch ausgeführt — bietet keine besonderen Gefahren, leider wird sie aber oft zu spät vorgenommen, wenn bereits complicirende Verletzungen und Entzündungen durch den Fremdkörper veranlasst worden sind. Bezüglich der Technik der Oesophagotomie verweise ich auf S. 522. Fremdkörper im unteren Theil des Oesophagus eingekeilt, kann man auch durch Incision vom Magen aus entfernen (Richardson, W. Bull u. A.).

Auch bei perioesophagealen Phlegmonen und Abscessen empfiehlt sich, wenn möglich, die Blosslegung der Verletzungsstelle am Oesophagus mit nachfolgender Drainage. Bei secundären septischen Empyemen ist die Thoracotomie indicirt, bei Fremdkörpern im Magen eventuell die Eröffnung des Magens oder Darms durch Gastrotomie oder Enterotomie (s. § 165 und § 169 Operationen am Magen und Darm). —

§ 110. *Entzündliche Processe des Oesophagus (s. auch § 93 und § 94). Acute und chronische Catarrhe.*

Entzündliche Processe des Oesophagus. — Acute und chronische Catarrhe des Oesophagus kommen nicht selten vor, sind aber meist ohne chirurgisches Interesse. Am häufigsten beobachtet man dieselben nach traumatischen Reizungen, nach Verschlucken von reizenden oder zu heissen Speisen, ferner bei Potatoren. Zuweilen bilden sich nach solchen chron. Catarrhen Verdickungen der Schleimhaut und Erschlaffungen des Speiserohrs mit Neigung zu diffusen Erweiterungen (Ectasieen) des Oesophagus (v. Zenker und v. Ziemssen). Verengerungen des Oesophagus können durch einfache Dickenzunahme seiner Wandungen nicht entstehen. In seltenen Fällen hat man catarrhalische Entzündungen des Oesophagus beobachtet, welche wie in der Scheide und Harnröhre zur Bildung pseudocroupöser Membranen resp. zu das Lumen verschliessenden festen Epithelschwarten führen und dadurch ziemlich acut auftretende Verschliessungen der Speiseröhre erzeugen (pseudocroupöse Oesophagitis nach Birch-Hirschfeld, Oesophagitis exfoliativa nach Rejchman). —

Pseudocroupöse Oesophagitis.

Croup und Diphtherie des Oesophagus.

Durch Uebergreifen der Rachendiphtherie und des Croup entstehen zuweilen analoge Erkrankungen des Oesophagus. Die Diphtherie des Oesophagus kann sich bis in den Magen fortpflanzen. Zuweilen findet man nach Rachendiphtherie Diphtherie des Magens, ohne dass der Oesophagus erkrankt ist. Auch im Verlauf schwerer Infectionskrankheiten (Typhus, Masern, Scharlach, Pocken, Pyämie, Cholera etc.) kommt zuweilen diphtheritische Erkrankung des Oesophagus vor.

Soor.

Mit der Diphtherie des Oesophagus dürfen nicht jene schweren Fälle von Soor der Speiseröhre verwechselt werden; hier können sich ebenfalls continuirliche Auflagerungen bilden, sodass vollkommene Abgüsse des Oesophagus ausgeworfen werden. —

Phlegmonöse Entzündung.

Phlegmonöse Entzündung des Oesophagus (Oesophagitis phlegmonosa) entsteht besonders nach Verletzungen, Fremdkörpern oder fortgeleitet durch phlegmonöse Entzündungen der Umgebung, auch des Pharynx und des Magens. Bei Trinkern beobachtet man in seltenen Fällen Rupturen

des Oesophagus nach leichten Traumen mit nachfolgender phlegmonöser Perioesophagitis, wenn nicht der sofortige Tod durch Verblutung mit heftigem Blutbrechen eintritt (Morley). Die Oesophagitis phlegmonosa ist entweder eine umschriebene oder mehr diffuse eiterige Infiltration des submucösen Bindegewebes und in höheren Graden auch der Muscularis, sodass die Schleimhaut von ihrer Unterlage abgehoben und oft an verschiedenen Stellen siebartig durchlöchert ist. Durch Eindringen von Speisetheilen in die submucösen Eiterherde entstehen gewöhnlich grössere septische Abscesse oder propagirende Eiterungen. Bleibt die Abhebung und die Perforation der Schleimhaut constant, dann können sich allmählich mit Epithel überkleidete, entsprechende submucöse Hohlräume, gleichsam Divertikel des Oesophagus ausbilden. Die submucösen Abscesse resp. Hohlräume mit fistulöser Communication mit dem Oesophagus entstehen theils vom Oesophagus aus, theils umgekehrt, wenn z. B. ein Abscess in der Umgebung der Wirbel in den Oesophagus perforirt.

Verätzung des Oesophagus. Oesophagitis toxica s. corrosiva.

Analoge phlegmonöse Entzündungen bilden sich besonders auch nach der Einwirkung ätzender Chemikalien, z. B. nach Verschlucken von Schwefelsäure, Salzsäure, Salpetersäure, Kali- oder Natronlauge. Die hierdurch entstehende Oesophagitis toxica s. corrosiva ist charakterisirt durch eine verschieden hochgradige Verschorfung des Oesophagus. In den leichtesten Graden findet nur eine Abstossung des Epithels mit vollständiger Restitutio ad integrum statt. In anderen schwereren Fällen erfolgt eine tiefergehende Verschorfung der Schleimhaut und zuweilen auch der Submucosa und sogar der Muscularis. Die verschorften Theile stellen dann missfarbige gangränöse Massen dar, welche theils nach aussen ausgestossen werden, theils in den Magen gelangen. Der Tod erfolgt durch secundäre septische perioesophageale Eiterungen und Eitersenkungen. Tritt Heilung ein, dann bilden sich nach solchen Verschorfungen entsprechende Stricturen, deren Grad und Ausdehnung von der grösseren oder geringeren Verletzung des Oesophagus abhängen. —

Tuberculose, Syphilis des Oesophagus.

Tuberculöse und syphilitische Erkrankungen des Oesophagus sind sehr selten und den entsprechenden Mund- und Rachenkrankheiten analog. Durch Vernarbung syphilitischer und tuberculöser Processe können Stricturen entstehen.

Das sog. runde Oesophagusgeschwür.

Das Vorkommen des sog. runden Oesophagusgeschwürs, welches dem Ulcus ventriculi analog sein soll, wird von Zenker und Ziemssen bezweifelt, ist aber von Quincke, Chiari, Kehrer u. A. beobachtet worden. Dieses Geschwür im unteren Theile des Oesophagus entsteht wahrscheinlich in ähnlicher Weise, wie das runde Magengeschwür, durch Gewebsnekrose in Folge der verdauenden Wirkung des Magensaftes. —

Erworbene Fisteln zwischen Oesophagus und Luftröhre.

Erworbene Fisteln zwischen Oesophagus und Luftröhre entstehen besonders durch Verletzungen und ulceröse (carcinomatöse) Zerstörungen. Führt man in solchen Fällen eine Schlundsonde in die Gegend der Fistel, dann dringt zuweilen ein continuirlicher Luftstrom aus der Schlundsonde, welcher sich besonders durch Luftblasen geltend macht, wenn man ein an der Schlundsonde befestigtes Gummirohr unter Wasser legt. Einzelne Luftblasen entweichen gelegentlich auch bei Gesunden aus einer in den Oesophagus eingeführten Schlundsonde (Gerhardt). —

§ 111.

Stricturen (Stenosen) des Oesophagus.

Stricturen des Oesophagus. — Die Stricturen des Oesophagus sind von der grössten Wichtigkeit für den Chirurgen. König theilt die Stricturen der Speiseröhre hinsichtlich ihrer Ursachen sehr zweckmässig folgendermassen ein:

1) Innerhalb der Speiseröhre gelegene Canalisationshinder-

verschiebbares Ende auf einige Centimeter starr ist, findet sich beschrieben in der Monatsschrift der ärztlich. Polytechnik. 1888 p. 133. Ferner sollten lange Schlundröhren stets zur Hand sein. Die Tracheotomie soll niemals zu lange bis zum Moment der höchsten Gefahr verschoben werden. Der Tracheotomie sofort die Kropfexstirpation folgen zu lassen, ist nicht zweckmässig. —

Behandlung der Strumitis.

Die Behandlung der acuten Strumitis besteht anfangs in der Anwendung von Eis, am besten in der Form der Leiter'schen Apparate. Bei Abscessen ist baldige Incision nothwendig. Bei Tracheostenose kann die Tracheotomie nothwendig werden. —

Behandlung der malignen Strumen.

Die Behandlung der malignen Strumen besteht in möglichst frühzeitiger Exstirpation derselben, wie wir es oben geschildert haben. Häufig kommen aber die Kranken für eine Radicaloperation zu spät in ärztliche Behandlung und man kann sich dann nur noch darauf beschränken, durch die Tracheotomie die Athembeschwerden zu verringern und durch gute Ernährung eventuell mittelst des Schlundrohres den Kräftverfall aufzuhalten. —

§ 100. *Verletzungen und Krankheiten der Thymusdrüse.*

Verletzungen und Krankheiten der Thymusdrüse. — Die Thymus ist ein drüsenähnliches Organ, welches während der Fötalzeit und in den beiden ersten Lebensjahren eine grössere Ausdehnung erlangt, dann in ihrem Wachtshum aufhört, etwa vom zehnten Jahre an atrophirt und durch Fett- und Bindegewebe ersetzt wird. Die Thymus liegt im vorderen oberen Mediastinalraum, hinter dem oberen Theil des Sternum vor den grossen Gefässen, über der Basis des Herzens, sie besteht aus zwei länglichen Lappen und reicht bis in die Nähe der Schilddrüse. Wie bei letzterer, so kommen auch hier accessorische (isolirte) Drüsenläppchen vor.

Von pathologischen Veränderungen der Thymus sind zu erwähnen mangelhafte Rückbildung, z. B. bis zum 20. bis 40. Lebensjahre, Hämorrhagieen, eiterige Entzündungen, Tuberculose, gummöse syphilitische Entzündungen und Geschwülste (Sarcome u. s. w.). Operationen an der Thymusdrüse sind mir nicht bekannt, sie müssten bei der oben beschriebenen Lage des Organs jedenfalls mit grösster Vorsicht ausgeführt werden. —

XI. Verletzungen und Krankheiten des Kehlkopfs und der Trachea.

Verletzungen s. § 88 S. 402 und § 92 S. 424. — Untersuchung des Kehlkopfs (Laryngoscopie). — Entzündungen: Catarrh. Pseudocroup. Croup. Diphtherie. Laryngitis submucosa acuta (Phlegmone) und chronica. Kehlkopfödem (Glottisödem). Erysipelas. Tuberculose. Syphilis. Lepra. Perichondritis und Chondritis laryngea. — Geschwülste. — Fremdkörper. — Neurosen (Krampf, Coordinationsstörungen, Lähmungen). — Operationen am Kehlkopf: Thyreotomie (Laryngofissur). Laryngotomia infrathyreoidea mit oder ohne Cricotomie. Tracheotomie. Intubation des Kehlkopfs. Tamponade des Kehlkopfs und der Trachea. Exstirpation und Resection des Larynx.

§ 101. *Die Untersuchung des Kehlkopfs (die Laryngoscopie).*

Die Untersuchung des Kehlkopfs. — Die Untersuchung des Kehlkopfs besteht in Besichtigung und Palpation des Kehlkopfs von aussen und vor Allem in directer Betrachtung der Kehlkopfhöhle durch Spiegelbeleuchtung (Laryngoscopie). Garcia und Türck waren die Erfinder des Kehlkopfspiegels und Czermak gebührt das Verdienst, die Laryngoscopie als

behindert sein. Ueber der verengten Stelle bleiben besonders die festen Speisen sitzen, werden je nach dem Grade der Strictur entweder allmählich in den Magen heruntergewürgt, oder nach einiger Zeit wieder herausgebrochen. In Folge der Ansammlung der Speisen oberhalb der Strictur ist der Oesophagus hier gewöhnlich entsprechend erweitert. In der Regel nimmt die Dysphagie ganz allmählich zu, nnd wenn die Strictur mehr oder weniger vollständig undurchgängig für feste und flüssige Speisen ist, dann magern die bedauernswerthen Kranken sehr rasch ab und können allein in Folge der Ernährungsstörung, der Inanition innerhalb weniger Monate zu Grunde gehen, wenn die Strictur nicht beseitigt oder durch Anlegung einer Magenfistel (Gastrostomie) die Ernährung des Kranken vom Magen aus ermöglicht wird. Häufig erfolgt der Tod in Folge des Grundleidens, z. B. des Carcinoms, oder durch Perforation des Oesophagus mit nachfolgender septischer perioesophagealer Eiterung, welche nicht selten im Anschluss an den unvorsichtigen Gebrauch von Schlundsonden eintritt. Im Wesentlichen hängt der Ausgang einer Stenose des Oesophagus davon ab, ob sie durch Operation, besonders von aussen, beseitigt werden kann oder nicht. Die narbigen Stricturen recidiviren sehr häufig nach der Dilatation und muss man oft mit geringen Erfolgen der Behandlung zufrieden sein. Jedoch habe ich auch auffallend gute, dauernde Erfolge gesehen.

Diagnose der Oesophagus-Stricturen.

Die Diagnose einer Strictur des Oesophagus geschieht am besten durch die S. 506 beschriebene Einführung der Schlundsonden. Jede Sondirung der Speiseröhre soll mit grosser Vorsicht ausgeführt werden, damit Nebenverletzungen oder gar Perforationen derselben mit nachfolgender letaler septischer Phlegmone vermieden werden. In manchen Fällen empfiehlt sich auch die Palpation des Oesophagus von aussen und die Auscultation desselben (s. S. 506). Für hochsitzende Stricturen ist auch die Untersuchung des Pharynx und des Einganges des Oesophagus durch den Kehlkopfspiegel und durch Betastung mit dem Finger von Vortheil.

Vor Allem kommt es darauf an, den Sitz und den Grad der Strictur zu bestimmen durch vorsichtiges Einführen elastischer Schlundsonden von entsprechender Stärke. Den Sitz der Strictur kann man annähernd bestimmen, indem man die Entfernung der Schlundsondenenden von den Zahnreihen misst. Auch die ungefähre Länge der Strictur lässt sich mittelst Schlundsonden mit olivenförmigem Ende annähernd bestimmen, indem man an der Sonde vor den Zahnreihen den Eintritt der Olive in die Strictur markirt. Nachdem die Olive die Strictur passirt hat, wird sie wieder bis an die Verengerung zurückgezogen und diese Stelle wird vor den Zähnen an der Sonde wiederum markirt. Der Abstand der beiden Marken giebt die Länge der Strictur und die Länge der Olive an, zieht man letztere ab, so erhält man annähernd die Ausdehnung der Stenose.

Von besonderer Wichtigkeit ist sodann, die Art der Strictur festzustellen, ob es sich z. B. um eine carcinomatöse Stenose handelt. Im Erbrochenen und im Fenster der Schlundröhren findet man bei Carcinom zuweilen Krebszellen. Für die Entscheidung, welcher Art die Strictur sei, giebt gewöhnlich die Anamnese wichtige Anhaltspunkte, ob z. B. Verletzungen stattgefunden haben, Fremdkörper verschluckt wurden oder ob die Strictur spontan entstanden ist. Auch das Alter des Kranken ist zu berücksichtigen. Carcinom z. B. beobachtet man in der Regel jenseits des 40. Lebensjahres. Bei Compressionsstenosen wird man sorgfältig auf die Gegenwart von Geschwülsten, Aneurysmen, retrovisceralen Abscessen etc. untersuchen. Bei Compressionsstenosen können die Schlingbeschwerden sehr hochgradig sein und doch lässt sich oft eine dickere Schlundsonde mit Leichtigkeit bis in den Magen einführen. Auch durch Verdickung des Ringknorpels können Compressionsstenosen des Oesophagus entstehen. Zieht man in solchen Fällen den Kehlkopf von der Wirbelsäule ab nach vorne, dann ist die angebliche Verengerung des Oesophagus sofort beseitigt.

Behandlung der Oesophagus-Stenosen.

ie Behandlung der Stricturen des Oesophagus erfordert vor dass man in jedem Falle zunächst die Ursache der vorhandenen gbeschwerden feststellt. Die Behandlung der r als solche besteht entweder in allmählicher ıtion durch Schlundsonden, oder in ope- Behandlung von aussen oder innen durch re oder innere Oesophagotomie oder end- i impermeabler Strictur in der Anlegung einer ıfistel (Gastrostomie). In geeigneten Fällen operative Behandlung mit der allmählichen ion durch Schlundsonden zu verbinden. Wichtig hr empfehlenswerth ist die Prophylaxe der rbildung nach mittelschweren Verätzungen frühzeitig vorzunehmende Oesophagotomie oder stomie mit nachfolgender Bougiebehandlung.

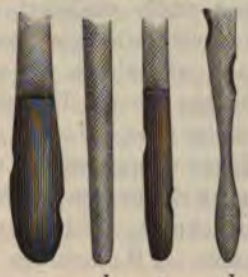

Fig. 283. Schlundsonden. *a* olivenförmige, *b* conische, *c* cylindrische, *d* geknöpfte Schlundsonde.

Was zunächst die allmähliche Dilatation der Stenosen betrifft, so ht dieselbe durch Einführung entsprechend dicker elastischer Schlund- oder Schlundröhren. Das Ende der Schlundsonden chlundröhren ist verschieden geformt und man unter- et demnach besonders cylindrische, conische, oliven- e und geknöpfte Schlundsonden (Fig. 283). Am nässigsten für Stricturen sind wohl die conischen schen Schlundsonden, die Fischbeinsonden mit einerner Olive (Fig. 284a) oder mit sonstig geformten stücken von wechselnder Dicke und Länge. Die SEAU'sche Sonde (Fig. 284b) besitzt an jedem Ende lfenbeinerne Oliven von verschiedener Stärke, auch sehr zweckmässig. Metallene Sonden, z. B. Zinn- es, wende ich niemals an. Auch die Einführung 'ressschwamm oder Laminaria, d. h. also von , welche in der Strictur aufquellen und dieselbe veitern, halte ich für bedenklich. LE FORT u. A. n elastische, mit Blei ausgegossene Harn- nsonden, welche an ihrer Basis mit einem me- n Ring und einem fest angeschraubten Fischbein- ehufs Verlängerung der Bougies versehen sind. Die ach empfohlenen complicirteren Dilatatorien n nach meiner Ansicht keine Vorzüge vor einer chen Schlundsonde, welche stets das beste Dilatations- ment ist.

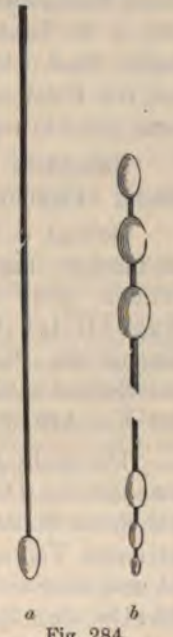

Fig. 284. *a* Schlundsonde mit Elfenbeinknopf. *b* TROUSSEAU'S Sonde mit drei verschieden grossen elfenbeinernen Oliven an jedem Ende der Sonde.

ehr zweckmässig erscheinen mir die von BILLROTH lenen cylindrischen Stoffbougies, welche mit inischem Quecksilber gefüllt sind und in ihres bedeutenden Gewichtes unter höherem Druck n und sich so gleichsam den Eintritt in die Strictur erzwingen.

ie Einführung der Schlundsonden geschieht in der oben S. 506 iebenen Weise. Bei der ersten Untersuchung einer Oesophagusstenose t man am besten mit der Einführung dicker Schlundsonden und geht

dann auf schwächere über, bis man womöglich eine Nummer durch die Strictur hindurchführt. Bei sehr engen rigiden hochsitzenden Stenosen kann man auch zunächst einen feinen elastischen Harnröhrencatheter oder ein Harnröhrenbougie anwenden. Von den schwächeren Nummern geht man dann allmählich zu immer stärkeren Sonden resp. Ansatzstücken an den Sonden über. Die Sondirung wird täglich vorgenommen, man lässt die Sonde etwa 10—15—30 Minuten liegen. Hat man Schlundröhren in den Magen eingeführt, so wird man gewöhnlich gleich die Ernährung des Kranken durch Eingiessen von Milch, Bouillon mit Ei und gewiegtem Fleisch, Wein etc., vornehmen. Will man eine Schlundsonde längere Zeit in der Strictur liegen lassen, z. B. mehrere Stunden oder einen Tag, so ist es für den Kranken bequemer, wenn die Sonde durch die Nase eingeführt wird. SENATOR rühmt die Wirkung aufquellender Laminariasonden.

In neuerer Zeit hat man in der Klinik von LEYDEN Oesophagusstricturen mittelst Einführung von Dauercanülen behandelt und bemerkenswerthe Erfolge damit erzielt (RENVERS, WAETZOLDT). Dieses Verfahren besteht darin, dass man mittelst geeigneter Instrumente entsprechend lange, meist kurze Hartgummiröhren — Dauercanülen — in die verengte Stelle einführt und, z. B. besonders bei carcinomatöser Stenose, wochen- und monatelang liegen lässt. Durch die Dauercanülen geht die Ernährung des Kranken gut von Statten, sie lassen sich leicht dadurch entfernen, dass man vor ihrer Einführung einen Seidenfaden daran befestigt.

Besonders bei narbigen Stenosen muss die Sondenbehandlung zeitweise wieder aufgenommen werden, da sie häufig recidiviren.

Gelingt es nicht, eine Stenose durch allmähliche Dilatation durchgängig zu machen, dann bleibt uns entweder noch die Spaltung der Strictur durch innere oder äussere Oesophagotomie oder die Anlegung einer Magenfistel (Gastrostomie) übrig. Bei hochsitzenden Stricturen in der Gegend des Pharynx und im Anfangstheil des Oesophagus kann man auch unterhalb der Stenose eine Oesophagusfistel behufs künstlicher Ernährung des Kranken durch die Schlundsonde anlegen (Oesophagostomie).

Die nicht ungefährliche innere Oesophagotomie, d. h. die Spaltung der Stenose des Oesophagus von innen kommt bei tiefgelegenen, wenig ausgedehnten Stricturen in Frage, während bei allen im Halstheil des Oesophagus sitzenden Verengerungen möglichst die äussere Oesophagotomie auszuführen ist und zwar eventuell, z. B. bei Carcinom, mit Resection des erkrankten Theils der Speiseröhre. Durch Versuche an Hunden ist von MENZEL und CZERNY bewiesen, dass nach Resection eines Theils des Oesophagus Heilung ohne nennenswerthe Verengerung möglich ist. Man kann auch nach GUSSENBAUER die äussere Oesophagotomie mit der inneren in geeigneten Fällen verbinden, d. h. man eröffnet den Halstheil des Oesophagus von aussen und spaltet dann von innen die Strictur oder erweitert sie durch eingeführte Zangen und legt nach der Spaltung oder forcirten Dilatation eine Schlundsonde am besten von der Nase aus für einige Zeit ein. HEINEKE und GRASER empfehlen bei Oesophagus-Stenosen, besonders auch bei tiefsitzenden, frühzeitig die äussere Oesophagotomie auszuführen und dann von der Wunde aus die Stenose durch Einführen von

chlundsonden, welche man längere Zeit liegen lässt, zu dilatiren. In der hat gelangt man so oft rascher zu einem dauernd günstigen Resultate.

Bei ausgedehnten impermeabeln Stricturen im unteren Theile des esophagus empfiehlt sich die Anlegung einer Magenfistel (Gastrostoie), da in solchen Fällen die Ernährung durch LEUBE'sche Nährklystiere in r Regel ungenügend ist. Von der Magenfistel aus kann man sodann die esophagusstrictur zuweilen mit dauerndem Erfolg dilatiren. Das z. B. von CIN, HAGENBACH, KRASKE, GISSLER u. A. empfohlene Verfahren ist folgenS: Der Kranke erhält eine an einem dünnen Faden befestigte Schrotkugel schlucken. Der Faden wird dann aus dem Magen hervorgeholt. An n Faden wird ein stärkerer Seidenfaden angeknüft und durch den Oesoagus hindurchgezogen, die beiden aus Magenfistel und Mund heraushgenden Fadenenden werden zusammengeknüpft. Mit Hülfe dieses liegenbenden Fadens werden rasch ansteigende Nummern von Schlundsonden n der Magenfistel aus nach oben in den Oesophagus gezogen. Nach eilung der Stenose wird die Magenfistel geschlossen.

Retrograde Dilatation von Oesophagusstricturen von einer Magenfistel aus.

Bezüglich der Technik der inneren und äusseren Oesophagomie, der Anlegung einer Oesophagusfistel (Oesophagostomie) d der Resection des Oesophagus verweise ich auf § 114 S. 522 ff. Die echnik der Gastrostomie ist § 165 (Chirurgie des Magens) beschrieben.

Die Behandlung der Compressionsstenosen richtet sich vor Allem gen die Ursache. Bei spastischen Stricturen, beim sog. Oesophagismus pfiehlt sich die häufige Einführung der Schlundsonde, ferner innerlich romkalium, Morphium subcutan u. s. w. Vor Allem muss man die nähere rsache der vorhandenen „Nervosität" zu ergründen suchen.

Electrolyse bei narbigen Stenosen des Oesophagus.

BOECKEL hat besonders tiefsitzende narbige Stenosen des Oesophagus in der Nähe r Cardia, wenn sie für die Sonde impermeabel waren, electrolytisch behandelt. BOECKEL rfuhr folgendermaassen: Am unteren Ende eines Schlundrohrs war ein kleiner Kegel s Kupfer angebracht, von diesem aus lief der Leitungsdraht in dem Rohr zum negaen Pol der Batterie. Der positive Pol wurde in Form einer Platte links neben der irbelsäule in der Höhe der achten Rippe aufgesetzt. Der Kupferkegel wurde bis an e Strictur geführt. Schwache bis mittelstarke Ströme wurden angewandt, die Dauer r Sitzung betrug 2—5 Minuten. Schon nach der ersten bis dritten Sitzung wurden die ricturen durchgängig und konnten nun durch Bougies weiter dilatirt werden. Auch A. FORT empfiehlt die electrolytische Behandlung der Stricturen. Der positive Pol rd auf die Bauchdecken gesetzt, die negative, eigens hierzu angefertigte Electrode wird nige Minuten in den Oesophagus bis zur Strictur eingeführt. —

§ 112. *Erweiterungen (Ektasieen und Divertikel) des Oesophagus.*

Erweiterungen (Ektasieen und Divertikel) des Oesophagus. — e Erweiterungen des Oesophagus stellen entweder gleichmässige usweitungen sog. Ektasieen oder umschriebene Ausbuchtungen der sophaguswand, d. h. Divertikel dar.

Ektasieen des Oesophagus.

Die gleichmässigen Ausweitungen des Oesophagus, die Ektaeen beobachtet man am häufigsten oberhalb von Stenosen im unteren eile der Speiseröhre in Folge der Anhäufung von Ingestis oberhalb der rictur (Stauungsektasie). Solche Erweiterungen der Speiseröhre bilden h ferner auch ohne Stenose in Folge der verminderten Contractionsfähigit, z. B. nach Entzündungen mit Verdickung oder Verdünnung der Wang, besonders der Muscularis. In seltenen Fällen kommen angeborene tasieen vor, z. B. vorzugsweise oberhalb des Durchtritts der Speiseröhre

durch das Zwerchfell (ZENKER) und oberhalb der Cardia. Ausser diesen umschriebenen, angeborenen Ektasieen beobachtet man auch congenitale Erweiterungen des ganzen Oesophagus, zuweilen in ganz beträchtlichem Grade, sodass der Oesophagus doppelt so lang und breit ist, als normal. Ja man hat Ausweitungen des Oesophagus bis zum Umfange eines Armes beobachtet. Wenn sich eine umschriebene Stelle einer Ektasie ausbuchtet, so können sich dadurch Divertikel ausbilden.

LEICHTENSTERN beobachtete eine sackartige Erweiterung des Oesophagus bei einem 20jähr. hysterischen Mädchen in Folge von primärem, durch schwere Innervationsstörungen hervorgerufenen Cardiakrampf. In Folge dieses Cardiakrampfs stauten sich die Speisen wie in einem Vormagen an. Einen völlig analogen Fall beobachtete nach Th. v. OPENCHOWSKY A. STRÜMPELL.

Die Symptome der Ektasieen wechseln je nach dem Grade der Erkrankung. Ist die Ektasie die Folge einer Stenose, dann macht letztere die Haupterscheinungen, welche in Schlingbeschwerden mit nachträglichem Erbrechen der oberhalb der Strictur angehäuften Speisen bestehen. Bei Ektasieen ohne Stenose können in hochgradig ausgebildeten Fällen allmählich schwere Ernährungsstörungen auftreten, weil die genossenen Speisen im Oesophagus stecken bleiben und nach einer gewissen Zeit wieder herausgewürgt werden. Solche mit Speisen erfüllte Ektasieen des Oesophagus können auch durch Druck auf Trachea und Lungen Respirationsbeschwerden hervorrufen. Zuweilen kann man den mit Speisen erfüllten Sack von aussen fühlen.

Eine eigentliche Therapie der Ektasieen ist — abgesehen von der Behandlung einer etwa vorhandenen Stenose — kaum möglich. Im Allgemeinen wird sich die Behandlung auf eine zweckmässige Ernährung des Kranken beschränken. —

Divertikel des Oesophagus.

Die Diverkel des Oesophagus, d. h. die umschriebenen Ausbuchtungen der Oesophaguswand zerfallen nach ZENKER in Pulsions- und Tractionsdivertikel.

Tractionsdivertikel.

Die sog. Tractionsdivertikel entstehen durch einen von aussen wirkenden Zug, sie finden sich meist an der vorderen Wand des Oesophagus, etwa in der Höhe der Bifurcation der Trachea. Die Tractionsdivertikel entstehen am häufigsten dadurch, dass die Oesophaguswand mit der Umgebung durch entzündliche Processe, besonders in den Lymphdrüsen, verwächst und nach aussen gezogen wird. Solche Tractionsdivertikel stellen trichterförmige Vertiefungen der Mucosa und Submucosa oder seichte Gruben dar, deren Grund mit der Umgebung, z. B. mit der Trachea, den Bronchien oder mit geschrumpften Bronchialdrüsen durch schwieliges Bindegewebe verwachsen ist. Die Tractionsdivertikel vergrössern sich gewöhnlich nicht, können aber zu Einklemmung etwa eingedrungener Fremdkörper und dadurch zu Perforationen Veranlassung geben. Durchbruch eines Tractionsdivertikels des Oesophagus in die Lunge und Tod durch Gangraena pulmonum beobachtete LEICHTENSTERN.

Pulsionsdivertikel.

Die Pulsionsdivertikel ZENKER's entstehen durch einen, die Wand des Oesophagus vorstülpenden Druck von innen nach aussen, sie kommen nur selten vor. Der Sitz resp. die Eingangsmündung findet sich am häufigsten noch im Pharynx, dicht oberhalb des Anfangstheils des Oesophagus.

weshalb man diese Divertikel auch Pharyngocelen genannt hat. Die Pulsionsdivertikel sind von grösserer klinischer Bedeutung als die Tractionsdivertikel. Die Grösse derselben ist sehr verschieden, sie sind z. B. nur erbsen-, hasel- oder wallnussgross, oder aber sie stellen kugelige, birnförmige oder cylindrische grössere Säcke dar, welche zwischen Oesophagus und Wirbelsäule liegen und zuweilen weit nach unten reichen. Solche Pulsionsdivertikel sind im Wesentlichen Schleimhauthernien, ihre Wandung besteht aus Schleimhaut und Submucosa, welche sich zwischen den Muskelfasern, am häufigsten zwischen jenen des M. constrictor pharyngis inf. nach aussen gedrängt haben. Die Pulsionsdivertikel bilden sich deshalb mit Vorliebe von irgend einer Stelle der hinteren Schlundwand, weil diese dem Druck beim Schlingact bei verminderter Widerstandsfähigkeit am leichtesten nachgiebt. Verletzungen oder ein steckengebliebener Fremdkörper bilden die Gelegenheitsursachen. *Pharyngocele.*

Von besonderem Interesse ist ein Präparat eines Pulsionsdivertikels, welches König abbildet und welches lehrt, wie gross solche Divertikel werden können (Fig. 285). Dieses Präparat der Göttinger Sammlung stammt von einem älteren Individuum, über dessen Herkunft nichts Genaueres bekannt ist. Der grosse, 12 cm lange Sack des Divertikels (D) überragt nach unten die Bifurcation der Trachea, die Einmündungsstelle in den Sack liegt im Pharynx direct oberhalb des Einganges in den Oesophagus und ist so weit, dass man den Zeigefinger bequem einführen kann. Die Innenfläche des Sacks ist mit glatter Schleimhaut bekleidet, die äussere Fläche besitzt deutlich einen Muskelüberzug.

Fig. 285. Divertikel (D) des Pharynx oberhalb des Einganges zum Oesophagus, Tr Trachea, O Oesophagus (nach König).

Die Pulsionsdivertikel kommen ganz besonders beim männlichen Geschlecht vor, von 29 Fällen wurden nach Zenker nur 2 bei Frauen beobachtet.

Der Verlauf der Pulsionsdivertikel ist gewöhnlich ein äusserst langwieriger, sie vergrössern sich ganz allmählich im Verlauf von Jahren, indem die anfangs vorhandene Grube sich immer mehr vertieft und sich z. B. in 10 bis 20 bis 30 Jahren zu einem bald grösseren, bald kleineren Sack ausbildet. Die in einen solchen Sack gelangenden Speisen bleiben natürlich längere Zeit darin liegen und zersetzen sich. Ist der Sack mit Speisen erfüllt, dann werden sie schliesslich durch die Muskeln des Halses resp. durch Brechbewegungen wieder herausgewürgt. Die sonstigen Erscheinungen der Divertikel bestehen, abgesehen von diesem Regurgitiren der Speisen, in dem Auftreten von Anschwellungen am Halse, in der Wahrnehmung von Geräuschen in Folge von Ansammlung von Luft und Flüssigkeit im Sack und in Druckerscheinungen von Seiten des gefüllten Sackes auf die Luftwege, auf die Gefässe und Nerven. Bei der Untersuchung mit der Schlundsonde gelangt letztere mit Vorliebe in die Divertikel. In hochgradigen

Fällen kann der Kranke nach Jahren an den Folgen des Divertikels durch Inanition sterben.

Die Behandlung der Divertikel ist im Wesentlichen eine palliative, bestehend in zweckmässiger Ernährung ev. durch die Schlundsonde und durch ernährende Klystiere. In geeigneten Fällen wird man die Radicaloperation des Divertikels, d. h. die Exstirpation desselben mit nachfolgender Naht, versuchen, wie auch König vorschlägt. Man würde den Hals des Sackes von aussen blosslegen, dann das Divertikel aus dem umgebenden Bindgewebe isoliren, den Sack abschneiden und die Oesophagus- resp. Pharynxwunde nach Einwärtsstülpung der Wandung durch Catgutnaht schliessen. —

§ 113. *Geschwülste des Oesophagus. Carcinom des Oesophagus.*

Geschwülste des Oesophagus. — Unter den Geschwülsten des Oesophagus kommt am häufigsten das Carcinom vor, und zwar histologisch vorzugsweise als Plattenepithelkrebs. Das Carcinom der Speiseröhre scheint mit Vorliebe an jenen Stellen des Oesophagus zu entstehen, wo derselbe normaler Weise verengt ist und die Passage der Ingesta daher leicht zu allerdings leichten, aber häufigen mechanischen Insulten führen kann. Solche Lieblingsstellen des Carcinoms der Speiseröhre sind der Uebergang des Pharynx in den Oesophagus, die Durchtrittsstelle durch das Zwerchfell und besonders die Umgebung der Cardia. In der Regel bildet das Carcinom umschriebene inselförmige oder aber ringförmige, die ganze Circumferenz des Rohres einnehmende Wucherungen, welche im weiteren Verlauf geschwürig zerfallen und sich auf die Umgebung (Trachea, Bronchien, Lungen, Pleura, Pericard, Herz, Zwerchfell etc.) fortpflanzen und häufig zu Perforation des Oesophagus führen. Nach Zenker erkranken Männer (besonders Trinker) 7 bis 8 mal häufiger als Frauen. Nach Rebitzer fanden sich im patholog. Institut zu München bei 15,168 Sectionen 25 primäre und 4 secundäre Carcinome des Oesophagus, also in 0,18% der Fälle. Von den 29 Fällen wurden 21 bei Männern und 8 bei Frauen beobachtet. Die meisten Kranken standen zwischen dem 40.—70. Lebensjahre. In der Mehrzahl der Fälle waren die untersten Partieen des Oesophagus erkrankt.

Die Symptome des Oesophaguskrebs bestehen vor Allem in Schlingbeschwerden in Folge der Stenose mit zunehmendem Marasmus, wie wir es § 111 bei der Lehre von der Strictur bereits geschildert haben. Die mittlere Dauer der Krankheit beträgt 1, höchstens 2 Jahre, der Tod erfolgt durch Inanition und die zunehmende Krebscachexie oder durch Perforation des Oesophagus mit secundärer septischer Phlegmone, endlich durch Perforation des Krebses in die Lunge, Pleura, in den Herzbeutel oder in die grossen Gefässe u. s. w.

Die Diagnose eines Oesophaguskrebses ist sehr wahrscheinlich, wenn bei einem älteren Individuum spontan allmählich zunehmende Schlingbeschwerden auftreten und die Untersuchung mit der Schlundsonde eine Strictur ergiebt. In dem Erbrochenen oder im Fenster der Schlundsonde findet man oft Krebszellen.

Die Behandlung des Oesophaguskrebses ist meist nur noch eine symptomatische, d. h. gegen die Stenose und die Inanition gerichtete, weil die Kranken gewöhnlich zu spät die Hülfe des Chirurgen aufsuchen. Bezüglich der Behandlung der Stenosen verweise ich auf S. 515 ff.

Bei zugänglichem Sitz des Carcinoms im Bereich des Halses wird man

zündung des Kehlkopfes, welche vorwiegend im submucösen Bindegewebe ihren Sitz hat und nach Verletzungen in Folge mechanischer, thermischer oder chemischer Reize, bei schweren Larynxcatarrhen, bei Diphtherie, Erysipelas, acuten Infectionskrankheiten, Syphilis, Tuberculose u. s. w. vorkommt.

Die Laryngitis submucosa führt zu umschriebener oder mehr diffuser Schwellung des Kehlkopfs verschiedenen Grades, welche zuweilen in Abscessbildung übergeht. Die Affection kann unter dem Bilde einer erysipelatösen oder pflegmonösen Entzündung verlaufen. Bei zunehmender Schwellung können in kurzer Zeit schwere Erscheinungen von Larynxstenose eintreten, besonders wenn die untere Kehlkopfpartie befallen ist (Oedeme sousglottique Cruveilhier's, Laryngitis hypoglottica acuta nach v. Ziemssen). In schweren Fällen kann sehr schnell der Tod durch Asphyxie erfolgen, wenn nicht rechtzeitig die Tracheotomie ausgeführt wird.

Laryngitis submucosa chronica.

Bei der chronischen Form der submucösen Laryngitis finden sich Verdickungen des submucösen Gewebes besonders am Kehldeckel, an den Stimmbändern und an der subchordalen Kehlkopfpartie. Der Verlauf ist sehr langwierig und meist bleibt die Schwielenbildung und die Induration des submucösen Gewebes bestehen. Dieser Zustand ist insofern gefährlich, als nicht selten heftige Erstickungsanfälle auftreten.

Die Behandlung der acuten submucösen Laryngitis besteht in energischer Antiphlogose (Eiscravatte, Eispillen) und bei Dyspnoe in rechtzeitig ausgeführter Tracheotomie. Bei Abscess ist die Incision desselben indicirt.

Die Behandlung der chronischen submucösen Laryngitis hat vor allem auf die Ursache Rücksicht zu nehmen. Bei Syphilis z. B. ist eine antisyphilitische Cur indicirt. Verdickungen sind möglichst durch Scarificationen oder galvanocaustische Aetzungen zu beseitigen. Stenosen werden nach allgemeinen Regeln behandelt, besonders durch Einführen von Kehlkopfbougies, z. B. der Hartkautschukcatheter oder der Zinnbougies (Schrötter). Dieselben werden unter Leitung des Kehlkopfspiegels vom Munde aus oder auch von einer etwa vorhandenen Tracheotomiewunde aus eingeführt. —

Das Kehlkopf- oder Glottis-Oedem.

Unter Kehlkopf- oder Glottisoedem versteht man eine acute, seröse Infiltration der Schleimhaut und besonders auch des submucösen Gewebes, welche stets Folgeerscheinung sehr verschiedenartiger örtlicher Krankheitsprocesse im Kehlkopf oder in seiner Umgebung ist. Nach Strübing u. A. kommen auch Larynxoedeme als reine vasomotorische Neurosen vor, welche sich rapid entwickeln können. Endlich wären noch die Larynxoedeme bei allgemeinem Hydrops in Folge von Herz-, Lungen- und Nierenkrankheiten u. s. w. zu erwähnen.

Diffuses Kehlkopf-Oedem (Erysipelas des Kehlkopfes. Phlegmone).

Das diffuse, über den ganzen Kehlkopf verbreitete acute Oedem beobachtet man besonders auch bei erysipelatösen Entzündungen, welche theils im Kehlkopf im Anschluss an Verletzungen entstehen oder von der äusseren Hautdecke resp. vom Pharynx auf den Larynx übergehen. In anderen Fällen, z. B. nach Verletzungen verläuft das acute diffuse Kehlkopfoedem unter dem Bilde einer phlegmonösen Entzündung, besonders der Submucosa.

Die oedematöse Schwellung ist beim Larynxoedem entweder mehr oder

gestielten Polypen in der Nähe des Oesophaguseinganges durch Würgbewegungen nach oben befördern zu lassen, dann mit einer Mueeux'schen Hakenzange rasch zu fassen, in den Bereich des Mundwinkels zu ziehen, um die Asphyxie zu mildern, und schliesslich abzubinden und vor der Ligatur mit einem Messer, einer gekrümmten Scheere oder durch die galvanocaustische Schlinge abzutrennen. Tiefer sitzende Polypen und sonstige gutartige Geschwülste können auch nach Ausführung der äusseren Oesophagotomie vom Halse aus entfernt werden. —

Operationen am Oesophagus.

§ 114. Operationen am Oesophagus. — Die blutigen Operationen, welche am Oesophagus vorgenommen werden, sind die innere und äussere Oesophagotomie und die Resection eines Theils der Speiseröhre aus ihrer Continuität.

Die innere Oesophagotomie.

Unter der inneren Oesophagotomie versteht man die innere Spaltung membranöser oder narbiger Verengerung der Speiseröhre, welche durch allmählige Dilatation mittelst Sondenbehandlung nicht zu beseitigen oder zu bessern sind. Die innere Oesophagotomie wurde besonders von Trélat und Maisonneuve mit gutem Erfolg ausgeführt. Gegenwärtig wird die Operation nur seltener gemacht. Die geeignetsten Instrumente für die innere Oesophagotomie haben Trélat und Maisonneuve angegeben, es sind im Wesentlichen ähnliche Instrumente, wie sie bei der inneren Urethrotomie bei Harnröhrenstricturen angewandt werden (s. Innere Urethrotomie). Diese Oesophagotome werden mit verdeckten Messerklingen in der Regel durch die Strictur durchgeführt und beim Zurückziehen des Instrumentes wird die Verengerung durch die vorspringenden Klingen durchtrennt. Die Messerklingen lassen sich so stellen, dass Nebenverletzungen und zu tiefe Incisionen sicher vermieden werden. Am 3. bis 4. Tage nach der Operation beginnt man die Sondenbehandlung der durchtrennten Strictur in der S. 515 und 516 angegebenen Weise. —

Die äussere Oesophagotomie.

Die äussere Oesophagotomie, d. h. die Eröffnung des Halstheiles des Oesophagus von aussen findet besonders bei Fremdkörpern und bei Verengerungen der Speiseröhre ihre Anwendung. Die Operation wird auf der linken Seite des Halses zwischen Ringknorpel und Manubrium sterni vorgenommen, weil der linke Rand der Speiseröhre die Luftröhre etwas überragt. Sollte aber z. B. ein Fremdkörper auf der rechten Seite deutlicher gefühlt werden, so wird man von der rechten Halsseite aus einschneiden.

In anatomischer Beziehung sei noch hervorgehoben, dass der Anfangstheil der Speiseröhre etwas unterhalb des Ringknorpels liegt. In der Höhe des 6. Halswirbels etwa wird die Speiseröhre von der Art. thyreoid. inferior gekreuzt; in ähnlicher Weise verläuft weiter oben quer über den Pharynx die Art. laryngea sup. Die Nervi recurrentes vagi verlaufen bekanntlich in der Furche zwischen Luftröhre und Oesophagus. Bei abnormem Ursprunge der Art. carotis dextra und der Subclavia dextra aus dem Aortenbogen hat man beobachtet, dass die genannten Gefässe hinter dem Oesophagus verlaufen und ihn ebenfalls kreuzen.

Die äussere Oesophagotomie wird am halbsitzenden Kranken vorgenommen, der Kopf ist nach rechts gedreht. Behuft besserer Orientirung während der Operation führt man ein dickes Schlundrohr oder einen Metallcatheter möglichst tief in den Oesophagus. Der Hautschnitt wird ähnlich gemacht.

ie zur Unterbindung der Carotis, er beginnt etwa in der Höhe des Ringnorpels, verläuft am Innenrand des M. sterno-cleido-mastoideus und endigt twas oberhalb des Manubrium sterni. Nach Spaltung der Haut, des Playsma und der Fascia superficialis mit Schonung der Vena jugularis ext. isst man den Kopfnicker durch einen stumpfen Haken nach aussen ziehen. Jun spaltet man das mittlere Blatt der Halsfascie mit oder ohne Schonung es M. omohyoideus, der Seitenlappen der Schilddrüse wird stumpf isolirt nd durch einen stumpfen Haken nach innen abgezogen. Ist ein Kropf orhanden, dann muss man den vergrösserten Schilddrüsenlappen in grösseem Umfange isoliren und die Art. thyreoid. superior doppelt unterbinden nd zwischen den Ligaturen durchschneiden. Lässt man die nun freilieenden grossen Halsgefässe mit dem N. vagus und Ramus descendens n. ypoglossi durch den äusseren stumpfen Wundhaken ebenfalls nach aussen bziehen, so gelangt man in der Tiefe auf den Oesophagus, welcher durch ie vorher eingeführte Schlundsonde leicht zu fühlen ist. Die Höhe, in elcher der Oesophagus durch Längsschnitt eröffnet wird, richtet sich nach em Sitz des Fremdkörpers oder der Strictur. Von der Oesophaguswunde us wird dann der Fremdkörper mittelst geeigneter Zange extrahirt, oder ine vorhandene Strictur durch eine eingeführte Zange dilatirt oder eventuell espalten. Gussenbauer führt eine Holsonde ein und incidirt die Strictur nit einem Herniotom.

Die Nachbehandlung nach der äusseren Oesophagotomie ist etwa olgende: Nach Extraction des Fremdkörpers oder nach Erweiterung der trictur führt man eine Schlundsonde, am besten durch die Nase bis in den Magen und lässt dieselbe behufs Ernährung des Kranken liegen. Die Oesohaguswunde kann man offen lassen oder besser durch fortlaufende Catgutnaht schliessen, die äussere Wunde wird nicht genäht, sondern mit Jodoormgaze tamponirt. Die Schlundsonde kann man auch von der Wunde aus n den Magen einführen, die äussere Wunde wird auch hier mit Jodoformgaze tamponirt. Nach 8—10 Tagen wird die Schlundsonde weggelassen, wenn die Wunde gut granulirt.

Der Verlauf ist meist günstig, die Heilung erfolgt gewöhnlich in 3 bis 6 Wochen, falls nicht bereits vor der Operation complicirende Verletzungen nd Entzündungen vorhanden waren.

Oesophagusfistel (Oesophagostomie).

Will man unterhalb einer hochsitzenden Strictur des Anfangstheils des Oesophagus oder des Pharynx eine Dauerfistel behufs künstlicher Ernährung des Kranken durch die Schlundsonde anlegen, so wird man die Wundränder der Speiseröhre durch Naht mit den eingestülpten Hauträndern vereinigen (Oesophagostomie).

Resection des Oesophagus.

Im Halstheile des Oesophagus sitzende umschriebene Carcinome kann man endlich durch äussere Oesophagotomie exstirpiren, indem man nach Czerny, wie S. 521 erwähnt, den erkrankten Theil der Speiseröhre exstirpirt.

Diese Resection des Oesophagus ist nur bei solchen umschriebenen Carcinomen indicirt, welche die Wandung des Oesophagus noch nicht überschritten haben. Kann man nach der Resection das obere und untere Ende des Oesophagus nicht durch Catgutnaht vereinigen, dann kann man nach v. Hacker und Poulsen die Halshaut zum Ersatz des resecirten Pharynx resp. Oesophagus verwenden oder man wird das untere Ende des Oesophagus

an die äussere Haut annähen und so eine Oesophagusfistel behufs künstlicher Ernährung des Kranken mit der Schlundsonde anlegen.

Resection des Pharynx, Oesophagus und Exstirpation des Kehlkopfes bei Carcinom.

Iversen hat bei ausgedehnten carcinomatösen Wucherungen im oberen Theile des Oesophagus den letzteren resp. den Pharynx und den Kehlkopf mit Glück entfernt. Zuerst wird die tiefe Tracheotomie gemacht, dann sofort der Pharynx durch Pharyngotomia subhyoidea (s. § 70 S. 350) eröffnet. Dann verticaler Schnitt über die Mitte des Kehlkopfes nach abwärts bis $1—1^1/_2$ cm von der Tracheotomiewunde entfernt, Auslösung des Kehlkopfes (s. § 106), Resection des Pharynx resp. der oberen Theile des Oesophagus, nachdem das periphere Ende des Oesophagus vorher durch Seidenfäden fixirt wurde.

Bezüglich der Anlegung einer Magenfistel (Gastrostomie) s. § 165 Operationen am Magen. —

Dritter Abschnitt.

Chirurgie des Thorax.

XIII. Verletzungen und Krankheiten des Thorax.

Angeborene und erworbene Formfehler des Thorax (Missbildungen). Verletzungen des Thorax: Contusion des Thorax. Commotio thoracica. Fracturen und Luxationen des Sternum, der Rippen und Rippenknorpel. — Wunden des Thorax. Verletzungen der Art. thoracica longa, der mammaria int. und der Art. intercostales. Unterbindung der Art. mammaria int. — Die penetrirenden Verletzungen des Thorax: Verletzungen der Pleura, der Lunge, des Pericard, des Herzens und der grossen Gefässe. — Verletzungen und Krankheiten des Ductus thoracicus. —Verletzungen und Krankheiten des Zwerchfells. — Entzündliche Processe am Thorax: Entzündliche Processe an den Weichtheilen und an den Knochen. Tuberculose und Syphilis der Rippen und des Sternum. — Resection der Rippen und des Sternum. — Intercostalneuralgie. — Entzündliche Processe im Thorax und ihre chirurgische Behandlung (Pleura, Lunge, Pericard, Mediastinum). Die Thoracocentese und Thoracotomie mit Resection der Rippen. Punction und Incision des Herzbeutels. Die chirurgische Behandlung der Lungenabscesse. — Mediastinitis. — Geschwülste der Thoraxwandung und der Brusthöhle (Pleura, Lunge, Herzbeutel, Mediastinum). — Aneurysmen der Aorta thoracica. —

§ 115.

Angeborene und erworbene Formfehler (Missbildungen) des Thorax. Angeborene Formfehler des Sternum.

Angeborene und erworbene Formfehler (Missbildungen) des Thorax. — Die Formfehler (Missbildungen) des Thorax sind theils angeboren, theils erworben.

Von den angeborenen Formfehlern, den eigentlichen Missbildungen des Thorax, erwähnen wir zuerst diejenigen des Sternums.

Das Sternum kann theilweise oder vollständig fehlen. Im letzteren Falle findet man an der Stelle des Sternums ein festes fibröses Gewebe. Zuweilen ist das Sternum nur halb vorhanden, z. B. nur auf einer Seite, sodass auf der anderen Seite die Rippen frei endigen. Sodann kommen sehr verschiedene Spaltbildungen und Löcher im Sternum vor. Die Spaltbildungen finden sich besonders im oberen Theile des Sternums oder im Processus ensiformis. Auch hat man vollständige Spaltbildungen des Brustbeins beobachtet, sodass dasselbe in seiner ganzen Ausdehnung in der Mittellinie in zwei Hälften getrennt war, deren Abstand sich bei der Inspiration

interarytaenoid., an den wahren und falschen Stimmbändern, an den Aryknorpeln, am Kehldeckel u. s. w.

Bei der laryngoscopischen Untersuchung findet man im Beginn gewöhnlich eine umschriebene oder mehr diffuse Verdickung der betreffenden Kehlkopfpartie oder mehr oder weniger charakteristische Geschwüre mit käsigem Grund. Die Zerstörungen durch tuberculöse Kehlkopfgeschwüre sind häufig beträchtlich (s. Fig. 260). Miliare Tuberkeln lassen sich gewöhnlich bei der laryngoscopischen Untersuchung nicht erkennen. In diagnostischer Beziehung empfiehlt sich vor Allem die Untersuchung des Sputums resp. des direct von den Geschwürsflächen entnommenen Secrets, auf die Gegenwart von Tuberkelbacillen. Von grösster Wichtigkeit ist es, das Verhalten der Lunge und des Allgemeinbefindens zu beachten.

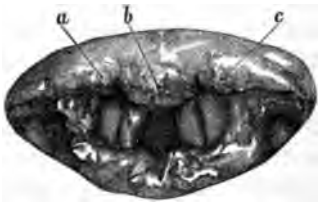

Fig. 260. Ausgedehnte Tuberculose des Kehlkopfes. *a b c* Kehldeckelreste (nach TÜRCK).

Die Symptome der Kehlkopftuberculose sind im Anfange gewöhnlich die eines hartnäckigen Catarrhs. Bei fortschreitender tuberculöser Erkrankung bestehen dann die Symptome je nach dem Sitz und dem Grade der Erkrankung in Heiserkeit bis zu vollständiger Aphonie, in Gefühl von Wundsein im Kehlkopf, in mehr oder weniger heftigem Hustenreiz und profuser Absonderung bei oft sehr erschwerter Expectoration, in Schlingbeschwerden, besonders bei Geschwüren und tuberculöser Infiltration an den Aryknorpeln und am Kehldeckel. Die Dauer der Erkrankung ist sehr verschieden, sie hängt zum Theil vom Sitz der Affection ab, insbesondere von der Möglichkeit, dauernd normal schlucken zu können, dann aber ganz besonders von dem Verhalten der Lunge und dem sonstigen Allgemeinzustand.

Die Prognose der Kehlkopftuberculose ist zum mindesten stets zweifelhaft. Bei frühzeitiger zweckmässiger Behandlung ist besonders die primäre Kehlkopftuberculose heilbar, wenn die Lungen noch gesund oder eine vorhandene Lungenerkrankung zum Stillstand kommt und der Allgemeinzustand sich bessert. Recidive sind nach einer Heilung stets zu befürchten. Am ungünstigsten ist die Prognose natürlich bei bereits vorhandener ausgesprochener Lungentuberculose oder sonstiger Organtuberculose.

Die Therapie der Kehlkopftuberculose besteht in entsprechender Localbehandlung mit besonderer Berücksichtigung des Zustandes der Lunge und des Allgemeinbefindens (s. Lehrbuch der allg. Chirurgie 2. Aufl. § 83).

Im Beginn der Tuberculose ist die Localbehandlung im Wesentlichen dieselbe, wie beim chronischen Kehlkopfcatarrh (s. S. 476). Tuberculöse Geschwüre behandelt man durch Bepinselung derselben mit 25—50—80% Milchsäure (KRAUSE), mit Adstringentien, ferner durch Einblasen von Jodoform, Borsäure, Plumb. acet. u. s. w. Ferner empfehlen sich besonders Inhalationen, Pinselungen und Einblasungen von sonstigen antiseptischen Mitteln, sie wirken sehr schmerzlindernd, vorzugsweise Carbolsäure, Kreosot und Bals. peruvian. Vor einer zu reizenden Therapie ist zu warnen. Gegen die Schmerzen bewähren sich vor Allem Einpinselungen mit 5—10% Cocainlösung oder Einblasungen von Morphium (0,015 1—2 mal täglich) mit Amylum, Jodoform oder Borsäure. Auch subcutane Injectionen einer Morphium-

Brustpartieen sind vertieft, der Breitendurchmesser des Thorax ist daher auffallend verkleinert. Dupuytren, Warren, Robert, Phocas u. A. haben besonders darauf aufmerksam gemacht, dass die rhachitische Hühnerbrust mit Vorliebe auch bei jenen Kindern entsteht, welche in Folge von Mandelhypertrophieen, adenoiden Wucherungen im Nasenrachenraum etc. ihre Respirationsmuskeln übermässig anstrengen müssen.

Die Behandlung des rhachitischen Pectus carinatum ist nur dann erfolgreich, wenn dieselbe möglichst frühzeitig stattfindet, so lange die Rhachitis noch besteht. Die Kinder müssen vor allem liegen. Die vorhandene Rhachitis ist nach allgemeinen Regeln zu behandeln (s. Allg. Chir. 2. Aufl. § 108). Neben einer zweckmässigen roborirenden Allgemeinbehandlung ist sodann eine angemessene Lungengymnastik von guter Wirkung.

Deformität des unteren Theils des Thorax in Folge von Respirationsstörung und zu starken Schnürens.

Bezüglich der Formveränderungen des Thorax bei Scoliose und Kyphose, nach Empyem u. s. w. verweise ich auf die betreffenden Paragraphen. Hier seien nur noch erwähnt die Formveränderungen des unteren Theils des Thorax mit Störungen der Brust- und Bauchorgane in Folge zu starken Schnürens, sodann die Einziehung des Processus ensiformis bei Kindern in Folge tiefer angestrengter Inspirationsbewegungen bei Respirationsbehinderung, z. B. durch hypertrophische Mandeln, durch adenoide Wucherungen im Nasenrachenraum, dann vorübergehend bei jeder Larynxstenose, z. B. in Folge von Diphtherie. —

Lungenhernien.

Lungenhernien. — Unter Lungenhernien versteht man den Durchtritt eines Theils der Lunge z. B. durch eine Lücke in den Intercostalmuskeln aus dem Thorax und nach aussen unter die Haut. Auch am Halse in der Supraclaviculargrube hat man Lungenhernien in Folge von Dilatation der emphysematösen Lungenspitzen als birn- oder apfelgrosse Tumoren vortreten sehen (Cockle, Morel-Lavallé). Die Lungenhernien sind sehr selten, sie entstehen im Anschluss an subcutane Verletzungen, nach Keuchhusten, nach emphysematösen Ausdehnungen der Lunge u. s. w. Den Vorfall der Lunge durch eine offene Thoraxwunde hat man ebenfalls als traumatische Lungenhernie bezeichnet, richtiger aber ist wohl die Benennung „traumatischer Lungenvorfall." Auch die sog. spontanen Lungenhernien entstehen im Wesentlichen durch vermehrte Exspirationskraft resp. durch vermehrtes Volumen der Lunge in Folge von starkem Husten, durch heftiges Pressen, Schreien bei Emphysem und chronischem Bronchialcatarrh. Die Lunge wird bei den spontanen Hernien durch die vermehrte Exspirationskraft durch schwache, widerstandslose Stellen besonders der vorderen Thoraxwand, namentlich des 7., 8. und 9. Zwischenrippenraumes in der Gegend der Insertionspunkte der Rippenknorpel an die Rippenknochen und in der oberen Brustapertur herausgepresst (Morel-Lavallé, Strübing). Die spontane Lungenhernie ist bald beständig, bald intermittirend, d. h. sie verschwindet zeitweilig. Zuweilen ist die Lungenhernie angeboren. Von den angeborenen Lungenhernien sind streng zu scheiden die Fälle von Ectopie der Lunge, bei welcher es sich um eine abnorme angeborene Verlagerung eines Theils des Thoraxinhaltes resp. eines Lungentheils ausserhalb der Brusthöhle handelt und nicht um ein Hervortreten von Lungengewebe durch eine pathologisch erweiterte aber normal praeformirte Oeffnung (Hochsinger).

Ectopie der Lunge.

Die Lungenhernie bildet meist eine weiche, tympanitische Geschwulst, über welcher vesiculäres Athmen hörbar ist. In der Regel ist die Lungenhernie leicht reponirbar und muss nach der Reposition durch eine entsprechende Bandage zurückgehalten werden. In geeigneten Fällen wird man die Brusthöhle durch Radicaloperation schliessen. Sodann hat sich die Therapie, z. B. bei spontanen Hernien, vor Allem gegen die Ursache zu richten, z. B. gegen Bronchialcatarrh und Emphysem. Zustände, welche wir leider oft gar nicht beseitigen können. —

§ 116. *Verletzungen des Thorax. Contusion.*

Verletzungen des Thorax. — Von den Verletzungen des Thorax seien zuerst die subcutanen Verletzungen, die Contusionen des Thorax

durch Einpinselung von 5—10% Cocainlösung oder in Chloroformnarcose vorgenommen. Letztere wird man besonders bei unruhigen Kindern anwenden. Bei Athemnoth muss schleunigst die Tracheotomie durch Spaltung des Ringknorpels und der oberen Trachealringe ausgeführt werden (Crico-Tracheotomie). Sehr zweckmässig ist die Eröffnung des Kehlkopfes mittelst Durchtrennung des Lig. crico-thyreoid., besonders wenn Gefahr im Verzuge ist. Ich habe in einem Falle, wo der Patient, als ich kam, zu ersticken drohte, in einem Zuge Haut und Lig. crico-thyreoid. durchtrennt und den halbtodten Kranken durch künstliche Respiration gerettet. Nach der Tracheotomie wird man dann den Fremdkörper vom Munde aus oder von der Trachealwunde aus zu extrahiren versuchen. Zuweilen wird die partielle oder totale Spaltung des Kehlkopfes in der Mittellinie am hängenden Kopfe nothwendig sein. Nach der Entfernung des Fremdkörpers legt man einige Tage eine Canüle in die Trachea, weil leicht durch Kehlkopfödem Erscheinungen von Larynxstenose eintreten können. Dass man auch durch die Pharyngotomia subhyoidea Fremdkörper aus dem oberen Theile des Kehlkopfes entfernen kann, haben wir bereits oben, S. 350, erwähnt.

Besteht nach einer Tracheotomie die Dyspnoe unverändert fort, dann liegt der Fremdkörper im unteren Theile der Trachea oder in den Bronchien.

Flüssige Massen in der Trachea und in den Bronchieen entfernt man durch Tieflagerung des Kopfes und Anregung der Expectoration, besonders aber durch Aussaugen mittelst eines elastischen Catheters, nachdem die Tracheotomie vorher gemacht worden ist. Durch Tieflagerung des Kopfes und energische Expectoration können auch feste Fremdkörper in die Trachea oder in den Kehlkopf geschleudert und hier extrahirt werden, oder aber sie werden ausgehustet.

Bei zugänglichen Lungenabscessen kann man den eingekapselten Fremdkörper durch Incision entfernen. —

§ 105. *Die wichtigsten Neurosen des Kehlkopfes.*

Die Neurosen des Kehlkopfes. — Die Neurosen des Kehlkopfes sollen hier nur soweit kurz besprochen werden, als sie Larynxstenose erzeugen und dadurch zur Tracheotomie Veranlassung geben.

Man unterscheidet bekanntlich Sensibilitäts- und Motilitätsneurosen. Bezüglich der ersteren, der Hyperästhesie, Anästhesie und Parästhesie (Qualitätsanomalie) der Kehlkopfschleimhaut, muss ich auf die Lehrbücher der inneren Medicin resp. der Laryngologie verweisen. Uns interessiren vor Allem die Motilitätsstörungen, welche theils als Krampfzustände, theils als Lähmungen von grosser Bedeutung für jeden Arzt sind.

Krampf der Glottisschliesser (Stimmritzenkrampf).

Wir erwähnen zunächst den Krampf der Glottisschliesser, den Stimmritzenkrampf (Laryngospasmus oder Spasmus laryngis), welcher anfallsweise zu einem krampfhaften Verschluss der Glottis führt und durch directe oder reflectorische Erregung des N. recurrens oder N. vagus oberhalb des Abganges des Recurrens hervorgerufen wird (s. auch S. 473, Nerven des Kehlkopfs). Man beobachtet den Stimmritzenkrampf am häufigsten bei schwächlichen Kindern im Alter von $^1/_2$ bis 2 Jahren, seltener bei Erwachsenen im Verlauf von Catarrhen oder bei Gemüthsbewegungen, bei Hysterie, Epilepsie, bei Reizungen des N. recurrens oder des Vagus oberhalb des Abganges des N. recurrens, z. B. durch Compression derselben durch Geschwülste, Aneurysmen u. s. w. Der Anfall ist charakterisirt durch eine plötzlich auftretende, kurz dauernde Apnoe. Zahl und Intensität der Anfälle ist sehr verschieden. Die Prognose ist nicht ungünstig,

durch etwa vorhandene Degenerationen des Herzfleisches erleichtert. Bei Ruptur der grossen Gefässe ausserhalb des Herzbeutels erfolgt sehr rasch der Tod durch innere Verblutung.

Ruptur des Oesophagus, der Trachea. Bezüglich der Verletzung des Oesophagus und der Trachea s. Chirurgie des Halses §§ 88, 92 und 93.

Ruptur des Zwerchfells. Ist ein Riss des Zwerchfells vorhanden, so kann der Exitus letalis in Folge der Respirationsbehinderung durch die in den Thorax eingedrungenen Bauchorgane (Magen, Darm oder Leber) eintreten. Nicht selten sind auch die Unterleibsorgane schwer verletzt und man findet bei der Section in der Pleura einen Erguss von Magen-Darminhalt oder abgerissene Leberstücke u. s. w. Wenn Magen oder Darm durch einen Riss des Zwerchfells in den Thorax eingetreten sind, dann sind im Wesentlichen die Erscheinungen des Pneumothorax vorhanden. Zuweilen beobachtet man auffallend geringe Functionsstörungen der Lunge und des Herzens, trotzdem Magen, Darm und Lebertheile in der Brusthöhle liegen, ja die Kranken überleben die Verletzung und bleiben noch viele Jahre mit ihrem Zwerchfellsriss resp. mit ihrer Zwerchfellshernie am Leben, ohne dass die im Thorax liegenden Dünndarmschlingen oder der Magen und die Leber die Athmung in nennenswerther Weise beeinträchtigen (s. auch § 194 Zwerchfellshernien). In solchen Fällen ist zuweilen dann später in Folge der Verletzung des in der Brusthöhle liegenden Darms oder Magens, z. B. durch eine zufällig vorgenommene Punction des Thorax, der Tod eingetreten. Hieraus folgt, dass man stets sehr sorgfältig vor der Punction den Thorax untersuchen soll.

Eine Behandlung der schweren Contusionen des Thorax ist in der Regel kaum möglich. Sehr häufig tritt der Tod sofort oder bald nach der Verletzung ein, bevor noch ärztliche Hülfe zur Hand ist. Die Behandlung ist im Wesentlichen eine symptomatische. Bei Hämothorax und Hämopericard mit entsprechender Behinderung der Respiration und der Herzthätigkeit wird man vor Allem das in der Pleura und im Pericard angesammelte Blut durch Punction oder Incision entleeren (s. die Technik dieser Operationen § 126 und 127). Im Uebrigen wird man für Ruhe des Patienten und entsprechende Diät sorgen. Bei Collapszuständen giebt man innerlich Reizmittel, Wein, Aether subcutan u. s. w. Bezüglich der Behandlung complicirender Verletzungen der Trachea, des Oesophagus, der Unterleibsorgane s. diese. —

Commotio thoracica. Commotio thoracica. — Diese seltene Form der Thoraxverletzung ist in neuerer Zeit besonders von Riedinger genauer studirt worden. Die Commotion des Thorax entsteht im Wesentlichen durch ähnliche Gewalteinwirkungen wie die Contusion, besonders durch Stoss, Schlag und Sturz aus der Höhe; es findet dabei eine Erschütterung des Thorax statt ohne nennenswerthe nachweisbare Verletzungen. Trotzdem beobachtet man zuweilen schwere Erscheinungen, z. B. nach Schlag auf das Sternum, ja es soll durch Shock der Exitus letalis erfolgt sein, ohne dass eine nennenswerthe Verletzung innerer Organe vorhanden war.

Meola und Riedinger haben die Commotio thoracica experimentell genauer studirt. Leichtere Schläge auf den Thorax sind ohne besondere Folgen, es tritt nur vorübergehend ein geringes Sinken des Blutdrucks bei jedem Schlage ein. Bei schweren Schlägen auf den Thorax sinkt der Blut-

druck aber bedeutend, die Respiration wird unregelmässig, kurz und frequent, und das Thier wird bewusstlos. Die schweren Symptome oder gar der letale Ausgang nach hochgradigerer Commotio thoracica ohne nennenswerthe Organverletzungen erklärt Riedinger durch Sinken des Blutdrucks in Folge der intrathoracischen Vagusreizung und der directen Erschütterung des Herzens sowie in zweiter Linie durch Circulationsstörungen im Gehirn in Folge der Blutdruck-Verminderung. In Folge starker Erschütterung des Herzens kann nach Riedinger diastolische Herzlähmung erfolgen.

Beim Menschen sind schwere Fälle von reiner Commotio thoracica mit Sinken des Blutdrucks, unregelmässiger Respiration, grosser Blässe, Bewusstlosigkeit, ja Tod, wie im Experiment, gewiss Ausnahmefälle, aber ihr Vorkommen wage ich nicht zu bestreiten. In der Regel handelt es sich beim Menschen um Contusionen des Thorax mit Organverletzungen desselben, oder um Combinationen von Contusion und Commotion des Thorax. Bei Commotio thoracica erholen sich die Kranken wohl gewöhnlich sehr bald nach der Verletzung, die eben erwähnten Symptome schwinden in einigen Stunden oder Tagen.

Die Diagnose einer Commotio thoracica wird man besonders dann stellen dürfen, wenn die erwähnten schweren Symptome seitens des Herzens, der Respiration und des Gehirns vorhanden sind, ohne dass nennenswerthe Verletzungen nachweisbar sind.

In therapeutischer Beziehung empfiehlt Riedinger, vor Allem die Gehirnanämie in Folge Sinkens des Blutdrucks durch horizontale oder schräge Lage des Kranken mit nach abwärts geneigtem Kopfe zu bekämpfen. Bei unregelmässiger Respiration wird man künstliche Athmung einleiten. Im Uebrigen ist die Darreichung von Wein, ferner subcutane Injection von Aether, Frottirungen des Körpers u. s. w. zweckmässig. —

§ 117. *Fracturen und Luxationen des Sternums.*

Fracturen und Luxationen des Sternums. — Die Fracturen des Sternums sind trotz der oberflächlichen Lage des Knochens sehr seltene Verletzungen, ja die seltensten aller Knochenbrüche, weil die feste Knochenmasse des Brustbeins zu elastisch zwischen die Rippenknorpel eingefügt ist. Esserer konnte das Brustbein bei jugendlichen Individuen mit 60—100 kg belasten und es dadurch bis an die Wirbelsäule andrücken, ohne dass es brach. Am häufigsten entstehen die Fracturen des Sternums durch indirecte Gewalt, durch welche die Wirbelsäule übermässig gebeugt oder gestreckt wird, sodass das Sternum zusammengeknickt oder auseinander gerissen wird. Sodann entstehen indirecte Fracturen des Sternums durch Fall oder Schlag auf den Kopf mit Herabdrückung des Kinns gegen das Manubrium sterni und durch Fall auf die Schulter. Auch durch Muskelwirkung, z. B. in Folge heftiger Contractionen der Bauchmuskeln beim Heben schwerer Lasten, bei Kreissenden oder beim Erbrechen hat man Abreissen des Proc. ensiformis und auch Querfracturen des Manubrium sterni beobachtet. Wird die Wirbelsäule stark nach hinten überstreckt und wird dabei das Sternum fracturirt, auseinandergerissen, dann ist auch hier die Contraction der Muskeln ebenfalls von Bedeutung.

Die selteneren Fracturen durch directe Gewalt beobachtet man nach Ueberfahrenwerden, nach Quetschung durch die Puffer von Eisenbahnwagen etc.

Am häufigsten sind die vollständigen, quer oder leicht schräg verlaufenden Fracturen im oberen und mittleren Theile des Corpus sterni. Seltener sind die Fracturen im unteren Theile des Corpus sterni, am Manubrium und am Processus ensiformis.

Bei Querfractur kann jede Dislocation fehlen, ist sie vorhanden, dann ist das untere Fragment am häufigsten nach vorne dislocirt und am oberen Bruchstück in die Höhe geschoben. Auch die entgegengesetzte Dislocation oder nach vorne offene Winkelstellung hat man beobachtet.

Erfolgt die Trennung des Knochens in den Halbgelenken des Corpus sterni mit dem Manubrium und dem Processus ensiformis, so bezeichnen wir diese Verletzungen als Diastase oder Luxation.

Zuweilen sind die Fracturen unvollständig, man findet dann Infractionen oder Fissuren an der vorderen oder hinteren Fläche des Sternums. In einzelnen Fällen hat man Längsfracturen des Sternums beobachtet.

Die Fracturen des Brustbeins sind in Folge der meist schweren Gewalteinwirkung gewöhnlich durch andere schwere Verletzungen complicirt, besonders durch Fracturen der Rippen, des Schlüsselbeins, der Wirbelsäule und des Beckens, ferner vor Allem durch Organverletzungen im Thorax und Abdomen. Im Thorax kommen am häufigsten Verletzungen des Herzbeutels, des Herzens und der Lunge vor. Grössere Blutextravasate im Mediastinum können besonders auch durch Zerreissung der Art. und Vena mammaria interna entstehen (Hämomediastinum).

Die Symptome der Fractur des Sternums sind in der Regel — besonders bei Vorhandensein einer Dislocation der Fragmente, so deutlich, dass die Diagnose nicht schwer ist. Die letztere kann eigentlich nur schwanken zwischen Fractur und Luxation in den beiden gelenkartigen Verbindungen des Corpus sterni mit dem Manubrium und dem Processus ensiformis. Wenn die gewöhnliche, oben erwähnte Dislocation vorhanden ist, dann sieht man sofort die abnorme Hervorragung resp. Vertiefung am Brustbein. Zuweilen bewegen sich die Fragmente bei der Respiration deutlich hin und her, sie gleiten z. B. über einander. Gewöhnlich wird der Kopf und Hals von den Verletzten steif und nach vorne geneigt gehalten und jeder Versuch, den Körper zu strecken, tief zu athmen, wird wegen des grossen Schmerzes vermieden. Crepitation lässt sich am besten nachweisen durch Auflegen der Hand oder durch Aufsetzen eines Stethoskops bei tiefer Inspiration, wenn die Fragmente nicht von einander dislocirt sind. Oft geben die Kranken an, dass sie selbst bei der Entstehung der Fractur deutlich ein Brechen des Knochens gefühlt resp. gehört haben.

Die Prognose der nicht complicirten einfachen Sternalfracturen ist gewöhnlich gut, sie heilen in der Regel durch knöchernen Callus innerhalb 4 Wochen ohne Functionsstörung. Bei deformer Fracturheilung mit beträchtlicherer Verschiebung der Fragmente können allerdings in Folge der Raumbeengung des Thorax und durch Compression des N. phrenicus oder beider N. phrenici Functionsstörungen, besonders Athembeschwerden, Hustenreiz und Herzklopfen entstehen. Mitralstenose in Folge von Verletzung des Herzens nach deform geheilter Sternalfractur beobachtete Ritter.

Entscheidend für den Ausgang einer Sternalfractur sind die oben er-

wähnten Nebenverletzungen, besonders der Lunge, des Herzens, der Art. mammaria int., der Wirbelsäule, des Rückenmarks u. s. w. Auch durch Eiterung mit Fortsetzung auf das Mediastinum, den Herzbeutel und die Pleura können im Anschluss an nicht aseptisch behandelte complicirte Sternalfracturen schwere Gefahren entstehen (s. auch penetrirende Verletzungen der Brustorgane S. 538).

Die Behandlung ist bei nicht dislocirten Sternalfracturen sehr einfach. Der Patient muss sich möglichst ruhig verhalten und jede übermässige Bewegung des Thorax vermeiden. Complicirte Fracturen werden natürlich streng antiseptisch behandelt (s. auch Lehrbuch der allgemeinen Chirurgie 2. Aufl. S. 473).

Ist eine Dislocation vorhanden, so soll man versuchen, dieselbe zu beseitigen, z. B. durch Druck auf das nach vorne dislocirte Fragment, durch Ueberstreckung der Wirbelsäule u. s. w. Sehr zweckmässig ist es, in den Rücken des Kranken ein Rollkissen zu legen oder ihn in eine Rauchfuss'sche Schwebe zu lagern. Freilich ist es meist schwierig, die normale Stellung der Fragmente nach der Reposition zu erhalten, da die Dislocation leicht wieder eintritt. Aber wenn auch die Fragmente in dislocirter Stellung einheilen, so resultiren hieraus gewöhnlich keine Functionsstörungen und die Fragmente heilen knöchern zusammen. Nur wenn in Folge hochgradiger Deformität der Fracturstelle schwere Störungen z. B. von Seiten des Herzens und der Lunge vorhanden sind, wird man unter antiseptischen Cautelen die Fracturstelle blosslegen und die Lage der Fragmente eventuell durch Knochennaht, Vernagelung oder durch Resection bessern. Entsteht Eiterung bei complicirten Fracturen, so wird man vor Allem Eitersenkungen nach dem Mediastinum und der Pleura verhüten.

Bezüglich der Behandlung der Complicationen, besonders der Verletzungen der Lunge, des Herzens, der Art. mammaria int., der Wirbelsäule u. s. w. s. die betreffenden Paragraphen. —

Luxationen am Sternum.

Luxationen am Sternum. — Die Diastasen oder Luxationen des Halbgelenks zwischen Manubrium und Corpus sterni werden von manchen Autoren zusammen mit den Fracturen abgehandelt und mehr als Knochenbrüche angesehen. Dasselbe gilt von den Diastasen im Halbgelenk zwischen Corpus sterni und Processus xiphoides. Jedenfalls entstehen die Fracturen des Sternums und die Diastasen der beiden genannten Halbgelenke durch dieselben Ursachen. Nach Rivington sind die Diastasen in dem Halbgelenk zwischen Corpus sterni und Manubrium häufiger, als die eigentlichen Fracturen. Die Symptome sind genau dieselben wie bei Fractur, auch bei Luxation ist gewöhnlich das Corpus sterni vor das Manubrium dislocirt. Petersen hat eine Luxation im Gelenk zwischen Manubrium und Corpus sterni gleichzeitig mit Luxation zwischen zwei oberen Brustwirbeln beobachtet, es handelte sich in diesem Falle also um eine Verschiebung zwischen dem oberen und mittleren Theile des Brustkorbes.

Die Behandlung der Diastasen oder Luxationen am Sternum ist im Wesentlichen dieselbe, wie wir sie oben für Fracturen des Brustbeins angegeben haben. —

§ 118.

Fracturen und Luxationen der Rippen.

Fracturen und Luxationen der Rippen. — Die sehr elastischen und stark gebogenen Rippen sind fest zwischen Brustbein und Brustwirbel-

säule eingefügt. Die sieben (wahren) oberen Rippen setzen sich bekanntlich direct an das Brustbein an, während die 8. bis 10. Rippe nur indirect mit dem Sternum verbunden sind, da sie sich mit dem unteren Rande der nächst oberen Rippe verbinden. Die 11. und 12. Rippe endigen frei.

In Folge ihrer grossen Elasticität und ihres festen Knochengefüges vermögen die Rippen beträchtlichen Gewalteinwirkungen zu widerstehen. Am grössten ist die Elasticität kindlicher Rippen, während dieselbe mit dem zunehmenden Alter abnimmt. Bei Kindern kann man den Thorax durch Belastung des Brustbeins bis zur Berührung desselben mit der Wirbelsäule zusammenpressen, ohne dass eine Fractur erfolgt, vielmehr federn die Rippen wie Sprungfedern nach Aufhören des Drucks in ihre normale Lage zurück. An der Leiche eines kräftigen 30jährigen Mannes erzeugte Messerer durch Belastung mit 200 kg eine Rippenfractur, während bei einer 82jährigen Frau schon 40 kg genügten.

Trotzdem kommen Rippenfracturen in Folge ihrer exponirten Lage sehr häufig vor, Gurlt giebt ihre Häufigkeit auf nahezu 16% aller Fracturen an, nur die Brüche des Vorderarms, Unterschenkels und des Schlüsselbeins werden häufiger beobachtet. Am häufigsten sind die Rippenfracturen bei Männern, weil sie mehr Gefahren ausgesetzt sind, dann bei älteren Personen, bei Kindern kommen sie in Folge der oben erwähnten grossen Elasticität der Rippen nur sehr selten vor. Nach Shaw besitzen alle Individuen mit Krankheiten des Herzens und der Gefässe auffallend brüchige Rippen. Aus diesem Umstande erklärt Shaw auch die so häufigen Rippenfracturen bei Geisteskranken. Vorzugsweise werden die mittleren, am meisten exponirten Rippen von Verletzungen betroffen und zwar besonders die 4. bis 8.; am häufigsten bricht die 7. und am seltensten die 1. bis 3. Rippe in Folge ihrer geschützteren Lage.

Die Rippenfracturen entstehen durch directe und indirecte Gewalt. Wird eine Rippe durch directe Gewalt, z. B. durch Stoss oder Schlag gebrochen, so werden die Fragmente nach einwärts getrieben und die Pleura und die Brustorgane können sehr leicht verletzt werden. Die Fracturen durch indirecte Gewalt, z. B. durch Compression des Thorax in toto, entstehen dadurch, dass die Rippen über das Maass ihrer Elasticität hinaus gebogen werden. Bei indirecten Rippenfracturen ist die Gefahr einer Verletzung der Pleura und der Brustorgane durch die nicht nach innen, sondern nach aussen gebogenen Fragmente viel geringer. Die indirecten Rippenfracturen finden sich am häufigsten in der Mitte des Knochens, aber auch nach vorne und hinten von der Mitte, ja am Rippenhalse und hinter dem Angulus. Der Sitz der Fractur hängt sehr wesentlich von der Richtung der Gewalteinwirkung ab. Häufig sind mehrere Rippen gebrochen und nicht selten findet sich im vorderen und hinteren Theile einer Rippe ein Bruch (Stückbruch).

In seltenen Fällen entstehen Rippenbrüche durch heftige Muskelcontractionen, z. B. bei starkem Husten, Niesen, dann bei Kreissenden während des Partus u. s. w. Im Allgemeinen sind Rippenfracturen durch Muskelzug nur dann möglich, wenn ihr Knochengefüge in Folge abnormer Sprödigkeit oder Weichheit an Widerstandsfähigkeit gelitten hat, wie z. B.

im höheren Alter, nach langwierigen erschöpfenden Krankheiten oder in Folge von Osteomalacie u. s. w.

Die Rippenbrüche sind meist Quer- oder Schrägbrüche. Ziemlich häufig beobachtet man unvollständige Fracturen sog. Infractionen. Subcutane Splitterbrüche sind relativ selten. Complicirte Rippenfracturen mit Verwundung der Weichtheile entstehen besonders durch Schuss- oder Hiebverletzungen und wird bei diesen Verletzungen der Thorax eröffnet, so sind damit alle Gefahren einer penetrirenden Brustverletzung gegeben. Bei der Lehre von den penetrirenden Verletzungen des Thorax (§ 120) werden wir auf diese offenen Rippenfracturen näher eingehen, hier sehen wir von der genaueren Schilderung derselben ab. Zuweilen ist, wie oben erwähnt, nur eine innere Wunde vorhanden, indem die Fragmente besonders bei directer Gewalteinwirkung die Pleura zerrissen haben.

Bei allen Rippenbrüchen kommen die Nebenverletzungen, vor Allem die der Pleura, der Lunge und des Herzens in Betracht. Ist die Pleura costalis zerrissen, was sehr häufig stattfindet, so entsteht ein gewöhnlich mässiger Hämothorax, besonders wenn auch die Pleura pulmonalis und das angrenzende Lungengewebe verletzt sind. Im letzteren Falle beobachtet man oft auch Pneumothorax in Folge Austritts von Luft aus dem Lungenriss in die Pleura. Aber dieser Pneumothorax ist bei subcutanen Rippenfracturen gewöhnlich gering, weil der Lungenriss rasch verklebt. Luftansammlung (Emphysem) im Unterhautzellgewebe in der Umgebung der Fracturstelle entsteht bei subcutanen Rippenfracturen in der Regel dann, wenn die Lunge in der Gegend des Rippenbruchs mit der Pleura costalis verwachsen war. In Folge der Lungenverletzung entsteht zuweilen ein grösseres Blutextravasat in der Lunge und in Folge von Mikrobeninfection kann es zu Entzündung und Eiterung der Lunge und Pleura kommen.

In seltenen Fällen sind die Rippenfracturen durch Verletzungen des Pericardium, des Herzens, des Diaphragma und der Baucheingeweide (Leber, Milz, Darmcanal) complicirt. Endlich hat man zuweilen in Folge Zerreissung der Intercostalgefässe tödtlichen Ausgang bebachtet.

Die Symptome der Rippenfracturen bestehen vor Allem in Schmerz an der Bruchstelle, besonders beim kräftigeren Athmen, beim Husten, Niesen und bei Fingerdruck. Charakteristisch für Rippenfractur ist auch, dass dieser Schmerz an der Bruchstelle besonders dann zunimmt, wenn man den ganzen Thorax im queren oder sagittalen Durchmesser senkrecht zur Verletzungsstelle comprimirt. Crepitation kann oft gefühlt werden, wenn man die flache Hand auf die schmerzhafte Stelle legt und den Patienten nun tiefer athmen lässt. Auch durch Aufsetzen eines Stethoscops auf die verletzte Stelle oder durch Auscultation mit dem aufgelegten Ohre kann man oft Crepitation hören. Sonstige Fractursymptome ausser Schmerz und Crepitation sind bei subcutanen Rippenfracturen gewöhnlich nicht vorhanden und da Crepitation oft fehlt, so ist es erklärlich, dass Rippenfracturen leicht übersehen werden oder dass man fälschlich eine Rippenfractur diagnosticirt, wo gar keine vorhanden ist. Eine äussere Deformität ist gewöhnlich nur dann vorhanden, wenn mehrere Rippen gebrochen sind. Die etwa vorhandene abnorme Beweglichkeit ist sehr trügerisch und für die Diagnose gewöhnlich nicht zu verwerthen.

Durch Percussion und Auscultation wird man sich Gewissheit verschaffen, ob Lunge und Pleura verletzt sind, ob z. B. ein Hämo- oder Pneumothorax vorhanden ist. Bei beträchtlicherer Verletzung des Lungengewebes beobachtet man blutige Sputa. Trockene pleuritische Reibegeräusche sind gewöhnlich im weiteren Verlauf einer jeden Rippenfractur vorhanden. Hautemphysem bei subcutanen Rippenfracturen tritt gewöhnlich auf, wenn, wie oben erwähnt, die in der Umgebung der Fracturstelle adhärente Lunge verletzt wurde.

Die Prognose einer einfachen Rippenfractur ohne Complication ist durchaus günstig, stets tritt knöcherne Heilung ein. Der Ausgang hängt vor Allem von den Nebenverletzungen ab. Die Pleura- und Lungenwunden heilen bei subcutaner Verletzung in der Regel aseptisch, Blut und Luft im Thorax werden allmählich resorbirt. Eiterige Pleuritis und Lungenentzündungen können aber in jenen Fällen auftreten, wenn bereits Lungenkrankheiten in Folge von Mikroben-Infection vorhanden sind, z. B. bei Bronchitis, Bronchiectasie etc.

Die Behandlung der Rippenfracturen besteht in möglichster Immobilisirung der Fragmente durch Ruhigstellung der betreffenden Thoraxhälfte, um die Heilung des Bruchs zu beschleunigen und dem Patienten die Schmerzen zu lindern. Eine Dislocation, welche etwa zu reponiren wäre, ist gewöhnlich nicht vorhanden. Jedenfalls ist es im Allgemeinen besser, eine etwa vorhandene Dislocation ruhig zu belassen, als sie, wie man vorgeschlagen hat, durch operative Massregeln zu beseitigen, da sie gewöhnlich von selbst verschwindet. Zu operativem Eingreifen gegen die Fractur als solche, z. B. zu Resection und Knochennaht der Fragmente, dürfte nur ausnahmsweise Gelegenheit gegeben sein. Das zweckmässigste Mittel, die Fracturstelle resp. die betreffende Thoraxhälfte möglichst zu immobilisiren, besteht in der Anlegung von Gummibinden um den Thorax oder von etwa zwei bis drei fingerbreiten Heftpflasterstreifen, welche vom Sternalrande bis zur Wirbelsäule verlaufen. Die Heftpflasterstreifen werden von unten nach oben angelegt und so, dass sie sich zur Hälfte decken. Bettruhe ist nicht nothwendig, im Gegentheil, die Patienten fühlen sich in sitzender oder in aufrechter Stellung wohler. Gegen den Hustenreiz giebt man innerlich etwas Morphium. Bezüglich der Behandlung etwaiger Complicationen von Seiten der Brustorgane (Pleura, Lunge, Gefässe, Pericard, Herz) oder der Baucheingeweido (Zwerchfell, Leber, Magen, Darmcanal etc.) verweise ich auf die Verletzungen dieser Organe. Bei alten, decrepiden Individuen soll man die Gefahr von Lungenhypostase und Lungenödem im Auge behalten. In Folge deformer Fracturheilung kommt es zuweilen zu Neuralgieen der Intercostalnerven, dieselben werden am sichersten durch operative Entfernung des deformen Callus, durch Dehnung oder durch Neurectomie des betreffenden N. intercostalis beseitigt (s. § 125). —

Fracturen der Rippenknorpel.

Fracturen der Rippenknorpel kommen am häufigsten im höheren Alter vor, wenn sie mehr oder weniger verknöchert sind, seltener bei jugendlichen Individuen. Im letzteren Falle hat man am häufigsten Fracturen des 6. bis. 8. Rippenknorpels beobachtet, und zwar besonders in der Nähe des Ueberganges des Rippenknorpels in die eigentliche Rippe. Am häufigsten kommen reine Querbrüche vor. Die Ursachen, Complicationen und

von Jodoformgaze unter das Schild der Canüle und sodann besonders in der sachkundigen Pflege des Kranken durch eine geschulte Wärterin. Vor Allem ist dafür zu sorgen, dass sich die Canüle nicht verstopft und dass die Zimmerluft nicht zu kalt und nicht zu trocken ist. Man bedeckt daher die Wunde und die Canüle mit feuchter Gaze oder mit einem durchlässigen warmen Schwamm und durch Dampfspray, durch Inhalationsapparate oder durch Aufhängen von Leinwandstücken, welche mit 1—2% Carbolsäure angefeuchtet sind, erhält man die Zimmerluft feucht. Die Ernährung des Kranken besteht in kräftiger flüssiger Kost, ganz besonders empfiehlt sich die Darreichung von Wein. Um die Canüle durchgängig zu erhalten, genügt es nicht, nur die innere Röhre zeitweilig herauszunehmen und zu reinigen, sondern man muss zuweilen auch die äussere Canüle vollständig entfernen, um die am unteren Ende oft vorhandenen Secretkrusten zu entfernen. —

Nachkrankheiten nach der Tracheotomie. Schlucklähmung.

Nachkrankheiten nach der Tracheotomie. — In Folge der diphtheritischen Lähmung der Gaumenmuskeln und der sensiblen Nerven des Kehlkopfeinganges fliessen die getrunkenen Flüssigkeiten zuerst häufig durch den Kehlkopf in die Trachea und zur Trachealwunde heraus. Diese Schlucklähmung schwindet gewöhnlich bald von selbst. Am besten beschränkt man die Diät auf Milch und Wein. In schweren Fällen von Schlucklähmung muss man die Ernährung durch die Schlundsonde und durch ernährende Klystiere vornehmen. —

Diphtherie der Trachealwunde.

Ziemlich häufig wird auch die Tracheotomiewunde nach Diphtherie diphtheritisch. Diese Wunddiphtherie hat eine ziemlich günstige Prognose, sie wird nach den in der Allgem. Chir. 2. Aufl. §. 72 angegebenen Regeln behandelt. —

Nachblutungen.

Nachblutungen im Verlauf der Nachbehandlung kommen zuweilen vor, dieselben stammen entweder aus der Wunde oder aus der Trachealschleimhaut, dieselben können durch Verblutung oder durch Hineinlaufen des Blutes in die Lunge mit nachfolgender Erstickung rasch zum Tode führen. Sodann sind besonders bemerkenswerth die Nachblutungen in Folge von Arrosion der Vena anonyma, Carotis, Vena jugularis, Art. anonyma durch Druck der Canüle nach Tracheotomia inferior, in Folge von Eiterungen u. s. w. (Körte, Gnändiger, Bayer, Frühwald, F. Ganghofner, Maas). Fast ausnahmslos handelt es sich in diesen Fällen um die Tracheotomia inferior. Zuweilen stammen diese tödtlichen Nachblutungen auch aus der Lunge. —

Emphysem der Tracheotomiewunde.

Zuweilen entsteht Emphysem in der Umgebung der Tracheotomiewunde in Folge Ausströmens von Luft neben der Canüle in das umgebende Bindegewebe. Dieses Emphysem ist in der Regel unbedeutend und ohne besondere Bedeutung.

Von ungünstiger Prognose ist dagegen ein bei schwerer Diphtherie auftretendes Emphysem, welches sich weit ausbreiten kann und nach Virchow und P. Güterbock wahrscheinlich aus dem interlobulären Bindegewebe der Lunge stammt.

Auch die bei schwerer Wunddiphtherie sich ansammelnden fauligen Gase sind von ungünstiger Vorbedeutung. —

Entfernung der Trachealcanüle und ihre Erschwerung.

Die Trachealcanüle bleibt so lange liegen, bis die Ursache der Tracheotomie, also z. B. die Larynxstenose bei Diphtherie, gehoben ist. Je früher die Canüle entfernt werden kann, um so besser, bei Diphtherie kann man oft schon am 2.—3. Tage die Canüle zeitweise weglassen. Definitiv wird die Canüle je nach der Art des Falles meist am 4.—8. Tage entfernt. Nach Entfernung der Canüle erfolgt gewöhnlich sehr rasch in wenigen Tagen die vollständige Heilung der Trachealwunde. Zuweilen stösst die Entfernung der Canüle auf Schwierigkeiten, besonders bei lang anhaltender Diphtherie mit andauernder Neubildung von Membranen, bei recidivirender Diphtherie, bei subacuter und chronischer Schwellung der Schleimhaut im Bereich der Stimmbänder meist unterhalb derselben (Chorditis inferior), bei Erschlaffung der vorderen Trachealwand, bei Verbiegungen der Trachea, bei Compression der Trachea von aussen, bei Stimmbandlähmungen, Spasmus glottidis, am häufigsten bei Granulomen, Narbenstenosen und sonstigen Stricturen.

Stimmbandlähmung.

Die Stimmbandlähmung ist gewöhnlich durch Aphonie charakterisirt, sie geht in der Regel, wie andere diphtheritische Lähmungen, von selbst zurück. Nur bei längerer Dauer ist die electrische Behandlung der Stimmbandmuskeln indicirt (s. Stimmbandlähmungen S. 490).

Granulome nach der Tracheotomie.

Die Granulome, die weitaus häufigste Ursache einer erschwerten oder behinderten Entfernung der Canüle, bilden sich zuweilen nach der Tracheotomie. Jedenfalls sind die

keine aseptische Heilung erfolgt, wenn Eiterung eintritt, dann können unter den Thoraxmuskeln ausgedehnte Eitersenkungen erfolgen und es kann, auch ohne continuirliche Ausbreitung der Eiterung, durch Verschleppung der Eitermikroben, mittelst der Lymphbahnen Eiterung in der Pleura (Pleuritis purulenta, Empyem) entstehen. Auch nach Erysipel, welches im Anschluss an eine nicht aseptisch behandelte, nicht penetrirende Thoraxwunde auftritt, beobachtet man zuweilen Empyem.

Besonders durch Schuss- und Hiebwunden werden auch die knöchernen Theile des Thorax verletzt. Der Verlauf der Schusscanäle ist am Thorax zuweilen überraschend. So hat man in seltenen Fällen z. B. sog. Contourschüsse beobachtet, bei welchen besonders Rundkugeln, seltener Lang- oder Spitzkugeln den Thorax unter der Haut umkreisen und an der entgegengesetzten Stelle austreten oder hier liegen bleiben. Man hat äussere und innere Contourschüsse an der äusseren und inneren Thoraxwand unterschieden. König und Riedinger haben wohl Recht, wenn sie meinen, dass man das Vorkommen dieser Contourschüsse sehr übertrieben hat, dass dieselben meist auf Beobachtungsfehlern beruhen. Nach klinischen Beobachtungen und Experimenten von W. Koch, Klebs u. A. wissen wir, dass Schüsse den Thorax von vorne nach hinten durchsetzen können, ohne die Brustorgane zu verletzen und dass dieselben doch keine Contourschüsse sind. Die nicht penetrirenden Schusswunden verlaufen bei antiseptischer Behandlung durchaus günstig. Die Kugeln heilen oft ein, senken sich dann später zuweilen und kommen an anderen Körperstellen zum Vorschein. Häufig sind auch sonstige Fremdkörper, wie Knöpfe, Bestandtheile der Kleidung u. s. w. mit eingedrungen und veranlassen Eiterung.

Von besonderer Wichtigkeit ist die Verletzung der Blutgefässe, der Art. thoracica longa, mammaria int. und der Art. intercostales (s. unten).

Die Verletzungen der Knochen (Rippen, Sternum, Schlüsselbein, Scapula, Wirbelsäule), z. B. bei Schussverletzungen, bestehen entweder in leichten Streifungen oder die Knochen sind einfach fracturirt oder aber in einzelne Splitter zertrümmert.

Die Behandlung der nicht penetrirenden Thoraxwunden geschieht nach allgemein gültigen Regeln und unter strenger Beobachtung der antiseptischen Cautelen (s. Allg. Chirurgie). Wenn bei Schussverletzungen die Kugel nachweisbar ist, so wird sie sofort entfernt. Beim Gebrauch der Sonde ist Vorsicht anzuwenden, dass die Pleura nicht durchstossen wird. Auch sonstige Fremdkörper, vollständig abgetrennte Knochensplitter sind zu entfernen u. s. w. Bei Eitersenkungen sind reichliche Incisionen an den tiefsten Stellen der Abscesse nothwendig. Die Behandlung complicirender offener Knochenverletzungen geschieht nach den in der Allg. Chirurgie 2. Aufl. S. 473 ff geschilderten Grundsätzen, sie verlaufen unter antiseptischer Behandlung durchaus günstig. —

Verletzung der Art. thoracica longa.

Die Verletzung der Art. thoracica longa ist nicht so zu fürchten, wie die der Art. mammaria int. und der Art. intercostales. In einem Falle sah ich bei einem Bluter eine bedrohliche Blutung aus der Art. thoracica longa, das Gefäss war in der Wunde nicht aufzufinden, es war ein ganz beträchtliches Blutextravasat vorhanden, die Blutung stand durch

Compressionsverband und der bereits äusserst anämische Kranke wurde gerettet. —

Verletzung der Art. mammaria int.

Verletzung und Unterbindung der Art. mammaria int. — Die Art. mammaria int. entspringt bekanntlich aus der Art. subclavia gegenüber der Art. vertebralis und verläuft etwa 1 cm weit vom Sternalrande entfernt vor der Pleura costalis und der Fascia endothoracica hinter den Rippen nach abwärts und theilt sich in der Gegend des 6. Rippenknorpels in die Art. musculo-phrenica und Art. epigastrica sup., welche letztere mit der Art. epigastrica inf. anastomosirt. Zuweilen hat man tödtliche Blutung aus der Art. mammaria int. gesehen, besonders nach Verletzung derselben durch Stich- und Schussverletzungen, aber auch nach Arrosion der Arterie durch eiterige Entzündung der Mamma (Mastitis), wie z. B. in einem Falle von Pirogoff. Bei Blutung nach Innen in das Mediastinum (Hämomediastinum) kann die Diagnose der Verletzung sehr schwierig, ja unmöglich sein; der Sitz der Verletzung, die zunehmende Anämie und Druckerscheinungen im Thorax sind bei Blutung nach Innen für die Diagnose von Wichtigkeit. Die Verletzung der Art. mammaria int. ist meist mit anderen Verletzungen, besonders der Pleura und des Pericardiums complicirt und so erklärt sich wohl die hohe Mortalität, welche nach Voss 68% beträgt. Die Mortalität der isolirten Verletzung der Arterie ist bei weitem nicht so hoch. Zuweilen entstehen nach Verletzungen der Art. mammaria int. Aneurysmen.

Unterbindung der Art. mammaria int.

Die Unterbindung der Art. mammaria int. ist in der Wunde oft nicht möglich, weil sich ihre Enden hinter die Rippen zurückgezogen haben. In solchen Fällen wird man die beiden betreffenden Rippenknorpel reseciren oder das Gefäss in dem nächsten oberen und unteren Zwischenrippenraum aufsuchen. Man muss beide Enden der Arterie unterbinden, weil sonst, wie auch Madelung u. A. besonders hervorgehoben haben, wegen der Anastomosen mit der Art. epigastrica inf. Nachblutungen aus dem unteren Ende entstehen.

Fig. 287. Unterbindung der Art. mammaria int.

Man findet die Mammaria int., indem man in dem betreffenden Intercostalraume einen Schnitt vom Sternalrande mitten im Intercostalraume parallel den Rippen nach aussen macht (s. Fig. 287). Nach Durchtrennung der Haut, des Musculus pectoralis major und der beiden Intercostalmuskeln findet man die Arterie mit 1 oder 2 Venen auf der Fascia endothoracica im praepleuralen Bindegewebe.

Verletzung der Art. intercostales.

Auch die Verletzung der Art. intercostales kann zu lebensgefährlichen Blutungen Veranlassung geben. Durch Arrosion der Arterien bei Rippencaries sind ebenfalls beträchtliche Blutungen entstanden. In jedem Rippenraum finden sich bekanntlich zwei Arterien, am oberen und unteren Rande der Rippe. Die Arteria intercostalis am unteren Rippenrande, im Sulcus der hinteren Rippenfläche ist die grössere (Art. intercostalis posterior). Unter der Arterie liegt der Nerv und vor ihr die Vene. Die Verletzung der Art. intercostales anteriores ist ungefährlich. Am ungünstigsten sind die Verletzungen der Art. intercostales posteriores in

der Nähe der Wirbelsäule, nach Riedinger hatten von 15 Fällen 11 im amerikanischen Kriege einen tödtlichen Ausgang. Ist die Pleura eröffnet, dann entsteht ein entsprechender Hämothorax.

Die Blutstillung bei Verletzung der Art. intercostales posteriores geschieht am besten durch Ligatur der Arterie in der Wunde central und peripher von der Verletzung nach Abhebelung des Periosts und Resection des betreffenden Rippenrandes. —

§ 120. *Die penetrirenden Verletzungen des Thorax.*

Die penetrirenden Verletzungen des Thorax. — Die penetrirenden Verletzungen des Thorax, d. h. mit Eröffnung der Pleura, sind stets als ernstere Verletzungen zu betrachten, wenn auch gegenwärtig ihre Prognose seit der antiseptischen Periode der Chirurgie viel besser geworden ist.

Bei den penetrirenden Verletzungen des Thorax kommen in Betracht die Verletzungen der Pleura, der Lungen, des Pericard, des Herzens, des vorderen und hinteren Mediastinums und der grossen Gefässe. Bezüglich der Verletzung der Trachea, des Oesophagus und der Wirbelsäule verweise ich auf die betreffenden Paragraphen.

Verletzungen der Pleura.

I. Verletzungen der Pleura. — Die Verletzung der Pleura betrifft entweder nur die Pleura parietalis oder auch die Pleura pulmonalis und die Lungen. Die Verletzung der Pleura geschieht besonders durch Schnitt-, Stich- und Schusswunden, durch schwere Quetschungen mit Rippenfracturen z. B. bei Verschüttungen, Ueberfahrenwerden u. s. w. Bei Stichverletzungen kann die Spitze des verletzenden Instrumentes (Messer, Dolch, Bajonett, Lanze u. s. w.) abbrechen. Bei allen den Thorax senkrecht treffenden Stichwunden werden Lunge, Herz und grosse Gefässe eher verletzt, als bei den schräg — tangential — eintretenden Stichverletzungen. Bei Schussverletzungen wird die Pleura oft nicht durch die Kugel, sondern durch die Fragmente und Knochensplitter der Rippenfracturen nachträglich eröffnet. Wie Arnold, Socin, Riedinger mit Recht hervorheben, tritt bei gleichzeitiger Verletzung der Pleura costalis und pulmonalis eine raschere Verklebung der Wunden ein, als bei isolirter Verletzung der Pleura costalis. Bei gleichzeitiger Verletzung der Pleura pulmonalis ist der Grad, die Tiefe der Lungenwunde von grosser prognostischer Bedeutung.

Der Verlauf einer Eröffnung der Pleurahöhle hängt theils von den Nebenverletzungen, theils von dem Umstande ab, ob die Wunde im Thorax offen bleibt oder sich nach der Verletzung sofort schliesst. Im ersteren Falle bei offener Communication des Thorax wird die Lunge der betreffenden Thoraxhälfte sofort durch die von aussen eindringende Luft comprimirt, sie collabirt und functionirt nicht — es besteht ein Pneumothorax.

Pneumothorax.

Bei Pneumothorax ist die betreffende Thoraxwand ausgedehnt, die Rippen sind auseinandergedrängt, die Intercostalräume vorgewölbt, nicht selten ist hochgradige Dyspnoe vorhanden. Die Percussion ergiebt tympanitischen Schall und die Auscultation lehrt, dass die Athmung fehlt oder dass nur schwache unbestimmte Respiration vorhanden ist. Bei gleichzeitiger Flüssigkeitsansammlung hört man, wenn man den Kranken schüttelt, Succussionsgeräusche, d. h. Plätschern, ferner Tropfenfallen mit metallischem Nachhall.

Ist aber die Lunge, wie so häufig, mit dem Thorax oder dem Zwerch-

fell verwachsen, dann ist dieselbe natürlich durch die in den Thorax eingedrungene Luft nur so weit collabirt, als es die vorhandenen Verwachsungen gestatten, sie functionirt dann noch, so weit es möglich ist, weiter und der physikalische Befund ist dem entsprechend.

Mit der in den Thorax eingedrungenen Luft dringen auch Infectionskeime, Mikroben in den Thorax und veranlassen hier unter Umständen Entzündung und Eiterung, besonders auch Verjauchung der im Thorax befindlichen Blutmassen, es entsteht eine eiterige Pleuritis, ein Empyem, ein Pyothorax, bei Ansammlung von Eiter und Luft ein Pyo-Pneumothorax und der Tod kann erfolgen durch Compression der Lungen und des Herzens oder durch Septicämie und Pyämie, wenn nicht der Eiter und die septischen Massen aus der Pleurahöhle entleert werden. *Empyem. Pyo-Pneumothorax.*

Häufig finden sich in Folge der stattgehabten Gewalteinwirkung Fremdkörper im Thorax, z. B. Knochensplitter, abgebrochene Messer- oder Lanzenspitzen, Kugeln, Fetzen von Kleidungsstücken u. s. w. Auch diese sind als Infectionsträger häufig die Ursache der nachfolgenden eiterigen Pleuritis.

Bei Empyem von entsprechender Ausdehnung ist der Thorax gewölbt, die Intercostalräume sind verstrichen, der Percussionston ist leer und die Auscultation ergiebt fehlendes oder nur schwaches Athmen: die Stimmvibration des Thorax ist vermindert oder aufgehoben. Das Herz ist entsprechend der Grösse des Exsudates nach der gesunden Seite verdrängt. Wenn bei beträchtlichem Exsudat dasselbe nicht rechtzeitig durch Thoracotomie oder Punction (Thoracocentese) nach aussen entleert wird, dann erlahmt allmählich die Thätigkeit der Lunge auch auf der gesunden Seite und es erfolgt der Tod durch Respirationslähmung.

Die zweite Categorie von Pleurawunden betrifft jene Fälle, wo keine offene Communication mit der Aussenwelt vorhanden ist, wo die Wunde eng ist und dieselbe sich sofort nach der Verletzung wieder geschlossen hat. In solchen Fällen ist der Verlauf verschieden. Man kann besonders drei Arten des Verlaufs unterscheiden: 1) Es tritt kein Pneumothorax, keine Pleuritis ein, die Verletzung verläuft völlig günstig, wie eine subcutane. 2) Es ist zwar Pneumothorax vorhanden, aber weil keine Mikroben, keine Fremdkörper mit Mikroben in den Thorax eingedrungen sind, tritt keine Entzündung und Eiterung ein, der aseptische Pneumothorax wird resorbirt und es erfolgt vollständige Restitutio ad integrum. 3) Durch die bereits wieder geschlossene Thoraxwunde sind mit der im Augenblick der Verletzung eingeströmten Luft oder durch die Fremdkörper Mikroben in den Thorax eingedrungen und rufen hier Entzündung, Eiterung, Verjauchung je nach der Art der betreffenden pathogenen Organismen hervor.

Günstigen Verlauf ohne Pneumothorax beobachtet man besonders bei schräg verlaufenden Wunden, sodass die Wunde der Haut und die der Pleura nicht an derselben Stelle liegen. Auch Schliessung der Wunde durch die Muskeln ist mit Rücksicht auf den Verlauf wichtig. Wie Socin mit Recht hervorgehoben hat, tritt z. B. nach Schussverletzungen durch muskelarme Regionen des Thorax eher Pneumothorax ein, als nach Verletzungen von Thoraxpartieen, wo ein dickeres Muskelpolster vorhanden ist.

In allen Fällen, wo die Thoraxwunde sich nach der Verletzung geschlossen hat und keine ungünstigen Symptome vorhanden

sind, soll man ja nicht sondiren, damit die geschlossene Wunde nicht wieder geöffnet wird.

Im Uebrigen haben wir bereits oben betont, dass der Verlauf einer Pleurawunde vor Allem auch durch etwa vorhandene Nebenverletzungen, besonders der Lunge, des Herzens, der grossen Gefässe und des Zwerchfells, bedingt ist. Ist letzteres verletzt, dann treten eventuell durch den Zwerchfellriss Magen, Darm, Milz, Leber in die Brusthöhle. Solche traumatisch entstandenen Zwerchfellshernien können selbst in hochgradigen Fällen Jahre lang ohne allzu grosse Functionsstörungen bestehen bleiben. –

Verletzungen der Lunge.

II. Die Verletzungen der Lunge. — Bei den Verletzungen der Lunge durch Stich-, Schnitt- oder Schusswunden kommt es vor Allem auf die Tiefe und die Ausdehnung der Lungenwunde an. Der Verlauf einer Lungenwunde hängt vor Allem von dem Grad der Blutung ab. Wenn nach Lungenverletzungen sofort oder bald nach der Verletzung der Tod eintritt, dann ist meist die vorhandene beträchtliche Blutung, der Hämothorax, die Ursache. Relativ am hochgradigsten ist die Blutung nach Verletzung des Hilus der Lunge. Oberflächliche Lungenwunden sind in der Regel bedeutungslos, weil sich die Wunde in Folge der Elasticität des Lungengewebes von selbst schliesst.

Bei Schussverletzungen der Lunge sind — wenn wir von den Streifschüssen absehen — entweder blinde Schusscanäle vorhanden, sodass die Kugel in der Lunge steckt, oder der Schusscanal durchsetzt die Lunge resp. den Thorax vollständig, es ist eine Eingangs- und Ausgangsöffnung des Schusscanals vorhanden. Die hochgradigsten Lungenverletzungen entstehen durch Zerreissung und Zerquetschung des Organs durch Ueberfahrenwerden oder durch schwere Geschosse. Verletzungen beider Lungen sind stets schwere Verletzungen, sie entstehen, abgesehen von den Quetschungen durch stumpfe Gewalten, besonders durch seitlich stattfindende Stich- und Schusswunden oder bei sehr schräg einfallenden Verletzungen der vorderen und hinteren Brustpartieen. Bei doppelseitigem Pneumo- und Hämothorax tritt meist sofort der Tod ein. Der Pneumothorax bei Lungenverletzungen kann theils von aussen, durch die Pleurawunde, theils von innen durch die Lungenwunde entstehen. Von der Lungenwunde aus bildet sich besonders dann ein Pneumothorax, wenn ein grösserer Bronchus eröffnet ist. Im Uebrigen ist aber der Pneumothorax von der Lungenwunde aus gewöhnlich nicht bedeutend, weil sich letztere in Folge der elastischen Retraction des Lungengewebes meisst schliesst und die Bronchialverzweigungen durch Blutcoagula verstopft werden. Zuweilen tritt aber noch im späteren Verlauf von der Lungenwunde aus Pneumothorax ein, wenn z. B. ein Bronchus durch Eiterung der Pleura oder der Lunge eröffnet wird.

Zuweilen hat man ganz überraschende Heilungen nach Lungenverletzungen beobachtet, z. B. nach Aufspiessen des Thorax und der Lunge auf Pfählen, nach Schuss- und Stichwunden. So berichtet Longmore, dass ein Soldat einen Lanzenstich durch die rechte Brust erhielt, sodass die Spitze der Lanze am Rücken hervorragte; die Lanze war im Thorax abgebrochen, die Lanzenspitze wurde aus der hinteren Wunde, der andere Theil der Lanze aus der vorderen mit Mühe hervorgezogen. Trotzdem erfolgte Heilung angeblich mit voller Functionsfähigkeit der Lunge. Riedinger hat in seinem

Eintritt in die seitliche Partie der Membrana hyo-thyreoidea jederseits doppelt und durchschneidet sie zwischen den Ligaturen.

Den weiteren Gang der Operation kann man verschieden gestalten, entweder man löst den Kehlkopf möglichst auf stumpfem Wege auch an seiner hinteren Fläche vom Pharynx ab oder man macht diese Ablösung der hinteren Kehlkopfwand erst später, nachdem man den Larynx quer von der Trachea abgetrennt hat. Das letztere Verfahren verdient nach meiner Erfahrung den Vorzug.

Um nun die Trachea unterhalb des Ringknorpels quer zu durchschneiden, wird letztere zuvor durch eine Fadenschlinge fixirt. Nach der queren Abtrennung des Kehlkopfes von der Trachea tamponirt man am besten, wie oben bereits erwähnt wurde, das Lumen des Trachealstumpfes über der Trachealcanüle mit Jodoformgaze oder mit kleinen aseptischen Schwämmen. Nach der queren Durchschneidung der Trachea wird der Kehlkopf durch einen scharfen Wundhaken nach vorne und oben gezogen und nun seine hintere Fläche theils möglichst stumpf mit dem Elevatorium, theils mit dem Messer vom Pharynx von unten nach oben fortschreitend abgelöst. Hierbei stösst man hinter den Unterhörnern des Schildknorpels auf den N. laryngeus inf. und die Art. laryngea inf.

Schliesslich wird dann die Exstirpation des Kehlkopfes durch quere Trennung der Membrana hyo-thyreoidea und des Lig. hyo-thyreoid. medium und der Epiglottis vollendet. Bei der Durchtrennung der Membrana hyo-thyreoidea kann die bereits unterbundene Art. laryngea sup. jederseits wieder verletzt werden.

Soll die Epiglottis erhalten bleiben, so sticht man ein spitzes Messer durch die Basis derselben, schneidet letztere nach beiden Seiten hin durch und trennt so die Verbindung des Kehldeckels mit dem Kehlkopf. Will man aber die Epiglottis mitentfernen, dann wird man das Messer, wie bei der Pharyngotomia subhyoidea, schräg nach oben einstechen und die Ligamenta epiglottica durchschneiden.

Die von anderer Seite empfohlene Ablösung des Kehlkopfes von oben nach unten nach vorhergehender querer Durchtrennung der Verbindung des Kehlkopfes mit dem Zungenbein mit zuletzt vorzunehmender Abtrennung des Kehlkopfes von der Trachea halte ich bei weitem nicht für so zweckmässig, wie das eben beschriebene Verfahren in umgekehrter Richtung.

Die Nachbehandlung der Wunde besteht in Tamponade derselben mit Jodoformgaze, alles Nähen ist vom Uebel. Nur die beiden Querschnitte am oberen Rande der Wunde kann man durch einige Nähte theilweise schliessen. Hat man Theile des Pharynx mit exstirpiren müssen, dann wird man die Pharynxwunde ebenfalls durch Nähte verkleinern. Den Trachealstumpf fixirt man durch Catgut- oder Seidennähte in der Wunde. Die Hauptsorge besteht in der Erzielung eines aseptischen Wundverlaufs durch Tamponade der Wunde mit Jodoformgaze und in der Vermeidung von Schluckpneumonieen und Eitersenkungen. Durch die Tamponade der Wunde mit Jodoformgaze werden die Mund- und Rachensecrete in zweckmässiger Weise von der Wunde ferngehalten und es ist auch möglich, den Patienten schlucken zu lassen. Für die ersten Tage wird der Kranke durch eine in den Magen eingelegte Schlundröhre ernährt. Um Eitersenkungen nach dem Brustraum zu ver-

ganze Körperdecke sehr rasch einnehmen, wie z. B. in Fig. 288. In diesem von Larrey, dem berühmten Feldarzte Napoleons I. beobachteten Falle hatte das Hauptemphysem in Folge eines Rapierstichs in die rechte Achsel innerhalb 6 Stunden diese enorme Ausdehnung angenommen. In solchen Fällen kann der Tod durch Erstickung erfolgen, besonders auch wenn das Emphysem in dem Bindegewebe des Mediastinum sich weiter ausbreitet und zunimmt. Riedinger erwähnt eine Beobachtung von Hall, wo in 2 Tagen sich Emphysem der gesammten Körperdecke ausbildete, trotzdem war der Patient bereits nach 18 Tagen wieder im Stande herumzugehen.

Fig. 288. Hautemphysem nach Rapierstich in die rechte Achsel.

Im späteren Verlauf sind die Symptome verschieden, je nachdem im Anschluss an eingedrungene Mikroben oder um Fremdkörper herum sich Entzündungen und Eiterungen der Pleura (Empyem, Pyothorax) und der Lunge (pneumonische Infiltrationen, Lungenabscess, Lungengangrän) ausbilden. Die Empyeme können nach aussen, in die Lunge, in die grossen Blutgefässe des Thorax, oder durch das Zwerchfell als subphrenische Abscesse in den Darm, Magen u. s. w. perforiren. Dasselbe gilt von den Lungenabscessen. Eröffnet sich ein Lungenabscess in einen Bronchus, dann werden plötzlich grosse Eitermengen nach aussen entleert, ebenso bei Durchbruch einer Lungen- oder Pleura-Eiterung in den Magen oder Darm. Zuweilen bleibt nach Durchbruch eines Lungenabscesses nach aussen eine äussere Bronchial- oder Lungenfistel dauernd bestehen. Ich sah vor kurzem zwei derartige Fälle, wo nach Durchbruch des Lungenabscesses durch das Zwerchfell und durch die Rückenhaut unterhalb des Rippenbogens eine Bronchial- oder Lungenfistel vorhanden war.

Der schliessliche Ausgang einer selbst ernsten Lungenverletzung kann, wie schon oben hervorgehoben wurde, zu vollständiger Heilung ohne nennenswerthe Functionsstörungen führen. In anderen Fällen bleiben dauernde Störungen zurück, z. B. in Folge der überstandenen Pneumonie, der Lungenabscesse, der eiterigen Pleuritis u. s. w., sie bestehen vor Allem in behinderter Respirationsthätigkeit in Folge von Lungenschrumpfung, in chronischen Entzündungen der Bronchien und der Lungen (Phthise), in Emphysem, Verwachsungen u. s. w., nicht selten mit Asymmetrie des Thorax und Scoliose der Wirbelsäule (s. Deformitäten der Wirbelsäule). Der Tod erfolgt entweder in Folge der Schwere der Verletzung, besonders durch innere Blutung und durch complicirende Nebenverletzungen, z. B. des Herzens, der grossen Gefässe, des Oesophagus, der Wirbelsäule, des Zwerchfells und der Unterleibsorgane, oder aber septische Processe, besonders jauchiger Pyo-Pneumothorax, Lungenabscesse, Lungengangrän u. s. w. sind die Ursache des Exitus letalis. Die in der Lunge zurückbleibenden Fremdkörper können in der Lunge reactionslos einheilen. Man

at Fälle beobachtet, wo Kugeln, Kleidungsfetzen, Knochensplitter, Säbel-
pitzen, Knöpfe u. s. w. jahrelang in der Lunge reactionslos eingeheilt waren
nd zufällig bei der Section später gefunden wurden. Im Allgemeinen aber
leiben alle in der Lunge sitzenden Fremdkörper stets eine Gefahr für das
etreffende Individuum, wie aus zahlreichen Beobachtungen, z. B. von
OSSEN, H. FISCHER, DEMME, SOCIN u. A. hervorgeht, weil sie auch später
ach ihrer Einheilung umschriebene oder diffuse jauchige Entzündungen der
unge und der Pleura erzeugen und dadurch den Tod selbst nach jahre-
ngem Einheilen mehr oder weniger plötzlich hervorrufen können (s. S. 488).

Bezüglich der etwaigen Störungen in Folge der Nebenverletzungen an-
erer Organe der Brust, des Zwerchfells und der Unterleibsorgane verweise
h auf die betreffenden Verletzungen. Hier sei nur noch kurz erwähnt,
ass nicht selten in Folge der Verletzung des N. phrenicus Erbrechen
nd Zwerchfellschmerzen oder entsprechende Paresen der betreffenden Zwerch-
llhälfte auftreten. Nach Verletzung des N. thoracicus anterior kann
auernde Lähmung des M. pectoralis major entstehen. Verletzungen der
ntercostalnerven sind nicht selten von Intercostalneuralgieen gefolgt,
weilen sind letztere, wie schon erwähnt, auch durch deform geheilte
ippenfracturen bedingt.

Anatomische Vorgänge bei der Heilung von Lungen- und Pleurawunden.

SLESSCHANOWSKY, SKLIFASSOWSKY, H. HADLICH u. A. haben die feineren Vorgänge bei der Heilung von Lungen- und Pleurawunden genauer studirt. H. HADLICH untersuchte an Hunden und Kaninchen die Heilungsvorgänge einfacher Stich- und Schnittwunden der Lunge und der Pleura. Die Wunden hatten niemals einen Pneumothorax bewirkt und heilten ohne Verkäsung oder sonstige Zwischenfälle. Eine nicht geringe Zahl der Kaninchen starb unmittelbar nach der Verletzung in Folge der Blutung. Im Anschluss an die Verletzung der Lunge entstand zuerst eine mehr oder weniger ausgedehnte Blutinfiltration des Gewebes, wie sie durch den anatomischen Bau der Lunge und durch die Aspiration des Blutes durch die Bronchien bedingt wird. Die Pleurawunde verklebt dadurch sehr schnell. Von den dann folgenden Vorgängen ist zunächst die Desquamation der Alveolarepithelien hervorzuheben, welche sich als mehr oder weniger getrübte Zellen mit bläschenförmigem Kern und grossem Zellenleib sowohl in bluthaltigen, wie in blutfreien Alveolen finden, dann die Infiltration des ganzen Bindegewebsgerüstes der Lunge und der Pleura mit Rundzellen, die sich auch besonders zahlreich in allen Lymphspalten finden. Sehr zahlreich sind auch die Rundzellen in den Wandungen der Arterien vorhanden, in den kleineren so dicht, dass ein vollständiger Verschluss des Arterienlumens zu Stande kommt. Die Narben zeigen oft ein System von Hohlräumen, welche einzeln zehnmal so gross und noch grösser als die normalen Lungenbläschen sind; sie sind durch theils vollständige, theils unvollständige Scheidewände getrennt, mit Epithel continuirlich bekleidet, mit Luft erfüllt und sie communiciren mit den Bronchien. Obliterationsvorgänge der durch Schnitt getrennten Bronchien wurden nicht beobachtet.

Im Allgemeinen zeigen sich bei der Heilung der Lungen- und Pleurawunden dieselben Vorgänge, wie bei sonstigen Wunden anderer Organe und der serösen Häute. Die Narbenbildung geht auch hier im Wesentlichen von den autochtonen Zellen, besonders von den Endothelien der Capillaren, der Gefässscheiden, der Lymphspalten u. s. w. aus. Auch hier erfolgt die Heilung entweder durch reactionslose Verklebung per primam intentionem oder durch Granulations- und Eiterbildung per secundam intentionem. Zwischen der Pleura pulmonalis und costalis treten gewöhnlich ausgedehntere Verwachsungen ein. —

Die Diagnose einer Lungenverletzung ergiebt sich aus der oben beschriebenen Symptomatologie. Oft ist aber die Diagnose nicht leicht, da sehr unbedeutende Erscheinungen bei thatsächlich vorhandener Verletzung der Lunge vorhanden sein können. Die wichtigsten Symptome, welche für

das Vorhandensein einer Lungenverletzung sprechen, sind: Hämoptoë, Austreten von Luft und Blut aus der Thoraxwunde, Pneumothorax und Emphysem der äusseren Wunde, letzteres kann aber oft fehlen. Wichtig ist auch Lage und Richtung der Wunde. Stets muss man eine sorgfältige physikalische Untersuchung der Brust durch Percussion und Auscultation vornehmen. Bei der Untersuchung ist jede übermässige Bewegung des Kranken zu vermeiden. Der Gebrauch der Sonde, um etwa durch sie die Diagnose zu sichern, ist verboten. Von besonderem Werth kann auch die makroskopische und mikroskopische Untersuchung der Sputa sein, in welchen man zuweilen Tuchfasern oder sonstige Bestandtheile von Fremdkörpern gefunden hat.

Die Prognose der Lungenverletzungen haben wir oben zur Genüge erörtert. Riedinger berechnet die Mortalität der Lungenverletzungen auf etwa 60 %. Aber die bis jetzt vorliegenden Statistiken bezüglich der Mortalität der Lungenwunden kommen zu sehr verschiedenen Resultaten und sie sind im Allgemeinen wenig brauchbar. Durch die antiseptische Wundbehandlung ist die Prognose der Lungenverletzungen sehr wesentlich gebessert worden und je früher eine Lungenwunde unter den Schutz der antiseptischen Behandlung gestellt wird, um so eher ist ein günstiger Verlauf zu erwarten. Der Tod tritt nach Lungenverletzungen entweder, wie gesagt, bald nach der Verwundung in Folge der Schwere der Verletzung vor Allem durch Blutung ein, oder aber später in Folge von Entzündungen und Eiterungen im Anschluss an die stattgefundene Wundinfection durch Mikroben.

Behandlung der penetrirenden Brustverletzungen.

Behandlung der penetrirenden Brustverletzungen. — Die Behandlung der bis jetzt besprochenen Verletzungen der Pleura und der Lungen fassen wir hier zusammen.

Jede penetrirende Brustverletzung wird, wie jede Wunde, nach den allgemein gültigen Regeln der Wundbehandlung antiseptisch behandelt, wie wir es in unserem Lehrbuch der Allgemeinen Chirurgie genauer geschildert haben. Je früher eine penetrirende Brustverletzung antiseptisch behandelt wird, um so besser.

Wie bei jeder Wunde, so ist auch bei penetrirenden Brustverletzungen zuerst die Blutung zu stillen, welche theils aus den Gefässen des Thorax (Art. thoracica longa, Art. intercostales, Art. mammaria, subclavia), theils aus der Lunge stammt. Die Lungenblutung ist im Allgemeinen mässig oder so hochgradig, dass keine Hülfe möglich ist. Im Allgemeinen sind wir gegen Lungenblutung ziemlich machtlos. In geeigneten Fällen wird man bei stärkerer Lungenblutung die Lungenwunde durch Eröffnung des Thorax blosslegen und dann, wenn sie zugänglich ist, durch Catgutligatur oder Umstechung zu stillen suchen.

Bezüglich der eigentlichen Behandlung der penetrirenden Brustverletzungen können wir zwei Hauptarten von Fällen unterscheiden: 1) solche mit wieder geschlossener Wunde und 2) diejenigen mit offener Communication zwischen Pleura und Aussenluft.

In den Fällen der ersteren Art mit wieder geschlossener Wunde, wo keine offene Communication zwischen Pleurahöhle und Aussenluft besteht und keine bedrohlichen Symptome von Hämothorax oder Hämo-Pneumothorax

vorhanden sind, wird die äussere Wunde des Thorax und ihre Umgebung lege artis mit $^1/_{10}$% Sublimat u. s. w. desinficirt, man wird die Wunde nicht nähen, sondern mit Jodoform bestreuen, mit einem dicken, gutgepolsterten antiseptischen Deckverband bedecken, welcher den Thorax, die Schultern und den oberen Theil des Unterleibs gut abschliesst. Der Kranke muss das Bett hüten, sich möglichst ruhig verhalten u. s. w. Die Erscheinungen von Seiten der Brustorgane, des Pulses und der Körpertemperatur werden sodann sorgfältig beobachtet. Auf diese Weise kann reactionslose Heilung ohne jede weitere Störung eintreten. Tritt Fieber ein oder Dyspnoe, ergiebt die physikalische Untersuchung, dass in der Pleura ein grösseres Exsudat vorhanden ist, dann muss eventuell die Brusthöhle durch Punction (Thoracocentese) oder durch Incision (Thoracotomie) am besten mit entsprechender Rippenresection eröffnet werden. Man wird in solchen Fällen zunächst die aseptische Probepunction des Thorax mit einer durch Glühen über einer Spiritusflamme und durch 5% Carbolsäure sorgfältig desinficirten Pravaz'schen Spritze versuchen und dann je nach dem Befund die Thoracocentese oder Thoracotomie ausführen. Bei serösen Ansammlungen in der Pleura und bei Hämothorax wird man die Punction des Thorax mit Aspiration (Allg. Chir. 2. Aufl. S. 64) vornehmen, während bei eiterigen Ergüssen die Incision, die Thoracotomie mit entsprechender Rippenresection behufs sicherer Drainage vorzuziehen ist, ganz besonders bei den sehr acut verlaufenden septischen Verjauchungen im Thorax. Bezüglich der Technik der Thoracocentese und der Thoracotomie verweise ich auf § 126 S. 562—568.

Handelt es sich um eine penetrirende Brustverletzung der zweiten Art, ist die Thoraxwunde offen, d. h. besteht eine offene Communication des Thorax mit der Aussenwelt, ist eine Pneumo-, resp. Pneumo-Hämothorax oder bereits Pyo-Pneumothorax vorhanden, dann wird man die Pleurahöhle eventuell nach Erweiterung der Wunde und entsprechender Rippenresection sorgfältig mit 3% Borlösung, $^1/_3$% Salicyllösung, 2% Chlorzinklösung, 0,2% Kal. hypermang. oder sterilisirter 1% Kochsalzlösung ausspülen resp. desinficiren, dann drainiren und antiseptisch verbinden. Die Drainage soll stets an der tiefsten Stelle des Thorax liegen, man wird daher am besten eine Gegenöffnung an der hinteren Thoraxfläche zwischen 8. und 9. Rippe anlegen und hier ein kurzes, dickes Drain mittelst durchgestochener Sicherheitsnadel fixiren. Bei den Ausspülungen des Thorax, welche ich übrigens nur in seltenen Ausnahmefällen vornehme, muss man den Kranken die verschiedensten Stellungen geben, sie bald sitzen lassen, nach der Seite lagern und an den Beinen in die Höhe heben, damit die Thoraxhöhle allseitig gründlich desinficirt wird. Sublimat- und Carbollösungen sind wegen ihrer Giftigkeit zu Ausspülungen des Thorax nicht zu verwenden, jedoch habe ich bei septischen Empyemen ohne Schaden Sublimat 1 : 5000—10,000 angewandt, man muss nur dafür sorgen, dass die Lösung wieder vollständig aus dem Thorax entleert wird. Der antiseptische Occlusivverband muss auch hier Schultern und Unterleib umfassen und die Thoraxwunde sicher abschliessen. Im weiteren Verlauf wird der Verband besonders dann gewechselt, wenn er mit Secret durchfeuchtet ist oder wenn Fieber auftritt (s. die Nachbehandlung der Thoracotomie S. 566).

Im Uebrigen ist die Behandlung der Pleura- und Lungenwunden sym-

ptomatisch. Gegen Hämoptoë empfiehlt sich absolute Ruhe und die Anwendung von Eisbeutel auf die Brust. Bei ausgebreitetem Hautemphysem kann man eventuell an verschiedenen Stellen unter antiseptischen Cautelen die Luft durch Punction oder kleine Einstiche mit einem spitzen Bistouri nach aussen entleeren. Morphium subcutan oder innerlich wird gewöhnlich nicht entbehrt werden können. Etwaige complicirende Lungenkrankheiten im späteren Verlauf werden nach allgemeinen Regeln behandelt (s. § 128 Chirurgische Behandlung der Lungenabscesse). —

§ 121. *Verletzungen des Herzbeutels und des Herzens.*

Verletzungen des Herzbeutels und des Herzens. — Die Verletzungen des Herzbeutels und des Herzens entstehen bei weitem am häufigsten von aussen, seltener von innen und gewöhnlich sind Herzbeutel und Herz zugleich verletzt.

Wunden des Herzbeutels.

Isolirte Herzbeutelverwundungen hat man besonders bei schrägen Durchbohrungen in der unteren Hälfte desselben und bei Flüssigkeitserguss im Pericard beobachtet. H. Fischer hat 51 Fälle von isolirter Verwundung des Herzbeutels durch Stich-, Schnitt-, Schusswunden und stumpfe Gewalten aus der Literatur gesammelt. Die Wunden des Herzbeutels ohne Complicationen heilen nach Riedinger in mehr als 30% der Fälle. Die Complicationen bestehen vor Allem in Verletzungen des Herzens, der Lunge und der grossen Gefässe des Thorax und besonders auch der Art. coronariae cordis. Die Diagnose einer Herzbeutelverletzung ist sicher, wenn Blut oder Luft im Herzbeutel nachweisbar ist, also bei Hämo- und Pneumopericard. Besteht wegen gleichzeitiger Verletzung der Pleura und der Lungen Pneumo- und Hämothorax, dann kann die Herzbeutelverletzung leicht übersehen werden.

Wenn keine Entzündungserreger, keine Mikroben durch die Verletzung in das Pericard eingedrungen sind, dann kann die Reaction sehr gering sein, es besteht eine leichte Pericarditis und Pleuritis und es erfolgt vollständige Heilung ohne besondere Störungen, meist unter Verwachsung des Herzbeutels mit dem Herzen. Bei Eintritt von Mikroben in den Herzbeutel kommt es eventuell zu eiteriger Pericarditis und eiteriger Pleuritis mit tödtlichem Ausgange. Tritt der Tod sehr bald nach der Verletzung ein, dann handelt es sich meist um schwere sonstige Verletzungen, z. B. des Herzens, der grossen Gefässe, und der Exitus letalis erfolgt durch Verblutung theils nach aussen, theils nach innen in die Pleura und ins Pericard. Bei Hämopericard, bei der sog. Herztamponade (Rose), z. B. in Folge Verletzung der Art. coronar., tritt der Tod durch Herzlähmung ein, wenn das im Herzbeutel angesammelte Blut eine solche Menge erreicht, dass es durch Druck auf das Herz die Diastole desselben verhindert.

Wunden des Herzens.

Die Wunden des Herzens sind meist penetrirende, d. h. sie betreffen die ganze Dicke des Herzfleisches, seltener sind oberflächliche Wunden. Freilich werden die letzteren gewiss zuweilen während des Lebens gar nicht erkannt. Nach H. Fischer waren von 351 Herzwunden nur 34 nicht-penetrirende. Die Verletzungen des Herzens entstehen besonders durch Stich-, Schnitt- und Schusswunden, durch Rippensplitter, durch Quetschungen in Folge stumpfer Gewalteinwirkungen mit Ruptur des Herzfleisches. Die Verletzungen des Herzens entstehen in der Regel von aussen und am häufigsten ist dann der mehr nach vorne liegende rechte Ventrikel verletzt.

Verletzungen des Herzens von innen können z. B. durch eine verschluckte Nadel, welche in Circulation geräth und im Herzen stecken bleibt, entstehen. Rupturen des Herzens beobachtet man besonders durch Ueberfahrenwerden, bei Quetschungen des Thorax durch die Puffer zweier Eisenbahnwagen, aber auch durch Fall aus beträchtlicher Höhe. Durch hochgradige stumpfe Gewalteinwirkungen kann das Herz vollständig abgetrennt, abgerissen werden. Zuweilen wird die Ruptur des Herzens begünstigt durch vorhandene Herzschwielen, durch parenchymatöse Degenerationen des Herzmuskels. Im letzteren Falle entstehen auch spontane Rupturen des Herzens ohne Einwirkung eines Trauma. Zuweilen hat man Verletzungen des Herzens, z. B. bei Schussverletzungen, beobachtet, wo der Herzbeutel intact war, indem die matte Kugel das dehnbare Pericard vor sich hertrieb und im Herzen doch eine entsprechende Oeffnung verursachte. Auch isolirte Verletzungen des Endocard, der Herzklappen, besonders der Aorten- und Mitralklappen kommen auf traumatischem Wege, z. B. durch Sturz oder Contusion des Thorax zu Stande, ohne dass am Herzen oder Pericard Verletzungen nachzuweisen sind.

Heilungen von Herzwunden hat man in Ausnahmefällen selbst dann beobachtet, wo man sie gar nicht für möglich gehalten hätte. In der Arbeit von Riedinger über Verletzungen des Thorax finden sich mehrere derartige Beispiele. Heilung nach Stichverletzung des Herzens beobachtete z. B. Brugnoli, der Verletzte starb 19 Jahre 7 Monate nach der Verletzung. Die Section ergab excentrische Hypertrophie des Herzens, Verdickung des Pericard und Verwachsungen desselben. In der rechten Ventrikelwand fand sich eine 3 cm lange Narbe, ebenso in der Scheidewand der Ventrikel und in der Valvula mitralis. Zwischen linkem und rechtem Herzen bestand eine offene Communication und daher waren während des Lebens starke systolische Herzgeräusche und Katzenschnurren vorhanden. Conner (Cincinnati) beobachtete eine Schussverletzung durch den linken und rechten Ventrikel, sodass die Kugel durch den rechten Vorhof ausgetreten war. Erst 38 Monate nach der Verletzung trat der Tod ein. Kiawkoff fand bei der Section eine in der Heilung begriffene Stichwunde des linken Herzventikels, 6 Tage nach der Verletzung war die Wunde im Anschluss an schweres Heben wieder aufgebrochen und der Kranke stürzte todt nieder. Durch temporäre Steigerung der Herzthätigkeit in Folge äusserer Einflüsse kann noch nach erfolgter Heilung durch Narbendehnung und Herzruptur der Tod eintreten. (Martinotti). Nach Kiawkoff sind 7% der Herzwunden als geheilt constatirt worden. Die Heilung der Herzwunden erfolgt durch Narbenbildung aus dem intermusculären und subepikardialen Bindegewebe (Bonome).

Die Symptome einer Herzwunde kommen deshalb nur selten zur klinischen Beobachtung, weil in der Regel sofort der Tod erfolgt. Zuweilen ist anfangs auffallendes Wohlbefinden vorhanden, weil die Herzwunde durch Thromben verlegt ist, bis dann plötzlich der Tod durch Verblutung eintritt, wenn die Shockwirkung vorüber ist, der Kranke aus der Ohnmacht erwacht und der Herzschlag kräftiger wird. Im Wesentlichen bestehen die Symptome der Herzwunden in Erscheinungen des Shocks und der inneren Blutung. Die Verletzten stürzen zuweilen sofort todt zu Boden, in anderen

Fällen entsteht eine Ohnmacht, oder aber sie sind bei vollem Bewusstsein. Gewöhnlich ist ein auffallendes Angstgefühl vorhanden, das Gesicht ist blass, der Puls schwach, der Herzstoss ist entweder kaum oder gar nicht zu fühlen. Das wichtigste Ergebniss ergiebt die Percussion und Auscultation des Herzens. Bei beträchtlicherer innerer Blutung ist in Folge des Hämopericard eine rasch zunehmende Dämpfung vorhanden, bei Pneumopericard fehlt die Herzdämpfung. Bei der Auscultation sind die Herztöne nur schwach oder gar nicht zu hören, die verschiedensten Geräusche hat man beschrieben, z. B. plätschernde, metallisch klingende oder blasende. Im späteren Verlauf treten dann die Erscheinungen des Hämopericard, der sog. Herztamponade, besonders die Cyanose und die Herzschwäche in den Vordergrund oder die Erscheinungen der entzündlichen Reaction, der serösen oder eiterigen Pericarditis, und zuweilen wird man erst durch letztere auf die stattgefundene Verletzung des Herzens aufmerksam.

Fremdkörper im Herzen.

Fremdkörper können im Herzen und Herzbeutel einheilen, man hat kleine Kugeln, Stecknadeln 10—20—30 Jahre nach der Verletzung zufällig bei der Section gefunden. Die Fremdkörper lagen im Herzbeutel, im Herzfleisch oder in den Ventrikeln. H. Fischer hat aus der Literatur 47 Fälle von Fremdkörpern im Herzbeutel und Herzen gesammelt, welche theils von aussen, theils von innen, besonders vom Oesophagus in Herzbeutel und Herz eingedrungen waren; nur in seltenen Fällen trat sofort nach der Verletzung der Tod ein.

Erfolgt Heilung nach Herzverletzungen, dann bleiben in der Regel verschiedene Beschwerden zurück, z. B. Dilatation des Herzens, Muskelschwäche des Herzens, Klappenschrumpfung, Verdickung der Klappen, atheromatöse Processe u. s. w. Die Heilung der Herzverletzung geht nur relativ langsam vor sich. Anfangs ist die Herzwunde durch Fibrin, durch Thromben verlegt, dann heilt die Wunde allmählich durch Narbenbildung, wie die Wunden an anderen quergestreiften Muskeln (s. Allg. Chir. 2. Aufl. S. 230ff und 374). Das Blut im Herzbeutel wird allmählich resorbirt, ebenso schwindet die etwa eingedrungene Luft, Herzbeutel und Herz verwachsen gewöhnlich in grösserer oder geringerer Ausdehnung durch adhäsive Pericarditis.

Der Tod erfolgt bei penetrirenden Herzwunden durch Verblutung in den Herzbeutel, in die Pleura oder nach aussen. Ist die Wunde im Herzbeutel klein, dann kann sich das Blut rasch im letzteren ansammeln und durch Druck Herzlähmung hervorrufen. Bei Herzrupturen tritt gewöhnlich sofort der Tod ein. Wie die Experimente von Knoll lehren, kann durch Pneumopericard, durch Aufblasen des Herzbeutels durch Luft kein Herzstillstand erfolgen, wie durch Hämopericard, weil die Luft durch die Diastole des Herzens weiter in die Gewebe gedrückt wird.

Die Prognose der Herzwunden ist ungünstig. Nach H. Fischer ist aber doch in etwa 10 % der Fälle Heilung eingetreten. Am ungünstigsten ist die Prognose der Herzrupturen, wo gewöhnlich sofort und nur in Ausnahmefällen erst nach Tagen der Tod eintritt. Auch die Prognose der Herzklappen-Rupturen ist ungünstig. Nach Rose und Riedinger starben von 35 Fällen 24. Schrägwunden des Herzens scheinen günstiger zu sein, weil sie sich eher spontan schliessen können, dasselbe gilt von den Wunden der Herzspitze, weil hier die Musculatur dicker ist, als z. B. an den Vorhöfen.

deren Wunden sehr ungünstig sind. Auch die Verletzungen der Art. coronar. haben wegen der nachfolgenden Blutung eine sehr schlechte Prognose.

Für die Diagnose der Herzverletzungen ist besonders wichtig: die Lage der Wunde, das Vorhandensein eines Hämo- oder Pneumopericard, Geräusche an den Klappen und im Pericard, Dyspnoe und Verringerung der Pulsstärke in Folge Compression des Herzens durch Hämopericard, vor Allem, wenn die Lunge intact ist und man keinen Hämothorax nachweisen kann. Oft wird eine Herzverletzung, auch eine penetrirende, während des Lebens gar nicht erkannt, oder man wird erst durch die nachfolgende infectiöse (eiterige) Pericarditis auf dieselbe aufmerksam.

Die Behandlung der Verletzungen des Herzbeutels und des Herzens ist im Allgemeinen eine symptomatische, aber seit der antiseptischen Periode der Chirurgie wendet man mit Recht eine mehr active Therapie an. Auch hier wird man das Sondiren möglichst vermeiden. Die Blutung aus den etwa verletzten Art. intercostales und aus der Art. mammar. int. wird durch Unterbindung derselben gestillt (s. S. 537 und 538). Gegen starke Blutung aus dem Herzen sind wir machtlos, Herzwunden lassen sich leider nicht durch die Naht schliessen. Etwaige Fremdkörper werden möglichst entfernt. Die äussere Wunde und wenn nothwendig auch die des Pericard wird nach allgemeinen Regeln desinficirt, eventuell drainirt und mit einem antiseptischen Deckverband versehen. Der letztere wird gewechselt bei Auftreten von Fieber, Dyspnoe oder Schmerzen. Absolute Ruhe des Kranken ist durchaus nothwendig, subcutane Injectionen von Morphium wird man kaum entbehren können. Die Diät sei leicht und nicht aufregend, Spirituosen sind streng untersagt. Bei Collapszuständen sind Reizmittel, besonders Kampher und Aether subcutan indicirt. Allgemein hat man früher den Aderlass bei Herzwunden empfohlen, um die Herzthätigkeit gleichsam zu reguliren und die Blutung zu beschränken. Auch Riedinger ist der Meinung, dass der Aderlass bei Herzwunden nicht ganz zu verwerfen sei. In der That haben Blutungen aus der Wunde des Herzens nach Aderlass in auffallender Weise nachgelassen resp. gänzlich aufgehört.

Punction und Incision des Herzbeutels.

Bei Ansammlung von Blut im Pericard (Hämopericard) mit Cyanose, Herzschwäche ist Punction oder Incision des Herzbeutels empfehlenswerth, ebenso bei Anwesenheit von beträchtlicheren serösen oder eiterigen Ergüssen im Pericard. Man wird in solchen Fällen stets zunächst die Probepunction mittelst einer Pravaz'schen Spritze vornehmen und ergiebt dieselbe Eiter, dann wird man die Incision in der Mitte der Herzdämpfung in der Regel im 4. Intercostalraum ausführen. Nach der Incision des Herzbeutels wegen eiteriger Pericarditis wird man sodann den Herzbeutel drainiren. Ergiebt die Probepunction Blut oder Serum, also Hämopericard oder seröse Flüssigkeitsansammlung im Herzbeutel, dann wird man die Punction des Herzbeutels vornehmen. Die Punction des Herzbeutels ist besonders von Rose bei Hämopericard mit Compression des Herzens („Herztamponade") empfohlen worden. Aber auch bei bedrohlichem Hämopericard dürfte oft die Incision wirksamer sein als die Punction.

Bezüglich der Technik der Punction und Incision des Herzbeutels verweise ich auf § 127 S. 568. —

§ 122. *Verletzung der grossen Gefässe in der Brust.*

Verletzungen der grossen Blutgefässe in der Brust. — Die Verletzung der grossen Blutgefässe in der Brust entsteht besonders durch Stich- und Schussverletzung, dann durch verschluckte Fremdkörper vom Oesophagus aus, z. B. durch scharfe, spitze Knochensplitter, Gräten und Nadeln. Auch Spontanrupturen der Aorta bei Degenerationszuständen ihrer Wandung hat man beobachtet. Zuweilen sind die grossen Brustgefässe durch Eiterungen arrodirt worden.

Die Verletzungen der Aorta, Vena cava und Art. pulmonalis verursachen fast stets in Folge der enormen Blutung unmittelbaren Tod. Nur bei unbedeutenden Verletzungen, bei feinen Stichwunden oder Streifschüssen mit Schorfbildungen verzögert sich der Eintritt des Todes. In seltenen Fällen will man feine Stichverletzungen der Aorta haben heilen sehen. Zuweilen wird die Blutung gestillt durch Bildung eines sog. traumatischen Aneurysma, es erfolgt vorübergehende Besserung, bis dann der Tod durch Ruptur des sich immer mehr ausdehnenden Aneurysma eintritt. Am günstigsten sind die Verletzungen mit unvollständiger Eröffnung der grossen Brustgefässe, hier ist am leichtesten eine Heilung möglich. Zerreisst in Folge von pathologischen Processen oder durch ein Trauma nur die Intima und Media, was am häufigsten an der Aorta vorkommt, dann bildet sich ein sog. Aneurysma dissecans, d. h. das Blut wühlt sich einen Weg zwischen Adventitia und Media. Zuweilen wird dann in grosser Ausdehnung die Adventitia von der Media abgehoben, ja in der ganzen Länge der Aorta und an sämmtlichen grossen Gefässstämmen bis dort, wo die letzteren in Organe eintreten oder von festerem Gewebe allseitig umschlossen sind. Kleinere Einrisse in der Intima und Media können vollständig ausheilen.

Eine Behandlung der Verletzungen und Wunden der grossen Blutgefässe der Brust, der Aorta, der Art. pulmonalis und der Vena cava ist nicht möglich. Bezüglich der Unterbindung der Art. innominata (Anonyma) s. Chirurgie des Halses, S. 414, bezüglich der Unterbindung der Aorta s. § 157 Chirurgie des Unterleibes. W. Heineke hat die Vena anonyma mit Erfolg unterbunden. In geeigneten Fällen würde bei Verletzung der grossen Thoraxgefässe die Arterien- und Venennaht sowie die Tamponade der Wunden mit sterilisirter Jodoformgaze in Betracht kommen. —

§ 123. *Verletzungen und Krankheiten des Ductus thoracicus. Anatomische Bemerkungen.*

Verletzungen und Krankheiten des Ductus thoracicus. —

Der Ductus thoracicus entsteht an der Grenze des 1. und 2. Lendenwirbels links von der Aorta zwischen den Vertebralportionen des Zwerchfells durch Zusammenfluss der beiden Trunci lymphatici lumbales und eines mittleren Truncus lymphat. intestinalis, welcher gewöhnlich in den linken Truncus lymphat. lumbalis einmündet. In den Truncus lymphat. intestinalis münden die Lymphgefässe des Darms, der Milz, des Pancreas und eines Theils der Leber, der Truncus lymphat. lumbalis dext. und sinister wird von den Lymphgefässen der unteren Extremitäten, der Bauchwand, des Beckens und der seitlich gelegenen Unterleibseingeweide gebildet.

In der Brusthöhle liegt der Ductus thoracicus zuerst zwischen Aorta und Vena azygos, vom 6. Brustwirbel an verläuft er mehr links und etwa vor dem 3. Brustwirbel tritt er hinter das Ende des Aortenbogens und weiter hinter die linke Art. subclavia und gelangt dann zwischen Art. carotis sinistr. und subclavia sinistr. in einem Bogen nach abwärts zu seiner Einmündungsstelle in den Vereinigungswinkel der linken Vena subclavia und der linken Vena jugularis int. resp. in eine dieser Venen oder in die Vena anonyma. Kurz vor seiner Einmündung nimmt er noch die Lymphgefässe der linken

oberen Extremität und der linken Kopfhälfte auf. Der Umfang des Ductus thoracicus wird auf 2,4 bis 3,6 mm angegeben. Mannichfache Varietäten des Verlaufs kommen vor, der Stamm theilt sich vielfach, er besteht oft aus einem Convolut stärkerer und feinerer Röhrchen. Nach Teichmann ist es sogar die Regel, dass der Ductus thoracicus in der Brusthöhle aus zwei Stämmen zusammengesetzt ist, welche zu beiden Seiten der Aorta liegen und sich wie Vena azygos und hemiazygos verhalten.

Der rechte Truncus lymphaticus comm. ist nach Henle ein kaum 15 mm langes Gefäss von etwa 2,4 mm Durchmesser, welches durch den Zusammenfluss eines Truncus lymphat. jugularis, subclavius und broncho-mediastinus gebildet wird und dem Vereinigungswinkel der rechten Vena jugularis und subclavia die Lymphe der rechten oberen Extremität, der rechten Kopfhälfte, der rechten Hälfte der Schilddrüse, des Herzens, des Zwerchfells, der vorderen Brustwand und eines Theils der rechten Lunge zuführt. Häufig fehlt nach Henle der Stamm, indem die Aeste, die ihn bilden sollen, einzeln in die Venen übergehen. —

Verletzungen des Ductus thoracicus.

Die Verletzungen des Ductus thoracicus sind im Allgemeinen von geringerer chirurgischer Bedeutung, sie sind gewöhnlich mit anderen schweren Verletzungen der Brustorgane verbunden, sodass sie im Vergleich zu den letzteren mehr oder weniger in den Hintergrund treten. Durch Zerreissung des Ductus thoracicus entsteht ein chylöser Hydrothorax. Beim Menschen verlaufen die Verletzungen des Ductus thoracicus gewöhnlich, abgesehen von dem meist geringen vorübergehenden chylösen Hydrothorax, ohne besondere Störungen. Auch bei Thieren veranlasst die Unterbindung des Ductus in Folge der Collateralen, wie wir oben hervorgehoben haben, keine nennenswerthen Functionsstörungen, in Folge der Zerreissung kann aber bei Thieren nach Boegehold durch Inanition und durch Compression der Lunge und des Herzens bei massenhafter Ansammlung der Lymphe im Thorax der Tod eintreten. Geringfügige Verletzungen des Ductus thoracicus heilen wohl spontan durch Schliessung der Wunde, da der Druck im Ductus gering, d. h. unter Null ist. Nach Obliteration des Ductus thoracicus bildet sich mit Leichtigkeit beim Menschen ein Collateralkreislauf aus, da wir oben gesehen haben, dass in der Regel mehr als ein Hauptstamm vorhanden ist.

Eine Behandlung der Zerreissungen des Ductus thoracicus kommt nur dann in Frage, wenn eine beträchtlichere Ansammlung von Lymphe und Chylus im Thorax vorhanden ist und Compressionserscheinungen der Lunge und des Herzens auftreten. In solchen Fällen ist die Punction des Thorax, die Thoracocentese indicirt.

Krankheiten des Ductus thoracicus.

Die Krankheiten des Ductus thoracicus sind wohl stets secundärer Natur, z. B. bedingt durch tuberculöse Processe oder durch maligne Tumoren, deren Keime durch die Lymphbahnen in den Ductus thoracicus verschleppt werden und sich hier unter günstigen Bedingungen in der Wandung, in einer Klappe des Ductus festsetzen können. Auch hat man durch Eindickung des Secretes und Verkalkung desselben Concrement- oder Steinbildung im Ductus beobachtet. —

§ 124. Verletzungen und Krankheiten des Zwerchfells. —

Verletzungen und Krankheiten des Zwerchfells. Anatomische Bemerkungen.

Mit Rücksicht auf die Verletzungen und entzündlichen Perforationen des Zwerchfells z. B. durch Empyeme, durch Kothabscesse in der Bauchhöhle, Magen- und Darmgeschwüre u. s. w. ist die eine Thatsache von der grössten Wichtigkeit, dass im Zwerchfell grössere Stellen zwischen den musculösen Partheien liegen, welche sehr dünn sind und im Wesentlichen nur aus Pleura und Peritoneum bestehen. Diese dünnen durchsichtigen Muskelspalten sind bis jetzt in klinischer Beziehung nur wenig oder gar nicht

berücksichtigt worden. In meiner Arbeit über die Communicationen des Magen-Darmcanales mit der Brusthöhle und über subphrenische Kothabscesse (v. Langenbeck's Archiv für klin. Chir. Bd. XXVII, Heft 1) habe ich diese Muskelspalten im Zwerchfell genauer beschrieben und gezeigt, dass dieselben für die Lehre von den Verletzungen und Krankheiten des Zwerchfells von besonderer Wichtigkeit sind.

Zunächst findet sich eine grössere Spalte zwischen dem Ursprung des Zwerchfells an der Wirbelsäule und den Rippen. Wie ich an einer grösseren Zahl von Zwerchfellspräparaten feststellen konnte, variirt Ausdehnung und Form dieser Spalten sehr (s. Fig. 289, 290 und 291). Die Spalte hat oft die in Fig. 289 und 290 wiedergegebene Form oder es sind zwei grössere Spalten vorhanden, wie in Fig. 291, ja nicht selten kommen rechts oder links oder gar beiderseits drei grössere durch Muskelbündel getrennte Spalten vor, welche nur aus Peritoneum und Pleura mit wenig Bindegewebe bestehen. Mehrfach fand ich auch, dass der ganze untere Theil des Zwerchfells auffallend dünn war und dass erst höher oben die muskulöse Beschaffenheit des Zwerchfells mehr hervortrat.

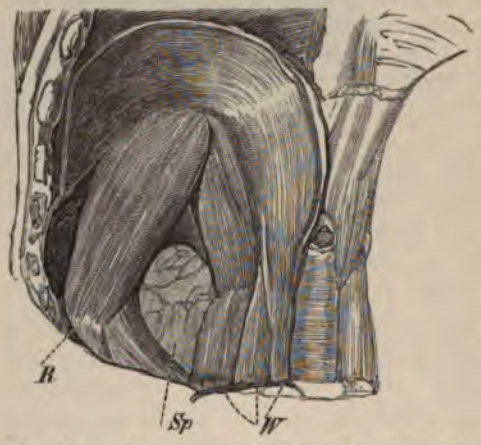

Fig. 289. Muskelspalte (*Sp*) zwischen dem Ursprunge des Zwerchfells an der Wirbelsäule (*W*) und an den Rippen (*R*).

Diese Muskelspalte zwischen dem costalen und vertebralen Zwerchfellsursprung wird von der Niere und der Leber resp. von dem die Niere umhüllenden Bindegewebe mehr oder weniger bedeckt. Die Spalte ist von besonderer Bedeutung für die Entstehung von Zwerchfellsrissen, Zwerchfellshernien und für den Durchbruch von eiterigen Entzündungen der Brusthöhle nach der Bauchhöhle und umgekehrt von Nieren-, Leber-, Milzabscessen, subphrenischen Kothabscessen u. s. w. in die Brusthöhle. Wie auch Curschmann hervorgehoben hat, nehmen Empyeme ihren Weg gerade durch diese Spalte und können sich dann weiter zwischen Peritoneum und Rückenmuskeln ausbreiten und z. B. am Rücken nach aussen perforiren.

Fig. 290. Muskelspalte (*Sp*) zwischen dem Ursprunge des Zwerchfells an der Wirbelsäule (*W*) und an den Rippen (*R*).

Wie zwischen dem Costal- und Vertebraltheil des Zwerchfells, so kommt auch zwischen dem Costal- und Sternaltheil desselben eine dreieckige in klinischer Beziehung ebenfalls wichtige Lücke mit nach aufwärts gerichteter Spitze vor, auch diese variirt jederseits in ihrer Grösse. Die Lücke liegt zwischen den Muskelbündeln, welche vom Knorpel der 6. und 7. Rippe und vom Sternum resp. Proc. xiphoides entspringen. Auf der rechten Seite wird diese Spalte von der Pleura überzogen, links dagegen nicht, weshalb man hier zwischen der 5. und 6. Rippe hart am Sternalrande ohne Verletzung der Pleura die Paracentese des Herzbeutels ausführen kann. Das vom Proc. xiphoides entspringende Muskelbündel kann zuweilen fehlen, dann gehen die beiderseitigen Lücken in einander über, sodass nur eine grössere

Spalte vorhanden ist, durch welche sich eine Zwerchfellshernie in das vordere Mediastinum schieben kann (Cruveilhier, Luschka, Fothergill, Goblet).

Von den übrigen Spalten des Zwerchfells (Foramen oesophag., aorticum, für die vena cava, für die n. splanchnici, Vena azygos resp. hemiazygos und für den n. sympathicus) ist das Foramen oesophageum, z. B. mit Rücksicht auf die Entstehung von Zwerchfellshernien, am wichtigsten. Alle die genannten Schlitze im Zwerchfell sind zuweilen abnorm gross (Henle).

Abgesehen von den erwähnten Spalten und Lücken kommt es gelegentlich auch vor, dass das Zwerchfell auch in seinem musculösen Theile auffallend dünn ist. Howard Marsh beobachtete einmal, dass die linke Hälfte des Zwerchfells fast ohne jede makroskopisch sichtbare Muskelfaserung war und dass diese dünne schlaffe linke Hälfte des Diaphragma bis zum dritten Intercostalraum emporgewölbt war, sodass der Magen im Thoraxraume lag. Die rechte Hälfte des Zwerchfells war normal. Auch durch fettige Degeneration des Diaphragma kann die Widerstandsfähigkeit desselben sehr beeinträchtigt werden.

Fig. 291. Zwei Muskelspalten (*Sp*) zwischen costalem und vertebralem Ursprunge des Zwerchfells.

Verletzungen des Zwerchfells.

Verletzungen des Zwerchfells sind nicht selten, sie sind entweder subcutane Verletzungen, z. B. in Folge von Sturz, Stoss oder Quetschungen des Thorax und des Unterleibs, oder offene Wunden, z. B. durch Stich- oder Schussverletzungen. Die subcutanen Rupturen des Zwerchfells entstehen am häufigsten durch Sturz, durch Ueberfahrenwerden, seltener in Folge starker Muskelanstrengungen bei Geburten, beim Brechact, besonders bei übermässig gefülltem Magen. Auch durch ungeschickt eingeführte Schlundsonden hat man Risse im Zwerchfell entstehen sehen. Dass auch durch die Fragmente bei Rippenfracturen das Zwerchfell verletzt werden kann, haben wir bereits oben erwähnt.

Zwerchfellshernien.

Durch Risse im Zwerchfell können entweder die Unterleibsorgane, besonders Magen-, Darm-, Milz- und Lebertheile in den Brustraum gelangen, oder seltener die Lunge nach der Bauchhöhle dislocirt resp. ausgedehnt werden. Auf diese so entstandenen Zwerchfellshernien (Herniae diaphragmaticae) werden wir noch bei der Lehre von den Hernien § 194 zurückkommen. Die Dislocirung der oben genannten Unterleibsorgane wird oft von den Kranken auffallend gut vertragen, sodass sie unter mehr oder weniger vorhandenen Beschwerden (Kolik, Dyspnoe) Jahre lang leben und bei der Section dann eine grosse Zwerchfellshernie constatirt wird. Zuweilen erfolgt der Tod durch Einklemmung besonders des Darms mit Eintritt von Darminhalt in die Brusthöhle, bald früher, bald später nach der Verletzung. Durch den Riss im Zwerchfell können mit der Zeit immer mehr Darmschlingen und andere Bauchorgane in die Brusthöhle eintreten. Die meisten sog. Zwerchfellshernien sind im Wesentlichen durch Risse im Zwerchfell bedingt, sie sind, richtiger gesagt, keine eigentlichen Hernien, sondern traumatisch entstandene Dislocationen der Bauchorgane durch eine Rissstelle im Zwerchfell. Daher haben auch die meisten Zwerchfellshernien

keinen Bruchsack, von 276 Zwerchfellshernien waren nach LARCHER 248 bruchsacklos.

Häufig sind bei Verletzungen des Zwerchfells schwere Verletzungen der Brust- und Bauchorgane vorhanden und letztere führen den sofortigen oder baldigen Tod herbei.

Die Symptome einer Verletzung des Zwerchfells sind sehr verschieden je nach dem Grad der Verletzung resp. der vorhandenen Nebenverletzungen. Wenn letztere fehlen, dann hat man nicht selten Heilung ohne ernstere Functionsstörungen beobachtet. Die Symptome der Zwerchfellverletzung, eines mehr oder weniger grossen Risses im Zwerchfell, bestehen vor Allem in Schmerz in der Zwerchfellsgegend, besonders bei tiefer Respiration und beim Husten. Die Zwerchfellsathmung wird vom Kranken möglichst beschränkt. Dyspnoe entsteht besonders, wenn Unterleibsorgane in den Thorax dislocirt sind und Lunge und Herz dadurch comprimirt werden. In solchen Fällen treten dann auch entsprechende Störungen der Verdauungsorgane mit Schmerzen, Kolik u. s. w. immer mehr hervor. Die Percussion und Auscultation der Brust ergiebt bei Dislocation des Magens und Darms in die Pleurahöhle im Wesentlichen denselben Befund wie bei Pneumothorax, vor Allem tympanitischen Percussionsschall und plätschernde Geräusche bei der Auscultation, besonders wenn man den Kranken Flüssigkeit schlucken lässt. Bei Auftreibung des Magens, z. B. durch Luftinjection, durch Brausepulver, nimmt auch die Ausdehnung des tympanitischen Percussionstones entsprechend zu.

Bei offenen Wunden des Zwerchfells hängt der Verlauf vor Allem davon ab, ob Eiterung resp. eiterige Peritonitis oder Pleuritis eintritt oder nicht. Im Wesentlichen sind es aber hier die fast stets vorhandenen Nebenverletzungen der Bauch- und Brustorgane, durch welche z. B. bei Stich- und Schusswunden die Symptomatologie beherrscht wird.

Die Prognose der Zwerchfellsverletzungen hängt vorzugsweise von den Nebenverletzungen ab, aber zweifelhaft ist dieselbe stets auch bei isolirter Verletzung des Diaphragma, da durch einen Riss im Zwerchfell Magen und Darm in immer grösserer Ausdehnung in die Brusthöhle treten können und der Kranke durch Incarceration und Perforation derselben mit diffuser jauchiger Peritonitis und Pleuritis zu Grunde gehen kann. Auch durch Shock hat man unmittelbar nach der Verletzung Tod eintreten sehen (s. Allg. Chir. 2. Aufl. § 63). Am häufigsten erfolgt der Tod in Folge der vorhandenen Nebenverletzungen durch innere Blutung oder durch die nachfolgende diffuse Peritonitis, z. B. im Anschluss an Magen-Darmeröffnungen.

Ueberlebt der Kranke die Verletzung des Zwerchfells, dann bleibt wohl der Riss im Diaphragma in Folge der elastischen Retraction des letzteren dauernd bestehen, ja er wird sich oft allmählich vergrössern, je mehr Unterleibsorgane nach der Brusthöhle dislocirt werden.

Die Diagnose einer isolirten Zwerchfellsverletzung ist schwierig oder unmöglich, besonders wenn keine Dislocationen der Bauchorgane in die Brusthöhle nachzuweisen sind. Sind letztere aber vorhanden, dann ist der Befund bei der Percussion und Auscultation durchaus charakteristisch.

Bei den sog. inneren Einklemmungen soll man stets auch an die Möglichkeit einer Zwerchfellshernie resp. eines Zwerchfellsrisses denken.

Die Behandlung der Verletzungen des Zwerchfells ist, wenn eine complicirenden Nebenverletzungen anderer Organe vorhanden sind, im Wesentlichen eine symptomatische. Eine Naht des Zwerchfellsrisses bei frischen offenen Wunden ist wohl stets unausführbar. In geeigneten Fällen wird man z. B. von der Brusthöhle aus nach Reposition etwaiger vorgefallener Bauchorgane den Riss im Zwerchfell durch Naht schliessen. Postempski, Canara, Ricolfi und de Nicola haben Zwerchfellsrisse resp. traumatische Zwerchfellshernien mit Erfolg durch plastische Thoraxlappen d. h. durch Weichtheil-Knochenlappen aus der Umgebung der vorhandenen Wunde geschlossen. Bei Einklemmung von Zwerchfellsbrüchen hat man zuweilen in der Laparotomie weder den eingeklemmten Darm noch die Bruchpforte aufgefunden. In einem Falle von eingeklemmter Zwerchfellshernie von Naumann gelang nach der Laparotomie trotz Erweiterung der Bruchpforte im Zwerchfell die Reposition des Bruchinhaltes nicht, und zwar im Wesentlichen in Folge des negativen Drucks in der Pleurahöhle. Naumann empfiehlt daher zu der Laparotomie die Eröffnung der Pleura von einem Intercostalraume aus hinzuzufügen, um den negativen Druck in der Pleurahöhle aufzuheben. Einfacher wird es sein, wenn man Zwerchfellshernien von der Brusthöhle aus reponirt, wie es z. B. Postempski gelungen ist. In geeigneten Fällen von eingeklemmten Zwerchfellshernien hat man auch mittelst der in das Rectum eingeführten Hand nach v. Nussbaum die Reposition der eingeklemmten Zwerchfellshernien versucht, ein Verfahren, welches mir aber wenig empfehlenswerth erscheint. Bei Eintritt von Darm- und Mageninhalt in die Brusthöhle wird man sofort die Thoracotomie ausführen. —

Missbildungen des Zwerchfells.

Von den Missbildungen des Diaphragma sei vor Allem der sehr selten vorkommende Mangel des Zwerchfells erwähnt. Wenn das Zwerchfell mehr oder weniger vollständig fehlt, dann sterben solche Kinder gewöhnlich bald nach der Geburt, nur wenige leben mehrere Jahre. Riegner erwähnt einen Fall, wo ein Knabe mit vollständigem Mangel des Zwerchfells 7 Jahre alt wurde, nur ein Theil der Unterleibsorgane lag in der Brusthöhle. In anderen Fällen, wo das Diaphragma fehlte, hat man sämmtliche Unterleibsorgane nach der Brusthöhle dislocirt gefunden.

Angeborene Zwerchfellshernien.

Bezüglich der angeborenen Zwerchfellshernien verweise ich auf die Lehre von den Hernien (s. § 194). —

Entzündliche Processe am Zwerchfell.

Perforation des Zwerchfells durch subphrenische Abscesse. Brustkothfisteln.

Von den entzündlichen Processen am Zwerchfell verdienen vor Allem die entzündlichen Perforationen desselben hervorgehoben zu werden, sie entstehen durch eiterige Entzündungen der Brust- und Bauchhöhle, welche von einer Höhle nach der anderen durch das Zwerchfell durchbrechen. So beobachtet man besonders Perforationen des Zwerchfells durch Krankheiten des Verdauungstractus, z. B. durch Perforationen des Magens und Darms mit umschriebenen Abscessen (subphrenische Lebabscesse), durch Abscesse der Leber, Nieren und Milz, durch Leberechinococcus u. s. w. Diese Bauchhöhleneiterungen brechen mit Vorliebe durch die oben S. 552 beschriebenen dünnen Muskelspalten durch. Ich habe aus der Literatur 48 Fälle von Communication des Magen-Darmcanals mit der Brusthöhle zusammengestellt, 22 betrafen den Darm (14 Dickdarm und 8 Dünndarm) und 26 den Magen. Fast stets handelte es sich

um Perforation von Magen- und Darmgeschwüren, welche zu subphrenischen Abscessen geführt hatten. Ich habe einen Fall von Brustdarmfistel, wahrscheinlich entstanden durch Perforation eines subphrenischen Kothabscesses in die Brusthöhle in Folge von Duodenal-Ruptur, durch Thoracotomie geheilt. In der Brusthöhle fanden sich grosse Mengen der genossenen Speisen, besonders Pflaumenschalen. Allmählich schloss sich die Perforationsstelle im Zwerchfell und im Darm und der Kranke wurde, wie gesagt, vollständig geheilt (s. v. LANGENBECK's Archiv Bd. XXVII). Man hat auch Perforationen der subphrenischen Abscesse in das Pericard durch die oben S. 552 erwähnte Muskelspalte des Zwerchfells beobachtet, z. B. durch Magengeschwüre oder Milzabscesse. Die subphrenischen Abscesse in Folge von Perforation des Magens und Darms sind besonders von LEYDEN genauer beschrieben worden, sie führen in der Regel, da sie lufthaltig sind, zu einem Pyopneumothorax subphrenicus. Für die richtige Diagnose solcher Fälle ist besonders wichtig, dass der Brustraum anfangs intact war, dass zuerst peritonitische Symptome, Verdauungsbeschwerden, Magen-, Darm-, Leber-, Nieren- oder Milzkrankheiten bestanden und dass dann mehr oder weniger plötzlich die Erscheinungen eines Empyems resp. eines Pyopneumothorax auftraten.

Pyopneumothorax subphrenicus.

Perforation des Zwerchfells durch Eiterungen im Brustraum.

In anderen Fällen ist der Verlauf umgekehrt, eine primäre Eiterung im Brustraum, ein Empyem, ein Lungenabscess, eine eiterige Mediastinitis oder Pericarditis bricht durch das Zwerchfell nach aussen oder in die Bauchhöhle und erzeugt hier eine umschriebene oder diffuse Peritonitis oder breitet sich zwischen Peritoneum und Rückenmuskeln aus und perforirt durch letztere nach aussen (CURSCHMANN).

Vor Kurzem operirte ich zwei Fälle von subphrenischem Pyopneumothorax, welche durch Perforation eines tuberculösen Lungenabscesses durch das Zwerchfell entstanden war. Die Bauchhöhle war in beiden Fällen vollständig durch entzündliche Verwachsungen abgeschlossen, sodass keine diffuse Peritonitis vorhanden war. Beide Kranken wurden geheilt, die anfangs vorhandene Lungenfistel schloss sich, der eine Kranke lebt noch, der andere ist nach mehreren Monaten an seiner Lungentuberculose zu Grunde gegangen. Zuweilen brechen Empyeme in den Darm durch, sodass dann reichliche Eitermengen per anum entleert werden.

In allen solchen Fällen von Perforation des Zwerchfells durch eiterige Entzündungen der Brust- oder Bauchhöhle besteht die Behandlung vor Allem in der Entleerung und Drainage des in der Brusthöhle oder unter dem Zwerchfell befindlichen Eiter- oder Jaucheherdes. Bei vorhandenem Empyem oder Pyopneumothorax wird man also die Thoracotomie mit entsprechender Rippenresection und Drainage vornehmen, ebenso wird man bei eiteriger Pericarditis incidiren und drainiren (s. die Technik dieser Operationen § 126 S. 565 und § 127 S. 569). Auch die subphrenischen Abscesse wird man baldigst durch Incision und Drainage entleeren. —

§ 125. *Entzündliche Processe am Thorax.*

Entzündliche Processe an den äusseren Weichtheilen. Furunkel und Carbunkel.

Entzündliche Processe am und im Thorax. — Was zunächst die entzündlichen Processe an den Weichtheilen des Thorax betrifft, so seien zuerst die Furunkel und Carbunkel erwähnt, welche besonders auf dem Rücken und im Nacken häufig vorkommen. Verlauf und Behandlung

derselben haben wir bereits S. 18 genügend beschrieben, weshalb ich darauf verweise. —

Acute phlegmonöse Entzündungen am Thorax.

Acute phlegmonöse Entzündungen kommen am Thorax nicht gerade häufig vor. Vor Allem sind die diffusen Entzündungen und Eiterungen zu erwähnen, welche in der Supra- und Infraclaviculargrube und nach hinten über dem Schulterblatt im Anschluss an eiterige Entzündungen am Unterkiefer, besonders nach Zahnwurzelentzündungen, nach Parotitis, Angina Ludwigii u. s. w. vorkommen. Die Lymphbahnen des Halses und die oberhalb und unterhalb des Schlüsselbeins gelegenen Lymphdrüsen vermitteln diese Entzündungen und Eiterungen, welche sich nicht selten weit unter den breiten Rücken- und Brustmuskeln und nach der Achselhöhle hin ausbreiten. Auch die im Bindegewebe des M. pectoralis zuweilen vorkommenden Eiterungen entstehen wohl in ähnlicher Weise nach primären Erkrankungen des Kopfes und Halses oder aber der Brustwarze. Nur selten haben diese acuten eiterigen Entzündungen ihren Sitz in dem unter dem M. pectoralis liegenden Schleimbeutel. Durch subacute und chronische Entzündungen dieses Schleimbeutels beobachtet man zuweilen charakteristische reibende und knarrende Geräusche, z. B. bei Bewegungen des Armes, ähnlich wie bei chronischen Entzündungen anderer Schleimbeutel.

Entzündung des Schleimbeutels unter dem M. pectoralis.

Nur selten oder fast niemals perforiren die acuten phlegmonösen Entzündungen der äusseren Weichtheile des Thorax nach innen, viel eher nach aussen, theils weil die Fascia endothoracica und die Pleura durch entzündliche Auflagerungen verdickt werden, theils weil die Eiterungen sich mit grösserer Leichtigkeit unter und über den breiten Brust- und Rückenmuskeln ausbreiten können.

Chronische Eiterungen. Tuberculose.

Die chronischen Eiterungen an den äusseren Weichtheilen des Thorax entstehen vorzugsweise durch tuberculöse Processe an den Rippen und am Sternum oder durch nach aussen durchgebrochene (tuberculöse) Empyeme und Lungenabscesse. Alle diese chronischen tuberculösen Eiterungen bilden jene charakteristischen kalten Abscesse, welche auch am Thorax zuweilen eine grössere Ausdehnung erlangen (s. auch Allg. Chir. 2. Aufl. § 83). Diese kalten tuberculösen Abscesse werden unter antiseptischen Cautelen am besten ausgiebig gespalten und energisch mittelst des scharfen Löffels ausgekratzt. Fast stets findet man dann als Ursache einen tuberculösen Knochenherd am Sternum, an den Rippen, an der Scapula oder eine feine Fistel führt nach innen und es handelt sich um eine tuberculöse Pleuritis oder um einen Lungenabscess.

Aktinomykose.

Auch durch Aktinomykose können Abscesse der Thoraxwandungen entstehen, besonders z. B. durch Uebergreifen eines mit der Pleura costalis verwachsenen aktinomykotischen Herdes der Lunge. Bei Aktinomykose finden sich im Eiter jene charakteristischen gelben Körner und als Ursache der Erkrankung der sog. Strahlenpilz (Actinomyces s. Allg. Chir. 2. Aufl. § 86). Rotter beobachtete in der v. Bergmann'schen Klinik in der linken Brusthälfte eines Kranken zahlreiche Abscesse mit geschwürigem Zerfall, Diarrhoe und nach etwa $^1/_2$jähriger Krankheitsdauer erfolgte der Tod an Marasmus. In dem oberen Lungenlappen fand sich der primäre aktinomykotische Herd, welcher durch die schwartig verdickte und verwachsene Pleura nach aussen durchgebrochen war. Einen vollständig ana-

logen Fall habe ich bei einem Lehrer vor mehreren Jahren beobachtet, welcher die Krankheit wahrscheinlich während eines Landaufenthaltes auf einem Bauerngute, wo eine Kuh an Aktinomykose erkrankt war, erlangt hatte. —

Peripleuritis. Von besonderem Interesse ist noch die acute und chronische Peripleuritis, welcher wir an dieser Stelle noch gedenken möchten. Die acuten oder chronischen peripleuritischen Abscesse liegen zwischen Pleura costalis und den übrigen Weichtheilen der Thoraxwandung, sie sind nicht selten von grösserer Ausdehnung, zuweilen sind mehrere Abscesse vorhanden, welche primär oder wohl häufiger secundär in dem peripleuritischen Bindegewebe entstanden sind. In acuten Fällen entstehen die peripleuritischen Eiterungen zuweilen unter Schüttelfrost, die Kranken klagen über Schmerzen an der betreffenden Seite und über mehr oder weniger ausgesprochene Dyspnoe. Bei Zunahme der Eiterung treten im Wesentlichen die Erscheinungen eines umschriebenen pleuritischen Exsudates auf und an der Aussenfläche des Thorax ist gewöhnlich dann eine fluctuirende Anschwellung nachzuweisen, welche sich besonders bei der Exspiration prall anfühlt. Auch diese acuten Abscesse haben wenig Neigung, nach innen in die Pleura durchzubrechen.

In chronischen Fällen handelt es sich meist um secundäre peripleuritische Tuberculose, z. B. im Anschluss an tuberculöse Rippencaries oder an tuberculöse Empyeme.

Die primären peripleuritischen Entzündungen halte ich für sehr selten, fast stets dürfte es sich um secundäre acute oder chronische Peripleuritis handeln in Folge von Ausbreitung einer Entzündung in der nächsten Umgebung am oder im Thorax.

Die Diagnose einer Peripleuritis ist oft im Anfang gar nicht möglich. Im Vergleich zu Empyem sind besonders folgende Unterschiede vorhanden: Für eiterige Peripleuritis spricht ausser der etwa vorhandenen äusseren Fluctuation besonders der Umstand, dass beim abgesackten peripleuritischen Exsudate bei Lagewechsel des Kranken sich die Dämpfungsfigur nicht ändert, dass letztere an jeder Stelle des Thorax vorkommen kann und dass oberhalb und unterhalb derselben normale Percussion und Auscultation ist, während beim genuinen Empyem das Exsudat gewöhnlich in den untersten Partieen des Thorax sich findet.

Die Prognose der eiterigen Peripleuritis ist oft deshalb ungünstig, weil sie zu spät erkannt wird und die Eiterung sich dann zu weit ausgebreitet hat.

Die Behandlung ist dieselbe wie bei tiefsitzenden Abscessen, man spaltet die Haut mit dem Messer und dringt stumpf mittelst einer Kornzange, einer geschlossenen Arterienklemme oder Hohlsonde in die Tiefe bis zum Eiterherd. Stets muss man darauf bedacht sein, die primäre Ursache (Pleura, Knochen etc.) festzustellen, und dann entsprechend therapeutisch vorgehen. —

Entzündliche Processe an den Knochen des Thorax (Rippen und Sternum). Entzündliche Processe an den Knochen (Rippen und Sternum). — Was zunächst die entzündlichen Processe an den Rippen betrifft, so sind hier acute Periostitis und acute Osteomyelitis selten, sie werden nach den in § 104 der Allg. Chir. 2. Aufl. angegebenen Regeln behandelt. Im Verlauf

des Typhus und anderer Infectionskrankheiten beobachtet man zuweilen metastatische entzündliche Processe an den Rippen.

Tuberculöse Rippencaries.

Am häufigsten kommen an den Rippen chronische tuberculöse Knochenentzündungen in der Form der tuberculösen Rippencaries bei Kindern und Erwachsenen vor und zwar sowohl primär als secundär nach tuberculöser Peripleuritis, Pleuritis, Empyema perforans, nach Tuberculose der umgebenden Weichtheile u. s. w. oder metastatisch als Ausdruck multipler allgemeiner Tuberculose.

Die Rippencaries beginnt entweder als tuberculöse Periostitis oder Osteomyelitis meist am vorderen Umfange der Rippe als langsam zunehmende umschriebene schmerzlose Anschwellung der betreffenden Rippe. Allmählich bilden sich dann deutlich fluctuirende kalte Abscesse, welche eine bedeutende Grösse annehmen und zu Eitersenkungen unter den Muskeln, z. B. bis zum Abdomen führen können. Durchbruch der kalten Abscesse nach innen in die gesunde Pleura oder in die Lunge erfolgt nur sehr selten, weil die Pleura und die Fascia endothoracica durch entzündliche Schwartenbildung sich verdicken und die Eiterung sich leichter unter den Muskeln ausbreiten kann. Daher erfolgt gewöhnlich der Durchbruch der Eiterung nach aussen, es entsteht eine Fistel von grösserer oder geringerer Ausdehnung und mit der Sonde gelangt man auf verdicktes Periost oder auf cariösen oder glatten nekrotischen Knochen. Die tuberculösen Sequester an den Rippen sind in der Regel klein und in der für Tuberculose charakteristischen Weise mit graurothen und gelben Tuberkeln durchsetzt. Sehr häufig tritt die Rippencaries multipel auf, sodass 5—10 und mehr Fisteln vorhanden sind. Riedinger beobachtete einen Kranken mit etwa 20 Fistelöffnungen. Auch ich habe nach tuberculösem Empyem so ausgedehnte tuberculöse Erkrankung der Weichtheile und Rippen beobachtet, dass ein grosser Theil der vorderen Thoraxwand entfernt werden musste. Mehrere Rippen waren in ausgedehnter Weise in ihrer ganzen Dicke stellenweise zerstört. Der Kranke wurde vollständig geheilt (s. S. 567 Fig. 296).

Die Diagnose der tuberculösen Rippencaries ist gewöhnlich leicht, die umschriebene Anschwellung der Rippen, die fluctuirenden kalten Abscesse, die zum kranken Knochen führenden Fisteln und Fistelgänge u. s. w. sind durchaus charakteristisch. Doch sind Verwechselungen zuweilen mit Lipomen, Lungenhernien, syphilitischen Processen, Aktinomykose, Rippengeschwülsten und besonders mit nach aussen perforirenden pleuritischen Exsudaten möglich.

Tuberculose der Rippenknorpel.

Auch an den Rippenknorpeln kommt Tuberculose vor, sie beginnt besonders als tuberculöse Perichondritis und führt ebenfalls zu entsprechender Zerstörung des Knorpels, welcher im Heilungsfalle durch narbiges Bindegewebe ersetzt wird. Auch hier erfolgt nur in Ausnahmefällen Durchbruch des tuberculösen Herdes in das Mediastinum, in die Pleura oder gar in die Lunge, wenn die Tuberculose nicht von hier ausging. Möller beobachtete eine Lungenfistel bei Perichondritis costalis.

Tuberculose des Sternums.

Am Sternum kommt die tuberculöse Caries seltener vor, als an den Rippen, sie beginnt auch hier als tuberculöse Periostitis oder Osteomyelitis und der Verlauf ist im Wesentlichen derselbe wie an den Rippen. Zuweilen bilden sich auch hier grosse kalte Abscesse, welche aber etwas häufiger

nach innen nach dem Mediastinum, in die Pleura oder in den Herzbeutel durchbrechen und so zu letalem Ausgange führen können. Man hat ganz beträchtliche Zerstörungen am Sternum durch tuberculöse Caries beobachtet, z. B. des ganzen Manubrium und Corpus sterni, sodass die Pulsation der Aorta durch die noch erhaltene verdickte Membrana sterni posterior sichtbar war (v. Esmarch, Waitz). Bleibt das Periost erhalten, dann kann sich nach operativer Entfernung des tuberculös erkrankten Theiles das Sternum wieder knöchern ersetzen.

Die Diagnose der Tuberculose des Sternums ist in der Regel nicht schwierig, doch sind Verwechselungen mit syphilitischen Processen und mit Tumoren des Sternums möglich. Ich beobachtete einen Fall von grossem tuberculösen Abscess des Brustbeins, welcher in Folge seiner Lage über der Aorta und dem Herzen pulsirte, sodass ich anfangs an Aortenaneurysma dachte. Schwierig oder unmöglich kann die Diagnose eines retrosternalen tuberculösen Abscesses des Sternums sein.

Die Prognose der tuberculösen Processe an den Rippen und am Sternum ist, was die Localerkrankung anlangt, gewöhnlich günstig, wenn Mediastinum, Pleura und Lungen gesund sind. Meist aber handelt es sich um schwer tuberculös erkrankte Individuen, besonders um vorgeschrittene Lungentuberculose, an welcher die Kranken dann zu Grunde gehen.

Behandlung der Tuberculose der Rippen und des Sternums.

Die Behandlung der Tuberculose der Rippen und des Sternums, der tuberculösen Caries, besteht in energischer Auslöffelung des cariösen Herdes, nachdem derselbe in genügender Ausdehnung allseitig blossgelegt ist. Sämmtliche Fistelgänge müssen in ihrer ganzen Länge gespalten und ebenfalls mit dem scharfen Löffel ausgekratzt werden. Alle Buchten des Erkrankungsherdes müssen sorgfältig blossgelegt werden, unterminirte Hautränder werden abgetragen, Hautbrücken gespalten u. s. w.

Bei Rippencaries muss man oft grössere Stücke der Rippen, am besten mittelst einer Knochenscheere (s. Fig. 294 S. 566), reseciren, nachdem man das Periost mit der entzündlich verdickten Pleura und der Fascia endothoracica vom Knochen abgehebelt hat. Man braucht hierbei gewöhnlich nicht zu fürchten, die durch Schwartenbildung verdickte Pleura zu eröffnen.

Auch die Behandlung der Tuberculose des Sternums besteht in allseitiger energischer Auskratzung des Krankheitsherdes mit dem scharfen Löffel nach sorgfältiger Blosslegung desselben in seiner ganzen Ausdehnung. Schwieriger ist die Operation bei retrosternaler Abscessbildung. Hier empfiehlt sich eventuell die entsprechende Resection des Sternums, indem man von dem Knochen, wenn möglich nach Abhebelung des Periosts, so viel mit dem Meissel wegnimmt, bis der retrosternale Abscess ebenfalls genügend freigelegt ist. Zuweilen muss man auf diese Weise grössere Theile des Sternums, ja fast das ganze Sternum und die angrenzenden Rippenknorpel wegen Caries entfernen (Lefort u. A.) und kann dann ohne Functionsstörung seitens der Brustorgane vollständige Heilung erzielen.

Resection des Sternums.

Resection des Sternums. — Das Sternum kann in allen seinen Theilen, sowohl jeder einzelne Theil für sich, als auch in toto resecirt werden. Die Indicationen für die Resection des Sternums sind Traumen, chronisch entzündliche Processe, Tumoren des Sternums, Abscesse und Tumoren des Mediastinums, Unterbindung der grossen Brustgefässe u. s. w. Unangenehme

Zwischenfälle, welche am besten durch subperiostale Ausführung vermieden werden, sind besonders folgende: Eröffnung der Pleura und des Herzbeutels, sowie Verletzung der Art. mammaria int. oder der grossen Gefässe.

Die Resection des Sternums macht man im Allgemeinen am besten so, dass man einen Längsschnitt durch die Haut und das Periost bis auf den Knochen macht und wenn nöthig, am oberen und unteren Ende des Längsschnittes noch je einen Querschnitt hinzufügt. Dann wird das Periost an der vorderen Fläche des Sternums abgehoben und nachdem man die Rippenknorpel in der Nähe des Sternalrandes durchtrennt hat, hebelt man das Periost und die Membrana sterni posterior auch an der hinteren Fläche des Knochens ab. Bei dem letzteren Operationsact ist grosse Vorsicht nothwendig, damit man nicht die Membrana sterni posterior und die Pleura verletzt. Die Art. mammaria int. ist eventuell nach den S. 537 gegebenen Regeln zu unterbinden. Schliesslich wird das Sternum oben und unten mit dem Meissel durchtrennt. Wenn möglich, lässt man die Verbindung des Manubrium sterni mit der Clavicula jederseits intact. Aber selbst nach Entfernung des ganzen Manubrium und der oberen Hälfte des Corpus sterni wird die normale Bewegung des Kopfes und der Schultern resp. der Arme meist nicht gestört (A. Roullies, Bessel-Hagen). Statt dieser ausgedehnten Resectionen genügt es bei Tuberculose gewöhnlich, wenn man einfach mit dem Meissel ein entsprechendes Stück des Sternums ausmeisselt. Die eben beschriebene ausgedehnte Resection des Sternums ist besonders bei malignen Tumoren desselben indicirt. —

Syphilis der Rippen und des Sternums.

Syphilis der Rippen und des Sternums. — Die Syphilis localisirt sich an den Rippen und am Sternum gewöhnlich im Periost, seltener im Knochen, indem sich meist umschriebene, seltener mehr diffuse gummöse Periostitis und Osteomyelitis und besonders Gummata (Syphilome) bilden. Die letzteren sind meist schmerzlose, anfangs festere, später allmählich weicher werdende Knoten, Geschwülste, welche zuweilen unter entsprechendem Schwund des Knochens eine beträchtliche Grösse erreichen. Wie jede Knochensyphilis, so tritt auch die Syphilis der Rippen und des Sternums stets erst in den späteren Stadien der Lues auf. Die syphilitischen gummösen Entzündungen können leicht mit Tuberculose und die Gummata mit Geschwülsten, besonders mit Sarcomen verwechselt werden. Aber die meist sonst vorhandenen syphilitischen Erscheinungen, die Anamnese, die Entwickelung und das mikroskopische Verhalten der luetischen Processe ermöglichen gewöhnlich ohne Schwierigkeiten die richtige Diagnose.

Die Behandlung besteht vor Allem in einer antisyphilitischen Allgemeinbehandlung (Quecksilber, besonders Jodkali in steigenden Dosen u. s. w., s. Allg. Chir. 2. Aufl. § 84) und in einer entsprechenden Localtherapie, besonders in energischer Auslöffelung bei syphilitischer Caries und Nekrose. —

Die Intercostalneuralgie.

Die Intercostalneuralgie. — Die Intercostalneuralgie, d. h. Schmerz im Bereich der N. intercostales, ist zuerst durch v. Nussbaum operativ behandelt worden, indem er eine seit 20 Jahren bestehende Neuralgie durch Dehnung des 8., 9. und 10. Intercostalnerven auf beiden Seiten mit vollständigem Erfolg dauernd beseitigte.

Die Technik der Dehnung der N. intercostales ist folgende. Die

Nervi intercostales liegen in dem Sulcus costalis unterhalb des Gefässbündels der Art. und Vena intercostalis posterior in der Nähe des unteren Rippenrandes. v. NUSSBAUM empfiehlt für die Dehnung der Nerven in der Nähe der Wirbelsäule einen etwa 6 cm langen Schnitt entlang dem unteren Rande der betreffenden Rippe, der Schnitt beginnt etwa 6 cm weit von der Wirbelsäule. Nach Blosslegung des unteren Rippenrandes und Ablösung des äusseren Zwischenrippenmuskels von der Rippe kann man den Nerven leicht isoliren, vorziehen und in centraler und peripherer Richtung dehnen. In dem Falle v. NUSSBAUM's waren die Schmerzen besonders in den abdominalen Endästen des 8., 9. und 10. N. intercostalis zwischen Proc. xiphoides und Nabel vorhanden, welche v. NUSSBAUM ebenfalls durch je einen 8 cm langen Längsschnitt zwischen Sternum und Nabel parallel dem äusseren Rande des M. rectus abdominis freilegte und dehnte.

Zuweilen handelt es sich bei Intercostalneuralgieen um palpable Veränderungen, z. B. um deform geheilte Rippenbrüche. In solchen Fällen wird man vor Allem den deformen Callus durch entsprechende Rippenresection beseitigen. SEELIGMÜLLER empfiehlt bei Intercostalneuralgie tiefe subcutane Injectionen von 1—10% Osmiumsäure. —

§ 126. *Die chirurgische Behandlung der pleuritischen Exsudate.*

Die chirurgische Behandlung der pleuritischen Exsudate. — Erlangen Ansammlungen von Blut, Serum oder Eiter im Pleuraraum einen solchen Grad, dass sie durch Compression der Lunge und Verdrängung des Herzens lebensgefährlich werden, dann ist die Entleerung der Exsudate unter allen Umständen angezeigt.

Die Flüssigkeitsansammlungen in der Pleura sind bekanntlich besonders charakterisirt durch entsprechende Dämpfung, Fehlen des Athmungsgeräusches und Abschwächung des Stimmfremitus. Die operative Behandlung der Flüssigkeitsansammlungen im Thorax ist entweder indicirt, weil die Menge des Exsudates in bedrohlicher Weise Lunge und Herz comprimiren, oder aber, weil sich die Heilung, besonders eines eiterigen Exsudates, eines Empyems allzusehr in die Länge zieht oder gar nicht möglich ist.

In jedem Falle von Exsudat im Thorax wird man zunächst eine aseptische Probepunction mit einer über einer Spiritusflamme vorher geglühten und dann durch 5% Carbolsäure desinficirten PRAVAZ'schen Spritze vornehmen. Man sticht in der Mitte oder im unteren Theile der betreffenden Dämpfung im Intercostalraum, z. B. in der Axillarlinie oder im hinteren Theile des Thorax die Spritze ein und saugt dann durch Anziehen des Spritzenstempels Flüssigkeit aus dem Thorax. Findet sich Blut und Serum im Thorax, dann wird man die Punction oder Thoracocentese vornehmen, ergiebt die Probepunction aber Eiter oder Jauche, dann ist die Incision und Drainage des Thorax durch Thoracotomie indicirt.

Die Technik der Thoracocentese.

Die Punction des Thorax, die Thoracocentese. — Die Punction des Thorax, die Thoracocentese, wird bei serösen, hämorrhagischen oder chylösen Transsudaten (Chylothorax in Folge von Verletzungen des Ductus thoracicus) nur dann vorgenommen, wenn in Folge der Compression der Lunge und des Herzens lebensgefährliche Dyspnoe vorhanden ist.

Niemals soll man bei einer Thoracocentese die gesammte im Thorax befindliche Flüssigkeit entleeren, auch nicht zu rasch, weil sonst leicht intrathoracische Blutungen und Zerreissungen des Lungengewebes entstehen.

Dieulafoy, Fräntzel u. A. empfehlen, niemals mehr als 1500 g auf einmal ausfliessen zu lassen, lieber soll man die Punction, wenn nothwendig, wiederholen.

Die tiefste Stelle der Dämpfung, z. B. nach Bowditsch am Rücken zwischen der 9. und 11. Rippe, soll man nicht zur Punction wählen, weil Zwerchfell und Unterleibsorgane dann leichter verletzt werden können und die Mündung der Punctionsnadel im Thorax durch das Aufsteigen des Zwerchfells in Folge der fortschreitenden Entleerung der Pleurahöhle verlegt werden kann. Die Punction wird am häufigsten in der Axillarlinie zwischen der 5. und 6. Rippe oder an den hinteren Partieen des Thorax im 7. und 8. Intercostalraum zwischen der 7. und 9. Rippe vorgenommen und zwar nach Desinfection der betreffenden Hautstelle am halbsitzenden oder besser am mehr flach liegenden Kranken, weil im letzteren Falle nicht so leicht eine Ohnmacht eintritt. Als Punctionsinstrument bedient man sich eines mittelstarken aseptischen Troicars oder einer Hohlnadel, am besten z. B. des Troicars von Fräntzel (Fig. 292 a) oder Billroth (Fig. 292 b). Am Troicar von Fräntzel wird nach der Punction die Nadel mittelst des Knopfes *A* luftdicht zurückgeschoben und der Hahn am Gummischlauch dann geöffnet. Nach der Punction mit Billroth's Troicar zieht man die Nadel luftdicht durch Anziehen bei *C* bis zum Punkte *D* zurück, schliesst Hahn *A*, öffnet Hahn *B* und die Flüssigkeit fliesst aus. Das Eindringen von Luft in den Thorax ist möglichst zu vermeiden. Man soll die Troicarspitze nicht zu tief einstechen, damit man die Lunge nicht verletzt. Gewöhnlich verbindet man mit der Punction die Aspiration mittelst Heberwirkung, einer Stempelspritze oder des Apparates von Dieulafoy (Allg. Chir. 2. Aufl. S. 64). Niemals darf eine forcirte Aspiration angewandt werden, sie ist gefährlich. Sehr zweckmässig ist auch der Apparat von Fürbringer (Fig. 293). Der Apparat besteht aus einem einfachen Glase, durch dessen luftdicht schliessenden Kork zwei Glasrohre gehen, von denen das eine bis auf den Boden des Glases reicht. Beide Rohre sind mit einem je 1 m langen und 0.5 cm

Fig. 292. Troicar für Thoracocentese, *a* nach Fräntzel, *b* nach Billroth.

Fig. 293. Aspirations-Apparat für Thoracocentese nach Fürbringer.

starken Gummischlauch versehen; der Luftrohrschlauch hat einen Quetschhahn. In das Aufnahmegefäss wird etwas Sperrflüssigkeit eingesogen, der Kranke wird punctirt, der Schlauch wird mit dem Troicar verbunden und wirkt als Heber. Ist so viel Exsudat entleert, dass die Heberwirkung authört, dann wird an dem anderen Schlauch gesogen.

Immer muss man zuweilen den Abfluss temporär hemmen durch Abklemmen des Gummirohrs mit den Fingern, besonders auch bei stärkerem Husten oder bei Eintritt einer Ohnmacht. Stockt der Ausfluss in Folge Verstopfens der Canüle, z. B. durch Faserstoffgerinnsel, dann führt man ein feines elastisches Bougie in die Canüle. Nach Beendigung der Punction wird der Troicar luftdicht entfernt und die kleine Stichwunde mittelst Jodoformcollodium oder Heftpflaster bedeckt.

Um die Flüssigkeit aus der Pleurahöhle nach Thoracocentese gänzlich zu entleeren, haben Parker, Potain u. A. sterilisirte Luft in die Pleurahöhle eingetrieben und dadurch befriedigende Erfolge erzielt.

Punction und permanente Aspiration nach Quincke und Bülau bei Empyem.

Die Punction und permanente Aspiration hat neuerdings Bülau auch für Empyeme empfohlen. Dieselbe wird in folgender Weise unter Localanästhesie ausgeführt. Ein breiter Troicar wird durch einen der unteren Intercostalräume in das Empyem eingestossen, nach Entfernung des Stilets wird ein weiches Gummirohr, z. B. ein Nélaton'scher Catheter durch die Troicarcanüle in die Pleura eingeführt, dann wird die Troicarcanüle herausgezogen. Das Gummirohr, welches nicht zu lang sein soll, bleibt liegen, wird am besten mittelst 2 Fadenschlingen und Heftpflasterstreifen fixirt und durch ein kurzes Glasrohr mit einem längeren Schlauch verbunden. Der letztere hängt herab in ein Gefäss mit Sublimatlösung und ist durch ein Bleigewicht in demselben festgehalten. In der eingeschalteten Glasröhre kann man den Abfluss des Exsudates beobachten. Die Entstehung eines Pneumothorax lässt sich sicher verhindern. Schliesst man das obere Gummirohr durch Quetschhahn ab, dann kann man den unteren Schlauch entfernen, das Glas entleeren u. s. w. Es findet eine allmähliche Entleerung des Exsudates statt, welcher die Ausdehnung der comprimirten Lunge parallel geht, auch kann der Patient ausser Bett sein und mit seiner Aspirationsflasche in der Tasche herumgehen. Leyden hat diese sehr einfache Methode mit Recht für geeignete Fälle empfohlen und sie findet ebenfalls in der Klinik von Curschmann eine ausgedehntere Anwendung. Die Erfolge sind günstig. Nicht selten aber muss schliesslich doch noch die Thoracotomie mit Rippenresection vorgenommen werden, besonders z. B. um vorhandene Fibrincoagula und eingedickte Eitermassen zu entfernen. Die Methode ist übrigens früher von Quincke in ähnlicher Weise empfohlen worden.

Die Verfahren von Riva, Playfair, Potain, Robertson u. A. beruhen auf ähnlichen Grundsätzen, wie die Methode von Bülau.

Nach meiner Ansicht gewährt die so einfache Incision der Pleurahöhle, die Thoracotomie mit nachfolgender Drainage bei sachkundiger Nachbehandlung eine weit grössere Sicherheit des Erfolges, eine geringere Unbequemlichkeit für den Kranken und vor Allem eine raschere Heilung als die Bülau'sche Methode. Letztere ist bei flüssigen Exsudaten gewiss oft recht zweckmässig, aber bei Empyemen mit reichlichen Fibrincoagulis, mit eingedickten Eitermassen, bei jauchigen Empyemen ist sie nicht brauchbar, wie

auch Schede mit Recht hervorgehoben hat. Die der Thoracotomie zugeschriebenen Nachtheile, der offene Zutritt der atmosphärischen Luft, die Behinderung der Wiederentfaltung der Lunge durch den Luftdruck, die Entstehung einer grösseren Difformität u. s. w. sind in Wirklichkeit gar nicht vorhanden. —

Die Technik der Thoracotomie mit Rippenresection.

Die Eröffnung des Thorax durch Incision, die Thoracotomie — Die Incision der Brusthöhle, die Thoracotomie ist vor Allem bei eiterigen oder septischen Exsudaten in der Pleurahöhle indicirt, ferner bei Echinococcus und Aktinomykose der Pleura u. s. w., sie ist bei sachkundiger Ausführung eine durchaus gefahrlose Operation, die Todesfälle, welche vorgekommen sind, betrafen vorwiegend bereits septische, pyämische oder hochgradig tuberculöse Kranke.

An welcher Stelle des Thorax soll die Thoracotomie vorgenommen werden? Im Allgemeinen gelten hier dieselben Regeln, wie wir sie oben für die Thoracocentese angegeben haben. Bei abgeschlossenen Eiterherden wird man natürlich dort eingehen, wo wir nach der physikalischen Untersuchung und der vorgenommenen Probepunction sicher den Eiterherd antreffen und ihn an einer geeigneten Stelle drainiren können. Hat man die Wahl, dann bevorzugt man auch bei der Thoracotomie den 5. Intercostalraum zwischen 5. und 6. Rippe in der Axillarlinie oder noch besser, man eröffnet den Thorax am Rücken im Bereich der 7. bis 9 Rippe. Zuweilen empfiehlt es sich, den Thorax vorne und hinten zu eröffnen. In der letzten Zeit habe ich stets, wo es möglich war, die Thoracotomie nur am Rücken im Bereich der 7.—8.—9. Rippe ausgeführt und ich schneide nicht zwischen den Rippen, sondern auf der Rippe ein und resecire gleich ein entsprechendes Stück aus der Continuität einer oder zweier Rippen von etwa 3—4cm Länge, um ein dickes, kurzes Drain bequem in den Thorax einführen zu können. Mit den Erfolgen dieser Methode bin ich ausserordentlich zufrieden, der Abfluss in der Rückenlage des Kranken ist vorzüglich, die Heilung erfolgt rascher.

Die Technik der Thoracotomie ist kurz folgende: Wenn Puls und Respiration es eben gestatten, wendet man mit Vorsicht Narcose an und zwar am besten anfangs mit Chloroform, dann mit Aether. Stets mache ich auch bei septischen Empyemen die Operation nach antiseptischen Regeln. Will man im Intercostalraum, z. B. zwischen der 5. und 6. Rippe in der Axillarlinie, oder am Rücken zwischen der 7.—8.—9. Rippe einschneiden, so macht man, je nach dem Alter des Kranken, einen 3—6 cm langen Schnitt durch Haut und Intercostalmuskeln parallel den oben genannten Rippen und öffnet dann die Pleura stumpf mittelst einer Hohlsonde oder einer Kornzange, worauf der Eiter gewöhnlich mit Macht hervorquillt. Da man nur nach Resection eines Rippenstücks den Thorax genügend drainiren kann, so ist es stets vortheilhafter, wenn man, wie oben erwähnt, sofort auf der 7., 8. oder 9. Rippe im Rücken, oder, wenn nothwendig, auf der 5. Rippe in der Axillarlinie einschneidet. Nach Durchtrennung der Haut und des Periosts wird letzteres mittelst Raspatorium und Elevatorium mit den Weichtheilen an der vorderen und hinteren Fläche der Rippe losgelöst und dann aus der Continuität der betreffenden Rippe mittelst einer gebogenen Knochenscheere (Fig. 294) ein Knochenstück von etwa 3—4 cm

Länge resecirt. Nun erst wird die Pleura durch Einstich mit dem Messer oder stumpf mit Hohlsonde und Kornzange unter möglichster Schonung der Art. intercostales parallel den Rippen genügend eröffnet, um ein dickes, kurzes Drain in den Thorax einzuschieben. Letzteres wird durch eine durchgestochene Sicherheitsnadel fixirt. Ausspülungen des Thorax mit nichtgiftigen desinficirenden lauwarmen Lösungen (3% Borsäure, 1/3% Salicyllösung oder 1/10% Kal. hypermang.) mache ich nur bei septischen Empyemen mit jauchigem, stinkendem Eiter, aber für direct nothwendig halte ich sie durchaus nicht. Im Anschluss an Ausspülungen des Thorax nach Thoracotomie ist mehrfach plötzlich der Tod des Kranken eingetreten. Bei geruchlosem Eiter mache ich keine Ausspülungen, ich sorge nur dafür, dass der Eiter möglichst vollständig aus dem Thorax entleert wird. Hierbei muss man dem Kranken die verschiedensten Stellungen geben, ihn bald sitzen lassen, auf die Seite legen oder an den Beinen in die Höhe heben. Nach Beendigung der Operation wird ein antiseptischer Occlusivverband angelegt, welcher gewechselt wird, sobald er von Secret durchtränkt ist oder Fieber auftritt. Anfangs muss der Verband häufiger, später seltener gewechselt werden. Ausspülungen des Thorax sind auch in der Nachbehandlung gewöhnlich nicht empfehlenswerth, nur zeitweilig bei jauchigem Eiter oder wenn eingedickte Fibrin- oder Eitermassen aus dem Thorax entleert werden müssen. Stets ist darauf zu sehen, dass der Drain nicht verstopft ist, es soll daher bei jedem Verbandwechsel herausgenommen und erneuert werden. Oft kann das Drain schon nach wenigen Tagen für immer entfernt werden, bei septischem, jauchigem Empyem muss es länger, oft wochenlang liegen bleiben und die grosse Abscess- oder Jauchehöhle verkleinert sich nur ganz allmählich.

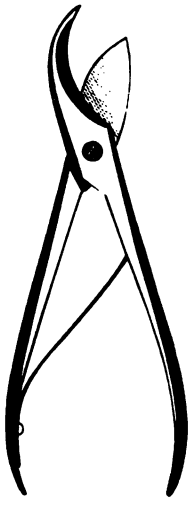

Fig. 294. Knochenscheere für Rippenresection.

Die Heilung erfolgt beim Empyem wie bei allen Abscessen durch Narbenschrumpfung der umgebenden Weichtheile und vor Allem dadurch, dass die retrahirte Lunge sich allmählich wieder ausdehnt, und so kann vollständige Restitutio ad integrum erfolgen, gewöhnlich unter Verwachsung der Pleura pulmonalis und Pleura costalis.

Operative Behandlung bei lang bestehenden Empyemen und bei Empyemfisteln.

Ist bei alten Empyemen die Lunge in Folge der langen Compression und der festen Verwachsungen nicht mehr ausdehnbar, so kann die Abscesshöhle im Thorax nicht vollständig ausheilen, es bleibt eine Empyemfistel zurück, weil die starre knöcherne Thoraxwand der Narbenschrumpfung nicht nachgiebt. In den hochgradigsten Fällen findet man die betreffende Lunge fest contrahirt, faustgross im oberen Theile der Pleura. Bei diesen langbestehenden, chronischen Empyemen und sog. Empyemfisteln kann man nur dadurch Heilung erzielen, dass man die knöcherne Thoraxwand durch entsprechende Rippenresectionen nachgiebig macht, damit sie der Narbenschrumpfung folgt und so der Pleuraabscess ausheilen kann. Am besten ist es, wenn man nach Estlander grössere Stücke aus der Continuität

der Rippen, je nach dem Alter des Kranken etwa 4—6 cm und darüber resecirt. In hochgradigen Fällen muss man aus der Continuität mehrerer Rippen längere Stücke, zuweilen vorne und hinten am Rücken reseciren. Nach solchen ausgedehnten Rippenresectionen soll man die Pleura ebenfalls parallel den Rippen an der tiefsten Stelle möglichst ausgiebig spalten, eventuell auslöffeln und mehrfach habe ich dann die Tamponade der Pleurahöhle mit Jodoform- oder Sublimatgaze zweckmässig gefunden, wie z. B. auch in einem von SPRENGEL operirten und in Fig. 295 abgebildeten Falle. Trotz ausgedehnter Resectionen an den Rippen habe ich bei Erwachsenen Scoliose nicht auftreten sehen. In einem Falle war sie anfangs vorübergehend vorhanden, sie verschwand dann allmählich unter zweckmässiger Behandlung durch Gypscorset und Massage. Bei Kindern, überhaupt bei wachsenden Personen soll man ausgedehnte Rippenresectionen vermeiden, hier können sonst bleibende Deformitäten des Thorax und der Wirbelsäule entstehen. Auch ist der kindliche Thorax so nachgiebig, dass ausgedehnte Resectionen der Rippen gewöhnlich gar nicht nothwendig sind.

Fig. 295. Empyemoperation mit subperiostaler Resection zweier Rippen und Tamponade der Pleura mit Sublimatgaze.

In hochgradigen Fällen kann man auch nach SCHEDE einen grossen Hautlappen mit der Basis nach oben bilden, dann durch subperiostale Resection der Rippen und der Weichtheile ein entsprechend grosses Loch aus der Thoraxwand ausscheiden, genügend breit und so hoch wie die Empyemhöhle. Der Hautlappen wird dann über den Defect gezogen, damit er mit der Pleura verwächst. PARK hat diese SCHEDE'sche Thoracoplastik ebenfalls in ausgedehnter Weise mit dem besten Erfolge angewandt.

Bei bereits Tuberculösen soll man mit ausgedehnten Rippenresectionen vorsichtig sein und ich halte im Allgemeinen die Ansicht von FRÄNTZEL, FIEDLER, SENATOR u. A. für richtig, dass man sich hier vorwiegend auf eine symptomatische Behandlung, auf wiederholte

Fig. 296. Resection der vorderen Thoraxwand wegen chronischen Empyems mit Tuberculose der Weichtheile und der Rippen an der vorderen Thoraxwand bei einem 26jährigen Kaufmann. Heilung.

Punction der Pleura u. s. w. beschränken soll. Aber es giebt auch Ausnahmen, wie der folgende von mir operirte Fall lehrt. Auch Schede sah von 4 bei florider Tuberculose Operirten 3 zur Heilung gelangen.

In einem ganz desolaten Falle von seit 2 Jahren bestehendem, erfolglos mit Rippenresection behandeltem Empyem mit zahlreichen Fisteln und ausgedehnter Tuberculose der Pleura, der Rippen und der Weichtheile besonders an der vorderen Thoraxwand habe ich eine Totalresection der vorderen linken Thoraxwand vorgenommen (Fig. 296). Rippen und Weichtheile waren ausgedehnt tuberculös erkrankt, im Thorax fand ich ein 10 cm langes Drainrohr, welches während der anderweitigen Behandlung in die Pleurahöhle gerutscht war und seit Monaten in derselben lag. Die linke Lunge lag faustgross fest comprimirt und verwachsen im obersten Theil der linken Pleurahöhle, das Herz war nach rechts dislocirt. Da Rippenresectionen erfolglos angewandt worden waren und die Weichtheile und Knochen besonders an der vorderen Thoraxwand ausgedehnt tuberculös erkrankt waren, so resecirte ich Weichtheile und Knochen der vorderen linken Thoraxwand, erhielt so viel Haut als möglich und legte diesen Hautlappen über die faustgrosse festverwachsene Lunge, die übrige Pleurahöhle wurde ausgekratzt, blieb offen, wurde mit Jodoformgaze tamponirt. Schliesslich habe ich die offene granulirende linke Pleura durch Hauttransplantation zu einer Hautfläche umgestaltet. Der Kranke wurde vollständig geheilt und ist als Kaufmann wieder thätig. Die offene Pleurahöhle hat das Aussehen der Haut, die rechte Lunge und das nach rechts dislocirte, leicht zu palpirende Herz functioniren gut, irgendwelche Beschwerden, ausser einem mässigen Emphysem der rechten Lunge, sind nicht vorhanden.

Pleuritis pulsans.

Pleuritis pulsans. — Bei der Pleuritis pulsans, welche fast stets bei linksseitigen Empyemen vorkommt, wird die erkrankte Brustseite durch rhythmische Schläge erschüttert. Letztere treten synchron mit dem Pulse und den Herzcontractionen auf. Die Erschütterungen des Thorax verbreiten sich bald über eine grosse Fläche der Brustwand, bald sind sie nur auf die Stelle des pleuritischen Exsudates beschränkt. Die Pleuritis pulsans, welche nur selten beobachtet wird, ist durch genaues Auscultiren und Perkutiren von einem Aneurysma leicht zu unterscheiden. Das Herz ist stets nach rechts gelagert und durch Adhäsion daselbst fixirt, die linke Lunge meist hochgradig atelectatisch. —

§ 127.

Punction und Incision des Herzbeutels.

Die Punction und Incision des Herzbeutels. — Die Punction und Incision des Herzbeutels ist bei starker Füllung des Herzbeutels mit Blut, Serum oder Eiter indicirt, um die Druckwirkung der genannten Flüssigkeiten auf das Herz und die dadurch bedingte Störung der Herzthätigkeit zu beseitigen.

Die Punction (Paracentese) des Herzbeutels.

Die Punction (Paracentese) des Herzbeutels ist 1819 zuerst von Romero ausgeführt worden, dieselbe hat besonders in neuerer Zeit günstigere Erfolge geliefert. Hindenlang hat 65 Fälle von Paracentese des Herzbeutels mit 21 Heilungen zusammengestellt. Riedinger berechnet die Zahl der Heilungen nach der Punction auf etwa 37 — 40%. Mit Recht betont Fiedler, dass die Punction des Herzbeutels meist nur eine Palliativoperation ist, z. B. besonders bei Exsudaten im Pericard in Folge von Tuberculose oder Carcinom. Immerhin ist aber der Nutzen der Punction nicht zu unterschätzen. Wie die Thoracocentese, so ist auch die Punction des Herzbeutels bei serösen Exsudaten im Pericard (Hydropericard) indicirt, findet sich Eiter in bedrohlicher Menge im Herzbeutel, dann ist die Incision und

Drainage auszuführen. Fiedler empfieht die Incision des Herzbeutels auch bei hämorrhagischen Exsudaten.

Stets wird man bei Gegenwart von Exsudat im Herzbeutel mit bedrohlichen Erscheinungen zunächst durch Probepunction mittelst einer aseptischen Pravaz'schen Spritze die Qualität des Exsudates feststellen und dann je nach dem Befund die Punction oder Incision des Pericards vornehmen.

Bezüglich der Technik der Punction oder Paracentese des Herzbeutels sei folgendes bemerkt. Mit Rücksicht auf die Stelle, wo die Punction vorgenommen werden soll, wird man vor Allem die Dämpfungsfigur in Betracht ziehen. Im 3., 4. und 5. Intercostalraum dicht am Sternalrande und 3 — 4 cm davon entfernt hat man punctirt. Im Allgemeinen wird man das freie Pericard am sichersten zwischen der 5. und 6. Rippe hart am linken Sternalrande treffen (s. auch S. 552). Die Punction wird am besten am halbsitzenden Kranken mit einer durch 5 Minuten langes Kochen in 1% Sodalösung sterilisirten Hohlnadel oder einem feinen Troicar vorgenommen. Riedinger empfiehlt besonders den Troicar nach v. Heuss. Fiedler benutzt zur Punction einen Troicar ohne Querplatte, welchen er vor der Punction schräg durch die Wand eines Gummirohrs aus dessen Lumen herausstösst. Zieht er nun das Stilet aus der Canüle, so rutscht das Gummirohr über dieselbe, man kann die Flüssigkeit unter Wasser auffangen und Lufteintritt in das Pericard sicher vermeiden. Auch bei der Punction des Herzbeutels kann man wie bei der Thoracocentese die Aspiration anwenden (s. S. 563). Die Hohlnadel oder der Troicar werden schräg nach innen und oben eingestochen. Ist die Spitze des Instruments in den Herzbeutel eingedrungen; dann muss man dieselbe sofort senken und aus der Canüle herausziehen, um nicht das Herz oder die Art. coronar. zu verletzen, was thatsächlich vorgekommen ist. Mehrfach blieb die Punction erfolglos, weil das Pericard gar nicht eröffnet wurde, sondern die Hohlnadel in die Lunge, Pleura oder in das mit dem Pericard verwachsene Herz gestossen wurde.

Incision des Herzbeutels.

Wird durch die Probepunction ein eiteriger Erguss des Pericard nachgewiesen, dann macht man die freie Eröffnung des Herzbeutels durch Incision, indem man bis auf letzteren präparatorisch vordringt. Sodann wird man den Herzbeutel aus der Wunde etwas hervorziehen, durch 2 Catgutnähte fixiren (Gussenbauer) und dann mit Messer oder Scheere eröffnen. Riedinger empfiehlt die Oeffnung im Herzbeutel nicht grösser zu machen, als der Umfang des einzuführenden Drainrohres beträgt. Schliesslich wird ein antiseptischer Occlusivverband angelegt. —

§ 128.

Die chirurgische Behandlung der Lungenabscesse und anderer Lungenaffectionen.

Die chirurgische Behandlung der Lungenabscesse und anderer Lungenkrankheiten. — Schon im 17. u. 18. Jahrhundert hat man sich für die operative Behandlung der Lungenabscesse durch Incision, durch Pneumotomie, ausgesprochen (Baglivi, Barry, A. G. Richter). In neuerer Zeit haben Krönlein, E. Bull, Bacchini, Bochelt, Lauenstein, Krecke, Heineke, Park, Quincke, Sonnenburg, Verfasser u. A. Lungenabscesse und bronchiectatische Cavernenbildung mit Erfolg operativ behandelt. W. Koch und Mosler gebührt das Verdienst, die Frage der operativen Behandlung der Lungenkrankheiten, besonders der Lungenabscesse wieder angeregt zu haben. Mosler hat wohl zuerst in seiner Schrift über Lungenchirurgie

(1883) die ältere Literatur zusammengestellt. In den in der Literatur vorliegenden Beobachtungen bezüglich operativ behandelter „Lungenabscesse" dürfte es sich auch zuweilen um Aktinomykose der Lunge gehandelt haben Auch bei Lungengangrän und bei Fremdkörpern ist eine operative Behandlung unter Umständen indicirt. Die Prognose der Lungengangrän ist eine so ungünstige, dass man wohl stets einen operativen Eingriff wagen sollte. Von den tuberculösen Cavernen eignen sich besonders jene Fälle für eine operative Behandlung, bei welchen eine einzelne Caverne das Krankheitsbild beherrscht und zu Secretstauungen, hohem Fieber etc. Veranlassung giebt. Besonders Sonnenburg hat die operative Behandlung der Lungencavernen mit der Anwendung des Tuberculin Koch's combinirt. Wenn wir hier kurz von Lungenabscessen sprechen, so sind darunter ätiologisch sehr verschiedene Krankheitsprocesse zu verstehen. Nach Park sind von 84 operativ behandelten „Lungenabscessen" 28 letal verlaufen (32% Mortalität). Von 14 Fällen von Lungengangrän sind nach Slawyk 8 durch Operation geheilt, nach Seitz von 19 Fällen allerdings nur 4 geheilt, 4 gebessert und 11 gestorben. Auf die operative Behandlung von Geschwülsten der Lunge werden wir in § 131 näher eingehen.

Die chirurgische Behandlung der Lungenkrankheiten besteht im Allgemeinen entweder in Incision (Pneumotomie) oder in Resection eines Lungentheils (Pneumectomie). Die Pneumectomie kommt besonders bei Geschwulstbildungen der Lunge in Betracht.

Was die erwähnten umschriebenen entzündlichen Processe der Lunge anlangt, also hauptsächlich die Lungengangrän und die Abscesse, so wird man vor Allem diejenigen Eiterherde operativ behandeln, deren Inhalt durch die Bronchien nicht genügend entleert werden kann und die den Kranken durch hochgradiges Fieber u. s. w. zunehmend schwächen. Am günstigsten für die Incision sind die oberflächlichen Lungenabscesse, bei welchen Pleura pulmonalis und costalis verwachsen sind. Hier kann man den mit der Thoraxwand verwachsenen Abscess durch Incision leicht öffnen. Um festzustellen, ob die Pleurablätter verwachsen sind oder nicht, räth Fenger nach Incision der Intercostalmuskeln eine Pravaz'sche Spritze einzustechen. Bewegt sich dieselbe isochron mit den Athembewegungen, dann sind keine Verwachsungen an der Stelle vorhanden, anderenfalls aber wohl. Die Frage, ob man auch solche Lungenabscesse operativ behandeln soll, bei welchen die Pleurablätter nicht verwachsen sind, wird von den einzelnen Autoren verschieden beantwortet. Bull empfiehlt auch in solchen Fällen die Operation, besonders wenn bedrohliche Symptome vorhanden sind, und er räth durch Liegenlassen eines Troicars oder durch Application von Aetzmitteln die Verwachsung der Pleurablätter herbeizuführen. Riedinger empfiehlt in geeigneten Fällen, die Lunge an die äussere Wunde anzunähen. Sind bei Lungenabscessen keine pleuritischen Verwachsungen vorhanden oder sind dieselben zweifelhaft, dann verfährt man wohl am besten in folgender Weise, wie es besonders auch von Quincke in mehreren Fällen mit gutem Erfolge geschehen ist. Nach Resection eines etwa 4—5 cm langen Stücks aus einer oder aus zwei Rippen im Bereich des Lungenabscesses wird nach Spaltung der äusseren Intercostalmuskeln eine Chlorzinkpaste in die Wunde eingelegt,

welche eventuell jeden 2.—3. Tag erneuert wird. In etwa 14 Tagen ist dann gewöhnlich ausgedehntere Verwachsung der Pleura pulmonalis mit der Brustwand eingetreten. Dann wird nach vorheriger Probepunction der Lungenabscess incidirt und drainirt oder tamponirt. Von Interesse ist, dass QUINCKE nach Rippenresection und Chlorzinkätzung auch ohne Eröffnung des Abscesses Heilung beobachtete, eine Erfahrung, welche sich besonders für bronchiectatische und tuberculöse Lungenhöhlen verwerthen lässt.

Bei grossen Abscessen wird man zwei oder mehrere Incisionen, Gegenöffnungen, ausgedehntere Rippenresectionen u. s. w. machen müssen. Bei tiefer liegenden Abscessen wird man das Lungengewebe über der Eiterhöhle mit dem Thermocauter durchtrennen, ebenso wird man, um die Incision in der Lunge genügend zu dilatiren, den Thermocauter anwenden (MOSLER, VOGT, SONNENBURG). Auch bei etwaiger Entfernung von Fremdkörpern wird man ähnlich vorgehen. Die geöffnete Lungenhöhle wird man durch sterilisirte Gaze tamponiren. Bezüglich der Nachbehandlung gelten im Allgemeinen dieselben Regeln wie für die Thoracotomie (s. S. 566). Bezüglich der operativen Behandlung der Lungengeschwülste, des Echinococcus, der Aktinomykose verweise ich auf S. 575. —

§ 129. *Mediastinitis.*

Mediastinitis. — Wir berücksichtigen hier nur die acute und chronische eiterige Entzündung des Zellgewebes im vorderen und hinteren Mediastinum. Dieselbe entsteht primär besonders nach Verletzungen des Mediastinums, dann fortgeleitet nach Erkrankungen der Rippen, des Sternums, der Pleura, des Pericards, der Wirbelsäule, des Oesophagus, z. B. nach Perforation des letzteren durch Fremdkörper, ferner nach eiterigen Processen am Halse, nach tuberculöser Erkrankung der Lymphdrüsen am Halse und im Brustraume u. s. w. Die mediastinalen Abscesse communiciren theils in Folge ihrer Entstehung, theils durch secundäre Ausbreitung zuweilen mit dem Oesophagus, der Trachea, dem Bronchus, dem Pericard u. s. w.

Die Symptome der eiterigen Mediastinitis sind in der Regel sehr schwere. Bezüglich der Entzündungen im vorderen und hinteren Mediastinum im Anschluss an Verletzungen und Entzündungen des Halses und besonders auch des Oesophagus verweise ich auf § 93, 94 und 110. Bei acuter Eiterung ist besonders hohes Fieber vorhanden, ferner Schmerzen, Gefühl von Beklemmung und Druck, häufig mit Schlingbeschwerden und entsprechenden Respirationsstörungen.

Auch bei chronischen Eiteransammlungen im Mediastinum sind im Wesentlichen dieselben Erscheinungen des Drucks und der Raumbeengung besonders mit Rücksicht auf Herz und Lunge vorhanden (Respirations- und Circulationsstörungen, Schlingbeschwerden u. s. w.). Je nach dem Fortschreiten der Eiterung und der Perforation des Abscesses treten dann später entsprechende Erscheinungen auf, z. B. nach Perforation in das Pericard oder in einen Bronchus. v. BARDELEBEN sah Lähmung des Zwerchfells durch Druck auf beide N. phrenici. Neben dem Sternum kommen zuweilen grosse Abscesse zum Vorschein, welche häufig zwischen den Rippenknorpeln nach aussen durchbrechen.

Die Diagnose einer Mediastinitis ist stets schwierig, wenn nicht ein Abscess im vorderen Mediastinum neben dem Sternum zum Vorschein kommt

oder die Art und der Sitz einer Verletzung und Erkrankung eine Entzündung des mediastinalen Zellgewebes im vorderen oder hinteren Mediastinum wahrscheinlich machen.

Die Prognose jeder Mediastinitis ist gewöhnlich ungünstig, meist erfolgt der Tod durch Sepsis oder Pyämie, durch allgemeine Tuberculose bei tuberculösen Entzündungen, durch Perforation der Eiterung in das Pericard oder in die Pleura u. s. w. Am günstigsten ist es, wenn sich die Eiterung nach vorne ausbreitet und der Eiter durch Spontanperforation oder Incision nach aussen entleert wird.

Eine Behandlung der Mediastinitis ist nur möglich, wenn die Eiterung über, neben oder hinter dem Sternum einer Operation zugänglich ist. Abscesse, welche neben oder über dem Sternum zum Vorschein kommen, wird man mit Erhaltung des Sternums incidiren können, höchstens dass man durch Meisselresection die Randpartie des Sternums entfernt. Bei retrosternalen Abscessen wird man ausgedehntere Resectionen des Brustbeins vornehmen müssen, bezüglich deren Technik ich auf S. 560—561 verweise. Als Verbandmethode wird man am besten Tamponade der Wunde mit Jodoformgaze anwenden, eventuell mit entsprechender Seiten- oder Bauchlage des Kranken für die erste Zeit nach der Operation. —

§ 130. *Geschwülste der Thoraxwand.*

Geschwülste der Thoraxwand. — Wenn wir von den Geschwülsten der Mamma zunächst absehen, dann sind die Tumoren der Thoraxwandungen nicht gerade häufig.

In der Rückenhaut des Thorax kommen am häufigsten Atherome, sehr oft multipel, vor.

Dermoidcysten beobachtet man besonders auf, neben und hinter dem Sternum, die retrosternalen Dermoide kommen zuweilen neben dem Sternum oder am Jugulum zum Vorschein.

Die häufigste Geschwulst der Thoraxwand ist das Lipom, welches besonders am Rücken beobachtet wird und zuweilen eine ganz beträchtliche Grösse, z. B. die eines Kinds- oder Mannskopfes erreicht. Billroth exstirpirte ein Riesen-Lipom, welches von der Gegend der Scapula bis zur Wade reichte. Die Geschwulst wurde vom Kranken in einem besonderen Tragbeutel getragen, sie wog $^1/_3$ des gesammten Körpergewichts und hatte einen Stiel von dem Umfange eines Oberschenkels. Im vorderen Theile des Thorax sind die Lipome seltener, hier beobachtet man sie zuweilen hinter und neben der Mamma und unter dem M. pectoralis. Die Lipome sind bald gestielt, bald nicht gestielte Gewächse. Auch mehr diffuse Lipome kommen im Nacken, in der Infraclaviculargrube, in der Umgebung der Scapula u. s. w. vor, ähnlich wie am Halse (s. S. 447 Fig. 237). Durch Druck, durch unzweckmässige Behandlung entsteht zuweilen an den grösseren Lipomen Decubitus der Haut mit Geschwürsbildung.

Auch die weichen und harten Fibrome erreichen am Rücken zuweilen eine beträchtliche Grösse (s. Allg. Chir. 2. Aufl. S. 590 Fig. 385).

Von den Angiomen kommen in der Haut des Thorax gelegentlich die verschiedenen capillaren, arteriellen oder venösen Formen vor, besonders auch Cavernome (s. Allg. Chir. 2. Aufl. S. 597).

Die Lymphangiome (s. Allg. Chir. 2. Aufl. S. 598) bilden am Thorax zuweilen schmerzlose, gelappte Geschwülste, welche mit Lipom leicht verwechselt

werden können. Durch Punction der Lymphangiome wird gewöhnlich eine bernsteingelbe oder farblose Flüssigkeit entleert.

An den Rippen und am Sternum entstehen besonders Enchondrome, sie sind theils Mischgeschwülste, besonders Chondro-Myxome, Chondro-Fibrome und Chondro-Sarcome. An den Rippen, vor Allem in der Gegend der Rippenknorpel, kommen sie häufiger vor als am Sternum, sie entstehen zuweilen im Anschluss an Traumen, z. B. nach Rippenfracturen. Ihre Grösse ist zuweilen beträchtlich (Fig. 297). Das Wachsthum ist gewöhnlich ein langsames, aber man hat auch sehr rapide Grössenzunahme beobachtet. Die reinen Chondrome sind harte schmerzlose Geschwülste, die myxomatösen und cystösen Mischformen dagegen oft stellenweise weich, fluctuirend mit eindrückbarer Knorpelschale. Die Chondrome des Thorax sind meist gutartige Gewächse, aber man hat auch maligne Formen, welche recidivirten und Metastasen bildeten, beobachtet. Es handelt sich dann gewöhnlich um sarcomatöse Chondrome.

a *b*

Fig. 297. Chondrom der Rippen bei einer 48jährigen Frau, seit 4 Jahren bestehend (*a*), *b* nach der Heilung (nach H. Fischer).

Reine Osteome kommen am Thorax nur selten vor, eher Mischformen.

Die eigentlichen malignen Tumoren, die Sarcome und Carcinome, sind selten, wenn man von jenen Fällen absieht, wo sie von der Brustdrüse aus auf den Thorax übergehen. Die Carcinome der Mamma greifen besonders als Scirrhus, als Panzerkrebs (Squirrhe en cuirasse) unter Bildung zahlreicher Knötchen auf die Haut des Thorax über. Durch Confluiren der Knötchen wird die betreffende Haut in eine derbe Masse umgewandelt, sie fühlt sich wie Leder an. Eine operative Behandlung solcher Fälle ist stets vollständig aussichtslos. Ich habe ein ganz enormes ulcerirendes Melanom von der Brustwarze eines Mannes auf den Thorax übergehen sehen, sodass fast die ganze vordere Thoraxwand ergriffen war. Die Sarcome entstehen am häufigsten im Periost oder Knochenmark des Sternums und zwar besonders auch als sehr gefässreiche, pulsirende

Osteosarcome, sodass man an ein durch das Brustbein durchgebrochenes Aortenaneurysma denken kann. In anderen Fällen ist die Pulsation dieser Osteosarcome eine durch das Herz oder die Aorta mitgetheilte Pulsation, wenn der Tumor nach Zerstörung des Sternums oder der Rippen bis in das Mediastinum gewachsen ist.

Von parasitären Tumoren seien noch Echinococcus und Aktinomykose erwähnt. Echinococcus ist am Thorax sehr selten. Echinococcus des Sternums beobachtete u. A. MADELUNG. Aktinomykose des Thorax entsteht besonders, wenn Aktinomykose der Lunge auf die Pleura costalis und die Thoraxwandung übergreift.

Exstirpation der Geschwülste der Thoraxwandung.

Die Exstirpation der Geschwülste der Thoraxwandung geschieht unter strenger Asepsis nach allgemeinen Regeln, wie wir sie in unserem Lehrbuch der Allgemeinen Chirurgie § 127 S. 588 ff. (Behandlung der Geschwülste) und § 128 S. 589 ff. für die verschiedenen Geschwulstarten beschrieben haben. Am schwierigsten ist die Entfernung der grossen Chondrome und Sarcome der Rippen und des Sternums. Die Hauptgefahr bei der Exstirpation dieser Geschwülste besteht in der oft nicht zu umgehenden Eröffnung der Pleura und des Mediastinums, man muss daher diese Operation streng aseptisch ausführen, dann bleibt die Eröffnung der Pleura und des Mediastinums ohne schlimme Folgen. Je frühzeitiger Enchondrome und Sarcome der Rippen und des Sternums zur Operation gelangen, um so eher lässt sich die Eröffnung der Pleura vermeiden. In dem oben S. 573 Fig. 297 abgebildeten Falle von Chondrom der Rippen entfernte H. FISCHER die 4. bis 7. Rippe in ziemlicher Ausdehnung mit der Pleura, der Defect war kindskopfgross, die Lunge prolabirte anfangs, dann collabirte sie in Folge Lufteintrittes in die Pleura. Die Kranke wurde geheilt. Von 16, von SCHLÄPFER aus der Literatur gesammelten Fällen operirter Enchondrome starben 8, 8 wurden geheilt und von 12 nicht operirten Kranken mit Enchondromen starben 11 (wahrscheinlich 12) ziemlich schnell in Folge von Marasmus und in Folge der zunehmenden Grösse der Geschwulst mit Druck auf Herz, Lunge und grosse Gefässe.

Ein kindskopfgrosses Sarcom der 6. Rippe entfernte KRÖNLEIN. Die Pleura musste handtellerbreit eröffnet werden, der Tumor war mit der Lunge verwachsen, ein Sarcomknoten in der letzteren wurde ebenfalls durch Hervorziehen der Lunge aus der Thoraxöffnung exstirpirt. Die Lungenwunde wurde durch Catgutnaht geschlossen, die Pleura wurde desinficirt und drainirt. Der Kranke wurde geheilt.

Bei Tumoren des Sternums wird man eine entsprechende Resection des Brustbeins vornehmen müssen, wie wir bereits S. 560—561 beschrieben haben. KÖNIG, KÜSTER u. A. haben Tumoren am Sternum durch Resection desselben mit Glück entfernt, in dem Falle von KÖNIG musste auch der Herzbeutel eröffnet werden.

Bei der Exstirpation aller grossen Tumoren des Thorax mit Resection des Sternums, der Rippen und mit breiter Eröffnung des Thorax resp. der Pleura wird man möglichst genügend gesunde Haut behufs Deckung des Defects der Thoraxwunde zu erhalten suchen. Ist das nicht möglich, dann wird man durch gestielte Hautlappen aus der nächsten Umgebung den Substanzverlust ersetzen oder wenn Haut in genügender Menge nicht vor-

handen ist, dann wird man so verfahren, wie in dem oben S. 567 abgebildeten, von mir operirten Falle, d. h. man wird wenigstens die Lunge durch gestielte Hautlappen decken und im Uebrigen die Pleura offen lassen, tamponiren und später durch Haut-Transplantationen zu einer Hautmulde, einer Hautgrube umgestalten. Der einseitige aseptische Pneumothorax ist ohne schlimme Folgen, vor beiderseitiger Eröffnung der Pleura aber muss man sich hüten, bei doppelseitigem und gleichzeitig entstandenem Pneumothorax tritt sofort der Tod durch Lungenlähmung ein. —

§ 131. *Geschwülste der Brusthöhle. (Pleura, Lungen, Herzbeutel. Mediastinum, grosse Gefässe). Geschwülste der Pleura.*

Geschwülste der Brusthöhle (Pleura, Lungen, Mediastinum, Herzbeutel und grosse Gefässe). — Was zunächst die Geschwülste der Pleura betrifft, so hat man in seltenen Fällen primäre Fibrome, Angiome, Osteome, Sarcome und Endotheliome, besonders auch Endothelkrebs (s. Allg. Chir. 2. Aufl. S. 606) beobachtet. Häufiger sind die secundären Geschwülste der Pleura, besonders Carcinom nach Carcinom der Mamma, der Schilddrüse, des Oesophagus und Magens. Nicht selten finden sich sehr zahlreiche Krebsknötchen in der Pleura gewöhnlich mit serofibrinösem oder hämorrhagischem Exsudat. Die secundären Carcinome oder Sarcome der Pleura entstehen theils durch continuirliche Ausbreitung der primären Geschwulst oder durch Metastase. Auch primären Echinococcus der Pleura hat man beobachtet, häufiger aber bricht der Echinococcus — ebenso die Aktinomykose — von der Lunge aus in die Pleura ein.

Die Diagnose der Tumoren der Pleura ist gewöhnlich erst dann möglich, wenn eine entsprechende Dämpfung resp. wenn Pleuritis nachweisbar ist oder wenn der Tumor, wie z. B. Echinococcus, nach aussen perforirt.

Die Behandlung der Pleuratumoren ist im Wesentlichen eine symptomatische. Bei malignen Tumoren muss zuweilen der vorhandene serofibrinöse oder hämorrhagische Erguss, wenn er lebensgefährlich wird, durch Thoracocentese beseitigt werden (s. S. 562—564). Ist der Tumor einer operativen Behandlung zugänglich, so wird man dieselbe nach den für die Thoracotomie gültigen Regeln ausführen (S. 565). —

Geschwülste der Lunge.

Geschwülste der Lunge. — Auch in der Lunge sind primäre Geschwülste des Lungengewebes und der Bronchien selten. Von desmoiden Tumoren (der Bindesubstanzen) hat man zuweilen in der Lunge folgende beobachtet: hanfkorn- bis haselnussgrosse Fibrome (Rokitansky, Rindfleisch), besonders in grösserer Zahl um die Bronchien herum, ferner kleine, kugelige Lipome (Rokitansky, Chiari), von den Bronchialknorpeln ausgegangene Enchondrome und Osteome als kleine, rundliche Knoten oder unregelmässig zackige Gebilde, endlich Sarcome.

Dermoidcysten wachsen gelegentlich vom Mediastinum aus in die Lunge. Büchner beobachtete eine kindskopfgrosse Dermoidcyste der Lunge, welche mit der Aorta communicirte. Ein knotiges Adenom der Schleimdrüsen der Bronchien beschrieb Chiari.

Die primären Carcinome der Lunge gehen nach Birch-Hirschfeld, Ziegler u. A. von den Schleimdrüsen oder Deckepithelien der grösseren und kleineren Bronchien aus, sie greifen dann in die peribronchialen und interlobulären Lymphbahnen und Lymphdrüsen über und man findet daher in grösserer Ausdehnung um die Bronchien herum kleinere oder grössere

carcinomatöse Knötchen und Knoten. Zuweilen sind im Lungengewebe grössere solitäre Carcinomknoten vorhanden, welche wahrscheinlich von den Bronchiolen oder Lungenalveolen ausgegangen sind.

Secundär kommen in der Lunge die verschiedensten Geschwülste vor, theils durch Uebergreifen einer Neubildung aus der nächsten Umgebung, am häufigsten aber auch durch Metastase, indem keimfähige Zellen von der Muttergeschwulst durch die Blut- und Lymphbahnen in die Lunge verschleppt werden.

Echinococcus der Lunge.

Von den Geschwülsten der Lunge in Folge thierischer oder pflanzlicher Parasiten ist vor Allem der Echinococcus zu erwähnen, welcher in der Lunge zuweilen Blasen von ganz erheblicher Grösse bildet. In der verdienstvollen Arbeit von MADELUNG über das Vorkommen des Echinococcus in Mecklenburg finden sich unter 176 Fällen 19 Fälle von Echinococcus der Lunge und 1 der Pleura. Zuweilen bricht der Echinococcus von der Leber aus in die Lunge. Die Symptome sind bei Echinococcus der Lunge ähnlich wie bei Geschwülsten der Brusthöhle, am leichtesten sind Verwechselungen mit pleuritischem Exsudat und mit Phthise möglich. Gewöhnlich ist reichlicher Auswurf vorhanden, ferner Blutungen und Fieber, wie bei Phthisis pulmonum. Der Echinococcus der Lunge bricht nach den verschiedensten Richtungen hin durch, z. B. in einen Bronchus, in den Herzbeutel, in die Pleura, durch den Thorax nach aussen, in den Unterleib, in den Darm u. s. w. Die Diagnose des Echinococcus ist in der Regel erst dann möglich, wenn die für Echinococcus charakteristischen Hakenkränze oder Membranfetzen im Sputum nachweisbar sind oder wenn dieselben durch Probepunction der mit dem Thorax verwachsenen oder nach aussen durchgebrochenen Geschwulst entleert werden.

Die Prognose des Lungen-Echinococcus ist stets sehr zweifelhaft. Von den 19 Fällen MADELUNG's endeten nur 6 letal, 8 wurden sicher geheilt. Spontanheilung kann erfolgen durch Perforation des Echinococcus nach aussen durch den Thorax, in einen Bronchus oder durch das Zwerchfell in den Magen oder Darm.

Endlich seien noch kurz jene Neubildungen erwähnt, welche durch pflanzliche Parasiten, durch die verschiedensten Mikrobenformen gebildet werden, wie die Tuberkelknoten durch den Tuberkelbacillus R. KOCH's, die Aktinomykose durch Aktinomyces, die Rotzknoten durch Rotzbacillen u. s. w. (s. Allg. Chir. 2. Aufl. § 78, § 83, § 86 etc.).

Die Symptomatologie der Lungengeschwülste ist sehr verschieden, sie hängt vor Allem von der Art, der Grösse und dem Sitz des Tumors ab. Die grösseren Tumoren verursachen besonders in Folge ihrer Raumbeengung entsprechende Respirationsstörung und durch destruirende Tumoren, wie Carcinom und Echinococcus, können dieselben Erscheinungen entstehen, wie bei der Phthisis. Auch in einem Falle von Dermoidcyste der Lunge, welchen CLOETTA beobachtete, war reichlicher, mit Haaren untermischter Auswurf vorhanden. Die Prognose der malignen Lungentumoren (Carcinom, Sarcom) ist letal.

Eine Behandlung der Lungengeschwülste durch Exstirpation derselben resp. Resection des betreffenden Lungentheiles — durch Pneumectomie — ist natürlich nur in Ausnahmefällen möglich (s. auch

S. 570). Gluck, Hans Schmidt, Block und Biondi haben die Frage der partiellen Lungenresection und der Totalexstirpation einer Lunge an Thieren experimentell studirt und gezeigt, dass Thiere (Hunde) die genannten Operationen glücklich überstehen können. Nach entsprechender Rippenresection, z. B. der 3. bis 5. Rippe, wird die betreffende Lunge in toto oder stückweise abgetragen und in letzterem Falle die Keilexcision durch Catgutnaht geschlossen. Gluck, Hans Schmidt und Block stellen folgende Indicationen für die Vornahme der Lungenresection auf: Lungenabscesse, Lungengangrän, Lungencavernen, Tumoren, Verletzungen der Lunge und Fremdkörper in den Bronchien. Ich zweifle nicht, dass die operative Behandlung von Lungenaffectionen in Zukunft mehr geübt werden wird, als bisher, und ich halte es für möglich, dass auch die Totalexstirpation einer Lunge beim Menschen mit Erfolg ausführbar ist. In dem von mir S. 567—568 erwähnten Falle habe ich ohne besondere Functionsstörungen die linke Lunge vollständig dauernd ausser Thätigkeit gesetzt und der Kranke erfreut sich mit seiner rechten Lungenhälfte gegenwärtig einer vollkommenen Gesundheit, ist frisch und kräftig und seit länger als drei Jahren wieder vollständig als Kaufmann erwerbsfähig.

Lungen-Resection und Totalexstirpation einer Lunge.

Am günstigsten für die Operation sind natürlich alle mit dem Thorax verwachsenen Neubildungen, im Uebrigen wird es nur selten möglich sein, primäre maligne Lungentumoren durch Exstirpation zu beseitigen. Auch ist wohl zu bedenken, dass primäre maligne Geschwülste oft bereits beide Lungen befallen haben, dass sie auf Pleura, Herzbeutel und Zwerchfell übergegangen sind, weil sie in der Regel zu spät erkannt werden.

Ist ein Echinococcus der Lunge mit dem Thorax verwachsen oder nach aussen durchgebrochen, dann empfiehlt sich die möglichst ausgiebige Incision des Sacks nach entsprechender Rippenresection und man wird soviel als möglichst vom Sack exstirpiren, ihn auslöffeln u. s. w. Weniger erfolgreich ist die Punction mit oder ohne nachfolgende Injection von Jodtinctur, Carbolsäure oder Alcohol absolutus. Ist ein Echinococcus der Lunge noch nicht mit der Pleura costalis verwachsen, dann könnte man, wie bei Leber-Echinococcus, die zweizeitige Incision des Sackes ausführen, indem man zuerst die Pleura eröffnet und dann nach Verwachsung des Echinococcussackes mit der Pleura costalis letzteren incidirt. Wenn möglich, wird man am besten die einzeitige Operation vornehmen, den Echinococcussack in der Thoraxwunde durch Naht fixiren und dann incidiren. Wenn über dem Echinococcussack noch normales Lungengewebe liegt, wird man dasselbe mit dem Thermocauter durchtrennen. Auch die Anlöthung des Sackes durch Anwendung der Aetzpaste nach Quincke (s. S. 570—571) ist in geeigneten Fällen empfehlenswerth. Ist die Exstirpation des Echinococcussackes möglich, dann wird man dieselbe vornehmen. Auch Leberechinococcen hat man von der Brusthöhle aus incidirt, indem man letztere in der Axillarlinie eröffnete und dann den sich an die Brustwand vordrängenden, das Zwerchfell in die Höhe schiebenden Tumor durch das Diaphragma hindurch incidirte und drainirte (v. Volkmann, Israel, Leyden). Israel führte die Operation in drei Sitzungen aus. —

Behandlung des Echinococcus der Lunge.

In sehr seltenen Fällen hat man Echinococcus des Herzens und des Herzbeutels beobachtet, Madelung erwähnt unter 176 Fällen nur einen Fall. Eigentliche

Echinococcus des Herzens und des Herzbeutels.

deutliche Symptome können bei kleineren Tumoren fehlen, bei grösseren Geschwülsten sind sie ähnlich wie bei Mediastinaltumoren (Schmerzen, Dyspnoe, Herzklopfen, Gefühl von Enge und Druck u. s. w.). Zuweilen ist der Tod durch Perforation des Echinococcus in die Aorta und Art. pulmonalis eingetreten. Die Diagnose ist während des Lebens gewöhnlich nicht möglich. Bei Echinococcus des Herzbeutels würde die Incision des letzteren indicirt sein (s. S. 569). —

Tumoren des Mediastinums.

Tumoren des Mediastinums. — Im Mediastinum anticum und posticum kommen am häufigsten secundäre Geschwülste vor, welche aus der nächsten Umgebung (Sternum, Rippen, Lunge, Oesophagus u. s. w.) in dasselbe hineinwachsen. Fütterer hat aus der Literatur 68 Fälle von Mediastinaltumoren zusammengestellt, es finden sich darunter Lipome, Fibrome, tuberculöse oder leukämische Lymphome, Exostosen, z. B. von der Innenfläche des Sternums entstanden, Sarcome, Dermoidcysten, Carcinome, Echinococcus u. s. w. Ein kindskopfgrosses congenitales Lipom des Mediastinum anticum bei einem 1jährigen Mädchen, durch den dritten rechten Intercostalraum nach aussen durchgebrochen und als faustgrosser Tumor auf der Thoraxwand liegend, beschrieb Krönlein nach einer Beobachtung in der v. Langenbeck'schen Klinik (Fig. 298). Zehn Tage nach der Exstirpation trat der Tod an Erysipel ein. Die Dermoidcysten kommen gelegentlich im Jugulum oder am seitlichen Sternalrande zum Vorschein, oder sie perforiren in die Lunge, Trachea oder Aorta. Echinococcus des Mediastinums ist sehr selten, zuweilen bricht derselbe von der Leber aus durch das Zwerchfell in das Mediastinum. Am häufigsten sind die Sarcome und Carcinome des Mediastinums, die letzteren entstehen stets von den epithelhaltigen Nachbarorganen aus, besonders z. B. vom Oesophagus oder durch Metastase. Die primären malignen Geschwülste des Mediastinums, die Carcinome und Sarcome, gehen nach M. Letulle (Arch. génér. de méd. 1890 Décemb.) besonders auch von der Thymusdrüse oder ihren Resten aus. Dieselben sitzen meist im oberen Theile des Mediastinums dicht hinter dem Brustbein und haben die Neigung nach unten bis zum Pericardium sich auszubreiten. Herz und Lunge werden durch die wachsenden Geschwülste zurückgedrängt, die Pleura wird zuerst inficirt.

Fig. 298. Kindskopfsgrosses congenitales Lipom des Mediastinum anticum bei einem 1 jähr. Mädchen durch den dritten rechten Intercostalraum durchgebrochen.

Die Symptome der Mediastinaltumoren werden erst mit dem zunehmenden Wachsthum der Geschwulst deutlicher, man beobachtet dann entsprechende Erscheinungen von Druck auf die Brustorgane mit Verdrängung derselben, Dyspnoe, Schlingbeschwerden, Circulationsstörungen durch Compression des Herzens und der grossen Gefässe, zuweilen Pulsverlangsamung in Folge von Druck auf den N. vagus, Stimmbandlähmung in Folge von Reccurenslähmung, Zwerchfelllähmung in Folge von Compression der N. phrenici u. s. w. Die Diagnose der Mediastinaltumoren ist gewöhnlich sehr schwierig, so lange der Tumor nicht nach aussen durchgebrochen ist resp. neben dem Sternum zum Vorschein kommt. Am leichtesten sind Verwechselungen mit Abscessen des Mediastinums und mit

Aorten-Aneurysmen möglich. Auch eine Exstirpation des Tumors wird nur in jenen Fällen ausführbar sein, wo derselbe durch entsprechende Resection des Sternums zugänglich zu machen ist (s. S. 561 Technik der Resectio sterni). —

Aneurysmen der Aorta thoracica.

Aorten-Aneurysmen. — Die Aneurysmen der Aorta thoracica sind die häufigsten von allen Aneurysmen, sie sind theils cylindrisch, theils spindel- oder sackförmig, theils mehr diffus. Zwischen den einzelnen Formen giebt es zahlreiche Uebergangsformen, auch combiniren sie sich in der verschiedensten Weise. Am häufigsten finden sich die Aneurysmen in der Aorta ascendens und am Arcus aortae. Ihre Grösse ist zuweilen beträchtlich, indem sie sich bald mehr nach dieser oder jener Richtung vorwiegend ausdehnen, z. B. gegen das Sternum und die Rippenknorpel, gegen die Lunge oder die Wirbelsäule. Der Knochen wird allmählich durch das Aneurysma zerstört, z. B. das Sternum und die Rippenknorpel, und die Geschwulst breitet sich dann immer weiter nach aussen und kann als praller, stark pulsirender Tumor von der Grösse einer Faust, eines Kindskopfes oder Mannskopfes in der rechten vorderen Thoraxwand, zuweilen in der Ausdehnung vom Sternum bis in die rechte Achselhöhle, unter der Haut liegen.

Der Verlauf der Aneurysmen der Aorta thoracica ist durchaus ungünstig, fast stets nimmt die Erweiterung der Arterie allmählich zu, ebenso die Verdünnung der Wand, sodass schliesslich der Sack berstet und sofortiger Tod durch Verblutung nach aussen oder nach innen in die Brusthöhle eintritt. Heilung der Aneurysmen durch Obliteration durch Thromben und Umwandlung derselben in Bindegewebe oder durch Verkalkung derselben kommt nur in Ausnahmefällen vor, so lange die Aneurysmen noch klein sind. Solche Heilungen durch Thrombenbildung sind am leichtesten in kleinen sackförmigen Aneurysmen möglich. Auch in grossen Aneurysmen finden sich gewöhnlich mehr oder weniger reichliche, geschichtete Thromben, theils frische, theils ältere, aber diese Thromben erhöhen die Widerstandsfähigkeit der Wand des Sackes nur in geringem Maasse, auch werden sie oft von der Blutwelle von der Innenwand wieder abgelöst oder sie zerfallen.

Die Behandlung der Aneurysmen der Aorta thoracica ist im Allgemeinen wenig erfolgreich. Eine chirurgische Behandlung ist nur möglich bei den Aneurysmen der Aorta ascendens und des Aortenbogens, nicht bei der Aorta descendens. Durch die periphere Ligatur, d. h. die Unterbindung der peripher aus dem Aneurysma abgehenden Aeste, z. B. der Art. subclavia und der Carotis communis oder beider Gefässe zugleich in einer oder zwei Sitzungen hat man gewöhnlich nur vorübergehende Besserung bewirkt, wirkliche Heilung wohl nie. Küster empfiehlt besonders die Ligatur der rechten Carotis communis. Nach Küster sind von 11 mit Ligatur der Subclavia und Carotis behandelten Aneurysmen der Aorta thoracica 5 in den ersten 10 Tagen nach der Operation gestorben, in 6 Fällen wurde eine deutliche Besserung erzielt und zwar lebten drei Kranke noch mehrere Monate nach der Operation, einer noch zwei Jahre, hier war die Besserung bis zu dieser Zeit dauernd geblieben.

Sodann hat man die Electropunctur der Aorten-Aneurysmen mehrfach ausgeführt und nach meinen Erfahrungen kann ich dieselbe ganz entschieden empfehlen, je früher sie angewandt wird, um so besser. Nach

Bowditsch sollen von 37 mit Electropunctur behandelten Fällen 7 geheilt worden sein. Ich habe die Electropunctur in 7 Fällen angewandt. Im ersten Falle habe ich durch 13 Sitzungen im Verlauf von 12 Wochen eine deutliche Schrumpfung des Sacks und ein Nachlassen der subjectiven Beschwerden erzielt und diese Besserung, diese Verkleinerung des Aneurysma ist seit 3 Jahren bestehen geblieben, so dass der Kranke selbst ausserordentlich zufrieden ist. Von den übrigen 6 Fällen sind 2 bis jetzt dauernd auffallend gebessert, in einem Falle blieb das Aneurysma stationär, drei Kranke mit zu weit vorgeschrittener Erkrankung sind gestorben.

Technik der Electropunctur der Aorten-Aneurysmen.

Bezüglich der Technik der Electropunctur sei kurz folgendes hervorgehoben. Dieselbe wird unter Beobachtung der antiseptischen Cautelen mit feinen längeren Stahlnadeln ausgeführt, welche man unter Localanästhesie mit Aetherspray etwa 5 cm tief den Sack des Aneurysma hineinsticht und zwar wählt man hierzu stets die Anode. Die Kathode der Batterie applicirt man in die Nähe des Aneurysma. Um die Schmerzhaftigkeit des Verfahrens zu verringern und den Strom leicht an- und abschwellen zu lassen, schaltet man in den letzteren einen Stöhrer'schen Flüssigkeits-Rheostaten ein, beim Einstechen der Nadel macht man den Strom möglichst schwach, dann lässt man ihn allmählich an Stärke zunehmen. Ich habe 12—20 Elemente (20—30 M. Amp.) angewandt, die einzelnen Sitzungen dauerten 5 — 10 Minuten. Mehrfach habe ich das Aneurysma in einer Sitzung an zwei Stellen punctirt. Electropuncturnadeln mit zwei gabelig getheilten Spitzen habe ich nicht angewandt, stets nur eine einfache Stahlnadel. Wurde die Stromstärke über 30 M. Amp. gesteigert, dann erhielt ich zuweilen kleine Verschorfungen an der Einstichstelle. Während der Punction habe ich stets beobachtet, dass die Pulsation im Aneurysma geringer wurde, dass sich der Sack zusammenzog und sich fester anfühlte. Eine Blutung fand gar nicht statt oder es sickerten nur einige Tropfen Blut hervor. Nach jeder Electropunctur muss sich der Patient in's Bett legen und die Anwendung von Eisblasen empfinden die Kranken gewöhnlich als sehr wohlthuend. Die Wirkung der Electropunctur besteht bekanntlich in der Bildung von Gerinnungsvorgängen, von Thromben am positiven Pole und in der Anregung von Contractionen der Gefässwand.

Von sonstigen Behandlungsmethoden erwähne ich noch die Injectionen von Ergotin, Liq. ferri sesquichlorati, Alkohol u. s. w. und das Einbringen von Fremdkörpern, z. B. von Catgutfäden, von Silber-, Stahl-, Kupferdraht, Laminaria, Pferdehaaren, durch eine Pravaz'sche Spritze in das Aneurysma behufs Anregung von Thrombenbildung. Bezüglich der Resultate nach der Einführung von Stahl- oder Kupferdraht (Filipunctur) in grössere Aneurysmen, z. B. in Aorten-Aneurysmen nach Moore, hat Verneuil neuerdings eine statistische Zusammenstellung gegeben, welche sehr ungünstig ist. Von 34 so behandelten Fällen wurden nur zwei geheilt. 30 gingen relativ rasch nach der Operation zu Grunde. Bei Hunden erzielte Philippe (Lüttich) durch die Einführung von Silber- und Kupferdraht, Pferdehaaren, Laminaria etc. in die Art. femoralis oder Carotis günstige Resultate. Innerlich wird die Darreichung von Jodkali gerühmt. —

XIV. Verletzungen und Krankheiten der Brustdrüse (Mamma).

Bildungsfehler der Mamma. — Verletzungen der Mamma. — Entzündliche Processe an der Brustwarze und am Warzenhof. Geschwülste der Brustwarze. — Entzündliche Processe der Mamma: Acute Mastitis. Chronische Entzündungen der Mamma. Tuberculose. Syphilis. — Milchcysten (Galaktocelen). — Neuralgie (Mastodynie). — Hypertrophie der Mamma. — Geschwülste der Mamma. — Exstirpatio mammae. —

§ 132. *Bildungsfehler der Mamma.*

Bildungsfehler der Mamma. — Angeborener Mangel einer Mamma ist sehr selten (Amazia). Häufiger ist die Vermehrung der Brustdrüsen (Polymazia). Man hat 3, 4, 5 Brustdrüsen beobachtet. Nach Leichtenstern finden sich die überzähligen Drüsen meist unterhalb und einwärts von der normal gelegenen Mamma, seltner in der Achselhöhe und in Ausnahmefällen in der Gegend des Acromion, in der Mittellinie der Bauchdecken oder gar am Oberschenkel.

Zuweilen finden sich auf einer Mamma zwei oder mehrere Brustwarzen (Polythelie).

Auch bei männlichen Kindern kommt zuweilen eine vermehrte Bildung der Brustdrüsen und der Brustwarzen vor, genau wie beim weiblichen Geschlecht. Bei Knaben secerniren die Brustdrüsen zuweilen zur Zeit der Pubertät eine colostrumartige Flüssigkeit (sog. „Hexenmilch"). Beim Manne erreicht die Brustdrüse im Anfang der zwanziger Jahre ihre höchste Ausbildung, es finden sich dann Milchgänge mit seitlichen Sprossen und Endbläschen. Huschke hat eine ziemlich grosse Zahl von Beispielen mitgetheilt, wo sich auch bei Männern milchabsondernde Drüsensubstanz entwickelt hatte. Nach Billroth soll in Pavia ein Mann gelebt haben, dessen Brüste 18 Zoll lang und so schwer waren, dass er sie amputiren liess. Alex. v. Humboldt erzählt, dass in Südamerika ein 32jähriger Mann sein Kind nach dem Tode seiner Frau 5 Monate lang gestillt habe. —

§ 133. *Verletzungen der Mamma.*

Verletzungen der Mamma. — Die subcutanen Verletzungen der Mamma durch Stoss, Schlag, Quetschung sind in der Regel ohne besondere Folgen, die vorhandenen subcutanen und interglandulären Blutergüsse werden allmählich resorbirt. Bei Mädchen und jungen Frauen besonders mit Dysmenorrhoe beobachtet man zuweilen subcutane und intramammilläre Blutergüsse, ohne dass ein Trauma stattgefunden hat. Von besonderer Bedeutung sind aber die traumatischen Einflüsse, besonders Stoss, Schlag und Quetschung mit Rücksicht auf die Entstehung von Carcinom. Oft genug kommt es vor, dass ein Stoss auf die Mamma die Gelegenheitsursache für die Bildung eines Carcinoms wird, nicht nur bei Frauen, sondern auch bei Männern. Noch vor kurzem beobachtete ich nach Stoss gegen einen Thürpfosten ein Carcinom der männlichen Brustdrüse, welches nach der Exstirpation rasch recidivirte und den Kranken nach etwa $1^1/_2$jähriger Gesammtdauer der Krankheit an inneren Metastasen dahinraffte.

Während des Puerperiums entsteht nach stumpfen Gewalteinwirkungen auf die Brüste gar nicht selten eine abscedirende Entzündung der Mamma (Mastitis purulenta).

Nach Verbrennungen und sonstigen ulcerösen Processen kommt es in allerdings nur sehr seltenen Fällen zur Zerstörung und Obliteration der Brustwarze.

Die Wunden der Mamma durch Hieb, Stich oder Schuss werden nach allgemeinen Regeln behandelt, wie wir es in § 88 der Allg. Chir. 2. Aufl. beschrieben haben. —

§ 134. *Krankheiten der Brustwarze und des Warzenhofs.*

Krankheiten der Brustwarze und des Warzenhofes. — Wenn die Warzen wund sind, dann bilden sich leicht in Folge des Saugens der Kinder aus den mit Schorfen bedeckten Rissen entsprechende Geschwüre (sog. Rhagaden), welche unter Umständen durch Mikroben-Infection zu Lymphangoitis, Erysipel und acuter eiteriger Mastitis führen können.

Wunde Warzen.

Frauen mit wunden Warzen müssen eventuell das Säugen der Kinder einstellen oder wenigstens mit Schutzhütchen saugen lassen. Gegen das Wundsein der Warzen selbst empfehlen sich Cauterisationen mit dem Höllensteinstift und Bestreichen mit Ungt. diachyl., Bepudern mit Zinkoxyd, Umschläge mit essigsaurer Thonerde, Bleiwasser, Glycerin und Wasser zu gleichen Theilen u. s. w. In prophylactischer Beziehung sind Waschungen der Warze mit kaltem Wasser, Bleiwasser und alkoholischen Flüssigkeiten behufs Verhinderung der Schrundenbildung durchaus zweckmässig. —

Eingesunkene Warzen.

Durch zu stark eingesunkene, zu kleine Warzen wird das Säugen der Kinder allzu oft unmöglich. Axford hat mit Erfolg eingesunkene Warzen operativ behandelt, indem er etwa 2 cm weit von der Spitze der Mammilla entfernt drei radiär gestellte halbmondförmige Hautstücke excidirte und dann die Fascie an der Basis der Mammilla durch eine ringförmig angelegte Catgutnaht (wie bei einem Tabaksbeutel) zusammenfaltete und einschnürte. —

Eczem der Brustwarze.

Eczem der Warze und des Warzenhofes beobachtet man besonders bei unreinlichen Frauen, dasselbe führt ebenfalls nicht selten zu Geschwürsbildung. Die beste Behandlung des Eczems besteht in Anwendung von Ungt. lithargyr. Hebrae und Bepudern mit Zinc. oxyd. mit Amylum (aa). Auch Glycerin und Amylum sind zweckmässig. —

Syphilis der Brustwarze.

Syphilitische Geschwüre der Brustwarze kommen theils primär, theils secundär in Folge der syphilitischen Allgemeininfection vor. Primäre syphilitische Geschwüre in der Form der primären syphilitischen Initialsclerose, des harten Schankers entstehen gelegentlich durch das Saugen luetischer Kinder mit syphilitischen Geschwüren an den Lippen, im Munde. Die secundären syphilitischen Erkrankungen der Brustwarze bei bereits syphilitischen Frauen bestehen vor Allem in dem Auftreten breiter nässender Condylome.

Die Behandlung ist theils eine locale, theils eine allgemeine gegen die bereits vorhandene syphilitische Allgemeininfection (s. Allg. Chir. 2. Aufl. § 84). Die primäre syphilitische Initialsclerose würde ich auch hier, wie überall, in geeigneten, frühzeitig genug zur Behandlung kommenden Fällen durch Galvanocaustik oder durch Exstirpation zu beseitigen suchen. —

Soor der Brustwarze.

Soorbelag der Warzen beobachtet man zuweilen bei stillenden Frauen, deren Kinder mit Soor der Mundschleimhaut behaftet sind (s. S. 294) —

Geschwülste der Brustwarze.

Geschwülste der Brustwarze sind nicht häufig. In seltenen Fällen hat man Atherome der Brustwarze und des Warzenhofes beobachtet. Am häufigsten kommen wohl Epithelialcarcinome vor, ja nach meiner Erfahrung entstehen die Brustdrüsen-Carcinome viel häufiger von der Brustwarze und von dem Warzenhof aus, als andere Autoren zugeben

wollen. Die so häufigen traumatischen Insulte und Reizungen, denen gerade die Brustwarzen ausgesetzt sind, erklären zur Genüge diese durchaus nicht seltene Entstehung der Mammacarcinome von der Brustwarze aus. Wie besonders PAGET beschrieben hat, kommen an der Brustwarze relativ gutartige, sehr langsam verlaufende epitheliale Wucherungen vor, welche gleichsam das erste Stadium der Carcinomentwickelung darstellen und in diesem ersten Stadium relativ lange verharren, weil die reichliche Zellwucherung des benachbarten Stroma dem Vordringen der gewucherten Epithelzapfen hinderlich ist. —

Paget's disease of the nipple.

§ 135. *Entzündliche Processe der Mamma.*

Entzündliche Processe der Mamma. — Die acute Entzündung der Mamma (Mastitis acuta) kommt bei weitem am häufigsten im Puerperium vor. Nach WINCKEL disponiren erstentbundene Frauen ganz besonders zu acuter Mastitis. Die Entzündung tritt am häufigsten in den ersten vier Wochen nach der Geburt auf und sie entsteht besonders durch Mikrobeninfection von Rissen, Schrunden und Ulcerationen an der Brustwarze mit Verschleppung der Entzündungserreger durch die Lymphbahnen in die Mamma. Auch in den Milchgängen der Brustdrüse breiten sich die Mikroben aus und rufen hier Zersetzung der Milch und Entzündung hervor. Nach Erysipel entsteht zuweilen eine acute abscedirende Mastitis in Folge massenhafter Coccen-Invasion in die Mamma (BILLROTH, EHRLICH). Nach LEGRY kann die Mastitis auch durch Anlegen von Kindern mit eiteriger Conjunctivitis entstehen und ist daher in solchen Fällen entsprechende Vorsicht nothwendig. Nicht allein durch die Lymphbahnen, sondern auch durch directes Eindringen von Mikroorganismen in die Milchgänge von aussen entsteht acute Mastitis. Früher nahm man fälschlich als Ursache der Mastitis Gemüthserregungen, Milchretention und mechanische Insulte an. Die metastatischen Entzündungen der Mamma entstehen vor Allem im Verlaufe der Pyämie nach eiterigen, puerperalen Entzündungen des Uterus und seiner Umgebung.

Acute Mastitis.

Die nicht-puerperalen Entzündungen der Brustdrüsen sind im Allgemeinen selten, man beobachtet sie zuweilen während der Schwangerschaft, bei jungen Mädchen zur Zeit der Pubertät, bei Neugeborenen, und in seltenen Fällen auch bei Knaben und jungen Männern. Eiterung ist hier seltener, gewöhnlich ist der Verlauf ein subacuter.

Im Beginn der acuten Mastitis bildet sich gewöhnlich eine umschriebene schmerzhafte Schwellung, besonders im unteren Theile der Drüse. Die Entzündung localisirt sich vorzugsweise in dem Bindegewebe in der Umgebung der Drüsenläppchen, welches reich an Blut- und Lymphgefässen ist. Das entzündliche Infiltrat kann wieder verschwinden, ohne dass Eiterung entsteht, gewöhnlich aber kommt es zu Abscessbildung von bald grösserer, bald geringerer Ausdehnung mit entsprechender Zerstörung des betreffenden Bindegewebes und der benachbarten Drüsenacini. Grösse und Zahl der Abscesse ist sehr verschieden. Zuweilen greift die Entzündung und Eiterung auf die Umgebung der Mamma, auf den M. pectoralis und auf das Periost der Rippen über. In seltenen Fällen bildet sich stinkender, mit Gas untermischter Eiter, je nach der Art der stattgefundenen Mikrobeninfection.

Von dieser parenchymatösen eiterigen Mastitis ist wohl zu unterscheiden die eiterige Paramastitis, d. h. eine Phlegmone des Zell-

Paramastitis.

gewebes vor und hinter der Mamma zwischen M. pectoralis und der Brustdrüse.

Die Symptome der acuten Mastitis bestehen im Beginn derselben vor Allem in Schmerz an einer bestimmten, meist etwas verhärteten Stelle. In schweren Fällen beginnt die Entzündung unter Schüttelfrost mit hohem Fieber. Die Eiterung giebt sich durch Schwellung, Röthung, Oedem und schliesslich durch Fluctuation zu erkennen. Die Abscesse finden sich, wie gesagt, am häufigsten im Parenchym der Mamma, seltener vor oder hinter derselben. Durch Confluiren mehrerer Abscesse entstehen zuweilen sehr ausgedehnte Eiterherde. Durchbruch der eiterigen Mastitis und Paramastitis in die Pleura kommt nur in den seltensten Fällen vor. Nach Aufbruch des Abscesses oder Entleerung desselben durch Incision sinkt gewöhnlich sofort die vorhandene fieberhafte Temperatursteigerung. In leichten Fällen kommt es gar nicht zur Eiterung, das entzündliche Infiltrat wird wieder resorbirt. Nicht selten beobachtet man auch subacuten Verlauf, gewöhnlich dann schliesslich doch mit Ausgang in Eiterung. Die Prognose der acuten eiterigen Mastitis ist durchaus günstig, wenn frühzeitig genug durch Incision für genügenden Abfluss des Eiters gesorgt wird. Bei Spontandurchbruch der Abscesse und ungenügendem Abfluss des Eiters mit Fistelbildung ist der Verlauf gewöhnlich langwierig, weil in Folge der Eiterretention immer neue Nachschübe der Entzündung und Eiterung entstehen. Nach ausgedehnten Eiterungen tritt oft eine entsprechende Atrophie und Verstümmelung der Brustdrüse ein.

Die Behandlung der acuten Mastitis ist im Beginn eine exspectative. Ist das Saugen der Kinder für die Mutter nicht zu schmerzhaft, dann lässt man die Kinder aus der entzündeten Brust weiter trinken. Um die Cir-

Fig. 299. Das Aufhängetuch der Brust.

Fig. 300. Suspensorium mammae simplex und kleinerer Deckverband für die Mamma.

culation in der entzündeten Mamma zu regeln und Stauungen zu verhindern, muss die Brust durch ein Tuch oder durch eine breite Mullbinde (z. B. nach Fig. 299 und Fig. 300) aufgebunden werden (s. Allg. Chir. 2. Aufl. S. 158 und S. 165). Um die Resorption des entzündlichen Infiltrates zu begünstigen oder die eiterige Schmelzung zu beschleunigen, empfehlen sich hydropathische Einwickelungen, Mercurialpflaster und leichte Einreibungen von Ungt. cinereum. Die Anwendung von Eis ist nicht immer angenehm. Wenn das Stillen der Kinder mit zu viel Schmerzen verbunden ist, dann kann man

Verletzungen des Herzens von innen können z. B. durch eine verschluckte Nadel, welche in Circulation geräth und im Herzen stecken bleibt, entstehen. Rupturen des Herzens beobachtet man besonders durch Ueberfahrenwerden, durch Quetschungen des Thorax durch die Puffer zweier Eisenbahnwagen, aber auch durch Fall aus beträchtlicher Höhe. Durch hochgradige stumpfe Gewalteinwirkungen kann das Herz vollständig abgetrennt, abgerissen werden. Zuweilen wird die Ruptur des Herzens begünstigt durch vorhandene Herzkrankheiten, durch parenchymatöse Degenerationen des Herzmuskels. Im letzteren Falle entstehen auch spontane Rupturen des Herzens ohne Einwirkung eines Trauma. Zuweilen hat man Verletzungen des Herzens, z. B. durch Schussverletzungen, beobachtet, wo der Herzbeutel intact war, indem die matte Kugel das dehnbare Pericard vor sich hertrieb und im Herzen durch eine entsprechende Oeffnung verursachte. Auch isolirte Verletzungen des Endocard, der Herzklappen, besonders der Aorten- und Mitralklappen kommen auf traumatischem Wege, z. B. durch Sturz oder Contusion des Thorax zu Stande, ohne dass am Herzen oder Pericard Verletzungen nachzuweisen sind.

Heilungen von Herzwunden hat man in Ausnahmefällen selbst dann beobachtet, wo man sie gar nicht für möglich gehalten hätte. In der Arbeit von Riedinger über Verletzungen des Thorax finden sich mehrere derartige Beispiele. Heilung nach Stichverletzung des Herzens beobachtete z. B. Brugnoli, der Verletzte starb 19 Jahre 7 Monate nach der Verletzung. Die Section ergab excentrische Hypertrophie des Herzens, Verdickung des Pericard und Verwachsungen desselben. In der rechten Ventrikelwand fand sich eine 3 cm lange Narbe, ebenso in der Scheidewand der Ventrikel und in der Valvula mitralis. Zwischen linkem und rechtem Herzen bestand eine offene Communication und daher waren während des Lebens starke systolische Herzgeräusche und Katzenschnurren vorhanden. Conner (Cincinnati) beobachtete eine Schussverletzung durch den linken und rechten Ventrikel, sodass die Kugel durch den rechten Vorhof ausgetreten war. Erst 38 Monate nach der Verletzung trat der Tod ein. Kiawkoff fand bei der Section eine in der Heilung begriffene Stichwunde des linken Herzventikels, 6 Tage nach der Verletzung war die Wunde im Anschluss an schweres Heben wieder aufgebrochen und der Kranke stürzte todt nieder. Durch temporäre Steigerung der Herzthätigkeit in Folge äusserer Einflüsse kann noch nach erfolgter Heilung durch Narbendehnung und Herzruptur der Tod eintreten. (Martinotti). Nach Kiawkoff sind 7% der Herzwunden als geheilt constatirt worden. Die Heilung der Herzwunden erfolgt durch Narbenbildung aus dem intermusculären und subepikardialen Bindegewebe (Bonome).

Die Symptome einer Herzwunde kommen deshalb nur selten zur klinischen Beobachtung, weil in der Regel sofort der Tod erfolgt. Zuweilen ist anfangs auffallendes Wohlbefinden vorhanden, weil die Herzwunde durch Thromben verlegt ist, bis dann plötzlich der Tod durch Verblutung eintritt, wenn die Shockwirkung vorüber ist, der Kranke aus der Ohnmacht erwacht und der Herzschlag kräftiger wird. Im Wesentlichen bestehen die Symptome der Herzwunden in Erscheinungen des Shocks und der inneren Blutung. Die Verletzten stürzen zuweilen sofort todt zu Boden, in anderen

die Entstehung eines Carcinoms begünstigt wird. Auch ist ja die Entscheidung, ob es sich nicht doch um Carcinom, um atrophirenden Krebs der Mamma handelt, oft nicht leicht. —

Tuberculose der Mamma. Tuberculose der Mamma. — Die Tuberculose der Mamma (W. Roux, G. Mandry, E. Bender u. A.) ist selten, sie ist charakterisirt durch die Bildung zahlreicher grauweisser Tuberkeln oder käsiger Knoten z. B. von der Grösse einer Hasel- oder Wallnuss, ferner durch das Auftreten kalter tuberculöser Abscesse und vor Allem durch den Nachweis des Tuberkelbacillus Rob. Koch's (s. Allg. Chir. 2. Aufl. § 83). Die tuberculösen Herde finden sich sowohl im Gebiete der Drüsenläppchen als auch der Ausführungsgänge. Im Wesentlichen lassen sich ausser den kalten tuberculösen Abscessen zwei Formen der Tuberculose der Brustdrüse unterscheiden, die confluirende und die disseminirte Form (Piskaček, W. Roux). Meist ist die Tuberculose secundär auf metastatischem Wege oder durch continuirliche tuberculöse Infection von der Nachbarschaft aus entstanden. Die Behandlung besteht in einer energischen Localbehandlung durch Spaltung und Auslöffelung der tuberculösen Herde im Verein mit einer roborirenden Allgemeinbehandlung, welche wir in § 83 der Allg. Chir. 2. Aufl. beschrieben haben. Bei der disseminirten Form ist die frühzeitige Amputatio mammae mit Ausräumung der Achselhöhle indicirt. Bei isolirter tuberculöser Erkrankung der Mamma ohne sonstige Tuberculose anderer Organe ist die Prognose günstig. —

Syphilis der Mamma. Die Syphilis localisirt sich in der Mamma nur selten als gummöse Mastitis und als umschriebene Gummata in den späteren Stadien der Lues (Hennig). Die primären und secundären syphilitischen Geschwüre an der Brustwarze haben wir bereits oben S. 582 erwähnt. Die Behandlung besteht neben einer entsprechenden Localbehandlung vor Allem in der Vornahme einer antisyphilitischen Cur (s. Allg. Chir. § 84).—

Bildung von Kalkconcrementen in der Mamma. Mehrfach hat man in der Mamma die Bildung von Kalkconcrementen beobachtet, z. B. durch Verkalkung tuberculöser Herde oder bindegewebiger Indurationen, ferner in obliterirten Drüsengängen (Ackermann), in Cysten und Cystenwandungen, bei Gicht u. s. w. Zu einer Therapie geben solche Verkalkungen, solche Concretionen kaum Veranlassung. —

Milchcysten (Galaktocelen). Milchcysten (Galaktocelen). — Die nicht häufigen Milchretentionscysten entstehen besonders durch Obliteration oder Verstopfung eines Ausführungsganges eines Abschnittes der Milchdrüsen, sie bilden deutlich fluctuirende Geschwülste von zuweilen beträchtlicher Grösse. Walpy z. B. hat 5 Kilogramm Milch aus einer solchen Milchcyste durch Punction entleert. Billroth theilt mit, dass Scarpa bei einer 20jährigen Frau nach ihrer zweiten Entbindung eine Milchcyste beobachtete, welche bis zum Oberschenkel herab reichte und 10 Quart reiner Milch bei der Punction entleerte. Zuweilen verwandelt sich die angestaute Milch in eine käsige, butterartige oder ölähnliche Masse. Nach Küstner kann durch eine Milchcyste das benachbarte Gewebe theils durch Druck, theils durch chemische Vorgänge mehr oder weniger verflüssigt werden. Platzt eine Galaktocele subcutan, dann entsteht eine diffuse Milchinfiltration des Zellgewebes (Velpeau). Die Behandlung der Milchcysten besteht in Entleerung derselben durch Punction oder besser durch Incision und Drainage. —

Neuralgie der Mamma (Mastodynie). Neuralgie der Mamma (Mastodynie). — Gar nicht selten beobachtet man mehr oder weniger heftige Schmerzen in einer, seltener in beiden Brüsten, welche periodisch auftreten und sich gewöhnlich vor Eintritt der Menses steigern. Der Sitz der Schmerzen ist das Gewebe der Mamma, aber zuweilen ist auch die Hautdecke über der Brustdrüse sehr empfindlich, besonders gegen Druck. Eigentliche Abnormitäten sind in der Brust entweder gar nicht vorhanden, oder aber man fühlt mehr oder weniger deutlich höckerige, indurirte Stellen oder umschriebene, etwa hasel- oder wallnussgrosse Knoten in der Mamma. Die letzteren Fälle sind wohl keine eigentlichen Neuralgieen, sondern hier handelt es sich nicht selten um Neurofibrome. Die eigentlichen Neuralgieen beobachtet man besonders bei nervösen, hysterischen Frauen mit Krankheiten des Genitalapparates. In einem Theil der Fälle handelt es sich wohl auch um Intercostal-Neuralgieen.

Die Behandlung der Mastodynie richtet sich vor Allem gegen die Ursache, besonders gegen die vorhandenen Krankheiten des Genitalapparates, gegen die Hysterie u. s. w. Die Wirkung einer Localbehandlung ist gewöhnlich unsicher, sie besteht in der Anwen-

dung von Eis, hydropathischen Umschlägen, in Aufbinden der Brust und Vermeidung jeder Compression. Zuweilen ist aber letztere gerade im Gegentheil durchaus wohlthuend. Sehr zweckmässig sind Einreibungen von Lanolin mit Ungt. einer. oder mit Belladonna. Innerlich ist Chinin, Arsen, Calomel, der Besuch klimatischer Curorte etc. von Nutzen. Handelt es sich um das Vorhandensein von Tubercula dolorosa, d. h. um Neurofibrome, dann empfiehlt sich die Exstirpation derselben. —

Hypertrophie der Brüste.

Hypertrophie der Brüste. — Die Hypertrophie der Brüste ist bedingt durch Zunahme der normalen Gewebselemente, sie wird besonders bei Mädchen im Alter von 14—16 Jahren und bei jungen Frauen beobachtet. Höhere Grade der Hypertrophie, welche stets an beiden Brüsten auftritt, ist selten. Nach Billroth geht die Entwickelung der Mammahypertrophie gewöhnlich rasch vor sich, z. B. in 2—4 Monaten, dann bleibt dieselbe in der Regel stabil oder sie tritt wieder vorübergehend zur Zeit der Schwangerschaft auf. Eine continuirliche Grössenzunahme der Brüste findet nicht statt. In seltenen Fällen ist die Hypertrophie der Mamma so beträchtlich, dass die Arbeitsfähigkeit und zuweilen auch die Ernährung solcher Frauen beeinträchtigt wird. Die hypertrophischen Mammae reichen zuweilen bis in die Gegend der Spina ilei ant. sup. Anatomisch handelt es sich bei der Hypertrophie der Brüste, wie gesagt, um eine reine Hyperplasie des Mammagewebes, d. h. des Bindegewebes und der Drüsensubstanz. Alle jene Fälle, wo die Grössenzunahme der Brustdrüsen durch Neubildungen, durch Geschwülste, z. B. durch Adenofibrome oder andere Tumoren bedingt ist, gehören natürlich nicht hierher, sondern zu den Geschwülsten. Die Behandlung der Mammahypertrophie besteht in Amputatio mammae, falls grosse Beschwerden vorhanden sind. Die sonstigen Mittel (Compression, Jodkali u. s. w.) sind ohne Erfolg. —

§ 136.

Geschwülste der Mamma. Epitheliale Geschwülste. Adenome. Adenofibroma acinosum.

Geschwülste der Mamma. — Von den epithelialen Geschwülsten der Mamma erwähne ich zuerst das Adenom, oder richtiger das Adenofibroma acinosum, weil neben der Wucherung der Drüsensubstanz auch mehr oder weniger eine Hyperplasie des interstitiellen Bindegewebes stattfindet. Das Adenom (s. Fig. 301) und Adenofibrom steht der oben erwähnten Hypertrophie der Brüste am nächsten, nur mit dem Unterschiede, dass dort eine diffuse, allseitige und beiderseitige Gewebshyperplasie der Mamma stattfindet, hier aber handelt es sich um eine umschriebene und einseitige Gewebsneubilung in Knotenform. Die Adenome sind gleichsam die Vorstufe des Carcinoms. Beim Adenom beobachtet man ein vermehrtes Wachsthum, eine gesteigerte Bildung der Drüsenzellen innerhalb der Membran der Drüsengänge und Drüsenläppchen. Durchbricht die epitheliale Wucherung aber die Drüsenmembran und wuchert sie regellos in dem gefäss- und zellenreichen bindegewebigen Stroma weiter, dann ist aus dem Adenom ein Carcinom geworden. Die beginnenden Uebergänge des Adenoms in Carcinom nennt man auch wohl Adenoid. Die Adenome wachsen meist langsam, sind gewöhnlich nicht über apfelgross und bilden in der Regel rundliche, harte, höckerige, frei bewegliche, nicht mit der Haut verwachsene Knoten. Die Adenome der Mamma sind gutartige Geschwülste, veranlassen niemals Metastasen und führen nie zur Infection der Lymphdrüsen in der Achselhöhle. Maligne destruirende Adenome mit Metastasen und Infection der benachbarten Lymphdrüsen, wie sie am Rectum vorkommen, beobachtet man in der Mamma so gut wie gar nicht. Das

Fig. 301. Adenoma mammae alveolare s. acinosum. Vergr. 30.

Bedenkliche der Adenome bleibt aber stets, dass sie schliesslich in Carcinom übergehen können. Die Adenome verursachen zuweilen heftige neuralgische Schmerzen. Ausser der erwähnten Combination des Adenoms mit Fibrom (Adenofibrom) giebt es noch verschiedene andere Mischformen, besonders Adenomyxom, d. h. Adenom mit myxomatösem Zwischengewebe, und Adenocystom, d. h. Adenom mit Cystenbildung, wie es von THIERSCH und neuerdings von SCHIMMELBUSCH, Verfasser u. A. beschrieben wurde. Die Cysten entstehen hier durch Degeneration der neugebildeten Drüsenträubchen, was für die Kranken stets von günstiger prognostischer Vorbedeutung ist. Aber manche Formen der Adenocystome können doch leicht bösartig werden, indem sie sich generalisiren. Die Lymphbahnen in der Nähe der erweiterten Acini hat man mit Epithelzellen erfüllt gefunden (RECLUS, BRISSAUD, PILLIET). Die Grösse der Adenofibrome und Adenocystome ist zuweilen eine ganz beträchtliche.

Cysten. Ausser der Cystenbildung in Adenomen, Sarcomen und Fibromen beobachtet man auch solitäre oder multiple Cysten in der Mamma, ohne Combination mit anderen Geschwulstformen (BRYANT). Diese gewöhnlich langsam wachsenden Cysten sind im Wesentlichen Retentionscysten, sie entstehen durch Dilatation theils der Milchgänge, theils der Acini, ganz besonders nach BILLROTH durch Erweiterung der kleinen Ausführungsgänge. Als Reste früherer Scheidewände sind zuweilen papilläre Excrescenzen vorhanden. Die Cysten bilden sich selten vor dem 40. Lebensjahre, sind vollständig schmerzlos uud erreichen gewöhnlich höchstens die Grösse einer Apfelsine. Der Inhalt der Cysten ist meist eine schleimige oder seröse Flüssigkeit, farblos oder von grünlich-bräunlicher Farbe. In seltenen Fällen ist der Inhalt der Cysten butter-, öl- oder rahmartig, d. h. es handelt sich um die S. 586 erwähnten Milchretentionscysten, um Galaktocelen. Durch Verkalkung des Cysteninhaltes und der Cystenwandung entstehen mörtelartige Bildungen. Die proliferirenden Cysten entstehen meist durch epitheliale Wucherungen, gewöhnlich handelt es sich um Adenome mit Cystenbildung (Adenocystome), seltener um Cystosarcome (s. Sarcome S. 595). Die Adenocystome sind gewöhnlich kleiner als die Cystosarcome, welche eine beträchtliche Grösse erlangen können. Die Diagnose der Cysten ist nicht immer sicher zu stellen, besonders ist bei dickem Panniculus adiposus Fluctuation nicht leicht zu fühlen und es ist daher nicht zu verwundern, dass sie nicht selten mit Carcinomknoten, mit Adenomen oder Adenofibromen verwechselt werden.

Cholesteatom der Mamma. BILLROTH beobachtete eine sehr grosse Perlgeschwulst von dem Umfange eines Enteneis, ein exquisites blättriges Cholesteatom. Ob die Geschwulst aus einem Drüsenläppchen der Mamma oder aus einer tiefliegenden Talgdrüse entstanden war, lässt BILLROTH unentschieden. Die Cholesteatome oder Perlgeschwülste sind theils Atherome, theils Dermoidcysten mit einem charakteristischen, oft seidenartigen Inhalt, welcher aus Fett, Cholestearin und perlmutterartig glänzenden Zellkugeln und Zellplatten besteht. Nach EPPINGER, CHIARI und EBERTH sind die Cholesteatome im Wesentlichen Endotheliome, welche durch Wucherung der Gefässendothelien resp. der Zellen der Gefässwandscheide, des Perithels, entstehen.

Atherome.

Durch Verstopfung von Talgdrüsen der Haut entstehen zuweilen Atherome, welche in die Mamma hineinwachsen. —

Carcinom der Mamma.

Carcinom der Mamma. — Der Brustdrüsenkrebs ist die häufigste aller Mamma-Geschwülste, er bildet nach Gross 82,47%, nach Bryant 83,16% und nach Billroth 85% sämmtlicher Geschwülste der weiblichen Brustdrüse. Das Carcinom kommt besonders bei Frauen im Alter von 40—45—55 Jahren vor, es ist viel seltener bei Männern. Nach Schulthess erreicht die Alterskurve der Carcinomkranken zwischen dem 45.—49. Jahre — dem Eintritt des Climacteriums, ihren Culminationspunkt, welchen v. Winiwarter für Wien zwischen dem 41. und 45. Lebensjahre findet. Nach Fink betrug das Durchschnittsalter von 253 Fällen von Brustkrebs aus Gussenbauer's Klinik 51,6 Jahre, Sprengel fand als Durchschnittswerth 50,4. Nach Schulthess u. A. erliegt von 100 weiblichen Individuen im Carcinomalter 1 an Brustdrüsencarcinom. Das Mammacarcinom ist gewöhnlich nur einseitig vorhanden, nur selten erkranken beide Brustdrüsen gleichzeitig oder nach einander. Der Brustkrebs beginnt in der Regel als schmerzlose partielle Verhärtung, als ein harter, nicht in der Brustdrüse verschiebbarer Knoten, welcher sehr oft durch Zufall von den Kranken entdeckt wird. Nicht selten werden die Frauen auch durch stechende Schmerzen auf den Knoten aufmerksam. Das Wachsthum des Carcinoms ist sehr verschieden, bald schneller, bald langsamer.

Die einzelnen anatomischen Formen der Mammacarcinome. Acinöses Carcinom.

Anatomisch unterscheidet man folgende Formen des Brustdrüsencarcinoms:

1) Das acinöse Carcinom (Billroth), welches makroskopisch gewöhnlich aus theils weicheren, theils härteren grauweissen oder grauröthlichen Knoten besteht. Das acinöse Carcinom ist wohl die weichste Form des Brustdrüsenkrebses, zum Theil beobachtet man ganz weiche, medullare Knoten. Das Stroma ist gewöhnlich stark von Rundzellen durchsetzt und es findet sich hier die Krebswucherung in Form von epithelialen Zellhaufen, welche im Allgemeinen acinösen Drüsen ähnlich sind. Das acinöse Carcinom neigt sehr zur Erweichung, zu Durchbruch und Geschwürsbildung. In den Achseldrüsen treten gewöhnlich bald Metastasen auf, welche dieselbe Structur wie die Muttergeschwulst besitzen.

Carcinoma simplex.

2) Die häufigste Form des Brustdrüsenkrebses ist das Carcinoma simplex (s. Fig. 302), ein tubuläres Carcinom, welches schliesslich mehr als carcinomatöse Infiltration auftritt und meist rasch in Form von multiplen Knötchen oder als diffuses Infiltrat auf die Haut übergeht. Die Krebszellennester sind beim Carcinoma simplex in der Regel kleiner, oft bilden sie langgestreckte röhrenförmige (tubuläre) und schliesslich mehr unregelmässige epitheliale Zellhaufen. Das Carcinoma simplex breitet sich mit Vorliebe der Fläche nach aus und kann die ganze Drüse durchwachsen. Oft beobachtet man ziemlich rasch discontinuirliche Ausbreitung der Krebs-Infiltrate und Krebsknötchen in der Haut, im Zellgewebe, im M. pectoralis, in den Rippen, im Sternum und in der Pleura. In der Haut finden sich zuweilen sehr zahlreiche Knötchen und diffuse harte Infiltrationen, sodass sich die Haut fest wie Leder anfühlt. Der Cancer en cuirasse der Franzosen, der sog. Panzerkrebs stellt zum Theil diese Form von Carcinoma simplex dar. Gar nicht selten entstehen ulceröse Zerstörungen. Wie beim acinösen Carcinom, so beobachtet man auch hier ziemlich oft regressive Metamorphosen der Krebszellen, besonders fettige Degeneration derselben.

Fig. 302. Carcinoma mammae simplex. Vergr. 200.

Scirrhus. 3) Der vernarbende Krebs oder Scirrhus, ist relativ zellenarm und wächst meist langsam. Derselbe ist charakterisirt durch narbige Schrumpfung des Stromas mit Schwund der Krebszellen, Hand in Hand damit geht aber eine immer neu entstehende epitheliale Krebswucherung. Auch der Scirrhus verläuft klinisch zuweilen als sog. Panzerkrebs.

Gallertkrebs. 4) Der Gallertkrebs (Carcinoma gelatinosum) entsteht durch gallertige Entartung der Krebszellen, sodass sich die Krebsalveolen mit Gallerte füllen. Im Uebrigen zeigt der Gallertkrebs den anatomischen Bau des Carcinoma simplex. Nach Klebs wird die Gallerte von den Krebszellen, nach Doutrelepont und Rindfleisch von den Gefässen ausgeschieden. Die Gallerte liegt gewöhnlich zwischen den epithelialen Krebszellen und der inneren Wand der bindegewebigen Krebsalveole, d. h. also die Epithelzellen der Krebsherde sind von einer glashellen homogenen Colloidschicht umgeben.

Chondro-Osteo-Carcinom. Ein Chondro-Osteo-Carcinom der Mamma beschrieben Heurtoux, v. Hacker und Coen.

Sonstiges Verhalten der Mamma. Carcinome. Makroskopisch stellen alle Carcinome der Brustdrüse auf dem Durchschnitt grauröthliche oder grauweisse Wucherungen dar, an deren Schnittfläche der alveoläre Bau deutlich sichtbar ist, d. h. man sieht blasse, festere, netzartig geordnete Bindegewebszüge mit eingelagertem weicheren Gewebe, welches letztere die Krebsalveolen, die Krebsnester bildet. Mit dem Messer lässt sich von der Schnittfläche ein trüber, feinkörniger Saft, der sog. Krebssaft abstreichen. Dieser Krebssaft besteht mikroskopisch aus Detritus und vor Allem aus einzelnen oder zu Kugeln und Cylindern zusammengeballten Krebszellen. Die letzteren sind in der Regel gross, epithelartig, rund oder eckig und mit einem grossen Kern und glänzenden Kernkörperchen versehen. Die Krebszellen liegen in Form von Herden in einem gefässreichen, von Rundzellen durchsetzten bindegewebigen Stroma, sie sind Abkömmlinge der Drüsenepithelien oder sie stammen, wenn die Wucherung in der Haut beginnt, von Zellen des Rete Malpighi der Haarbälge, Talg- und Schweissdrüsen. Die Entstehung des Krebses durch epitheliale Wucherung kann man in der Mamma und an der Haut stets am besten erkennen, wenn man feine Schnitte von der Grenze des Carcinoms mikroskopisch untersucht. An dieser Grenze des Carcinoms sieht man neben normalem Mammagewebe zunächst Hyperplasie der Drüsensubstanz, adenomatöse Wucherung mit deutlich acinöser Anordnung, in den weiter vorgeschrittenen Partieen hat dann die Wucherung der Drüsenepithelien die Drüsenmembran durchbrochen und begonnen, sich in dem benachbarten Bindegewebe auszubreiten. In der eigentlichen Zone der älteren und eigentlichen Krebswucherung sieht man dann ein regelloses Weiterwuchern der epithelialen Zellen in Form von einzelnen Herden in einem bindegewebigen gefäss- und zellenreichen Stroma.

Neben dieser epithelialen Wucherung beobachtet man, dass auch das bindegewebige Stroma im Zustande lebhafter Zellbildung begriffen ist; eine kleinzellige Infiltration desselben ist vorhanden und die Gefässe sind vermehrt. Die epitheliale und bindegewebige Gewebswucherung gehen gleichsam Hand in Hand, oder richtiger, es ist eine Art „Grenzkrieg“ zwischen den epithelialen Zellen und dem Bindegewebe entbrannt, welcher beim Krebs überall mit dem siegreichen Vordringen der epithelialen Zellen endigt (Thiersch, Waldeyer).

In allen Carcinomen finden regressive Metamorphosen statt, besonders fettiger Verfall sowohl der Epithelzellen wie des Stroma. Daher kommt es schliesslich ziemlich häufig zu Aufbruch des Carcinoms nach aussen, zu kraterförmigen Geschwüren, zu narbiger Schrumpfung des Stroma mit Einziehung der Haut, der Brustwarze. Diese narbige Schrumpfung ist beim Scirrhus, wie gesagt, am ausgesprochensten, hier ist das Gewebe zuweilen so fest, dass es unter dem Messer knirscht. Ein Theil des Carcinoms kann durch die regressive Metamorphose und die narbige Schrumpfung verschwinden, dass aber auf diese Weise vollständige Heilung entstehen könnte, ist bis jetzt wohl noch nicht beobachtet worden. Auch durch Mikrobeninfection, z. B. durch Eiter- und Erysipelkokken kann ein rapider fettiger Zerfall der Krebszellen entstehen (s. Allg. Chir. 2. Aufl. § 71, S. 283) In ulcerirenden, nach aussen aufgebrochenen Carcinomen findet man die verschiedensten Mikroorganismen, ganz besonders auch Schimmelpilze. — Ueber die Bedeutung der Mikroorganismen bei Carcinomen (s. Allg. Chir. 2. Aufl. S. 615).

Die Krebse breiten sich theils continuirlich, theils discontinuirlich aus, sie durchwachsen die Muskeln, die Pleura, die Lungen, die Rippen und das Sternum, die Krebs-

zellen verbreiten sich in den Gewebsspalten und werden durch die Blut- und Lymphbahnen, besonders durch letztere verschleppt. Daher entstehen die carcinomatösen Infiltrationen der nächstgelegenen Lymphdrüsen in der Achselhöhle, in der Infra- und Supraclaviculargrube u. s. w. Bei einseitigem Carcinom findet man in seltenen Fällen die Achseldrüsen auf beiden Seiten inficirt, auch kommt es in Ausnahmefällen vor, dass die Lymphdrüsen auf der entgegengesetzten Seite erkranken (v. Volkmann). Zuweilen schwindet die Schwellung der Lymphdrüsen wieder, sie war dann nur entzündlicher, nicht carcinomatöser Natur (v. Winiwarter). Von den Lymphdrüsen aus schreitet dann die Krebsinfection immer weiter fort. Es kommt zu Metastasen in inneren Organen (Pleura, Lungen, Gehirn, Milz, Leber, Knochen u. s. w.) und die Kranken gehen an Krebsmarasmus zu Grunde. Unter 733 an der Leiche untersuchten Fällen von Carcinoma mammae fanden sich nach Sr. Paget 241 mal Metastasen in der Leber, 30 mal in den Nieren und Nebennieren, die Milz war 17 mal, die Eierstöcke 37 mal erkrankt u. s. w. Nicht selten finden sich auch Metastasen im Knochensystem, z. B. nach St. Paget bei 650 Fällen 18 mal im Femur, 10 mal im Humerus, 36 mal im Schädel. Die carcinomatöse Pleuritis entsteht am häufigsten durch continuirliche Ausbreitung der Krebswucherung durch die Weichtheile des Thorax, zuerst bilden sich kleine, winzige Körnchen und Knötchen, dann schliesslich oft haselnuss-, wallnuss- oder gar apfelgrosse Knoten. Die Lunge erkrankt meist secundär von der Pleura aus durch continuirliche Ausbreitung der Krebsherde.

Aetiologie des Mammacarcinoms.

Nach v. Winiwarter beginnt das Carcinom am häufigsten zwischen dem 41. bis 45. Lebensjahre. Alle Carcinome vor dem 30. Lebensjahre betrafen nach Billroth verheirathete Frauen. Bei Männern ist das Brustdrüsencarcinom viel seltener. Bezüglich der Entstehung des Carcinoms bei Frauen sind die häufigen Schwankungen in dem physiologischen Verhalten der Mamma während der Menstruation, der Schwangerschaft, der Lactation und später beim Beginn der Cessio mensium von Wichtigkeit. Traumen der verschiedensten Art, z. B. Stoss, Schlag, Druck der Corsets u. s. w., sowie Entzündungen der Haut und der Mamma (Eczem, acute Mastitis, chronische interstitielle Mastitis) bilden nicht selten die Gelegenheitsursache. Von 114 Mamma-Carcinomen hatten nach v. Winiwarter 24 eine acute Mastitis durchgemacht. Im Anschluss an acute Lactationsmastitis entstehen meist sehr rasch tödtlich verlaufende Carcinome. Traumen waren unter 170 Fällen von Mammacarcinom nach v. Winiwarter nur in 12 Fällen vorausgegangen, in 10 Fällen war die Disposition ererbt (s. auch Allg. Chir. 2. Aufl. S. 613 ff Entstehung der Carcinome). Die Praedilectionsstelle für das beginnende Mammacarcinom ist nach H. Schulthess der obere äussere Quadrant und nicht selten Warze und Warzenhof. Die von Paget beschriebene Erkrankung der Warze und des Warzenhofs stellt wohl den leichtesten Grad von Carcinom resp. den Beginn desselben dar (Karg).

Fig. 303. Gallertkrebs der linken Mamma bei einer 52jährigen Frau (nach Doutrelepont).

Der klinische Verlauf der Mamma-Carcinome.

Der klinische Verlauf der Mamma-Carcinome ist sehr verschieden, die Dauer der Brustkrebse vom Beginn bis zum letalen Ausgange schwankt im Allgemeinen zwischen $1^1/_2$—$2^1/_2$ Jahren. Nach Fink, welcher 253 Fälle von Brustkrebs aus der Klinik Gussenbauer's (1878—1888) zusammenstellte, beträgt die mittlere Lebensdauer vom Beginn der Krankheit für Operirte 27,4 Monate, für Nichtoperirte 20,5 Monate, sodass nach dieser Zusammenstellung das Leben durch die Operation durchschnittlich nur um 7 Monate verlängert wurde. Zuweilen beobachtet man sehr rapiden Verlauf,

sodass schon nach 6 Monaten der Tod durch innere Metastasen erfolgt. In anderen gutartigen Fällen zieht sich die Krankheit 5—10—20 Jahre hin. Nach BILLROTH schwankt die Dauer zwischen $^1/_2$—20 Jahren. Am ungünstigsten und schnellsten verlaufen die weichen, grossknotigen Carcinome, günstiger ist der Verlauf des Gallertkrebses und des Scirrhus. Einen Gallertkrebs von 13jähriger Dauer beobachtete z. B. DOUTRELEPONT (Fig. 303).

Die Erkrankung der Achseldrüsen erfolgt nach BILLROTH im Allgemeinen 14 bis 18 Monate nach Beginn der Brustdrüsenerkrankung. Der Eintritt der inneren Metastasen ist sehr verschieden, man besitzt hierüber nur wenig genauere und sichere Kenntnisse. Zuweilen hat man schon 6—9 Monate nach Entdeckung des primären Knotens innere Metastasen bei der Section constatirt.

Spontanheilung des Mammacarcinoms kommt nicht vor, Heilung ist nur durch möglichst frühzeitige Total-Exstirpation der Brustdrüse und der regionären Lymphdrüsen sowie des Zellgewebes in der Achselhöhle möglich. Die Heilung durch Operation ist um so eher zu erwarten, wenn noch keine Metastasen in den Lymphdrüsen der Achselhöhle vorhanden sind. Sind zur Zeit der Operation bereits die Lymphdrüsen in der Achselhöhle, in der Supra- oder Infraclaviculargrube erkrankt, dann erfolgt nach v. WINIWARTER im Durchschnitt 13 Monate nach der Operation der Tod durch Recidive. Wenn die Achseldrüsen zur Zeit der Operation noch nicht inficirt sind, dann überlebt die Kranke nach v. WINIWARTER die Operation gewöhnlich etwa 22 Monate und die Gesammtdauer der Krankheit wurde durchschnittlich auf 50 Monate durch die Operation verlängert. Durch frühzeitige Exstirpation der erkrankten Mamma mit Ausräumung der Achselhöhle ist dauernde Heilung möglich. Wenn 1 Jahr nach der Operation weder an der Operationsstelle der Mamma noch in den Achseldrüsen Recidive aufgetreten sind, dann ist Aussicht auf vollständige Heilung vorhanden, sind drei Jahre ohne Recidiv verflossen, dann ist fast ausnahmslos sichere, dauernde Heilung eingetreten. Jedoch hat man in Ausnahmefällen noch nach 4—11 Jahren Recidive auftreten sehen (KÜSTER, HANS SCHMIDT, Verfasser). In solchen Fällen handelt es sich im Wesentlichen um eine erneute Carcinombildung (regionäres Recidiv). In seltenen Fällen ist erst nach der zweiten oder gar nach der dritten Recidiv-Operation dauernde Heilung erfolgt. Die Zahl der Heilungen sind aber im Vergleich zu dem häufigen Vorkommen der Brustcarcinome sehr gering. Gewöhnlich folgt ein Recidiv dem anderen. Die Recidive sind entweder continuirliche an der Operationsstelle, wenn daselbst Krebskeime zurückgeblieben sind, oder regionäre in Folge von erneuter Carcinombildung in der Narbe oder in der nächsten Umgebung, unabhängig von der früheren Erkrankung. v. WINIWARTER unterscheidet noch Infectionsrecidive und metastatische Recidive durch Metastasen in den Achseldrüsen und in inneren Organen. Infectionsrecidive entstehen, wenn bereits vor der Operation Krebskeime in die Achseldrüsen eingedrungen, aber damals noch nicht nachweisbar waren.

Dauernde Heilungen sind in den letzten 10 Jahren, wie aus verschiedenen Statistiken, z. B. von GROSS, ROTTER, HANS SCHMIDT, FINK u. A. hervorgeht, in Folge der gründlichen Operationsmethode mit Ausräumung der Achselhöhle entschieden häufiger beobachtet worden. Der Procentsatz der

Die Behandlung der Verletzungen des Zwerchfells ist, wenn keine complicirenden Nebenverletzungen anderer Organe vorhanden sind, im Wesentlichen eine symptomatische. Eine Naht des Zwerchfellsrisses bei frischen offenen Wunden ist wohl stets unausführbar. In geeigneten Fällen wird man z. B. von der Brusthöhle aus nach Reposition etwaiger vorgefallener Bauchorgane den Riss im Zwerchfell durch Naht schliessen. Postempski, Manara, Ricolfi und de Nicola haben Zwerchfellsrisse resp. traumatische Zwerchfellshernien mit Erfolg durch plastische Thoraxlappen d. h. durch Weichtheil-Knochenlappen aus der Umgebung der vorhandenen Wunde geschlossen. Bei Einklemmung von Zwerchfellsbrüchen hat man zuweilen bei der Laparotomie weder den eingeklemmten Darm noch die Bruchpforte aufgefunden. In einem Falle von eingeklemmter Zwerchfellshernie von Naumann gelang nach der Laparotomie trotz Erweiterung der Bruchpforte im Zwerchfell die Reposition des Bruchinhaltes nicht, und zwar im Wesentlichen in Folge des negativen Drucks in der Pleurahöhle. Naumann empfiehlt daher zu der Laparotomie die Eröffnung der Pleura von einem Intercostalraume aus hinzuzufügen, um den negativen Druck in der Pleurahöhle aufzuheben. Einfacher wird es sein, wenn man Zwerchfellshernien von der Brusthöhle aus reponirt, wie es z. B. Postempski gelungen ist. In geeigneten Fällen von eingeklemmten Zwerchfellshernien hat man auch mittelst der in das Rectum eingeführten Hand nach v. Nussbaum die Reposition der eingeklemmten Zwerchfellshernien versucht, ein Verfahren, welches mir aber wenig empfehlenswerth erscheint. Bei Eintritt von Darm- und Mageninhalt in die Brusthöhle wird man sofort die Thoracotomie ausführen. —

Missbildungen des Zwerchfells.

Von den Missbildungen des Diaphragma sei vor Allem der sehr selten vorkommende Mangel des Zwerchfells erwähnt. Wenn das Zwerchfell mehr oder weniger vollständig fehlt, dann sterben solche Kinder gewöhnlich bald nach der Geburt, nur wenige leben mehrere Jahre. Riedinger erwähnt einen Fall, wo ein Knabe mit vollständigem Mangel des Zwerchfells 7 Jahre alt wurde, nur ein Theil der Unterleibsorgane lag in der Brusthöhle. In anderen Fällen, wo das Diaphragma fehlte, hat man sämmtliche Unterleibsorgane nach der Brusthöhle dislocirt gefunden.

Angeborene Zwerchfellshernien.

Bezüglich der angeborenen Zwerchfellshernien verweise ich auf die Lehre von den Hernien (s. § 194). —

Entzündliche Processe am Zwerchfell.

Perforation des Zwerchfells durch subphrenische Abscesse. Brustkothfisteln.

Von den entzündlichen Processen am Zwerchfell verdienen vor Allem die entzündlichen Perforationen desselben hervorgehoben zu werden, sie entstehen durch eiterige Entzündungen der Brust- und Bauchhöhle, welche von einer Höhle nach der anderen durch das Zwerchfell durchbrechen. So beobachtet man besonders Perforationen des Zwerchfells durch Krankheiten des Verdauungstractus, z. B. durch Perforationen des Magens und Darms mit umschriebenen Abscessen (subphrenische Kothabscesse), durch Abscesse der Leber, Nieren und Milz, durch Leberechinococcus u. s. w. Diese Bauchhöhleneiterungen brechen mit Vorliebe durch die oben S. 552 beschriebenen dünnen Muskelspalten durch. Ich habe aus der Literatur 48 Fälle von Communication des Magen-Darmcanals mit der Brusthöhle zusammengestellt, 22 betrafen den Darm (14 Dickdarm und 8 Dünndarm) und 26 den Magen. Fast stets handelte es sich

(Angerer). Kurz die Exstirpation der carcinomatös erkrankten Brustdrüse soll so gründlich als nur möglich vorgenommen werden (s. das Nähere S. 597 Technik der Exstirpatio mammae).

Nussbaum ist in neuerer Zeit wieder für die Exstirpation des Brustkrebses mittelst des Thermocauters eingetreten. In Folge der stärkeren Wundreaction, der Eiterung und der festen Narbe sollen die Recidive nach der Operation mittelst des Thermocauters nicht so häufig sein, als nach der Exstirpation mit dem Messer und nach der reactionslosen aseptischen Wundheilung. Aus demselben Grunde hat Bougard in neuerer Zeit wieder die Cauterisation mittelst der Chlorzinkpaste oder der Aetzpfeile empfohlen (s. Allg. Chir. S. 72 und 73). Kleinere Recidive beseitige ich mit Vorliebe durch Galvanocaustik oder den Thermocauter und bin mit diesen Erfolgen ausserordentlich zufrieden.

Die Behandlung der inoperablen Mammacarcinome ist eine symptomatische, je nach der Art des Falles kann man die verschiedenen sonstigen Behandlungsmethoden versuchen, besonders parenchymatöse Injectionen von Alcohol absolutus, Jodtinctur, Ergotin, Essigsäure, Arg. nitr., Arsenik, Terpentin, Ueberosmiumsäure, Phosphor, Pyoktanin u.s.w. Terpentin injicirt man nach dem Vorgange von Vogt zu gleichen Theilen mit Alcohol absolutus oder 1 Theil Terpentin und 2 Theile Alkohol, etwa in 10—14 Tagen $^1/_2$—1 Pravaz'sche Spritze voll. Es erfolgt dann gewöhnlich Abscessbildung mit Schrumpfung des Tumors in verschiedenem Grade. Von der Ueberosmiumsäure injicirt man täglich etwa 3 Tropfen einer 1%igen Lösung (v. Winiwarter). Pyoktanin (Methylviolett) empfahl v. Mosetig-Moorhof (1 : 300—500 Aq. dest. wöchentlich etwa 2 mal 1—2 Pravaz'sche Spritzen und mehr je nach der Art des Falles). Den Arsenik kann man innerlich und subcutan in der Form der Solut. arsenicalis Fowleri anwenden. Innerlich giebt man anfangs täglich 10 Tropfen, steigt dann jeden dritten Tag um etwa 2 Tropfen. In die Geschwulst injicirt man etwa 2 Tropfen täglich, oder wöchentlich einmal 10 Tropfen der unverdünnten Solut. arsenicalis Fowleri. Bei für Arsenik sehr empfänglichen Kranken verdünnt man die Solution im Verhältniss von 1 : 2 — 3. Endlich hat man mittelst des Erysipel-Coccus auch Erysipel auf inoperable Mamma-Carcinome übergeimpft und Janicke und Neisser haben beobachtet, dass durch die Erysipelkokken resp. durch die Entzündung die Krebszellen in der That durch fettigen Zerfall zu Grunde gehen. W. Busch hat bekanntlich zuerst die Erfahrung gemacht, dass Sarcome im Gesicht und am Halse durch Erysipel in Folge fettiger Degeneration vollständig verschwanden. Stets bedenke man aber bei der Ueberimpfung eines Erysipels, dass dasselbe auch tödtlich endigen kann, wie z. B. in dem eben erwähnten Falle von Janicke und Neisser. Bei jauchenden Carcinomen kann man durch Auslöffelung, durch den Thermocauter, mit dem Paquelin, durch desodorisirende Verbände mit essigsaurer Thonerde, Naphthalin, Jodoform etc. Schmerzen und Jauchung verringern. Eine sehr günstige Wirkung habe ich zuweilen von der Circumcision der inoperablen Mammacarcinome mittelst des Thermocauters gesehen. die Schmerzen und die Jauchung wurden entschieden auffallend besser und das Carcinom schrumpfte merklich zusammen. Von den subcutanen Injectionen des Morphiums wird man bei inoperablen Carcinomen einen ausge-

dehnten Gebrauch machen müssen. Von Esmarch, Beneke, van Den Corput haben für Krebskranke ganz besonders auch eine stickstoffarme Kost empfohlen. —

Die sonstigen Geschwülste der Mamma. Desmoide Geschwülste.

Die sonstigen Geschwülste der Mamma; desmoide Tumoren. — Die verschiedensten Geschwülste der Bindesubstanzen hat man in der Mamma beobachtet, besonders Fibrome, Sarcome, Cystosarcome, Lipome, seltener Chondrome und Osteome, Angiome und Neurome.

Fibrome.

Die Fibrome kommen theils rein, theils in Verbindung mit Adenomen, Sarcomen, Myxomen und Cysten als Fibro-Adenom, Fibro-Sarcom, Fibro-Myxom und Fibro-Cystom vor. Die Fibrome entstehen besonders durch Wucherung des um die Acini und die kleinen Ausführungsgänge liegenden Bindegewebes (Fibroma pericanaliculare), sie sind am häufigsten bei jugendlichen Individuen im Alter von 17—30 Jahren, sehr selten jenseits des 40. Lebensjahres. Unverheirathete und unfruchtbare Frauen scheinen besonders dazu zu disponiren. Die reinen Fibrome bilden meist höckerige, feste Knoten von etwa Wallnuss- oder Hühnereigrösse, welche im Gegensatz zu Carcinom in der Brustdrüse verschiebbar sind. In Ausnahmefällen, besonders bei Combination mit Cystom erreichen die Fibrome eine beträchtliche Grösse.

Myxome.

Reine Myxome der Mamma sind sehr selten, häufiger sind die bereits erwähnten Fibro-Myxome.

Sarcome.

Vom Sarcom kommen in der Mamma alle verschiedenen Formen vor, also Rundzellen- und Spindelzellensarcome, kleinzellige und grosszellige Sarcome (Fig. 304), Riesenzellensarcome, Angio-Sarcome, Lymphosarcome, Alveolarsarcome, Melanome und weiche (medullare) Sarcome. Die beiden letzteren Sarcome sind bekanntlich die bösartigsten Sarcome. Nach Gross, welcher 156 Fälle von Mammasarcom zusammengestellt hat, handelte es sich in 68% der Fälle um Spindelzellensarcome, Rundzellensarcome waren in 27 % und Riesenzellensarcome in 5 % der Fälle vorhanden. Das von Verfasser und G. B. Schmidt genauer beschriebene Angiosarcom ist nicht allzu selten, es kann leicht mit Carcinom verwechselt werden. Die Sarcome gehen besonders vom periacinösen und pericanaliculären Bindegewebe und vor Allem von den Gefässwänden aus, wie ich genauer in einem ganz charakteristischen Falle nachgewiesen habe. Billroth beobachtete ein medullares Rundzellensarcom mit Entwickelung quergestreifter Muskelfasern, welche wahrscheinlich aus verirrten Muskelkeimen des M. pectoralis entstanden waren. Die Sarcome sind oft mit erweiterten Drüsengängen und Cysten durchsetzt. Die Cystosarcome erreichen nicht selten eine beträchtlichere Grösse. In den Hohlräumen der Cystosarcome finden sich zuweilen in Folge Hineinwucherns des periglandulären Bindegewebes in die erwähnten Drüsengänge und Alveolen blattartig geformte oder polypenartige Wucherungen (Sarcoma phyllodes J. Müller, Cystosarcoma proliferum, intracanaliculäres Fibrom oder Sarcom). Die Sarcome kommen in jedem Alter vor, sie wachsen

Fig. 304. Grosszelliges Sarcom der Mamma. Vergr. 300.

anfangs in der Regel langsam, dann aber, besonders die weichen zellenreichen Sarcome, sehr rasch. Die gutartigsten Sarcome sind die Cystosarcome, die bösartigsten die Melanome und weichen (medullaren) Rundzellensarcome. Die Spindelzellensarcome und die cystischen Sarcome bilden sich nach Gross durchschnittlich in einem frühen Lebensalter, während die Mamma noch functionirt, das Durchschnittsalter der Kranken betrug in 148 Fällen 36 Jahre 7 M. Das Durchschnittsalter der Rundzellen- und Riesenzellensarcome betrug 47 Jahre 3 Monate, dieselben entwickeln sich zur Zeit der physiologischen Rückbildung der Mamma. Von 15 Sarcomen bei Patienten unter 20 Jahren war 14 Spindelzellensarcome.

Bezüglich der definitiven Heilung bei Sarcom hat Gross auf Grund von 92 Fällen Folgendes festgestellt. 12 Kranke waren 4 Jahre und länger gesund, 42 zeigten locale Recidive, meist (57,7 %) vor Ablauf eines halben Jahres, im Durchschnitt nach $10^1/_2$ Monaten, zuweilen nach 1—2—4 Jahren. Die Sarcome bei jugendlichen Individuen resp. der functionirenden Mamma zeigten eine ausgesprochene Neigung zu Recidiven, weniger zu Metastasen, während beim Sarcom der in der Rückbildung begriffenen Mamma das Umgekehrte der Fall war. Im Vergleich zu Carcinom der Mamma neigt das Sarcom mehr zu Metastasen und weniger zu localen Recidiven, als das Carcinom, bei letzterem ist die Lymphdrüseninfection (67,4 %) viel häufiger, als bei Sarcom (0,64). Beim Sarcom beträgt nach Gross die durchschnittliche Lebensdauer 81 Monate, bei Carcinom nur 39 Monate, dauernde Genesung erfolgt in 13,2 % der Fälle, bei Carcinom nur in 10,4 %.

Chondrome und Osteome.

Chondrome und Osteome der Mamma sind sehr selten (Leser), bei Hündinnen sollen dieselben nach Billroth häufiger sein. Uebrigens dürfen dieselben mit Verkalkungen, z. B. von Cysten-Inhalt und Cystenwandungen, nicht verwechselt werden. Knorpel- und Knochengewebe findet sich gelegentlich in den verschiedensten Tumoren der Mamma (v. Hacker).

Lipom. Angiom. Neurom.

In sehr seltenen Fällen hat man Lipome, Angiome und Neurome in der Mamma beobachtet. Häufiger sind die Lipome hinter der Mamma oder neben derselben. Astley Cooper und Billroth haben ganz enorme Lipome hinter der Mamma, die Drüsensubstanz vor sich herschiebend, beobachtet. In dem Falle von Astley Cooper wog das Lipom über 7 kg.

Die Angiome und Neurome wuchern zuweilen von der Haut aus secundär in die Mamma.

Echinococcus der Mamma.

Sehr selten endlich ist der Echinococcus der Mamma, dessen Diagnose sich besonders durch mikroskopischen Nachweis von Hakenkränzen und Membranfetzen in dem durch Probepunction entleerten Cysteninhalt ergiebt. —

Die Behandlung der Geschwülste der Mamma geschieht nach allgemein gültigen Regeln, wie wir sie oben S. 593 für das Carcinom sowie in der Allg. Chir. 2. Aufl. § 127—§ 130 für die einzelnen Geschwulstarten beschrieben haben. —

Geschwülste der männlichen Brustdrüse.

Die Geschwülste der männlichen Brustdrüse. — Die Geschwülste der männlichen Brustdrüse sind im Allgemeinen selten. Nach Billroth sind bis jetzt Fibrome, Cystosarcome und Adenome der männlichen Brustdrüse noch nicht in der Literatur beschrieben. Tuberculose der männlichen Brustdrüse beobachtete Poirier und Horteloup. Cysten hat man wiederholt bei älteren Männern in der Mamma vorgefunden. Am

häufigsten ist Carcinom der männlichen Brustdrüse. Billroth sah 7 Fälle, Verfasser 4. Schuchardt hat 406 Fälle von Geschwülsten der männlichen Brustdrüse gesammelt, darunter waren 348 heterologe Geschwülste, besonders Krebse. Nach R. Williams kommt auf etwa 100 Krebse der weiblichen Brustdrüse 1 Carcinom der männlichen Mamma. Am häufigsten ist die acinöse Form des Carcinoms, zuweilen beobachtet man auch Cancroide des Warzenhofes, welche nach Williams unter 2422 Geschwülsten der weiblichen Brust gar nicht beobachtet wurden. In vereinzelten Fällen hat man Melanome der männlichen Brustdrüse beobachtet. Die Kranken sind meist 55—65 Jahre alt, ein Ausnahmefall wurde bei einem 20jährigen Patienten beobachtet. Traumen, chron. Eczeme des Warzenhofes, erbliche Disposition sind ätiologisch von Bedeutung. Der Verlauf des Carcinoms der männlichen Brustdrüse ist im Wesentlichen derselbe, wie bei Frauen, sehr rasch tödtlich verlaufende Fälle waren durchaus nicht selten. Die Behandlung besteht natürlich auch hier in möglichst frühzeitiger Exstirpation mit Ausräumung der Achselhöhle. —

§ 137. *Die Technik der Exstirpatio mammae (Amputatio mammae).*

Die Technik der Exstirpatio (Amputatio) mammae. — Die Exstirpatio mammae wird vorzugsweise wegen bösartiger Tumoren ausgeführt und ist in diesem Falle stets mit der Eröffnung der Achselhöhle und Ausräumung der hier befindlichen Lymphdrüsen, des Fettes und des Zellgewebes zu verbinden, auch wenn äusserlich keine inficirten Lymphdrüsen zu fühlen sind. Nur gutartige Tumoren dürfen unter Erhaltung der Brustdrüse aus letzterer exstirpirt werden.

Jede Kranke, bei welcher die Exstirpatio mammae ausgeführt werden soll, hat vorher ein Vollbad zu nehmen und muss am ganzen Körper gründlich abgeseift werden. Sodann wird das Operationsfeld in grosser Ausdehnung im Bereich der ganzen Brust, der Achselhöhle, der Schulter und des Rückens lege artis sorgfältig rasirt, mit Aether abgerieben und dann mit $^1/_{10}$ % Sublimat abgebürstet. Der Körper liegt möglichst flach mit etwas erhobener Schulter der kranken Seite. Der Arm der kranken Seite wird mittelst einer Bindenschlinge nach oben abducirt, um die Achselhöhle gnügend für die spätere Eröffnung derselben zugänglich zu machen. Die Umgebung des Operationsgebietes wird mit aseptischem, mit $^1/_{10}$ % Sublimat angefeuchtetem Mull belegt. Zum Abtupfen der Wunde benutzt man am besten nicht Schwämme, sondern aseptische Sublimatmull-Tupfer. Wenn in hinreichender Menge gesunde Haut zur späteren Deckung der Wunde vorhanden ist, dann umschneidet man die Brustwarze durch zwei Bogenschnitte und legt dieselben so, dass man von dem einen Winkel des Ovals — nach der Exstirpation der Mamma — gleich einen Verlängerungsschnitt bis in die Achselhöhle machen kann (s. Fig. 305). Nun wird die Haut in der Ausdehnung des oberen Bogenschnitts von der Unterlage zurückpräparirt bis zur Grenze der Mamma, dann dringt man in die Tiefe

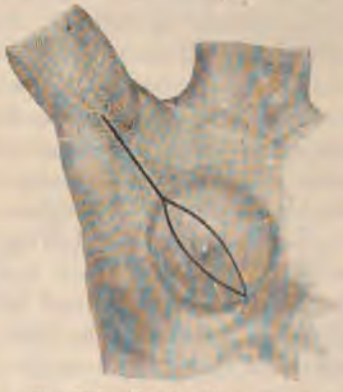

Fig. 305. Exstirpatio mammae.

bis auf den M. pectoralis und löst nun die Mamma stumpf mit den Fingern von der Unterlage ab. Diese stumpfe Ablösung der Mamma von ihrer Unterlage hat den grossen Vorzug, dass die Blutung äusserst gering ist und dass man auch etwaige Verwachsungen des Carcinoms mit dem Pectoralis besser fühlt. Erweist sich der M. pectoralis ebenfalls als erkrankt, dann müssen die betreffenden Theile des Muskels mit dem Messer entfernt werden. Schliesslich hängt nun die Mamma nur noch an dem Fett- und Zellgewebe im Bereich des unteren Bogenschnitts und die Exstirpation wird vervollständigt, indem man auch im Bereich des unteren Bogenschnitts die Haut von der Unterlage zurückpräparirt, dann die Mamma erfasst und ihre Verbindung mit dem Unterhautfettgewebe mit der Scheere oder mit dem Messer durchtrennt, indem man vom Assistenten den unteren Hautlappen nach unten ziehen lässt. Nach Entfernung der Mamma betastet man sorgfältig die Wunde, die Oberfläche des M. pectoralis, das Unterhautfettgewebe, ob nicht noch carcinomatös erkrankte Stellen vorhanden sind. Häufig ist der Tumor ausgedehnt mit der Haut verwachsen oder in letzterer finden sich disseminirte Krebsknötchen. In solchen Fällen muss die erkrankte Haut natürlich mitentfernt werden und man muss auf eine lineare Vereinigung der Operationswunde unter Umständen verzichten. Doch kann man sich in solchen Fällen durch Abpräpariren und Verschiebung der Hauträndern, durch gestielte Lappen aus der nächsten Umgebung, durch Entspannungsschnitte in einiger Entfernung von den Hauträndern u. s. w. helfen.

Nach der Exstirpation der Mamma wird die Operationswunde mit aseptischem, in $^1/_{10}$ % Sublimatlösung angefeuchtetem Mull bedeckt und der in Fig. 305 angedeutete Schnitt behufs Eröffnung und Ausräumung der Achselhöhle ausgeführt. Der Schnitt verläuft in der Mitte der Achselhöhle parallel den Rändern des M. pectoralis und des M. latissimus dorsi. Der obere und untere Hautrand wird durch ein paar Messerzüge von der Unterlage abgetrennt und die Fascie entlang den Rändern der beiden genannten Muskeln gespalten. Nun wird das gesammte Fettgewebe der Achselhöhle und die etwa eingelagerten erkrankten Lymphdrüsen theils stumpf, theils mit der Scheere oder mit dem Messer herausgelöst. Dabei müssen oft die grossen Gefässe und Nerven der Achselhöhle in grösserer Ausdehnung freigelegt werden. Am besten löst man die Drüsen aus der Gefässscheide, besonders der Vena axillaris, stumpf mit dem Fingernagel ab und vermeidet dabei ein stärkeres Anziehen der Drüsenmasse resp. der Vene. Ist die Venenwand selbst erkrankt, dann muss dieselbe entsprechend resecirt werden, nachdem sie vorher central und peripher unterbunden ist. Vor Allem muss man sodann die hintere Fläche des M. pectoralis sorgfältig untersuchen, hier finden sich bei Carcinom oft zahlreiche inficirte Lymphdrüsen, bis hinauf in die Infra- und Supraclaviculargrube und nach hinten bis unter die Scapula. Auch diese werden gründlichst exstirpirt. Eventuell kann man den M. pectoralis bis zum Schlüsselbein spalten, um sich die Exstirpation der Lymphdrüsen zu erleichtern, man vereinigt dann schliesslich die beiden Muskelstümpfe wieder durch Catgutnaht. Im Interesse der normalen Beweglichkeit des Armes ist bei der Ausräumung der Achselhöhle besonders auf die Schonung der Nn. subscapulares Rücksicht zu nehmen (F. Küster).

Heidenhain hat mit Recht darauf aufmerksam gemacht, dass das Mammacarcinom relativ schnell durch die dünne Fascia pectoralis auf die Brustmuskeln übergeht, ohne dass es makroskopisch nachweisbar ist. Heidenhain empfiehlt, in jedem Falle, wo das Carcinom mit dem M. pectoralis major verwachsen ist, eine typische Totalexstirpation des M. pectoralis major vorzunehmen. Auf diese Weise wird auch das gesammte inficirte Lymphgefässgebiet entfernt. Aber wenn auch der M. pectoralis noch nicht erkrankt ist, sollte man stets die Fascie und eine oberflächliche Schicht des M. pectoralis mitentfernen, wie es z. B. auch Angerer empfiehlt.

Zum Schluss wird die Blutung sorgfältig theils durch Unterbindung, theils durch Torsion der Gefässe gestillt und sodann die gesammte Wundfläche mit $^1/_{10}$ % Sublimatlösung gründlich ausgespült. Ein dickes Drain legt man durch eine Hautöffnung am Rande des M. latissimus dorsi im unteren Hautlappen in die Achselhöhle eventuell bis zur Clavicular grube, ein zweites kleineres durch ein Loch in der Mitte des unteren Hautlappens und ein drittes in den vorderen resp. unteren Wundwinkel. Ich halte die Anlegung von Drains — meist Glasdrains — für zweckmässig, um der nachfolgenden blutig-serösen Secretion Abfluss zu verschaffen. Lässt man die Drains weg, so beobachtet man nicht selten Blutansammlungen in der Wunde, durch welche eine rasche glatte Heilung gestört wird. Sodann vernäht man die Wunde eventuell durch 2—3 Silberplattennähte (s. Allg. Chir. 2. Aufl. S. 94) und durch einige tiefgreifende Situationsnähte mit Seide. Die eigentliche Vereinigung der Wundränder macht man durch Knopfnähte mit feiner Seide und vor Allem durch fortlaufende Catgutnaht (s. Allg. Chir. 2. Aufl. S. 93 Fig. 83). Durch die fortlaufende Catgutnaht erzielt man eine vorzügliche Adaptirung der Wundränder und daher eine rasche ausgezeichnete Heilung. Die Silberplattennähte wende ich gegenwärtig gewöhnlich nicht mehr an, sondern nur weitgreifende Seidenknopfnähte, Vereinigungsnähte und fortlaufende Catgutnaht.

War die Haut in grösserer Ausdehnung erkrankt, dann sucht man, wie oben angegeben, durch Abpräpariren der Hauträänder, Hautverschiebung eventuell mit Entspannungsschnitten oder durch Bildung gestielter Lappen den Defect möglichst zu decken. Bleibt ein Defect zurück, so kann man denselben nach Stillung der Blutung sofort oder später nach Abschabung der Granulationen durch Haut-Transplantation schliessen.

Deckverband nach Amp. mammae.

Fig. 306. Aseptischer Verband nach Amputatio mammae mit Ausräumung der linken Achselhöhle.

Anlegung des Verbandes nach Amp. mammae mit Ausräumung der Achselhöhle. — Der aseptische Deckverband wird in halbsitzender Lage der Kranken angelegt, d. h. in derselben Stellung, welche die Kranke auch später im Bett einnehmen soll. Nur so erzielt man gut sitzende Verbände. Auf die Wunde legt man mehrere Lagen sterilisirten Mulls, darüber ein grosses

Verbandkissen aus Holzwolle, Moospappe, Mull mit Watte- oder Juteeinlage, welches den ganzen Thorax umgiebt, und so eingeschnitten ist, dass es auch gleich um die Schultern gelegt werden kann. Am einfachsten ist es, wenn man die Verbände nur aus sterilisirtem Mull und Watte herstellt. Schulter, Arm und Achselhöhle müssen sorgfältig durch Watte vor Druck geschützt werden. Zunächst werden die Verbandstoffe durch eine breite Mullbinde am Thorax und in der erkrankten Achselhöhle befestigt. Die Bindentouren verlaufen theils circulär um den Thorax und um die Taille, theils um den Hals, um beide Schultern, und vor Allem muss die kranke Achselhöhle sorgfältig eingeschlossen werden. Dann wird der mit Watte sorgfältig eingewickelte Arm der operirten Seite an den Thorax angelegt, und durch Binden befestigt. In die operirte Achselhöhle legt man einen grösseren Wattebausch, damit hier die Wundhöhle mässig comprimirt wird. Der Verband hat schliesslich die in Fig. 306 abgebildete Form.

Im Bett nimmt die Kranke eine halbsitzende Stellung ein, in dieser Lage ist der Abfluss der Wundsecrete am besten. Der Wundverlauf ist bei aseptischer Operation günstig, fieberlos und die grosse Wunde heilt rasch per primam intentionem. Nach 3 mal 24 Stunden wird der erste Verband gewechselt, die Drains werden entfernt und häufig ist dann die Wunde nach weiteren 3—4 Tagen geheilt, sodass die Kranke aufsteht. In anderen Fällen z. B. bei sehr fetten Personen, beträgt die Heilungsdauer 10—14 Tage. Oft — besonders bei kleinen Mammae — entferne ich die Drains bereits 24 Stunden nach der Operation. Konnte die Wunde nicht vollständig vernäht werden, dann dauert die vollständige Heilung entsprechend länger. —

Vierter Abschnitt.

Chirurgie der Wirbelsäule und des Rückenmarks.

XV. Verletzungen und Krankheiten der Wirbelsäule und des Rückenmarks.

Anatomisch-physiologische Bemerkungen über die Wirbelsäule und das Rückenmark. — Bildungsfehler (Hydrorrhachis, Spina bifida). — Verletzungen der Wirbelsäule und des Rückenmarks: Fracturen und Luxationen mit Verletzungen des Rückenmarks und der Rückenmarksnerven. Schussverletzungen der Wirbelsäule und des Rückenmarks. Isolirte Verletzungen des Rückenmarks ohne Verletzungen der Wirbelsäule (Commotio, Compressio, Contusio medullae spinalis; Wunden des Rückenmarks). — Verkrümmungen der Wirbelsäule. Scoliose. — Kyphose. Tuberculose der Wirbelsäule (Spondylitis tuberculosa, Spondylarthrocace). — Spondylitis gummosa (luetica). — Lordose der Wirbelsäule. Spondylolisthesis. — Spondylitis deformans. — Geschwülste der Wirbelsäule, des Rückenmarks und seiner Häute. — Trepanation (Resection) des Wirbelcanals resp. der Wirbelbogen. —

§ 138. *Anatomisch-physiologische Bemerkungen über die Wirbelsäule und das Rückenmark.*

Anatomisch physiologische Bemerkungen über die Wirbelsäule und das Rückenmark. — Die Wirbelsäule ist beim Fötus und Neugeborenen ursprünglich gerade, später entsteht allmählich in Folge der Belastung und des Zugs der Muskeln eine zweimalige (Sförmige) Verbiegung derselben, d. h. die Hals- und Lendenwirbelsäule sind nach vorne und die Brustwirbelsäule und die Kreuzbeingegend nach hinten

vorgewölbt. Diese Lordose der Hals- und Lendenwirbelsäule und die Kyphose der Brustwirbelsäule und der Kreuzbeingegend sind durchaus physiologisch. Als Grenze zwischen der Hals- und Brustwirbelsäule springt der Dornfortsatz des 7. Halswirbels deutlich vor. Der 7. Brustwirbel liegt etwa in gleicher Höhe mit der unteren Spitze der Scapula. Der 12. Brustwirbel ist durch den Ansatz der letzten Rippe kenntlich. Die 12. Rippe ist zuweilen sehr kurz und kaum zu fühlen, sodass man dann die 11. Rippe für die 12. halten kann.

Von der Mundhöhle aus lässt sich meist der 5. Halswirbel, zuweilen auch der 6., ausnahmsweise noch der 7. Halswirbel oder 1. Brustwirbel mit dem Finger erreichen (C. Demme). Der Kehldeckel liegt gewöhnlich in der Höhe des 4. Halswirbels, die Aryknorpel stehen nach Demme meist in der Höhe des 5. Halswirbels, nach Braune, Luschka, Henke, Gegenbauer in der Höhe der oberen Hälfte des 4. Halswirbels.

Die Wirbelsäule ist die Stütze für Kopf, Rumpf und obere Extremitäten und unter Vermittelung des Beckens auch für die unteren Extremitäten, andererseits beherbergt und beschützt sie das Rückenmark. In Folge dieser Functionen der Wirbelsäule muss sie einmal als Ganzes eine gewisse Festigkeit besitzen, andererseits aber doch auch biegsam und elastisch sein, damit sie der Bewegung des Körpers nicht hinderlich ist.

Die Festigkeit der Wirbelsäule ist erreicht durch das feste Knochengefüge der einzelnen Wirbel, durch eine Art von Fachwerkconstruction ihrer Knochensubstanz (K. Bardeleben) und durch sehr straffe Bandverbindungen. Entsprechend der nach unten zunehmenden Belastung der Wirbel werden dieselben von den unteren Halswirbeln und den oberen Brustwirbeln an allmählich immer stärker.

Die Elasticität der Wirbelsäule ist bedingt durch die bewegliche Verbindung der einzelnen Wirbel durch Gelenke, durch die oben erwähnte physiologische Krümmung der Wirbelsäule und durch Einschaltung der elastischen Bandscheiben zwischen die Wirbel, welche einem nachgiebigen elastischen Kissen oder Polster vergleichbar sind. In Folge dieser Elasticität der Wirbelsäule wird die Einwirkung traumatischer Gewalteinwirkungen in sehr zweckmässiger Weise abgestumpft.

Die Beweglichkeit der Wirbelsäule ist eine mehrfache. Die Wirbelsäule ist einem aus einzelnen beweglichen Gliedern zusammengesetzten Stab vergleichbar, welcher nach allen Seiten biegsam ist und um seine Längsaxe gedreht werden kann. Die Wirbelsäule ist also einmal als Ganzes beweglich und ausserdem finden zwischen den einzelnen Wirbeln Bewegungen statt, besonders Drehbewegungen. Der Grad der Bewegung hängt ab von der Höhe der Bandscheiben und von der Gestalt und der Richtung der Gelenkfortsätze (Proc. obliqui). Am grössten ist die Biegsamkeit und Beweglichkeit der Wirbelsäule im Hals- und Lendentheil, hier sind die Bandscheiben am dicksten und Gestalt und Richtung der Proc. obliqui am günstigsten für eine Verschiebung, d. h. die Axe derselben verläuft möglichst sagittal. Die Bewegungen der Wirbelsäule sind folgende: 1) Beugung und Streckung um eine frontale oder quere Axe; 2) Seitwärtsbewegung (Abduction) um die sagittale Axe und 3) Rotation um die Längsaxe. Bei der Beugung findet eine Compression der Bandscheiben und der Wirbelkörper, dagegen eine Spannung der Lig. flava an den Wirbelbögen mit Klaffen der letzteren resp. der Proc. spinosi statt. Gleichzeitig bewegt sich der obere Wirbel auf dem unterliegenden etwas nach vorne. Bei der Streckung sind alle eben angedeuteten Verhältnisse in umgekehrter Weise vorhanden. Die Abduction ist besonders an der Lenden- und Halswirbelsäule möglich und die Rotation an der letzteren und an den Brustwirbeln. Die Abduction, z. B. der Halswirbel, verbindet sich gewöhnlich mit einer Rotation, wenn man z. B. den Kopf möglichst der Schulter nähert, dann dreht sich das Kinn schliesslich etwas nach der entgegengesetzten Seite.

Anatomisch-physiologische Bemerkungen über das Rückenmark.

In dem Wirbelcanal, welcher vorne von den Wirbelkörpern und seitlich und hinten von den Wirbelbögen und Proc. spinosi nebst starken Muskeln und Fascien umschlossen ist, befindet sich das Rückenmark mittelst eines sehr sinnreichen Bandapparates so aufgehängt, dass es die Knochenwandungen nicht berührt und dass die Bewegungen der Wirbelsäule ohne Quetschungen des Rückenmarks möglich sind. Am meisten Spielraum hat das Rückenmark in dem Wirbelcanal der Halswirbelsäule, hier ist der Umfang des Wirbelcanals am grössten, wie hier auch die Wirbelsäule am beweglichsten ist. Die Dura mater des Rückenmarks, eine Fortsetzung der Dura mater cerebri, ist an den Rändern des Foramen magnum befestigt und steht dann nur an den Intervertebral-

löchern mittelst der die Rückenmarksnerven umgebenden duralen Scheiden mit dem knöchernen Wirbelcanal in directer Verbindung. Ausserdem ist die Dura mater an einzelnen Punkten mit dem Lig. longitudinale posterius verbunden. Zwischen Dura mater

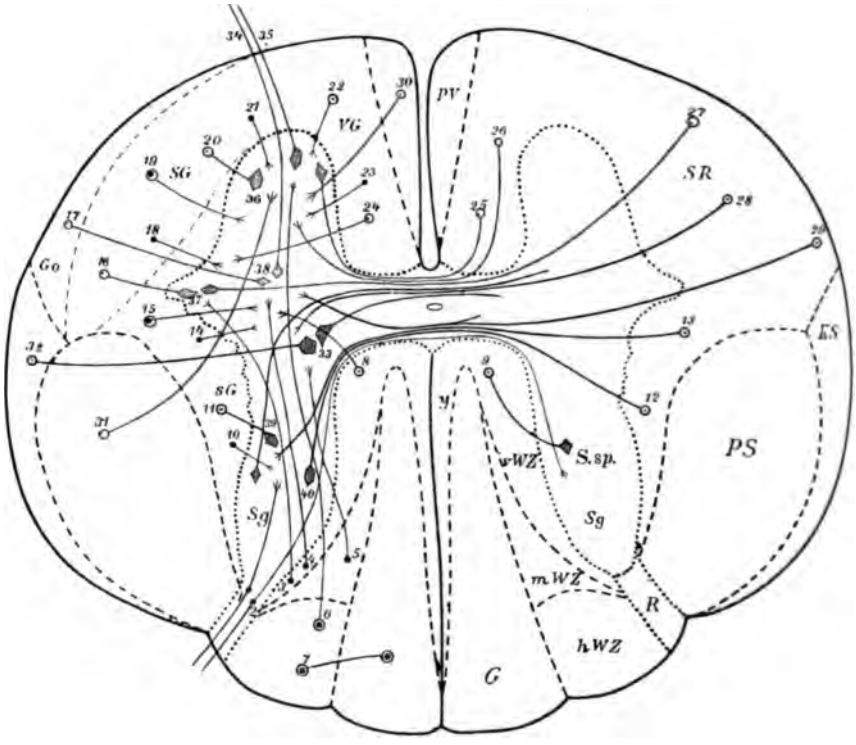

Fig. 307. Durchschnitt durch das obere Dorsalmark nach P. FLECHSIG.

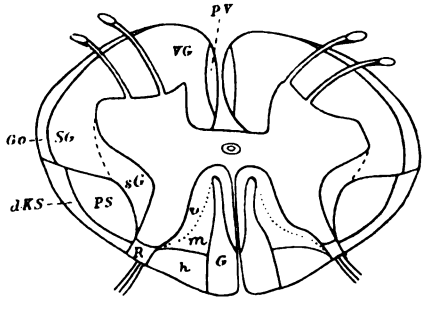

Fig. 308. Durchschnitt durch die Halsanschwellung des Rückenmarks nach P. FLECHSIG.

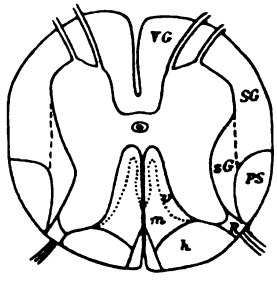

Fig. 309. Durchschnitt durch die Lendenanschwellung des Rückenmarks nach P. FLECHSIG.

v	vordere	*Go*	GOWER'sches Bündel.
m	mittlere } Wurzelzone der Hinterstränge.	*dKS*	Directe Kleinhirn-Seitenstrangbahn.
h	hintere	*SG*	Seitenstrang-Grundbündel.
G	GOLL'sche Stränge.	*VG*	Vorderstrang-Grundbündel.
PV	Pyramiden-Vorderstrangbahn.	*sG*	Seitliche Grenzschicht der grauen Substanz.
PS	Pyramiden-Seitenstrangbahn.	*R*	„Randzone" der Hinterhörner.

und dem Wirbelcanal befindet sich ein freier Raum, welcher durch lockeres Zellgewebe und die venösen Sinus ausgefüllt ist. Das Rückenmark selbst liegt in dem relativ weiten, mit Liquor cerebro-spinalis erfüllten Arachnoidealraum, es wird in demselben durch die

nach den Intervertebrallöchern verlaufenden Rückenmarksnerven und durch die Bindegewebssepta zwischen Dura mater und Pia (Lig. denticulatum) schwebend erhalten. Bezüglich der Bedeutung des Liquor cerebro-spinalis verweise ich auf § 12.

Die Länge des Rückenmarks beträgt beim Ewachsenen nach Henle etwa 35—40 cm. Seine obere Grenze, d. h. die Austrittsstelle des ersten Cervicalnerven, liegt gewöhnlich in gleicher Höhe mit dem oberen Rande des hinteren Bogens des Atlas. Die Spitze des Conus medullaris liegt in der Regel in der Gegend des zweiten Lendenwirbels. Vom zweiten Lumbarnerven an verlaufen die Nervenwurzeln fast parallel dem Terminalfaden des Rückenmarks, um zu ihren Austrittsstellen aus dem Wirbelcanal zu gelangen, und bilden mit dem Filum terminale ein Büschel, welches der Pferdeschweif (Cauda equina) genannt wird.

Die Anatomie und Physiologie des Rückenmarks ist zum Theil bereits in § 12 erwähnt, hier sei noch kurz folgendes hervorgehoben. Die äussere weisse Substanz des Rückenmarks besteht bekanntlich aus markhaltigen Nervenfasern, die innere graue Substanz aus den Nervenzellen und zahlreichen verflochtenen Nervenfasern, sowie besonders aus zahlreichen Blutgefässen etc. Die vorderen Rückenmarkswurzeln (34, 35 s. Fig. 307 nach Flechsig) durchsetzen schräg die weisse Substanz, ohne mit derselben sich zu verbinden und treten dann in die Nervenzellen der Vorderhörner der grauen Substanz. Die Hauptverbindungsbahn mit den motorischen Grosshirnbezirken ist in den sog. Pyramidenbahnen (Türck, Flechsig) gegeben, welche theils in den Seitensträngen (Pyramiden-Seitenstrangbahnen, s. Fig. 307 *PS*), theils in den Vordersträngen (Pyramiden-Vorderstrangbahnen, Fig. 307 *PV*) liegen, in der Oblongata unter Kreuzung der Seitenstrangbahnen zusammenfliessen zu den Pyramiden und durch vordere Brückenabtheilung, Hirnschenkelfuss, innere Kapsel etc. zur Grosshirnrinde, hauptsächlich zu den oberen zwei Dritteln der vorderen Centralwindung und zum Lob. paracentralis gelangen. Die Verbindung der vorderen Wurzeln mit den Fasern der Pyramidenbahnen ist noch nicht genau bekannt; jedenfalls verbinden sich die Seitenstrangbahnen mit den gleichseitigen vorderen Wurzeln, die Vorderstrangbahnen vielleicht je mit anderseitigen Wurzelbündeln, vermuthlich vollzieht sich die Verbindung nach dem Schema in Fig. 307 30, 31).

Die hinteren Wurzeln treten zum Theil in die Hinterstränge (Wurzelzonen, Fig. 307 *hWZ, mWZ, vWZ*), theils in die „Randzone" (Fig. 307 *R*) der Hinterhörner. Vielleicht alle Fasern theilen sich unmittelbar nach dem Eintritt in einen auf- und absteigenden Ast, welche dann rechtwinklige Nervenfasern abgeben, die sog. Collateralen der hinteren Wurzelfasern (Fig. 307 1—5). Sowohl die auf- und absteigenden Theilungsäste als die Collateralen gehen zum Theil in die graue Substanz der Hinterhörner über, während die übrigen in den Hintersträngen zum Gehirn aufsteigen und zwar in die sog. Hinterstrangkerne (Kerne der Keil- und zarten Stränge). Die aus der mittleren Wurzelzone austretenden Collateralen (Fig. 307, 5 — wahrscheinlich sensiblen Sehnennerven) endigen in den Clarke'schen Säulen (Fig. 307 33), aus deren grossen Zellen Fasern in die periphere Zone der Seitenstränge eintreten, um zum Kleinhirn aufzusteigen (directe Kleinhirn-Seitenstrangbahnen Fig. 307 32). Die Collateralen der „vorderen" Wurzelzone (Fig. 307 3, 4, 8) dringen nach vorne bis in das Centrum der Vorderhörner. Einzelne Collateralen der „hinteren" Wurzelzone (Fig. 307 6) dringen bis zwischen die grossen Zellen an der Spitze der Vorderhörner vor. Andere Fasern der hinteren Wurzelzone sowie der Goll'schen Stränge (Fig. 307 *G*) steigen zu den Hinterstrangkernen auf. Die Collateralen der Randzone der Hinterhörner (Fig. 307 1 und 2) dringen durch die Subst. gelatinosa (Fig. 307 *SG*) hindurch in die Substantia spongiosa (*S. sp.* Fig. 307) der Hinterhörner vor und enden theils hier, theils laufen sie durch die hintere Commissur in die Substantia spongiosa der anderen Seite.

In die nach Abzug der Pyramiden- und Kleinhirn-Seitenstrangbahnen verbleibenden Theile der Seitenstränge (Seitenstrangreste Flechsig) treten Fasern aus den Zellen der Hinter- und Vorderhörner (Fig. 307 11, 16, 17, 20) und anderentheils endigen zahlreiche Fasern der Seitenstrangreste (Fig. 307 *SR*) in der gesammten grauen Substanz (Fig. 307 10, 14, 15, 18, 19, 21), indem die Längsfasern der Seitenstrangreste theils mit ihren Enden in die graue Substanz einbiegen, theils Collaterale dahin senden. Dasselbe gilt von den Vorderstranggrundbündeln (Fig. 307 *VG* und 22—26). In den Seitenstrangresten unterscheidet man noch drei Abtheilungen: 1) eine periphere (Fig. 307 *Go*, Gower'sches Bündel), 2) eine der grauen Substanz anliegende (Fig. 307 *sG*) — die „seitliche Grenz-

Länge resecirt. Nun erst wird die Pleura durch Einstich mit dem Messer oder stumpf mit Hohlsonde und Kornzange unter möglichster Schonung der Art. intercostales parallel den Rippen genügend eröffnet, um ein dickes, kurzes Drain in den Thorax einzuschieben. Letzteres wird durch eine durchgestochene Sicherheitsnadel fixirt. Ausspülungen des Thorax mit nichtgiftigen desinficirenden lauwarmen Lösungen (3% Borsäure, 1/2% Salicyllösung oder 1/10% Kal. hypermang.) mache ich nur bei septischen Empyemen mit jauchigem, stinkendem Eiter, aber für direct nothwendig halte ich sie durchaus nicht. Im Anschluss an Ausspülungen des Thorax nach Thoracotomie ist mehrfach plötzlich der Tod des Kranken eingetreten. Bei geruchlosem Eiter mache ich keine Ausspülungen, ich sorge nur dafür, dass der Eiter möglichst vollständig aus dem Thorax entleert wird. Hierbei muss man dem Kranken die verschiedensten Stellungen geben, ihn bald sitzen lassen, auf die Seite legen oder an den Beinen in die Höhe heben. Nach Beendigung der Operation wird ein antiseptischer Occlusivverband angelegt, welcher gewechselt wird, sobald er von Secret durchtränkt ist oder Fieber auftritt. Anfangs muss der Verband häufiger, später seltener gewechselt werden. Ausspülungen des Thorax sind auch in der Nachbehandlung gewöhnlich nicht empfehlenswerth, nur zeitweilig bei jauchigem Eiter oder wenn eingedickte Fibrin- oder Eitermassen aus dem Thorax entleert werden müssen. Stets ist darauf zu sehen, dass der Drain nicht verstopft ist, es soll daher bei jedem Verbandwechsel herausgenommen und erneuert werden. Oft kann das Drain schon nach wenigen Tagen für immer entfernt werden, bei septischem, jauchigem Empyem muss es länger, oft wochenlang liegen bleiben und die grosse Abscess- oder Jauchehöhle verkleinert sich nur ganz allmählich.

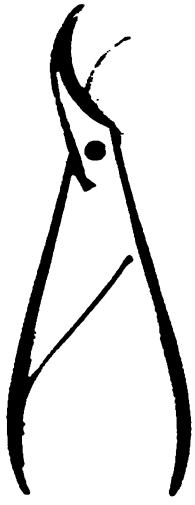

Fig. 294. Knochenscheere für Rippenresection.

Die Heilung erfolgt beim Empyem wie bei allen Abscessen durch Narbenschrumpfung der umgebenden Weichtheile und vor Allem dadurch, dass die retrahirte Lunge sich allmählich wieder ausdehnt, und so kann vollständige Restitutio ad integrum erfolgen, gewöhnlich unter Verwachsung der Pleura pulmonalis und Pleura costalis.

Ist bei alten Empyemen die Lunge in Folge der langen Compression [illegible] Verwachsungen nicht mehr ausdehnbar, so kann die Abscess- [illegible] vollständig ausheilen, es bleibt eine Empyemfistel [illegible] Thoraxwand der Narbenschrumpfung nicht [illegible] Fällen findet man die betreffende Lunge [illegible] Theile der Pleura. Bei diesen lang- [illegible] Empyemen und sog. Empyemfisteln kann man nur [illegible] dass man die knöcherne Thoraxwand durch ent- [illegible] macht, damit sie der Narben- [illegible] Pleuraabscess ausheilen kann. Am besten [illegible] grössere Stücke aus der Continuität

der Narcose, Analgesie, d. h. der Kranke hat keine Schmerzempfin-
Folge der Operation, er ist aber bei Bewusstsein, beherrscht die Schluck-
In den weissen Vorder- und Seitensträngen werden nach
CHILOFF die motorischen Erregungen vom Gehirn zu den moto-
In den Seitensträngen verlaufen die Athmungs- und Gefäss-
ksganglien einzutreten, ferner die Bahnen für die reflecto-
snervencentrums, welche nach C. LUDWIG und MIESCHER
fahren. — Bezüglich der Anatomie und Physiologie der

Allgemeine Pathologie des Rückenmarks.

g sind von besonderem Interesse die ab- und
erationen, z. B. im Anschluss an eine Verletzung
und des Rückenmarks. Diese Degenerationen ent-
Abtrennung der betreffenden Nervenfasern von ihren
steigende Entartung erfolgt bei Leitungsunterbrechung
gende bei Läsion sensibler Bahnen des Rückenmarks. Bei
beobachtet man absteigende Entartung der motorischen Rücken-
er directen Pyramidenbahnen in dem inneren medianen Abschnitt
sowie der gekreuzten in dem hinteren äusseren Theile der Seiten-
tere liegt auf derselben Seite wie die Gehirnverletzung, die letztere auf der
zten. Bei Affectionen, welche mehr oder weniger den ganzen Querschnitt
enmarks betreffen, tritt eine secundäre absteigende Degeneration der
nbahnen unterhalb der lädirten Stelle auf, während die secundäre aufsteigende
tion oberhalb der Läsion vor Allem die GOLL'schen Stränge und die Kleinhirn-
ngbahnen betrifft. Die Symptome der aufsteigenden secundären Degenerationen
solche nicht bekannt, für absteigende Degenerationen sprechen Spasmen und
ren der Muskeln sowie Zunahme der Sehnenreflexe. Halbseitige Läsionen des
arks erzeugen Motilitätsstörungen auf derselben Seite und Sensibilitätsstörungen
ntgegengesetzten (unverletzten) Seite, weil sich die sensiblen Bahnen nach ihrem
in das Rückenmark kreuzen, mit Ausnahme der Fasern für den Muskelsinn,
ngekreuzt bis zum Gehirn emporsteigen, daher ist derselbe auf der verletzten
enfalls verschwunden (BROWN-SÉQUARD).

Erkrankungen des Rückenmarks treten
als sogenannte Systemerkrankungen
sie befallen vorwiegend diejenigen Fasern,
ntwickelungsgeschichtlich und physiologisch
ngehören, oder sie verbreiten sich über
hr oder weniger grossen Theil des Quer-

Fig. 310. Hydrorrhachis sacralis congenita (nach SCHREIBER. Tübinger Klinik).

—

den Sitz einer transversalen Erkrankung
ängsaxe des Rückenmarks zu bestimmen,
htigt man vor Allem die vorhandenen
störungen, d. h. eine etwa stattgefundene
g, die Reiz- und Lähmungserscheinungen,
gen der Reflexe, die Functionsstörungen
erwähnten automatischen Centren, der
für die Pupille, für die Harn- und Koth-
g, für die Ejaculatio seminis, für den Ge-
nismus u. s. w. —

§ 139. *Bildungsfehler der Wirbelsäule und des Rückenmarks (Hydrorrhachis, Spina bifida).*

dungsfehler der Wirbelsäule
s Rückenmarks (Hydrorrhachis,
bifida). — Unter Hydrorrhachis
ina bifida versteht man herniöse,
ssigkeit erfüllte Ausbuchtungen des
des Rückenmarkscanales (s. Fig. 310), meist in Folge angeborener
in den Wirbelbögen resp. den Processus spinosi (Fig. 311), daher
e Bezeichnung „Spina bifida". Zuweilen kommen auch Spaltungen

schicht der grauen Substanz" und 3) eine dazwischen liegende, nach vorne mit den Vorderstranggrundbündeln zusammenfliessende Zone, die Seitenstranggrundbündel (Fig. 307 *SG*). Die Nervenfasern der Seitenstrangreste und Vorderstranggrundbündel verbinden theils verschiedene Höhen des Rückenmarks unter einander (längere und kürzere Reflexbahnen), theils verbinden sie die graue Substanz des Rückenmarks mit der Oblongata, insbesondere die Gower'schen Bündel und die seitliche Grenzschicht der grauen Substanz.

Die verschiedene Grösse und Lagerung der soeben genannten Systeme in den verschiedenen Höhen des Rückenmarks ist in Fig. 308 (Mitte der Halsanschwellung) und 309 (Mitte der Lendenanschwellung) schematisch wiedergegeben. Es ergiebt sich, dass die Pyramiden-Vorderstrangbahnen und die Kleinhirn-Seitenstrangbahnen erst oberhalb der Lendenanschwellung vorhanden sind.

Das Rückenmark besitzt weder Willen noch Empfindung, es ist im Wesentlichen Leitungsorgan resp. Verbindungsorgan für die Nervenleitung zwischen Gehirn und der Hauptmasse des Körpers in centrifugaler und centripetaler Richtung. Sodann vermag das Rückenmark durch in ihm selbst gelegene Zwischenverbindungen, besonders durch die Ganglien der grauen Substanz, sensible (centripetale) Erregung in centrifugale motorische überzuleiten (Reflexbewegungen). Die Bahnen für die aufsteigende (sensible), die absteigende (motorische) Leitung und für die Reflexbahnen haben wir bereits S. 85 angegeben. Die reflectorische Uebertragung eines sensiblen Reizes auf eine motorische Faser hat v. Helmholtz zeitlich gemessen, sie beträgt $^1/_{30}$—$^1/_{10}$ Secunde.

Im Rückenmark finden sich verschiedene Centren für geordnete Reflexbewegungen. Ich erwähne besonders folgende: Das Centrum des Patellarsehnenreflex liegt wahrscheinlich zwischen dem 3. und 4. Lendenwirbel, bei Erkrankung des Hinterstranges hört der Reflex auf. Der Patellarsehnenreflex besteht bekanntlich darin, dass Zuckungen im Quadriceps entstehen, wenn man auf das Lig. patellare resp. auf die Sehne des Quadriceps unterhalb der Patella Schläge applicirt (Erb, Westphal). In derselben Weise entstehen Zuckungen in der Wadenmusculatur bei Schlag auf die Achillessehne (Achillessehnenreflex). Diese Sehnenreflexe werden nur durch mechanische Reize ausgelöst.

Das Centrum für die Defaecation (Centrum ano-spinale) liegt bei Hunden in der Höhe des 5. Lendenwirbels, das Centrum für das Harnlassen (Centrum vesico-spinale) unterhalb des Defaecationscentrums. Ferner giebt es ein Centrum für die Ejaculatio seminis und für den Geburtsact. Von den automatischen, d. h. vom Willen gar nicht oder nur sehr wenig beeinflussten Centren für coordinirte Bewegungen, erwähnen wir vor Allem die vasomotorischen Centren (Schiff, Goltz); bekannt ist besonders das Centrum für die hinteren Extremitäten im oberen Theile des Lenden- und unteren Theile des Brustmarks (Ostroumoff). Hier liegt nach Luchsinger auch das Schweisscentrum für die hinteren Extremitäten (Katze). Das Centrum cilio-spinale für die tonische Erregung des Dilatator pupillae liegt nach Budge in der Gegend des untersten Hals- und obersten Brustwirbels. Endlich sei noch das Centrum für den Tonus quergestreifter Muskeln erwähnt; man nimmt an, dass vom Rückenmark aus die quergestreiften Muskeln stets in einer gewissen Erregung resp. Spannung erhalten werden. Dieser Muskeltonus ist wahrscheinlich kein automatischer, sondern mehr reflectorischer Natur, ähnlich wie bei den Sehnenreflexen, weil nach Durchschneidung der hinteren (sensiblen) Rückenmarkswurzeln sofort eine geringe Verlängerung des Beins erfolgt (Brondgeest).

In den weissen Hintersträngen und Theilen der Seitenstränge werden die Sinnesempfindungen der Haut, das Tast-, Temperatur- und Muskelgefühl geleitet, nach Verletzung resp. Degeneration der Hinterstränge sowie der grauen Hinterhörner, aus welchen jene Fasern stammen, z. B. bei der Tabes dorsualis, beobachtet man daher ausser der Coordinationsstörung (Ataxie) vor Allem Störungen der Hautempfindung. In der grauen Substanz des Rückenmarks giebt es Längsleitungen von grösserer Ausdehnung nicht, sodass die Angabe von Schiff, dass die graue Substanz die Schmerzempfindungen leite, wenig glaubwürdig erscheint, ebenso wie auch die Behauptung, dass nach vollständiger Durchschneidung der grauen Substanz unterhalb der Durchschneidungsstelle absolute Unempfindlichkeit eintrete. Sind die Hinterstränge unversehrt, dann beobachtet man, wie bei der gemischten Morphium-Chloroformnarcose oder beim

Drainage auszuführen. FIEDLER empfieht die Incision des Herzbeutels auch bei hämorrhagischen Exsudaten.

Stets wird man bei Gegenwart von Exsudat im Herzbeutel mit bedrohlichen Erscheinungen zunächst durch Probepunction mittelst einer aseptischen PRAVAZ'schen Spritze die Qualität des Exsudates feststellen und dann je nach dem Befund die Punction oder Incision des Pericards vornehmen.

Bezüglich der Technik der Punction oder Paracentese des Herzbeutels sei folgendes bemerkt. Mit Rücksicht auf die Stelle, wo die Punction vorgenommen werden soll, wird man vor Allem die Dämpfungsfigur in Betracht ziehen. Im 3., 4. und 5. Intercostalraum dicht am Sternalrande und 3 — 4 cm davon entfernt hat man punctirt. Im Allgemeinen wird man das freie Pericard am sichersten zwischen der 5. und 6. Rippe hart am linken Sternalrande treffen (s. auch S. 552). Die Punction wird am besten am halbsitzenden Kranken mit einer durch 5 Minuten langes Kochen in 1% Sodalösung sterilisirten Hohlnadel oder einem feinen Troicar vorgenommen. RIEDINGER empfiehlt besonders den Troicar nach v. HEUSS. FIEDLER benutzt zur Punction einen Troicar ohne Querplatte, welchen er vor der Punction schräg durch die Wand eines Gummirohrs aus dessen Lumen herausstösst. Zieht er nun das Stilet aus der Canüle, so rutscht das Gummirohr über dieselbe, man kann die Flüssigkeit unter Wasser auffangen und Lufteintritt in das Pericard sicher vermeiden. Auch bei der Punction des Herzbeutels kann man wie bei der Thoracocentese die Aspiration anwenden (s. S. 563). Die Hohlnadel oder der Troicar werden schräg nach innen und oben eingestochen. Ist die Spitze des Instruments in den Herzbeutel eingedrungen; dann muss man dieselbe sofort senken und aus der Canüle herausziehen, um nicht das Herz oder die Art. coronar. zu verletzen, was thatsächlich vorgekommen ist. Mehrfach blieb die Punction erfolglos, weil das Pericard gar nicht eröffnet wurde, sondern die Hohlnadel in die Lunge, Pleura oder in das mit dem Pericard verwachsene Herz gestossen wurde.

Incision des Herzbeutels.

Wird durch die Probepunction ein eiteriger Erguss des Pericard nachgewiesen. dann macht man die freie Eröffnung des Herzbeutels durch Incision, indem man bis auf letzteren präparatorisch vordringt. Sodann wird man den Herzbeutel aus der Wunde etwas hervorziehen, durch 2 Catgutnähte fixiren (GUSSENBAUER) und dann mit Messer oder Scheere eröffnen. RIEDINGER empfiehlt die Oeffnung im Herzbeutel nicht grösser zu machen, als der Umfang des einzuführenden Drainrohres beträgt. Schliesslich wird ein antiseptischer Occlusivverband angelegt. —

§ 128.

Die chirurgische Behandlung der Lungenabscesse und anderer Lungenaffectionen.

Die chirurgische Behandlung der Lungenabscesse und anderer Lungenkrankheiten. — Schon im 17. u. 18. Jahrhundert hat man sich für die operative Behandlung der Lungenabscesse durch Incision, durch Pneumotomie, ausgesprochen (BAGLIVI, BARRY, A. G. RICHTER). In neuerer Zeit haben KRÖNLEIN, E. BULL, BACCHINI, BOCHELT, LAUENSTEIN, KRECKE, HEINEKE, PARK, QUINCKE, SONNENBURG, Verfasser u. A. Lungenabscesse und bronchiectatische Cavernenbildung mit Erfolg operativ behandelt. W. KOCH und MOSLER gebührt das Verdienst, die Frage der operativen Behandlung der Lungenkrankkeiten, besonders der Lungenabscesse wieder angeregt zu haben. MOSLER hat wohl zuerst in seiner Schrift über Lungenchirurgie

der Wirbelkörper, besonders in sagittaler Richtung vor. Nicht immer sind aber die Wirbelbögen bei Hydrorrhachis gespalten resp. defect, sondern die herniöse Ausbuchtung, die Rückenmarkshernie drängt sich zuweilen zwischen den einzelnen Wirbelbogen hervor.

Fig. 311. Spina bifida (nach W. Busch).

Hydrorrhachis externa (Meningocele spinalis). Hydrorrhachis interna (Myelocele spinalis).

Man unterscheidet zwei Hauptformen der Hydrorrhachis. 1. die Hydrorrhachis externa (Meningocele spinalis) und 2. die Hydrorrhachis interna (Myelocele spinalis).

Bei der Hydrorrhachis externa (Meningocele spinalis) besteht die Wandung des Sacks aus Haut und aus den Rückenmarkshäuten, der Inhalt ist Liquor cerebro-spinalis.

Die Hydrorrhachis interna (Myelocele spinalis) entsteht durch Ausdehnung des Centralcanales des Rückenmarks, sodass letzteres ebenfalls einen Theil der Geschwulstwandung darstellt.

Der Inhalt aller dieser cystischen Geschwülste ist gewöhnlich wasserklar und von derselben chemischen Zusammensetzung wie der Liquor cerebrospinalis, er ist daher zuckerhaltig und enthält geringe Eiweissmengen. Die Grösse der Hydrorrhachis schwankt zwischen der einer Haselnuss bis über Faustgrösse. Bei starker Spannung und beträchtlicher Grösse der Geschwulst ist letztere zuweilen mehr oder weniger durchscheinend. Was den Sitz der Hydrorrhachis betrifft, so findet er sich stets in der Mittellinie der Wirbelsäule und am häufigsten in der Lendenwirbelsäule und in der Kreuzbeingegend (Fig. 310 und 311), seltener an den Hals- oder Brustwirbeln. Die Communication der Cystenhöhle mit dem Wirbelcanal ist entweder weit oder eng, zuweilen fehlt sie aber vollständig. Ist eine weite Communication vorhanden, dann hebt sich bei Druck auf die Geschwulst, z. B. bei Spina bifida in der Lendengegend, auch die Haut über der grossen Fontanelle am Schädel.

Aetiologie der Hydrorrhachis.

Die Hydrorrhachis ist wohl im Wesentlichen als eine congenitale Hemmungsbildung zu betrachten, sie ist meist eine Folge des vorhandenen Defects in den Wirbelbögen. Ob der Wirbelbogen-Defect das Primäre, oder ob er secundär in Folge von entzündlichen Ergüssen oder überhaupt in Folge von Flüssigkeitsvermehrung im Wirbelcanal bedingt ist, darüber sind die Ansichten getheilt. Beide Entstehungsarten dürften vorkommen. — Auch congenitale Rhachitis der Wirbelsäule wird angeschuldigt. Jedenfalls ist die Aetiologie der Hydrorrhachis nicht so einfach und unsere Kenntnisse bezüglich ihrer gewiss verschiedenartigen Entstehungsweise sind noch recht mangelhaft. Bei der sacralen Myelocele ist der Conus medullaris des Rückenmarks zuweilen mit der Haut verwachsen. Die Hydrorrhachis ist nicht selten, nach Wernitz kommt auf etwa 1000 Geburten einmal Hydrorrhachis. Ziemlich häufig ist die Hydrorrhachis mit anderen Missbildungen verbunden, z. B. mit Ectopia vesicae und ganz besonders mit Hirnbrüchen (Cephalocelen s. § 22, S. 129).

Symptomatologie, Prognose und Diagnose der Hydrorrhachis.

Was die Symptome der Hydrorrhachis betrifft, so sind dieselben sehr verschieden. Ein grosser Theil der Kinder stirbt bald nach der Geburt. Nach Wernitz starb von 90 nicht operirten Kindern die Mehrzahl innerhalb der ersten 5 Wochen, nur 20 wurden über 5 Jahre alt. Nervöse Störungen können vollständig fehlen, besonders bei Hydrorrhachis externa. Meist aber sind Lähmungen in Folge des Flüssigkeitsdrucks vorhanden, dieselben sind natürlich verschieden je nach dem Sitz der Geschwulst. Entsprechend dem häufigsten Sitz der Hydrorrhachis im untersten Theil der Wirbelsäule

beobachtet man besonders Lähmungen der unteren Extremitäten, der Blase und des Mastdarms. Bei stärkerem Druck, z. B. durch Compression von aussen oder in Folge von Flüssigkeitszunahme durch entzündliche Processe, findet eine Rückstauung des Flüssigkeitsdrucks bis in die Schädelhöhle resp. bis zu den Gehirnventrikeln statt und treten dann besonders Krämpfe auf. Spontane Rückbildung der Geschwülste ist selten, aber möglich, besonders wenn der nicht mit dem Wirbelcanal communicirende Sack platzt oder durch Entzündungsvorgänge schrumpft und obliterirt. Auch ein Stationärbleiben der Geschwulst ist schon günstig. Gewöhnlich aber nimmt die Geschwulst an Umfang allmählich zu und durch Ruptur kann bei breiter Communication des Sacks mit dem Centralcanal des Rückenmarks resp. mit dem Gehirn sehr rasch der Tod eintreten in Folge Entleerung des Rückenmarkscanals und der Gehirnventrikel oder durch acute Entzündung der Rückenmarkshäute und des Rückenmarks, z. B. bei langsamerem Aussickern der Flüssigkeit. Zuweilen schliesst sich die Oeffnung wieder zeitweilig, sodass mehrere Rupturen stattfinden können. Ist keine Communication mit dem Rückenmark vorhanden oder ist dieselbe sehr eng, dann werden offene Fisteln häufig gut vertragen. Zuweilen platzt die Geschwulst bereits in utero, sodass dann Kinder mit noch offenen Fisteln oder mit bereits wieder vernarbten Rupturstellen geboren werden.

Die Diagnose ist in der Regel leicht, da der Befund durchaus charakteristisch ist. Man sieht gewöhnlich in der Mittellinie des Rückens, am häufigsten an der Lendenwirbelsäule eine rundliche, breit aufsitzende oder mehr gestielte, fluctuirende Geschwulst, welche sich besonders bei breiter Communication mit dem Wirbel- resp. Rückenmarkscanal durch Druck verkleinern lässt. Diese Compression muss mit Vorsicht geschehen, weil sonst leicht Krämpfe auftreten können. Bei Druck auf eine breit mit dem Wirbelcanal communicirende Geschwulst tritt dann eventuell eine grössere Vorwölbung an der grossen Fontanelle auf. Beim Schreien des Kindes kann man gewöhnlich eine prallere Anschwellung des Tumors constatiren. An der Basis der Geschwulst fühlt man in der Regel die vorhandene Lücke in den Wirbelbögen. Hydrorrhachis kann mit Lipomen im subduralen Fettgewebe des Wirbelcanales (Virchow, Drachmann) und besonders mit angeborenen eigentlichen Sacralgeschwülsten verwechselt werden (s. bezüglich der letzteren die Chirurgie des Beckens).

Behandlung der Hydrorrhachis.

Die Behandlung der Hydrorrhachis, der Spina bifida besteht in Entleerung und Obliteration des Sacks, d. h. also, man sucht möglichst dasselbe zu erzielen, was in seltenen Fällen durch Spontanheilung geschieht. Im Allgemeinen sind nur solche Fälle für eine erfolgreiche chirurgische Behandlung geeignet, in welchen eine freie Communication des Sacks mit dem Rückenmarkscanal nicht besteht, also vor Allem die Hydrorrhachis ext. (Meningocele spinalis) mit vollständigem Abschluss, welche sich durch Druck nicht verkleinern lässt. Auch die mit dem Wirbelcanal communicirenden Meningocelen sind für eine operative Behandlung durchaus günstig. Ferner soll die operative Behandlung bei allen rasch wachsenden Geschwülsten mit drohender Perforation versucht werden, sodann in allen jenen geeigneten Fällen, wo Lähmung der unteren Extremitäten, der Blase, des Mastdarmes u. s. w. besteht. Bleibt die Geschwulst stationär und sind keine Lähmungen vorhanden, dann soll man nichts thun. Kleine, reponirbare Geschwülste kann man durch Pelotten zurückhalten und auf diese Weise ihre Vergrösserung verhindern.

Die operative Behandlung der Hydrorrhachis oder Spina bifida ist folgende. Man hat empfohlen: 1. die Punction des Sacks mit oder ohne Injection von Jodtinctur, Alcohol absolutus u. s. w.; 2. die Ligatur; 3. die Incision und 4. die Excision.

Die Punction wird mit einer Pravaz'schen Spitze mit etwas dickerer Canüle oder mit einem feinen Explorativtroicar unter strenger Beobachtung der antiseptischen Cautelen ausgeführt. Man sticht an einer nicht zu dünn-

wandigen Stelle in schräger Richtung ein, man lässt sodann den flüssigen Inhalt des Sacks nur langsam ausfliessen, oder besser man aspirirt mittelst der PRAVAZ'schen Spritze. Man kann auf diese Weise in einer Sitzung den Sack vollständig entleeren (BRAINARD), jedenfalls soll man aber so viel Flüssigkeit aus dem Sack entfernen, dass seine Wandungen deutlich schlaffer werden. Nach der Entleerung des Sacks injicirt man 0,5—1,0 Tinct. jodi rein oder zu gleichen Theilen mit Alcohol absolutus, ferner reinen Alcohol absolutus oder die Jodlösung nach BRAINARD, welche aus Jod. pur. 0,25. Kal. jodat. 0,75 und Aq. dest. 30,0 besteht. Während der Injection soll man die Oeffnung zwischen den Wirbeln mit den Fingern der linken Hand verschlossen halten. Bei gestielter Meningocele spinalis (Hydrorrhachis ext.) kann man auch vorher die Bruchpforte durch eine Ligatur oder subcutane Schnürnaht abschliessen. Nach der Injection lässt BRAINARD, welcher günstige Erfolge durch seine Behandlung der Spina bifida erzielte, die Injectionsflüssigkeit wieder abfliessen und füllt dann den Sack mit Aq. dest. Nach Entfernung der Canüle legt man einen aseptischen Compressionsverband mit Jodoform- oder Sublimatgaze und Mooskissen oder Watte an. Es erfolgt dann gewöhnlich eine mässige Entzündung. Meist muss man in etwa sechs bis zehntägigen Zwischenräumen, je nach dem Grad der Reaction, die Punction mehrmals, z. B. 3—5 mal wiederholen, bevor dauernde Heilung eintritt. Mit der nächsten Punction und Injection muss man stets so lange warten, bis der Effect der vorhergegangenen Injection vollständig verschwunden ist. Besonders BRAINARD und CRAWFORD haben durch die Punction und Injection von Jodtinctur sehr günstige Erfolge erzielt. Nach JOURNÉE und DEBOUT wurden von 18 Fällen 14 durch Punction und Injection von Jodtinctur geheilt, darunter sogar Fälle, wo bereits Lähmung der Blase und der Extremitäten vorhanden war.

Die Ligatur ist zuweilen ebenfalls von Erfolg gewesen (F. PARONA). Die äussere Umschnürung ist im Allgemeinen gefährlich wegen der so leicht entstehenden Entzündung und Vereiterung des Sacks und wird daher gegenwärtig wohl nur noch seltener angewandt. Die Ligatur wurde entweder mittelst Gummischnur, Seidenfaden oder Silberdraht ausgeführt, oder man wandte besondere Klammern, Klemmapparate an, z. B. ähnlich der DUPUYTREN'schen Darmscheere (s. Chirurgie das Darms) oder wie bei der extraperitonealen Abklemmung des Ovarialstieles (s. Ovariotomie). Die subcutane Ligatur wird am besten mit Catgut gemacht.

Die aseptische Incision ist dasjenige Verfahren, welches seit der antiseptischen Periode der Chirurgie häufiger und mit gutem Erfolge angewandt worden ist (K. BAYER, Verfasser u. A.) Nach der Incision des Sacks wird man gegenwärtig wohl stets den letzteren bei Hydrorrhachis ext. möglichst exstirpiren, also der Incision sofort die Excision unter sorgfältigster Asepsis folgen lassen. Die Communication mit dem Durasack kann man durch aseptische Catgutnaht oder eventuell einfach durch Ligatur schliessen. Nach Entfernung der überschüssigen Haut wird man die Operationswunde drainiren und durch Naht schliessen und sodann einen aseptischen Compressionsverband anlegen, welcher die Wunde allseitig, besonders nach dem Mastdarm hin gut abschliesst. Die aseptische Excision des Sacks ist bei Hydrorrhachis ext. mit oder ohne Communication mit dem Durasack

des Rückenmarks die beste Behandlungsmethode. König hat eine fast faustgrose, im Platzen begriffene Hydrorrhachis ext. durch Exstirpation mit gutem Erfolg entfernt. Wenn nothwendig, kann man den Knochenspalt durch plastische Hautverschiebung resp. durch gestielte Hautlappen schliessen. Ist bei einer sacralen Myelocele der Conus medullaris mit dem Hornblatt der Haut verwachsen, ohne dass Haut und Dura sich über ihn vorgeschoben haben, so empfiehlt König die Verwachsungsstelle durch Circumcision zu lösen und die auf diese Weise angefrischten Hauträuder durch Naht zu vereinigen. —

§ 140. *Die Fracturen der Wirbelsäule.*

Die Fracturen der Wirbelsäule. — Die Knochenbrüche der Wirbelsäule sind relativ selten, sie bilden nach Gurlt nur etwa 0,332 % aller Fracturen. Unter 22 616 Fracturen im London-Hospital waren nur 75 Brüche der Wirbelsäule. Bei Männern beobachtet man häufiger Wirbelfracturen als bei Frauen, weil erstere in Folge ihres Berufes viel mehr Gefahren ausgesetzt sind.

Die Brüche sind theils vollständige, theils unvollständige (Infractionen), ferner einfache Fracturen oder Splitterbrüche u. s. w.

Fracturen der Proc. spinosi.

Am häufigsten beobachtet man die Fracturen der Processus spinosi, besonders an den unteren Hals- und oberen Brustwirbeln, wo sie am längsten sind. Meist sind die Fracturen der Dornfortsätze mit Fracturen anderer Wirbeltheile, z. B. des Wirbelkörpers oder des Wirbelbogens verbunden.

Fracturen der Proc. obliqui.

Isolirte Fracturen der Gelenkfortsätze (Proc. obliqui) entstehen am häufigsten bei Luxationen.

Fracturen der Proc. transversi.

Isolirte Fracturen der Proc. transversi sind selten, am häufigsten sind sie an der Lendenwirbelsäule, wo sie am längsten sind.

Fig. 312. Compressionsfractur eines Lendenwirbels (nach Middeldorpf und Gurlt).

Fig. 313. Geheilte Compressionsfractur der Lendenwirbelsäule (Sammlung des patholog. Instituts zu Leipzig).

Fracturen am Epistropheus und Atlas.

Die Fractur des Proc. odontoid. des Epistropheus, z. B. quer an seiner Basis mit oder ohne Fractur des Bogens am Atlas oder Epistropheus ist ziemlich häufig. Isolirte Fractur des Atlas entsteht wohl nur bei Luxationen.

Fracturen der Wirbelbogen.

Die Fracturen der Wirbelbogen kommen nach HOFFA am häufigsten am 4.—6. Halswirbel vor, weil diese directen Gewalten am häufigsten ausgesetzt sind. Die Fractur ist gewöhnlich doppelseitig.

Fracturen der Wirbelkörper.

Die häufigste Fractur an der Wirbelsäule ist die Fractur der Wirbelkörper, welche ganz besonders an den unteren Brust- und an den Lendenwirbeln beobachtet wird. Unter den vollständigen Fracturen der Wirbelkörper sind zunächst die Compressionsfracturen von besonderem Interesse (s. Fig. 312 u. 313). Bei diesen Compressionsfracturen können die betreffenden Wirbel vollständig in einzelne Stücke zermalmt werden und der obere Wirbel kann in den zerquetschten mehr oder weniger eingekeilt sein. Bei diesen Compressionsfracturen der Wirbelkörper ist das Rückenmark häufig in hohem Grade verletzt, besonders werden auch Splitter vollständig abgesprengt und in den Wirbelcanal eingetrieben (Fig. 314, Innenansicht von Fig. 313).

Fig. 314. Absprengung eines in den Wirbelcanal dislocirten Knochenstücks (x) bei einer Compressionsfractur der Lendenwirbelsäule. Innenansicht von Fig. 313. (Sammlung des patholog. Instituts zu Leipzig).

Ist ein Wirbel durch eine Bruchlinie in zwei Stücke zertheilt, dann verläuft die Richtung des Bruches meist schräg von oben und hinten nach unten und vorne, oder quer, selten in der Längsrichtung von oben nach unten. Bei Quer- und besonders bei Schrägbrüchen ist die Dislocation der Wirbelsäule zuweilen beträchtlich (s. Fig. 315), sodass das Rückenmark stark comprimirt oder sogar vollständig durchtrennt ist. Besonders an den Lendenwirbeln und unteren Brustwirbeln beobachtet man eine besondere Art von Schrägfractur, welche in umgekehrter Richtung verläuft, wie die meisten Schrägbrüche, also von hinten und unten nach oben und vorne, es ist die sogenannte obere hintere Keilfractur (PONFICK-TSCHAMMER), d. h. von der hinteren oberen Fläche eines Wirbels ist ein mehr oder weniger keilförmiges Knochenstück abgesprengt, z. B. durch Compression des Wirbels oder durch Abreissen seitens der Bandscheiben bei forcirter übermässiger Beugung. Wie aus Fig. 314 hervorgeht, kommt auch eine analoge Stückfractur an der unteren hinteren Fläche der Wirbel bei Compressionsfractur vor. Auch bei Distorsionen beobachtet man Stückfracturen der unteren Fläche des Wirbels, sie sind im Wesentlichen Rissfracturen, bei welchen das Knochenstück durch die Bandscheiben herausgerissen wird.

Die Fracturen der Wirbelsäule sind gar nicht selten mit Subluxationen und Luxationen verbunden. Die Nebenverletzungen an den Weichtheilen der Wirbelsäule, an den Bändern, Bandscheiben, Muskeln, Gefässen und vor Allem die Verletzungen des Rückenmarks und seiner Adnexa sind zuweilen beträchtlich. In den leichteren Graden findet nur eine Erschütterung (Commotio) des Rückenmarks statt, ohne nachweisbare anatomische Läsionen, wie bei der Commotio cerebri. In anderen Fällen

aber ist das Rückenmark theils durch Bluterguss oder durch die Fragmente comprimirt, theils direct verletzt. In den hochgradigsten Fällen ist das Rückenmark zu einem blutigen Brei zermalmt und völlig durchtrennt. Fig. 316 stellt eine solche hochgradige Verletzung des Rückenmarks dar in Folge von dislocirter Splitterfractur der Wirbelsäule.

Fig. 315. Querfractur des 9. und 10. Brustwirbels mit starker Dislocation. (Sammlung des Stadtkrankenhauses zu Dresden nach GURLT).

Aetiologie der Wirbelfracturen.

Aetiologie der Wirbelfracturen. — Die Fracturen der Wirbelsäule entstehen am häufigsten durch indirecte Gewalt, z. B. bei Sturz aus der Höhe auf Kopf, Schulter Gesäss oder auf die Füsse, bei Verschüttungen, durch Auffallen schwerer Lasten auf Kopf, Schulter und Brust. Die directen Wirbelfracturen sind seltener, sie entstehen am häufigsten durch Ueberfahrenwerden oder Schussverletzung und an den Proc. spinosi auch durch Schlag. Bei den indirecten Gewalteinwirkungen kommt die Fractur theils durch Compression, theils durch übermässige Beugung der Wirbelsäule nach hinten oder vorne zu Stande. Die Druckfestigkeit der Wirbel bei senkrechter Belastung ist nach MESSERER beträchtlich, sie beträgt am 3. Halswirbel 150 kg, sie nimmt dann allmählich bis zum 5. Lendenwirbel zu, der letztere bricht erst bei 425 kg Belastung. Nach MALGAIGNE, PHILIPPEAUX und HOFFA entstehen Wirbelfracturen besonders dort, wo ein relativ biegsamer Theil der Wirbelsäule mit einem weniger beweglichen in Verbindung steht, daher sind die Knochenbrüche am 5. und 6. Halswirbel, am letzten Brust- und 1. Lendenwirbel am häufigsten.

Die Brüche der Wirbelbogen und der Gelenkfortsätze entstehen besonders durch forcirte Beugung, Streckung, Abduction und Rotation der Wirbelsäule.

Durch Muskelzug allein bricht ein normaler Wirbel nicht, wohl aber, wenn seine Widerstandsfähigkeit durch pathologische Verhältnisse, z. B. durch Geschwülste, durch Spondylitis u. s. w. vermindert ist.

Zu den prädisponirenden Ursachen der Wirbelfracturen gehören ausser der eben erwähnten Spondylitis und ausser den Geschwülsten (Sarcom, Carcinom) besonders senile Osteoporose, Lues, Arrosion der Knochen durch Aneurysmen der Aorta, Arthritis deformans u. s. w.

Fig. 316. Splitterbruch des 5. Brustwirbels und zahlreicher Dornfortsätze und Wirbelbogen mit beträchtlicher Dislocation (nach BLASIUS und GURLT).

Symptome und Verlauf der Wirbelfracturen.

Die Symptome der Wirbelfracturen sind theils locale in Folge der Verletzung des Knochens und eventuell des Rückenmarks, theils mehr allgemeine nervöse Erscheinungen in Folge des Shock und besonders in Folge der Erschütterung von Gehirn und Rückenmark (Commotio cerebri et medullae spinalis). Unter Shock versteht man bekanntlich einen eigenthümlichen Depressionszustand des Nervensystems in Folge reflectorischer Lähmung des vasomotorischen Centrums in der Medulla oblongata (s. Allg. Chir. 2. Aufl. § 63 S. 256). Bezüglich

der Lehre von der Commotio cerebri und der Medulla oblongata verweise ich auf § 13. Die Erscheinungen des Shock und der Commotio cerebri und der Medulla oblongata sind bald mehr, bald weniger vorhanden. Nicht selten wird das reine Bild einer Fractur der Wirbelsäule mit oder ohne Verletzung des Rückenmarks auch durch Verletzungen des Gehirns, durch Schädelfracturen, durch intracranielle Blutergüsse (Compressio cerebri) getrübt und verweise ich bezüglich der Symptomatologie dieser Kopfverletzungen auf § 8 bis § 17.

Die eigentlichen Symptome der Wirbelfractur sind zunächst im Wesentlichen dieselben wie bei sonstigen Knochenbrüchen. Wir berücksichtigen hier vor Allem zunächst die wichtigeren Fracturen der Wirbelkörper, weil bei ihnen die charakteristischen Symptome einer Fractur am meisten ausgeprägt sind. Die Schmerzen sind theils spontane, theils treten sie auf bei Druck und bei Versuchen activer oder passiver Bewegungen. Die Deformität an der Bruchstelle ist häufig sehr ausgeprägt, oft ist an der Bruchstelle eine deutliche kyphotische Knickung vorhanden, oder umgekehrt die Fracturstelle ist abgeflacht resp. vertieft. Wie aus Fig. 315 und 316 ersichtlich, kann die Kyphose sehr ausgeprägt sein bei Compressionfracturen, bei queren und schrägen Fracturen der Wirbelkörper mit Dislocation des oberen Bruchstückes resp. des darüber liegenden Theils der Wirbelsäule über das untere Bruchstück nach vorne und unten. Der obere Wirbel kann gänzlich vor dem unteren liegen. Oberhalb des abnormen Vorsprungs der Proc. spinosi ist die Wirbelsäule dann eingesunken, sodass hier die Dornfortsätze nur undeutlich zu fühlen sind (s. Fig. 315 und 316). Bald tritt mehr die Vertiefung, bald mehr das abnorme Vorspringen der Dornfortsätze hervor. Einsenkung an der Bruchstelle ist besonders auch bei Fracturen der Wirbelbögen vorhanden. Zuweilen findet sich eine auffallende seitliche Verkrümmung der Wirbelsäule, besonders bei seitlichen Compressionsfracturen.

Bei Fracturen der Halswirbel, besonders der beiden oberen, ist der Kopf nach vorne oder seitlich abgewichen. Nicht selten sind bei Fracturen der Hals- und der Brustwirbel Schlingbeschwerden in Folge von Druck durch dislocirte Fragmente und durch Blutextravasate auf Pharynx und Oesophagus vorhanden.

Die Deformität ist entweder sofort nach der Verletzung vorhanden oder sie ist erst nachträglich entstanden resp. verschlimmert worden, z. B. beim Transport oder durch unzweckmässige Bewegungen bei der Untersuchung des Kranken.

Abnorme Beweglichkeit und Crepitation ist bei den Fracturen der Wirbelkörper gewöhnlich nicht nachweisbar, weil sie der directen Palpation nicht zugänglich und durch die Muskeln und Bänder oder in Folge der Einkeilung der Fragmente zu sehr fixirt sind. Bei Fracturen der Wirbelbogen und der Proc. spinosi ist Crepitation und abnorme Beweglichkeit oft leicht nachzuweisen, ebenso bei Fracturen der Halswirbel durch combinirte Untersuchung vom Rachen aus und von aussen.

Verletzung des Rückenmarks bei Wirbelfracturen.

Die Symptome der Verletzung des Rückenmarks sind bedingt theils durch Erschütterung (Commotio), theils durch Compression oder wirkliche Läsion desselben an der Bruchstelle.

Bei der Erschütterung oder Commotio medullae spinalis z. B. in Folge eines Sturzes aus beträchtlicher Höhe sind wie bei der reinen Commotio cerebri allgemeine Störungen vorhanden, sie sind gewöhnlich zum grossen Theil mitbedingt durch die gleichzeitig stattgefundene Gehirnerschütterung. Auch hier sind in den reinen Fällen von Commotio medullae spinalis, wie bei der Gehirnerschütterung, anatomisch weder mikroskopische noch makroskopische Veränderungen nachweisbar. Man beobachtet Motilitäts- und Sensibilitätsstörungen verschiedenen Grades, sie bestehen in Muskelschwäche bis zu ausgesprochenen Lähmungen, in Parästhesieen, Hyperästhesieen oder Anästhesieen. Diese motorischen und sensiblen Störungen sind entweder sofort nach der Verletzung vorhanden oder sie treten erst später auf. Es kann vollständige Heilung eintreten, häufiger aber nehmen die Störungen zu und es bildet sich ein chronisches Siechthum aus. Kranke mit einer solchen traumatischen Neurose in Folge Erschütterung des Rückenmarks werden gar nicht selten mit Unrecht von unkundigen Aerzten für Simulanten gehalten. Hierher gehören ganz besonders auch jene charakteristischen Fälle von „railway spine" (traumatischer Neurose), welche von Erichsen und anderen englischen Aerzten zuerst im Anschluss an Erschütterung des Rückenmarks bei Eisenbahnunfällen beobachtet worden sind (s. auch S. 629).

Bei der Compression und der eigentlichen Verletzung (Contusion) des Rückenmarks hängen die Störungen natürlich ab theils vom Sitz der Fractur, theils vom Grad der Rückenmarksverletzung. Die hier vorkommenden Functionsstörungen bestehen besonders in Reizerscheinungen (Schmerzen, Hyperästhesieen, Muskelkrämpfe), in Lähmungen, in Störungen der Reflexerregbarkeit und der Vasomotoren und in Veränderung der Körpertemperatur.

Die oben erwähnten Reizerscheinungen sind meist nur von kurzer Dauer. Die Lähmungen der Motilität und Sensibilität sind je nach der Verletzung des Rückenmarks bald doppelseitige Paraplegieen, bald halbseitige Hemiplegieen. Je weiter nach oben sich die Fractur und die Verletzung des Rückenmarks befindet, um so ausgedehnter ist natürlich die Innervationsstörung.

Vollständige transversale Rückenmarksverletzungen.

Berücksichtigen wir zunächst die vollständigen transversalen Rückenmarksverletzungen, so wird bei Fracturen des Atlas und Epistropheus mit einer solchen Verletzung des oberen Halsmarkes eine totale sensible und motorische Lähmung aller Körpertheile, ausgenommen des Kopfes, vorhanden sein. Hier erfolgt oft sofortiger Tod durch Zwerchfellslähmung, wenn beide N. phrenici ebenfalls gelähmt sind. Der N. phrenicus entspringt ganz besonders aus dem 4. Cervicalnerven, ferner erhält er Fasern aus dem 3. und 5. Cervicalnerven. Unter 32 Fällen entsprang nach Luschka der N. phrenicus 12mal allein aus dem 4. Cervicalnerven. Daher kann auch durch Fractur des 3. und 4. Halswirbels eine sofort tödtliche Lähmung der N. phrenici entstehen. Bei allen Fracturen der Halswirbel mit Verletzung des Rückenmarks beobachtet man besonders auch Störungen der Pupille (Erweiterung oder Verengerung mit Starre). Die Pupillarfasern des Sympathicus haben bekanntlich ihr besonderes Centrum im Rückenmark (Centrum cilio-spinale Budge), welches in der Höhe des untersten Hals- und obersten Brustwirbels liegt, dieselben treten durch die vorderen Wurzeln

der beiden ersten Brustnerven in die Rami communicantes. Nach Lähmung des Sympathicus, des Dilatators der Pupille, entsteht Verengerung, nach Reizung Erweiterung der Pupille.

Bei Fracturen der unteren Halswirbel bis zum 2. Brustwirbel und bei vollständiger transversaler Verletzung des Rückenmarks können sämmtliche vier Extremitäten gelähmt sein, ebenso die Bauch- und Intercostalmuskeln, Blase, Mastdarm u. s. w. In Folge der Lähmung der Intercostal- und Bauchmuskeln findet nur noch Zwerchfells-Respiration statt und zwar wird die Inspiration durch das Diaphragma und einzelne Halsmuskeln, die Exspiration durch die Elasticität des Thorax ermöglicht. Niesen und Husten sind unmöglich.

Nach Wirbelfractur mit Verletzungen im Bereich des oberen und mittleren Brustmarkes beobachtet man motorische Lähmung der unteren Extremitäten, fast stets auch der Bauchmuskeln, der Blase und des Mastdarms. Die Anästhesie in Folge der Sensibilitätslähmung reicht etwa bis zur Gegend des Proc. ensiformis und ist mit entsprechend hoch gelegenem Gürtelgefühl verbunden. In Folge der Blasenlähmung ist Retentio urinae vorhanden. Auf diese Harnverhaltung mit entsprechender Ausdehnung der Blase ist wohl zu achten. Wird der Urin nicht durch Catheter entleert, dann läuft schliesslich die Blase gleichsam über, d. h. es tritt Incontinentia urinae mit beständigem Auströpfeln von Harn ein, ein Zustand, welchen man auch Ischuria paradoxa nennt, weil die Harnblase trotz des Abfliessens des Urins gefüllt bleibt.

In Folge der Darmlähmung erfolgt Obstipation mit nachfolgender Incontinentia alvi oder aber letztere ist sofort nach der Verletzung vorhanden. In Folge der Stagnation des Kothes und der Darmgase entsteht entsprechender Meteorismus, wodurch die Kranken sehr belästigt werden.

Bei Fracturen mit Verletzung des Markes dicht oberhalb der Lendenanschwellung im Bereich der unteren Brustwirbel kann motorische Lähmung der unteren Extremitäten, der Blase und des Mastdarms mit Anästhesie oder Taubheit der Hautdecke etwa bis zum Nabel eintreten.

Mit allen diesen bis jetzt erwähnten Lähmungen können zuweilen gesteigerte Reflexe verbunden sein, welche als tonische oder klonische Muskelkrämpfe in den gelähmten Theilen auftreten, weil die Leitungen von den reflexhemmenden Centren im Grosshirn zu der grauen Substanz des Lendenmarks durch alle oberhalb derselben gelegenen transversalen Markverletzungen unterbrochen werden. Diese Muskelkrämpfe treten spontan oder auf leichteste Reize auf, z. B. bei Berührung des Kranken, bei der Entleerung des Urins, bei der Einführung des Catheters, in Folge des Reizes von Kothmassen im Mastdarm u. s. w. Aber diese Steigerung der Reflexe wird im Allgemeinen nur selten beobachtet, weil gleichzeitig eine Reizung der reflexhemmenden Fasern vorhanden sein kann. Gewöhnlich sind bei vollständiger transversaler Verletzung des Rückenmarks die oberflächlichen und tiefen Reflexe dauernd verschwunden (Bastian, Bolwby). Der Plantarreflex pflegt zuletzt, später als der des Fussclonus und des Kniebandes zu verschwinden. Von den organischen Reflexen bleiben die der Blase und des Mastdarms auch bei völliger Querläsion oft erhalten.

Die oberflächlichen Reflexe können hier und da nach Tagen, Wochen oder Monaten zurückkehren.

Bei tiefer sitzenden transversalen Verletzungen des Rückenmarks in der Mitte der Lendenanschwellung etwa in der Höhe des 12. Brustwirbels beobachtet man neben einem Fehlen der Reflexe eine unvollständige motorische und sensible Paraplegie, d. h. eine motorische Lähmung aller vom N. ischiadicus versorgten Muskeln des Gesäss, der Rückseite des Oberschenkels und des Unterschenkels mit Ausnahme des Gebietes des N. tibialis anticus, dessen Kernregion im oberen Theile der Lendenanschwellung liegt, ferner Parese oder Paralyse des Sphincter ani. Liegt die Verletzung des Rückenmarks höher im oberen Theile der Lendenanschwellung des Rückenmarks, dann ist auch das Gebiet des N. curalis, obturatorius und tibialis anticus gelähmt. Bei Wirbelfractur vom 3. Lendenwirbel nach abwärts kann das Rückenmark als solches nicht mehr verletzt werden, weil die Spitze des Conus medullaris am 2. Lendenwirbel aufhört und hier in die Cauda equina übergeht. Durch Verletzung der letzteren entstehen Lähmungen an den unteren Extremitäten und der Beckenorgane.

An den gelähmten Körpertheilen, besonders in der Gegend des Kreuzbeins, am Trochanter, an der Ferse, am Ellbogen u. s. w. tritt sehr leicht in Folge der Sensibilitätslähmung und der Ernährungsstörung Decubitus auf, welcher in ungünstigen Fällen rasch an Ausdehnung zunehmen kann.

Unvollständige Verletzung des Rückenmark-Querschnittes.

Bei nur unvollständiger Läsion des Rückenmark-Querschnittes entstehen entsprechende partielle Lähmungen im Gebiete bestimmter Nerven. Bei Zerstörung einer ganzen Hälfte des Rückenmarkquerschnittes beobachtet man die Symptome der Brown-Séquard'schen Halbseiten-Läsion, d. h. motorische Lähmung auf der verletzten und sensible Lähmung auf der entgegengesetzten Körperhälfte (s. S. 605). Bei theilweiser Erhaltung des Rückenmarks überwiegt gewöhnlich die motorische Paralyse im Verhältniss zu der Sensibilitätsstörung, auch kann letztere z. B. in den gelähmten Extremitäten vollständig fehlen oder heilen, während die motorische bestehen bleibt. Diese letztere Thatsache erklärt sich theils aus den zahlreichen Anastomosen der sensiblen Hautnerven, sodass intacte Nervenbahnen an Stelle der verletzten die Leitung zum Centralorgan übernehmen, theils aber aus dem Verlauf der Fasern im Rückenmark. Auch hier sind zahlreiche Anastomosen vorhanden und die von den hinteren Wurzeln in die Hinterstränge des Rückenmarks eintretenden Fasern endigen nicht alle in gleicher Höhe, sondern treten zum Theil erst weiter nach oben mit den Ganglienzellen in Verbindung.

Vasomotorische Störungen nach Rückenmarkverletzung.

Von besonderem Interesse sind noch die vasomotorischen Störungen in Folge von Verletzung der vasomotorischen Nerven in der grauen Substanz des Rückenmarks und in der Medulla oblongata. In Folge von Lähmung der Vasomotoren wird der Gefässtonus in den gelähmten Theilen herabgesetzt und der Blutstrom besonders in den Capillaren verlangsamt, es entstehen Oedeme, die Schweisssecretion ist vermindert u. s. w. Auch die Steifheit des Penis, der sog. Priapismus ist zum Theil Folge der Vasomotorenlähmung resp. der starken Blutfüllung in den erweiterten und in ihrem Tonus herabgesetzten Gefässen der Corpora cavernosa penis. Active Erectionen des Penis sind aber bei gleichzeitiger Lähmung

des Erectionscentrums im Lendenmark nicht möglich. Durch Hochlagerung des Penis lässt sich der Priapismus gewöhnlich leicht beseitigen. In anderen Fällen von Priapismus ist derselbe bedingt durch Reizung des Erectionscentrums im Lendenmark.

Diabetes.

Auch das Auftreten von Zucker im Urin (Melliturie, Diabetes) ist eine Folge der Verletzung vasomotorischer Nervenfasern, er tritt auf nach jedem Rückenmarksschnitt bis in die Höhe der Lendenwirbel, nach Verletzung des obersten und untersten Halsganglion und des obersten Brustganglion des Sympathicus, nach Durchschneidung des Sympathicus und vor Allem nach Verletzung des vasomotorischen Centrums in der Medulla oblongata (s. das Nähere S. 109).

Veränderungen der Herzthätigkeit bei Verletzung des Rückenmarks.

Veränderungen der Herzthätigkeit und des Pulses treten besonders auf bei Verletzungen des Rückenmarks und der Rückenmarksnerven im Bereich der Hals- und oberen Brustwirbel. Auffallende Verlangsamung der Herzthätigkeit entsteht durch Verletzung der pulsbeschleunigenden Nervenfasern, welche aus der grauen Substanz des Rückenmarks entspringen und mit dem Sympathicus zum Herzen gehen. Pulsbeschleunigung beobachtet man umgekehrt besonders bei doppelseitiger Lähmung des Vagus und der aus dem Accessorius stammenden Fasern.

Geschwulstbildung nach Rückenmarkscontusion.

Buchterkirch, Bumke u. A. beobachteten nach Contusion des Rückenmarks multiple symmetrische Geschwülste an verschiedenen Körperstellen, z. B. Lipome, ferner umschriebenene Hypertrophieen der Muskeln.

Veränderungen der Körpertemperatur bei Verletzungen des Rückenmarks.

Bei sehr ausgedehnten Lähmungen sinkt die Körperwärme oft sehr rasch bis zum Tode. In anderen Fällen von Rückenmarksverletzung, besonders nach Fracturen der Halswirbel, seltener der Brust- und Lendenwirbel, tritt eine Steigerung der Körperwärme bis zu 40, 41 ja 42° C. ein, sie ist bedingt durch eine vom Centralnervensystem hervorgerufene Steigerung des Stoffwechsels, vor Allem in Folge Reizung der Vasomotoren. Gleichzeitig ist die Wärmeabgabe in Folge der durch die Vasomotorenreizung bedingten Contraction der Hautgefässe vermindert. Endlich kann die Temperatursteigerung bei offenen Wirbelfracturen durch Mikrobeninfection bedingt sein (s. auch Allg. Chir. 2. Aufl. § 62, S. 245, Lehre vom Fieber).

Ausgang und Prognose der Wirbelfracturen und der Verletzungen des Rückenmarks.

Ausgang und Prognose der Wirbelfracturen und der Verletzung des Rückenmarks. — Der Ausgang einer Wirbelfractur hängt vor Allem davon ab, ob und in welchem Grade das Rückenmark verletzt ist oder nicht. Bei offenen (complicirten) Knochenbrüchen ist besonders eine Infection der Wunde durch aseptische Behandlung derselben zu verhüten. Je höher oben und je ausgedehnter die Verletzung des Rückenmarks ist, um so sicherer tritt der Tod ein. Der Exitus letalis erfolgt oft sofort nach dem Trauma in Folge der Verletzung lebenswichtiger Theile des Gehirns und des Rückenmarks, in Folge schwerer Nebenverletzungen (Schädelfracturen, Verletzungen der Brust- und Bauchorgane u. s. w.), ferner an Shock oder erst nachträglich nach Tagen, Wochen oder Monaten in Folge der Rückenmarksläsion und ihrer Folgen (progressive auf- und absteigende Myelitis und Neuritis, Decubitus mit secundärer Sepsis, Pyämie, Erysipelas, Cystitis und Nephritis septica nach Blasenlähmung, schwere Congestionszustände der Lunge und des Gehirns u. s. w.). Bei offenen (complicirten) Wirbelfracturen kann vor Allem

der Tod durch eiterige Entzündung des Rückenmarks und seiner Häute (Myelo-Meningitis purulenta) eintreten. Was die Lähmungen betrifft, so können dieselben in leichten Fällen vollständig verschwinden. Am günstigsten ist die Prognose bei Compressionslähmungen des Rückenmarks und der Rückenmarksnerven, wenn der Druck z. B. in Folge der Dislocation der Fragmente beseitigt werden kann. Eine Regeneration der Ganglienzellen, eine Wiedervereinigung durchtrennter Fasern des Rückenmarks findet nach den bis jetzt vorliegenden Thatsachen beim Menschen nicht statt, der Defect bleibt dauernd bestehen. Sehr häufig entsteht nach Commotio und Contusio medullae spinalis chronisches Siechthum in Folge der chronischen Myelitis, wie wir oben bereits erwähnt haben. Hier kann plötzlich der Tod eintreten, sobald die chronische Myelitis auf lebenswichtige Theile übergeht, besonders auf die Medulla oblongata (s. auch § 17, S. 102, Verletzungen des Gehirns und der Medulla oblongata).

Zuweilen heilt die Wirbelfractur mit starker Dislocation und die vorhandene Lähmung schwindet allmählich, sei es, dass das Rückenmark sich dem Druck angepasst hat oder dass die Paralyse durch Compression seitens eines Blutergusses in den Wirbelcanal bedingt war und derselbe resorbirt wurde.

Diagnose der Wirbelfracturen.

Diagnose der Wirbelfracturen und der Verletzung des Rückenmarks. — Die Diagnose einer Wirbelfractur ist oft schwierig, ja nicht selten unmöglich. Die Differentialdiagnose ist besonders zu stellen zwischen Fractur, Distorsion, Luxation und Bluterguss im Wirbelcanal. Vor Allem soll man eine sorgfältige methodische Untersuchung des Verletzten vornehmen. Wenn ein Kranker in Folge eines Sturzes unbeweglich liegen bleibt, bei Bewusstsein ist und an den Extremitäten keine Fractur vorhanden ist, dann soll man vor Allem an Wirbelfractur denken. Die Untersuchung derartiger Verletzter soll mit der grössten Vorsicht ausgeführt werden, damit nicht durch ungeschickte Bewegungen die Fragmente verschoben werden. Auf diese Weise kann der Verletzte unter Umständen in Folge der Verletzung des Rückenmarks, besonders bei Fractur der oberen Halswirbel plötzlich sterben. Um die Wirbelsäule genügend besichtigen zu können, müssen eventuell die Kleider aufgeschnitten werden u. s. w. Oft ist die Fractur der Wirbelsäule sofort an der charakteristischen Deformität (Einsenkung, spitzwinklige Knickung, seitliche Abweichung u. s. w.) zu erkennen. Bei Fracturen der Halswirbelsäule soll man besonders auch vom Rachen aus untersuchen. Sodann ist festzustellen, ob irgend welche Lähmungen der Motilität und Sensibilität vorhanden sind, ferner beachtet man das Verhalten der Pupille, der Respiration, des Pulses, des Darmes (Meteorismus), der Blase, des Urins (Melliturie) u. s. w. Ist eine Paraplegie mit Lähmung der Harnblase vorhanden, dann ist die Diagnose einer Wirbelfractur mit Markverletzung sicher. Bei vollständiger Paraplegie handelt es sich um eine Compression oder Verletzung des gesammten Rückenmarksquerschnittes, partielle Lähmungen sind durch entsprechende theilweise Compression oder Verletzung der Medulla spinalis bedingt. Tritt die Lähmung erst im weiteren Verlauf, nicht unmittelbar nach der Verletzung auf, dann ist sie gewöhnlich durch zunehmende Compression seitens eines Blutergusses im Wirbelcanal bedingt. Oft genug sind bei Wirbelbrüchen so geringfügige Symptome vorhanden, dass sie leicht übersehen werden können.

Behandlung der Wirbelfracturen und der Verletzungen des Rückenmarks.

Die Behandlung der Wirbelfracturen und der Rückenmarksverletzungen. — Kranke mit Wirbelfracturen müssen in der vorsichtigsten Weise transportirt und gelagert werden, jede unvorsichtige Bewegung ist dabei zu vermeiden, Kopf, Wirbelsäule und Rücken müssen sicher gelagert werden. Bei der Entkleidung des Kranken ist, wie schon oben erwähnt, dieselbe Vorsicht nothwendig. Am zweckmässigsten ist die möglichst horizontale gestreckte Lagerung des Kranken auf einer Rosshaarmatratze, mit einem

grossen Wasserkissen oder Luftkissen in der Gegend des Gesässes, damit kein Decubitus entsteht. Sehr empfehlenswerth für die Lagerung der Verletzten ist der Heberahmen nach HAMILTON und v. VOLKMANN (Fig. 317). Mittelst dieses Heberahmens kann der Kranke schmerzlos in die Höhe gehoben werden, z. B. behufs Defaecation; die Kothmassen werden durch das Loch im Heberahmen in eine untergesetzte Bettschüssel aufgefangen.

Fig. 317. Heberahmen nach HAMILTON und v. VOLKMANN bei Wirbel- und Beckenfracturen.

Was nun die eigentliche Behandlung der Fractur betrifft, so wird man in geeigneten Fällen die vorhandene Deformität mit grösster Vorsicht zu beseitigen suchen. Eine gewaltsame Reduction der Dislocation in Narcose ist stets zu verwerfen, sie ist nur später nach Wochen vielleicht erlaubt, wenn dieselbe zunimmt und die Rückenmarkslähmung fortbesteht. Am besten ist es, wenn man allmählich durch Gewichts-Extension (Fig. 318) die Deformität auszugleichen sucht. Eine gut gepolsterte GLISSON'sche Schlinge wird um Nacken und Unterkiefer gelegt und an die Extensionsschnur derselben befestigt man anfangs etwa 2 kg Belastung, später mehr. Die Contraextension wird durch die Körperschwere bewirkt, indem man das Kopfende des Bettes hochstellt. Bei Fracturen der Brustwirbelsäule kann man die permanente Extension auch in der Weise ausführen, dass man ein gut gepolstertes Rollkissen unter den Rücken legt oder dass man den Verletzten in die RAUCHFUSS'sche Schwebe lagert (s. Fig. 347, S. 654). Später, nach mehreren Wochen kann man dann ein Filz- oder Gypscorset nach SAYRE anlegen, damit der Kranke das Bett verlassen kann. Letzteres darf nicht zu frühe geschehen, weil sonst leicht die Deformität wieder zunimmt. Bezüglich der Herstellung des Filz- und Gypscorsets verweise ich auf S. 643 ff. und 655 ff.

Fig. 318. Gewichts-Extension bei Wirbelfracturen.

In geeigneten Fällen kann man auch im Anschluss an die Verletzung nach Reposition einer etwaigen Dislocation einen Contentivverband aus

Gyps anlegen, also z. B. bei Fracturen der Halswirbelsäure nach Fig. 352, 353 und 354, oder Stützapparate aus Filz nach Fig. 356, endlich bei Fracturen der Brust- und Lendenwirbelsäule Gypscorsets u. s. w. anwenden (s. Fig. 336 S. 645, Fig. 348 S. 654).

Operative Behandlung der Wirbelfracturen.

Operative Eingriffe bei Wirbelfracturen sind besonders von CLINE, W. THORBURN, TILLAUX, LEYDEN und von amerikanischen Chirurgen empfohlen worden. In geeigneten Fällen hat man die Bruchstelle mit dem Messer blossgelegt und dann die Fragmente mittelst Elevatoren in die Höhe gehoben, drückende und scharfe Bruchränder abgemeisselt und besonders die Wirbelbogen entfernt (sog. Trepanation der Wirbelsäule, s. § 150 S. 663). In frischen Fällen hat man durch diese operativen Eingriffe bis jetzt wenig befriedigende Erfolge erzielt, wohl aber bei deform geheilten Wirbelbrüchen mit Compressionslähmung des Rückenmarks (s. unten S. 620), aber ich zweifle nicht daran, dass man in Zukunft auch in frischen Fällen von Wirbelfracturen häufiger operativ vorgehen wird, als bisher. Besonders bei Fracturen der Wirbelbogen mit Depression der Fragmente nach dem Wirbelcanal wird man unter antiseptischen Cautelen auf den betreffenden Bogen einschneiden und, ohne den Wirbelcanal direct zu eröffnen, den Wirbelbogen mittelst Elevatoren oder durch Erfassen des Proc. spinosus mit einer Meisselzange in die Höhe heben oder denselben reseciren. Die Dislocation der Wirbelkörper lässt sich aber operativ wohl kaum beseitigen. Auch bei Splitterbrüchen mit in das Rückenmark eingedrungenen Knochensplittern ist die Operation indicirt. PÉAN erzielte nach Extraction von 10 in das Rückenmark eingedrungenen Knochensplittern vollständige Heilung. Man hat auch vorgeschlagen, die Fragmente durch Silberdraht mit den benachbarten Wirbeln, z. B. den Wirbelfortsätzen, zu verbinden und sie so zu fixiren.

Die Behandlung der complicirten (offenen) Fracturen der Wirbelsäule geschieht nach antiseptischen Grundsätzen, wie wir sie im Lehrbuch der Allg. Chir. 2. Aufl. § 101, S. 473 ff genauer beschrieben haben. Ausserdem verweise ich auf § 142 (die Behandlung der Schussverletzungen der Wirbelsäule). Bei complicirten Wirbelfracturen wird man in geeigneten Fällen die Bruchstelle genügend blosslegen, Resectionen vornehmen, Splitter entfernen u. s. w.

Im weiteren Verlauf einer Wirbelfractur ist der Verhütung des Decubitus besondere Aufmerksamkeit zu widmen, z. B. durch zweckmässige Lagerung (Luftkissen, Wasserkissen), durch grösste Reinlichkeit, spirituöse Einreibungen u. s. w. Leider sind bei Lähmungen oft alle Bemühungen vergebens. Bei Blasenlähmung mit Urinretention ist der Harn regelmässig durch einen aseptischen Metallcatheter zu entleeren. Ist die oben erwähnte Ischuria paradoxa mit Ausdehnung der Blase und continuirlichem Abfluss des Urins vorhanden, dann kann man den Urin auch ohne Catheter in eine zwischen den Beinen des Kranken befindliche Urinflasche abfliessen lassen. Will man ein Verweilcatheter dauernd in die Blase einlegen, so benutzt man dazu am besten sorgfältigst desinficirte NÉLATON-Catheter, welche man mittelst Heftpflaster oder eines Suspensoriums befestigt (s. Chirurgie der Harnblase). Durch unreine Catheter kann der Tod des Kranken in Folge von eiteriger Cystitis und Pyelo-

nephritis veranlasst werden. Sind Erscheinungen von Blasencatarrh oder von eiteriger Cystitis vorhanden, dann muss die Blase nach der Urinentleerung 1—2mal täglich mit Borsäure (3%), Kal. hypermang. (0,1%), Salicylsäure ($^1/_3$%), Carbolsäure (1—2%), Sublimat (0,01%) am besten mittelst eines aseptischen NÉLATON-Catheters gründlich ausgewaschen werden. Innerlich giebt man (mit Vorsicht) Kal. chloricum. Die zuweilen hochgradige Stuhlverstopfung in Folge von Darmlähmung bekämpft man durch Clysmata, Massage und Electricität, indem man im letzteren Falle eine grosse Electrodenplatte auf den Leib und eine stabförmige in den Mastdarm einsetzt. Bei hochgradigem Meteorismus in Folge von Darmgasen, welche durch den contrahirten Sphincter ani nicht entweichen können, ist die subcutane Dehnung des Sphincter empfehlenswerth (HOFFA), indem man nach subcutaner Cocaininjection den Sphincter mit beiden Zeigefingern und dann mit Zeige- und Mittelfinger möglichst dehnt und dann eventuell ein dickes Gummirohr in den Mastdarm einlegt. Oft genügt das letztere ohne Dehnung des Sphincters.

Die Lähmungen sind nach allgemeinen Regeln mit Electricität und Massage zu behandeln.

Operative Behandlung deform geheilter Wirbelfracturen mit Compression des Rückenmarks.

Bei veralteten Wirbelfracturen mit beträchtlicher Dislocation und Lähmung, z. B. in Folge von Druck der Fragmente, kann die Resection der letzteren resp. der Wirbelbogen in Frage kommen, wie bereits oben erwähnt wurde. Bei Compressionslähmung des Rückenmarks hat man durch Resection der Wirbelbogen mehrfach sehr günstige Erfolge erzielt (MACEWEN. LAUENSTEIN u. A.). Nach der Resection der Wirbelbogen, deren Technik § 150 beschrieben ist, wird man die permanente Gewichtsextension in der S. 618 beschriebenen Weise anwenden.

In der Nachbehandlung sind oft stützende Corsets, ferner Massage. Bäder, Electricität u. s. w. nothwendig, um die Atrophie der Muskeln zu bekämpfen. Bezüglich der Herstellung des Corsets aus Filz und Gyps verweise ich auf S. 643 ff. und S. 655 ff. —

§ 141. *Luxationen der Wirbelsäule.*

Luxationen der Wirbelsäule. — Unter Wirbelluxationen versteht man Verletzungen der Wirbelsäule, bei welchen die Gelenkfortsätze der Wirbel dauernd vollständig oder unvollständig von einander abgehoben werden. Im Gegensatz zu den Luxationen an den Extremitäten bezeichnet man an der Wirbelsäule den oberen Wirbel als den luxirten. Die Luxationen der Wirbelsäule sind häufig mit Fracturen complicirt, besonders mit Fracturen der Gelenkfortsätze. Bei der Diastase oder Distorsion der Wirbel findet keine dauernde Abhebelung der Gelenkflächen statt, sondern nur eine momentane, indem sofort nach Dehnung oder Zerreissung der Gelenkbänder und der Zwischenbandscheiben die Reposition erfolgt.

Die Luxationen der Wirbelsäule sind sehr selten, am häufigsten beobachtet man sie an dem beweglichsten Theile der Wirbelsäule, an den Halswirbeln, am seltensten an den Lendenwirbeln. Besonders bei Männern im Alter von 20—40—50 Jahren kommen Wirbelluxationen vor.

Entstehung der Luxationen der Wirbelsäule.

Entstehung der Wirbelluxationen. — Die Luxationen der Wirbelsäule entstehen durch Bewegungen, welche die physiologische Grenze der vorhandenen Bewegungsexcursion überschreiten, oder überhaupt durch ganz abnorme, gesetzwidrige Bewegungen, welche nach der Mechanik der betreffenden Wirbelgelenke gar nicht ausführbar sind.

Stets handelt es sich um schwere Gewalteinwirkungen, z. B. um Sturz aus beträchtlicher Höhe, Auffallen schwerer Lasten, Verschüttungen in Bergwerken u. s. w. Wirbelluxationen durch Muskelzug sind wohl nur dann möglich, wenn Knochen und Bänder in Folge pathologischer Veränderungen ihre normale Widerstandsfähigkeit eingebüsst haben.

Hinsichtlich ihrer Entstehung können wir folgende Arten der Luxationen unterscheiden: 1) Beugungsluxationen, 2) Streckungsluxationen, 3) Abductions- oder Rotationsluxationen. Luxationen durch forcirte Streckung (Dorsalflexion) sind wohl stets mit Fractur der Wirbelbogen und der Proc. spinosi mit entsprechender Quetschung des Rückenmarks verbunden. Reine Streckungsluxationen kommen klinisch kaum zur Beobachtung, wenn sie vorkommen, dann sind sie gewöhnlich durch combinirte Bewegungen der Wirbelsäule entstanden.

Am häufigsten und hinsichtlich ihres Entstehungs-Mechanismus am besten aufgeklärt sind die Beugungsluxationen nach vorne und die Abductions- oder Rotationsluxationen, welche, wie gesagt, vor Allem an der so beweglichen Halswirbelsäule beobachtet worden sind.

1) Die Beugungsluxationen nach vorne entstehen durch forcirte Beugung der Wirbelsäule mit Zerreissung der Hemmungsvorrichtungen, d. h. der Zwischenbandscheiben und der Bänder zwischen den Bogen; sie sind die häufigsten Wirbelluxationen und oft mit corticalen Rissfracturen der Wirbelkörper und Bruch der Gelenkflächen verbunden. In Folge der übermässigen Beugung gleitet der betreffende obere Wirbel nach vorne, die Gelenkfortsätze werden von einander abgehoben und durch eine nachfolgende Dorsalflexion wird die Abhebelung der Gelenkfortsätze dauernd, d. h. die beiden unteren Gelenkfortsätze haken sich vor den oberen des unteren Wirbels fest, sodass nun eine beiderseitige vollständige Flexionsluxation eines Wirbels nach vorne vorhanden ist (Fig. 319). Bei dieser Entstehung der Beugungsluxationen kann das Hypomochlion, d. h. die Proc. obliqui, abbrechen, ferner können, wie schon erwähnt, durch die Hemmungsvorrichtungen die Bandscheiben und die Bänder, Stücke aus der Gelenkfläche des luxirten Wirbelkörpers resp. aus den Wirbelbogen und aus den Proc. spinosi herausgerissen werden.

Fig. 319. Vollständige Beugungsluxation eines Halswirbels. *A* Die beiden verhakten nach vorne getretenen Gelenkfortsätze. (Schematisch).

2) Die Abductions- und Rotationsluxationen entstehen z. B. an der Halswirbelsäule in folgender Weise. Wir fassen die beiden Luxationen zusammen, weil Abduction und Rotation hier zusammen einwirken, auch haben wir bereits S. 601 betont, dass bei jeder übermässigen Abduction eine Rotation stattfindet. Nehmen wir an, der Kopf wird nach der rechten Schulter hin genähert (abducirt), dann werden die linken Proc. obliqui etwas von einander abgehoben. Wird die Abductions- oder nunmehr auch die Rotationsbewegung fortgesetzt, dann können sich die linken Proc. obliqui, z. B. zweier Halswirbel, dauernd von einander abhebeln, indem sie die Knochenhemmung auf der rechten Seite zwischen den beiden Proc. obliqui und den Wirbelbogen als Hypomochlion benutzen. Durch forcirte Abduction des Kopfes nach der rechten Seite mit Rotationsbewegung ist dann also eine einseitige und zwar linksseitige Luxation des betreffenden Wirbels entstanden (Fig. 320). Die Verhakung der Gelenkfortsätze nach Fig. 320 findet sich stets auf der entgegengesetzten Seite, nach welcher die Abduction stattfand, aber auf derselben Seite, nach welcher der Kopf rotirt wurde. Die Verhakung ist stets einseitig. Auf der anderen Seite des luxirten Wirbels ist der Proc. obliquus natürlich auch verschoben und zwar nach hinten, aber niemals so verhakt, wie auf der eigentlichen luxirten Seite. Aber bei genügender forcirter Rotationsbewegung kann sich auch auf

Fig. 320. Unilaterale (linksseitige) Abductions- oder Rotationsluxation eines Halswirbels. *A* der verhakte linke Proc. obliquus (schematisch).

der nicht verhakten Wirbelseite der Proc. obliquus des oberen (luxirten) Wirbels so weit nach hinten verschieben, dass die beiden Proc. obliqui sich hier nicht mehr berühren, dass vielmehr der Gelenkfortsatz des luxirten Wirbels sich auf den Proc. transversus des unteren Wirbels stützt. Diese Luxation hat man bilateral-entgegengesetzte Luxation genannt. Die Luxation der einen Seite mit Verhakung der Gelenkfortsätze ist im Wesentlichen durch Abduction, die Verschiebung auf der anderen Seite nur durch Rotation des Wirbels bedingt.

Die sonstigen Verletzungen bei Luxationen der Wirbelsäule bestehen bei Flexionsluxationen nach vorne besonders in Zerreissung der Bänderhemmungen, der Bandscheibe und der Lig. flava, in Abreissen der Gelenkfortsätze und in Rissfractur an der unteren und vorderen Fläche des luxirten Wirbels. Bei Abductions- und Rotationsluxationen bricht nicht selten das Hypomochlion, d. h. der Proc. obliquus auf der nicht luxirten Seite. Bei der sog. bilateral-entgegengesetzten Luxation können die Gelenkfortsätze auf beiden Seiten abbrechen. Das sehr starke Lig. longitudinale anterius bleibt gewöhnlich erhalten. Die Blutergüsse sind in der Regel ziemlich beträchtlich, sie breiten sich zuweilen weit zwischen den Muskeln aus. Die Verletzung des Rückenmarks ist im Wesentlichen dieselbe wie bei Fracturen, sie besteht theils in Compression des Rückenmarks durch Blutergüsse, durch Knochendislocationen, ferner in Quetschung, Zermalmung und Zerreissung eventuell mit sofortigem Tod. Die Verletzungen des Rückenmarks kommen bei Luxationen nicht so häufig vor wie bei Fracturen der Wirbelsäule, dagegen sind bei ersteren Quetschungen einzelner Rückenmarksnerven häufiger. Bei Halswirbelluxationen finden Verletzungen des Rückenmarks am seltensten statt.

Symptome, Verlauf und Diagnose der Wirbelluxationen.

Die Symptome der Wirbelluxationen sind ähnlich wie bei Fracturen. Charakteristisch für Luxationen ist gewöhnlich die deutlich fixirte Stellung an der verrenkten Stelle der Wirbelsäule, welche sich nur durch ganz bestimmte Repositionsbewegungen aufheben lässt. Der bei Fracturen gewöhnlich vorhandene Gibbus ist bei Luxationen nicht so ausgesprochen, bei letzteren beobachtet man besonders abnorme Rotation, Abduction und leichte Beugung. Der Proc. spinosus des luxirten Wirbels ist vertieft und kaum oder gar nicht fühlbar, weil er nach vorne oder seitlich dislocirt ist. Der nächst folgende Proc. spinosus ragt daher scheinbar mehr hervor. Bei Luxationen an der Halswirbelsäule ist die Stellung des Kopfes ganz charakteristisch (s. Fig. 321 und 322). Die Nervenerscheinungen von Seiten des Rückenmarks sind bei Luxationen, wie schon gesagt, geringer als bei Fracturen, gewöhnlich handelt es sich nur um Verletzungen der Spinalnerven an der luxirten Stelle.

Der Verlauf und die Prognose sind bei reinen Luxationen günstiger als bei Fracturen. Etwaige Lähmungserscheinungen von Seiten bestimmter Nerven oder gar des Rückenmarks sind wesentlich durch Druck oder Zerrung derselben bedingt und verschwinden oft sofort nach gelungener Reposition der Verrenkung.

Die Behandlung der Luxationen besteht in Reposition derselben so bald als möglich und zwar in Narcose, um die Widerstände der Muskeln auszuschalten. In allen Fällen, wo die Reposition der Luxation nicht gelingt und Compressionserscheinungen Seitens des Rückenmarks vorhanden sind, wird man eventuell die operative Behandlung versuchen, d. h. die Luxation blosslegen und dann das Repositionshinderniss nach Möglichkeit beseitigen.

Da die Symptomatologie und Behandlung der Luxationen sehr wesentlich vom Sitz derselben abhängt, so wird es am besten sein, wenn wir die Luxationen der einzelnen Wirbelabschnitte der Reihe nach besprechen.

Die Luxationen der einzelnen Abschnitte der Wirbelsäule. Luxationen des Kopfes.

1. Die Luxationen des Kopfes sind nach Gurlt, Hoffa u. A. am Lebenden sehr selten, bis jetzt sind nur zwei sichere Beobachtungen von unvollständiger Luxation des Kopfes nach hinten bekannt. Der sehr widerstandsfähige Bandapparat des Ginglymusgelenks zwischen Hinterhaupt und Atlas reisst nur bei sehr beträchtlichen Gewalteinwirkungen und fast stets erfolgt dann durch Rückenmarksverletzung der Tod, besonders durch Respirationslähmung. Einseitige Luxationen lassen sich experimentell durch directen Druck nach der Seite hervorrufen.

Sollte eine Luxation des Kopfes einmal zur Behandlung kommen, so würde man bei Luxation des Kopfes nach hinten oder vorne durch Zug am Kopfe und Zurück- oder Vorwärtsschieben desselben die Reposition versuchen. Bei einseitiger Luxation würde man Extension und Rotation des Kopfes nach der luxirten Seite anwenden. —

Luxationen des Atlas.

2. Luxationen des Atlas. — Der Atlas führt bekanntlich auf dem Epistropheus Drehbewegungen um den Zahnfortsatz des letzteren aus, beide Wirbel sind durch Ligamente (Lig. alaria, cruciata, Lig. suspensorium und transversum) fest mit einander verbunden. Luxation des Atlas vom Epistropheus ist nur möglich mit Fractur des Zahnfortsatzes oder mit Zerreissung des Lig. transversum, durch welches der Proc. odontoides festgehalten wird.

Am häufigsten ist die Beugungsluxation des Atlas nach vorne in Folge forcirter Beugung des Kopfes mit Sprengung seiner Bänder durch den nach hinten gedrängten Zahnfortsatz des Epistropheus. Der Kopf steht entsprechend nach vorne übergebeugt.

Eine traumatische Luxation des Atlas nach hinten ist nach Hoffa bis jetzt noch nicht beobachtet resp. beschrieben worden.

Die Abductions- oder Rotationsluxation des Atlas ist stets einseitig, bei rechtsseitiger Luxation steht der Kopf nach links, und bei einer linksseitigen nach rechts gedreht. Zuweilen kommt hier auch durch forcirte Rotation die oben erwähnte bilateral-entgegengesetzte Luxation vor.

Die Verletzungen des Marks sind bei den Beugungsluxationen des Atlas meist hochgradig und tödtlich, bei den einseitigen Rotationsluxationen dagegen geringer; bei den letzteren Luxationen soll in vereinzelten Fällen die Reposition mit vollständiger Heilung gelungen sein.

Eine Behandlung der Luxationen des Atlas kommt wohl nur bei einseitiger Abductions- und Rotationsluxation in Frage, sie besteht in Reposition derselben durch Zug am Kopfe und Drehung desselben nach der verrenkten Seite. —

Luxation des 2.—7. Halswirbels.

3. Luxationen der übrigen Halswirbel. — Von den Luxationen der übrigen Halswirbel sind die zwischen dem 4. und 5. und dem 5. und 6. am häufigsten. Die Beugungsluxationen (nach vorne) entstehen durch übermässige Beugung des Kopfes nach vorne, z. B. durch Sturz, Verschüttung, Stoss, Schlag u. s. w., sie sind gewöhnlich mit Zerreissung der Bandscheiben und der gespannten Ligamente (Lig. flava) an den Wirbelbogen und den Proc. spinosi verbunden, die Gelenkfortsätze des oberen, luxirten Wirbels stehen vor denjenigen des unteren (s. Fig. 319).

Die Symptome dieser Flexionsluxation der Halswirbel nach vorne sind ähnlich wie bei Querfracturen eines Halswirbels mit Dislocation des oberen

Bedenkliche der Adenome bleibt aber stets, dass sie schliesslich in Carcinom übergehen können. Die Adenome verursachen zuweilen heftige neuralgische Schmerzen. Ausser der erwähnten Combination des Adenoms mit Fibrom (Adenofibrom) giebt es noch verschiedene andere Mischformen, besonders Adenomyxom, d. h. Adenom mit myxomatösem Zwischengewebe, und Adenocystom, d. h. Adenom mit Cystenbildung, wie es von THIERSCH und neuerdings von SCHIMMELBUSCH, Verfasser u. A. beschrieben wurde. Die Cysten entstehen hier durch Degeneration der neugebildeten Drüsenträubchen, was für die Kranken stets von günstiger prognostischer Vorbedeutung ist. Aber manche Formen der Adenocystome können doch leicht bösartig werden, indem sie sich generalisiren. Die Lymphbahnen in der Nähe der erweiterten Acini hat man mit Epithelzellen erfüllt gefunden (RECLUS, BRISSAUD, PILLIET). Die Grösse der Adenofibrome und Adenocystome ist zuweilen eine ganz beträchtliche.

Cysten. Ausser der Cystenbildung in Adenomen, Sarcomen und Fibromen beobachtet man auch solitäre oder multiple Cysten in der Mamma, ohne Combination mit anderen Geschwulstformen (BRYANT). Diese gewöhnlich langsam wachsenden Cysten sind im Wesentlichen Retentionscysten, sie entstehen durch Dilatation theils der Milchgänge, theils der Acini, ganz besonders nach BILLROTH durch Erweiterung der kleinen Ausführungsgänge. Als Reste früherer Scheidewände sind zuweilen papilläre Excrescenzen vorhanden. Die Cysten bilden sich selten vor dem 40. Lebensjahre, sind vollständig schmerzlos und erreichen gewöhnlich höchstens die Grösse einer Apfelsine. Der Inhalt der Cysten ist meist eine schleimige oder seröse Flüssigkeit, farblos oder von grünlich-bräunlicher Farbe. In seltenen Fällen ist der Inhalt der Cysten butter-, öl- oder rahmartig, d. h. es handelt sich um die S. 586 erwähnten Milchretentionscysten, um Galaktocelen. Durch Verkalkung des Cysteninhaltes und der Cystenwandung entstehen mörtelartige Bildungen. Die proliferirenden Cysten entstehen meist durch epitheliale Wucherungen, gewöhnlich handelt es sich um Adenome mit Cystenbildung (Adenocystome), seltener um Cystosarcome (s. Sarcome S. 595). Die Adenocystome sind gewöhnlich kleiner als die Cystosarcome, welche eine beträchtliche Grösse erlangen können. Die Diagnose der Cysten ist nicht immer sicher zu stellen, besonders ist bei dickem Panniculus adiposus Fluctuation nicht leicht zu fühlen und es ist daher nicht zu verwundern, dass sie nicht selten mit Carcinomknoten, mit Adenomen oder Adenofibromen verwechselt werden.

Cholesteatom der Mamma. BILLROTH beobachtete eine sehr grosse Perlgeschwulst von dem Umfange eines Enteneis, ein exquisites blättriges Cholesteatom. Ob die Geschwulst aus einem Drüsenläppchen der Mamma oder aus einer tiefliegenden Talgdrüse entstanden war, lässt BILLROTH unentschieden. Die Cholesteatome oder Perlgeschwülste sind theils Atherome, theils Dermoidcysten mit einem charakteristischen, oft seidenartigen Inhalt, welcher aus Fett, Cholestearin und perlmutterartig glänzenden Zellkugeln und Zellplatten besteht. Nach EPPINGER, CHIARI und EBERTH sind die Cholesteatome im Wesentlichen Endotheliome, welche durch Wucherung der Gefässendothelien resp. der Zellen der Gefässwandscheide, des Perithels, entstehen.

Durch Verstopfung von Talgdrüsen der Haut entstehen zuweilen Atherome, welche in die Mamma hineinwachsen. — *Atherome.*

Carcinom der Mamma. — Der Brustdrüsenkrebs ist die häufigste aller Mamma-Geschwülste, er bildet nach Gross 82,47%, nach Bryant 83,16% und nach Billroth 85% sämmtlicher Geschwülste der weiblichen Brustdrüse. Das Carcinom kommt besonders bei Frauen im Alter von 40—45—55 Jahren vor, es ist viel seltener bei Männern. Nach Schulthess erreicht die Alterskurve der Carcinomkranken zwischen dem 45.—49. Jahre — dem Eintritt des Climacteriums, ihren Culminationspunkt, welchen v. Winiwarter für Wien zwischen dem 41. und 45. Lebensjahre findet. Nach Fink betrug das Durchschnittsalter von 253 Fällen von Brustkrebs aus Gussenbauer's Klinik 51,6 Jahre, Sprengel fand als Durchschnittswerth 50,4. Nach Schulthess u. A. erliegt von 100 weiblichen Individuen im Carcinomalter 1 an Brustdrüsencarcinom. Das Mammacarcinom ist gewöhnlich nur einseitig vorhanden, nur selten erkranken beide Brustdrüsen gleichzeitig oder nach einander. Der Brustkrebs beginnt in der Regel als schmerzlose partielle Verhärtung, als ein harter, nicht in der Brustdrüse verschiebbarer Knoten, welcher sehr oft durch Zufall von den Kranken entdeckt wird. Nicht selten werden die Frauen auch durch stechende Schmerzen auf den Knoten aufmerksam. Das Wachsthum des Carcinoms ist sehr verschieden, bald schneller, bald langsamer. *Carcinom der Mamma.*

Anatomisch unterscheidet man folgende Formen des Brustdrüsencarcinoms: *Die einzelnen anatomischen Formen der Mammacarcinome.*

1) Das acinöse Carcinom (Billroth), welches makroskopisch gewöhnlich aus theils weicheren, theils härteren grauweissen oder grauröthlichen Knoten besteht. Das acinöse Carcinom ist wohl die weichste Form des Brustdrüsenkrebses, zum Theil beobachtet man ganz weiche, medullare Knoten. Das Stroma ist gewöhnlich stark von Rundzellen durchsetzt und es findet sich hier die Krebswucherung in Form von epithelialen Zellhaufen, welche im Allgemeinen acinösen Drüsen ähnlich sind. Das acinöse Carcinom neigt sehr zur Erweichung, zu Durchbruch und Geschwürsbildung. In den Achseldrüsen treten gewöhnlich bald Metastasen auf, welche dieselbe Structur wie die Muttergeschwulst besitzen. *Acinöses Carcinom.*

2) Die häufigste Form des Brustdrüsenkrebses ist das Carcinoma simplex (s. Fig. 302), ein tubuläres Carcinom, welches schliesslich mehr als carcinomatöse Infiltration auftritt und meist rasch in Form von multiplen Knötchen oder als diffuses Infiltrat auf die Haut übergeht. Die Krebszellennester sind beim Carcinoma simplex in der Regel kleiner, oft bilden sie langgestreckte röhrenförmige (tubuläre) und schliesslich mehr unregelmässige epitheliale Zellhaufen. Das Carcinoma simplex breitet sich mit Vorliebe der Fläche nach aus und kann die ganze Drüse durchwachsen. Oft beobachtet man ziemlich rasch discontinuirliche Ausbreitung der Krebs-Infiltrate und Krebsknötchen in der Haut, im Zellgewebe, im M. pectoralis, in den Rippen, im Sternum und in der Pleura. In der Haut finden sich zuweilen sehr zahlreiche Knötchen und diffuse harte Infiltrationen, sodass sich die Haut fest wie Leder anfühlt. Der Cancer en cuirasse der Franzosen, der sog. Panzerkrebs stellt zum Theil diese Form von Carcinoma simplex dar. Gar nicht selten entstehen ulceröse Zerstörungen. Wie beim acinösen Carcinom, so beobachtet man auch hier ziemlich oft regressive Metamorphosen der Krebszellen, besonders fettige Degeneration derselben. *Carcinoma simplex.*

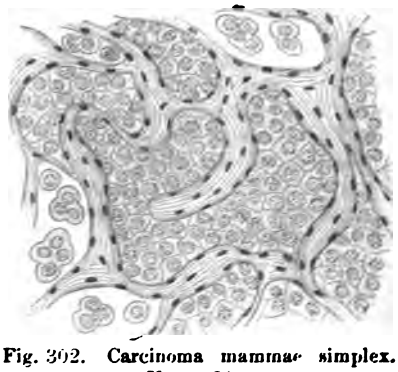

Fig. 302. Carcinoma mammae simplex. Vergr. 200.

Bruchstücks nach vorne (Fig. 321). Der Kopf ist nach vorne gebeugt, das Kinn ist dem Sternum genähert und wird nicht selten von dem Verletzten mit beiden Händen festgehalten, um schmerzhafte Bewegungen zu vermeiden. Die Halswirbelsäule ist leicht winklig geknickt (Kyphose), die Proc. spinosi sind von dem luxirten Wirbel an nach aufwärts kaum oder gar nicht zu fühlen, die Nackenmuskeln sind krampfhaft contrahirt und vorspringend. Das Schlingen ist erschwert und im Rachen fühlt man eventuell den unter der Rachenschleimhaut vorspringenden Wirbel. Der Wirbelcanal ist sehr verengt und das Rückenmark ist meist hochgradig gequetscht, sodass gewöhnlich sofort oder bald nach der Verletzung der Tod durch Athmungsparalyse in Folge Lähmung der N. phrenici eintritt, besonders bei Luxation des 3. bis 5. Halswirbels. Bleibt der Patient am Leben, dann sind in der Regel schwere Lähmungen an den Extremitäten und am Rumpf nachweisbar.

Fig. 321. Doppelseitige Beugungsluxation im Bereich des 4.—7. Halswirbels nach vorne.

Die Behandlung der Luxation der unteren Halswirbel besteht in dem Versuch einer Reposition in Narcose. Mit Recht empfehlen Hueter und Hoffa, dass man die Angehörigen des Kranken ausdrücklich darauf aufmerksam machen soll, dass der Repositionsversuch wahrscheinlich erfolglos sein werde. Die Reposition ist unter Umständen lebensgefährlich und soll daher stets mit grosser Vorsicht ausgeführt werden. Hueter empfiehlt die Reposition in folgender Weise vorzunehmen. Zunächst soll man die Luxation in eine einseitige Rotationsluxation verwandeln, indem man durch Neigung des Kopfes, z. B. nach der linken Schulter, den verhakten rechten Proc. obliquus in die Höhe hebt. Dann werden die rechten Proc. obliqui in ihre normale Stellung gebracht, indem man den Kopf rückwärts dreht, sodass das rechte Ohr nach hinten rückt. Die nun noch bestehende einseitige (linksseitige) Luxation wird sodann in der Weise reponirt, dass man nun die entgegengesetzten Bewegungen ausführt, also Neigung des Kopfes nach der nicht luxirten rechten Seite resp. Schulter und Drehung des Kopfes nach rückwärts, so dass das linke Ohr nach hinten rückt. —

Die Luxationen der unteren Halswirbel nach hinten durch übermässige Dorsalflexion mit anderweitigen Bewegungen kommen, wie wir oben hervorgehoben haben, am Lebenden kaum vor. Der Kopf und der obere Halstheil werden nach hinten gebogen sein und das Gesicht wird aufwärts stehen. Die Weichtheile des Halses sind daher vorne mehr oder weniger gespannt, im Nacken ist eine winklige Knickung bemerkbar. Die Reposition würde durch Extension und Contraextension in Narcose vorzunehmen sein.

Die einseitigen Abductions- und Rotationsluxationen der unteren Halswirbel entstehen durch übermässige Abduction und Rotation, z. B. bei Fall auf den Kopf oder bei forcirter Drehung des Halses. Wie auch aus Fig. 320 hervorgeht, steht bei dieser einseitigen Abductions- und Rotationsluxation der Kopf nach der gesunden (nicht luxirten) Seite geneigt und

ist in dieser Stellung fixirt (Fig. 322). Das Kinn ist, nicht wie bei der physiologischen Abduction (s. oben S. 601) nach der entgegengesetzten Seite gedreht, sondern steht mehr in der Mittellinie, weil der verhakte (luxirte) Proc. obliquus des oberen Halswirbels ja nach vorne verschoben ist. Zuweilen stehen die Proc. obliqui einfach über einander. Die Linie der Proc. spinosi ist nur wenig verändert, d. h. abgewichen. Auf der nicht luxirten Seite ist die Nackengegend vorgewölbt und gespannt. Der Schlingact ist etwas erschwert. In der Rachenhöhle ist die abnorme Hervorragung des luxirten Wirbels eventuell mit dem Finger fühlbar. Die nervösen Störungen sind entweder bedingt durch Commotio, Compressio oder Contusio medullae spinalis oder durch Quetschung der Nervenwurzeln an ihrer Austrittsstelle auf der luxirten Seite, zuweilen auch durch Zerrung derselben auf der nicht luxirten Seite. Die Prognose hängt auch hier vor Allem von dem Grade der vorhandenen Markverletzung ab, wie bei Fracturen.

Fig. 322. Unilaterale (rechtsseitige) Luxation im Bereich des 4.—7. Halswirbels.

Zuweilen ist die oben erwähnte bilateral-entgegengesetzte Luxation vorhanden, wie wir sie S. 622 beschrieben haben. In solchen Fällen ist die Stellung des Kopfes im Wesentlichen dieselbe, wie bei der unilateralen Verrenkung, nur ist der nach der nicht verhakten Wirbelseite geneigte Kopf noch mehr gedreht, so dass das Ohr dieser Seite nach vorne gerückt ist.

Auch hier muss die Reposition möglichst vorsichtig in Narcose versucht werden. Die Luxation wird durch dieselben Bewegungen reponirt, wie sie entstanden ist, also durch Hyperabduction und Rotation, und es besteht die Regel, dass man bei unilateralen Abductions- und Rotationsluxationen der Halswirbel den Kopf bei der Reposition noch mehr gegen die Seite neigt, gegen welche er schon geneigt steht, sodann rotirt man den Kopf so, dass das Ohr der luxirten Seite nach vorne, das andere nach hinten gerückt wird. Bei Verhakung der Proc. obliqui, z. B. auf der linken Seite, wird der nach rechts geneigte Kopf noch mehr der rechten Schulter genähert, dadurch wird der verhakte linke Proc. obliquus frei und durch Drehung der linken Seite des Kopfes nach hinten rückt dann der linke Gelenkfortsatz wieder in seine normale Stellung, der rechte Proc. obliquus dient bei dieser Bewegung als Hypomochlion. Sind die Proc. obliqui nicht nach Fig. 320 verhakt, d. h. steht der luxirte Gelenkfortsatz nicht vor dem des unteren Wirbels, sondern auf demselben, dann genügt Anziehen des Kopfes und der oberen Halswirbel mit Abduction des Kopfes nach der entgegengesetzten Seite und Drehung desselben nach der verrenkten Seite. Würde man hier noch mehr den Kopf nach der gesunden Schulter neigen, dann könnte leicht eine vollständige Verhakung der Proc. obliqui eintreten und der Gelenkfortsatz des oberen Wirbels sich vor den des unteren Wirbels stellen.

Bei allen Repositionsbewegungen bei Luxationen der unteren Halswirbel soll man nicht nur den Kopf, sondern auch die oberen nicht luxirten Halswirbel umfassen. —

Luxation der Brustwirbel.

4. Luxation der Brustwirbel. — Da die Brustwirbel sowohl unter sich, als auch mit den Rippen sehr fest verbunden sind, so sind reine Luxationen derselben ohne Fractur sehr selten. Am häufigsten kommt die reine Luxation des 12. Brustwirbels vor, besonders nach vorne durch Flexion der Wirbelsäule, seltener unilateral durch Abduction und Rotation. Bei der Luxation der Brustwirbel nach vorne ist der verrenkte Wirbel und sein Proc. spinosus vertieft, ebenso die mit nach vorne geschobenen unteren Wirbel und Proc. spinosi; die Wirbelsäule ist geknickt, die Proc. spinosi dicht oberhalb der Luxation springen stärker vor. Die Unterscheidung zwischen Fractur und Luxation ist an der Brust- und Lendenwirbelsäule besonders schwierig.

Die Reposition besteht bei Flexions-Luxationen nach vorne in Extension und Contraextension am Becken und in beiden Achselhöhlen mit Druck auf die vorspringenden Wirbel. —

Luxation der Lendenwirbel.

5. Die Luxationen der Lendenwirbelsäule sind wegen der Stellung der Gelenkfortsätze und der festen Verbindung der Lendenwirbel sehr selten, nur in vereinzelten Fällen hat man Luxationen nach vorne, nach hinten und einseitige Abductions- und Rotationsluxationen beobachtet, die letzteren aber nur mit Fractur der Gelenkfortsätze. Alle diese Luxationen sind nur an den drei oberen Lendenwirbeln vorgekommen, welche ja am beweglichsten sind. Eine Verletzung des Rückenmarks ist nur im Bereich des ersten und zweiten Lendenwirbels möglich, da dasselbe in der Höhe des letzteren endigt und hier in das Filum terminale und die Cauda equina übergeht.

Die Symptome der Luxationen der Lendenwirbel sind denen der Brustwirbel analog, auch die Reposition geschieht nach denselben Grundsätzen durch Extension, Contraextension und directen Druck auf die vorspringenden Lendenwirbel. —

§ 142.

Die Schussverletzungen der Wirbelsäule und des Rückenmarks.

Die Schussverletzungen der Wirbelsäule und des Rückenmarks. — Für den Verlauf einer Schussverletzung der Wirbelsäule ist es entscheidend, ob der Wirbelcanal eröffnet und das Rückenmark verletzt ist, oder nicht. Bei Schussverletzungen, welche die Wirbelsäule von vorne treffen, bleiben die Kugeln oft im Wirbelkörper stecken. Bei Schüssen von hinten oder von der Seite können nur die Proc. spinosi und die Wirbelbogen zertrümmert werden, ohne dass der Wirbelcanal direct eröffnet und das Rückenmark verletzt wird. Häufiger findet aber bei Schusswunden der Wirbelsäule eine Eröffnung des Wirbelcanales mit Läsion des Rückenmarks in geringerem oder höherem Grade statt. Das Mark wird theils durch die Kugel, theils durch eingedrungene Knochensplitter verletzt. Wie bei den Gehirnschüssen, so kann auch hier das Rückenmark durch die Knochentrümmer in hohem Grade zertrümmert werden. Die Deformität der Knochen resp. der Wirbelsäule ist bei Schussverletzungen im Allgemeinen geringer, als bei indirecten Fracturen.

Die Prognose der Markverletzung ist bei Schusswunden nicht so günstig, wie bei Verletzungen des Rückenmarks durch scharfe Waffen. Am günstigsten ist es auch hier, wenn die vorhandene Lähmung durch einen

comprimirenden Bluterguss oder durch eingedrungene Knochensplitter, welche entfernt werden können, bedingt ist. Auch die Lähmungen, welche durch Druck der Kugel und dislocirte Knochenfragmente entstehen, haben im Allgemeinen keine ungünstige Prognose. Es scheint, dass sich in solchen Fällen das Rückenmark an den Druck der im Wirbelcanal eingeheilten Kugel und der dislocirten Knochenfragmente bis zu einem gewissen Grade allmählich gewöhnt und dass dem entsprechend die Lähmung mehr oder weniger, ja zuweilen sogar vollständig verschwindet.

Abgesehen von dem Grade der vorhandenen Markverletzung ist es sodann für den weiteren Verlauf entscheidend, ob aseptische Heilung erfolgt oder ob entzündliche Processe auf den Wirbelcanal, das Rückenmark und seine Häute übergehen. Diese Entzündungen und Eiterungen, diese septischen Phlegmonen betreffen vor Allem das lockere Bindegewebe zwischen Wirbelcanal und Dura, ferner die venösen Sinus, die Rückenmarkshäute und das Rückenmark selbst. Umschriebene Abscesse im Mark bilden sich besonders um eingedrungene Fremdkörper. Die Meningitis spinalis purulenta kann sich bis zu den Gehirnhäuten ausbreiten, sodass man dann bei der Section auch eine eiterige Meningitis cerebralis vorfindet. Zuweilen ist zwischen der Meningitis purulenta des Rüchenmarks und derjenigen des Gehirns kein continuirlicher Zusammenhang vorhanden, weil die Mikroben und ihre Toxine durch die Lymphbahnen verschleppt worden sind und durch Metastase eine Meningitis cerebralis hervorgerufen haben. Wie wir bei der Lehre von den complicirten Fracturen des Schädels gesehen haben, kann sich auch eine Meningitis cerebralis sogar im Verlauf von ein bis zwei Tagen bis über den ganzen Wirbelcanal ausbreiten.

Der Tod erfolgt entweder in Folge der Verletzung des Rückenmarks, besonders der Medulla oblongata und des obersten Halsmarkes, oder in Folge der eben erwähnten septischen Entzündungen des Wirbelcanales und seiner Contenta, oder endlich durch die chronische Myelitis und ihre Folgen, d. h. durch die von der Verletzungstelle des Markes aus ascendirende und descendirende Myelitis und Neuritis, ferner durch sonstige Nachkrankheiten im weiteren Verlauf der Verletzung (Decubitus, Cystitis, Nephritis u. s. w.). Bei den Schussverletzungen der Halswirbelsäule ist besonders auch die Verletzung der Art. vertebralis zu fürchten.

Die Behandlung der Schussverletzungen der Wirbelsäule und des Rückenmarks besteht in Desinfection der vorhandenen Wunde, nachdem dieselbe entsprechend erweitert worden ist. Diese antiseptische Behandlung der Schusswunden der Wirbelsäule mit Eröffnung des Wirbelcanales und Verletzung des Rückenmarks hat freilich ihre Schwierigkeiten und ist gewöhnlich nicht genügend ausführbar. Die Kugel wird nur dann entfernt, wenn sie zu fühlen oder zu sehen ist, kurz gesagt, wenn sie zugänglich ist, ein allzu langes Suchen nach der Kugel ist auch hier zu verwerfen. Zur Aufsuchung der Kugel kann die Magnetnadel oder der Trouvé'sche electrische Apparat mit Vortheil benutzt werden. Ebenso werden vollständig abgelöste Knochensplitter und drückende Knochenfragmente entfernt. Die äussere Wunde wird man bei Schusswunden wohl am besten offen lassen, mit Jodoformgaze tamponiren und dann mit einem antiseptischen Occlusivverband bedecken. Gelingt es, die eiterige Entzündung vom Wirbelcanal

und seinem Inhalte fernzuhalten und ist die Verletzung des Rückenmarks nicht bedeutend, dann wird man Heilung mit grösseren oder geringeren nervösen Störungen erzielen. Mit Rücksicht auf eine wirksame Behandlung der Lähmungen kommt es vor Allem darauf an, möglichst die Ursachen derselben festzustellen, ob sie z. B. durch directe Verletzung des Markes durch die Kugel, durch Knochensplitter oder durch Druck seitens der Kugel oder der Knochenfragmente u. s. w. bedingt ist. In geeigneten Fällen wird man versuchen, operativ vorzugehen, um die drückenden Fremdkörper oder Knochenfragmente z. B. durch Resection der Wirbelbogen zu beseitigen (s. § 150). Für die Einheilung von Knochensplittern im Rückenmark sprechen zurückbleibende Lähmungen und krampfhafte Contracturen (H. Fischer). —

§ 143. *Isolirte Verletzungen des Rückenmarks ohne Verletzungen der Wirbelsäule (ohne Fracturen und Luxationen). Erschütterung (Commotio) des Rückenmarks.*

Isolirte Verletzungen des Rückenmarks ohne Verletzungen der Wirbelsäule (ohne Fracturen und Luxationen). — Die isolirten Markverletzungen ohne Knochenverletzungen der Wirbelsäule bestehen vor Allem in Erschütterung des Rückenmarks (Commotio medullae spinalis), welche wir bereits oben S. 613 erwähnt haben. Auf diese Weise, z. B. durch Sturz, durch Auffallen schwerer Lasten, durch Stoss, Schlag, bei Eisenbahnunfällen, z. B. bei Entgleisungen und Zusammenstossen zweier Züge u. s. w., können sehr schwere Erschütterungen des Rückenmarks entstehen, ähnlich wie wir es bei der Lehre von der Commotio cerebri gesehen haben. Der Begriff Erschütterung wird von manchen Autoren sehr weit gefasst, Leyden unterscheidet aber Shock von eigentlicher Erschütterung des Rückenmarks. Wie bei Gehirnerschütterung, so kann auch nach Commotio medullae spinalis zuweilen sofort oder rasch tödtliche Lähmung entstehen. Sehr häufig ist der Tod allerdings durch die gleichzeitige Erschütterung des Gehirns und der Medulla oblongata bedingt (s. § 13). Aber sehen wir von letzterer hier vollständig ab und beschäftigen wir uns vorwiegend mit der Erschütterung des Rückenmarks. Bei der Section tödtlich verlaufener Commotio medullae spinalis findet man entweder an verschiedenen Stellen des Rückenmarks directe Markzerreissung mit entsprechenden Blutergüssen, ferner Blutextravasate im Wirbelcanal oder aber in reinen Fällen von Rückenmarkserschütterung absolut keine makroskopischen oder mikroskopischen Veränderungen (Watson), genau wie bei den reinen Fällen von Commotio cerebri. Bei in Folge von Rückenmarkserschütterung 2—8 Monate und später gestorbenen Individuen fand Schmaus traumatische Degenerationen (circumscripte Erweichungsherde, Gliose mit Höhlenbildung und strangförmige Degenerationen im Mark). Bei experimentell an Thieren erzeugten Erschütterungen des Rückenmarks constatirte Schmaus ähnliche, wie die eben erwähnten beim Menschen resp. die Anfänge der letzteren. Als eigentliche Ursache fand Schmaus bei der mikroskopischen Untersuchung eine directe traumatische Nekrose der Achsencylinder, welche von einer mehr oder minder ausgedehnten Erweichung des Stützgewebes gefolgt sein kann. Die durch die Erschütterung abgestorbenen Fasern lassen sich anfangs mit unseren jetzigen Hülfsmitteln nicht genügend erkennen, oft sind mehr Fasern abgestorben, als wir erkennen können. So erklären sich die Fälle mit bedeutenden klinischen Symptomen und geringem anatomischen Befund.

Bleibt der Verletzte am Leben, dann ist der weitere Verlauf nach der

Commotion des Rückenmarks sehr verschieden. Zuweilen tritt auffallend rasch Heilung ein. Aber stets ist nach Erschütterung des Rückenmarks, besonders mit Blutergüssen in demselben, die sich anschliessende chronische Myelitis zu fürchten, analog der chronischen Encephalitis, welche wir bei Gelegenheit der Commotio und Contusio cerebri genauer beschrieben haben (s. § 13 und § 17). Dieses gilt besonders auch von jenen Fällen, welche zuerst Erichsen, dann Page u. A. unter dem Namen Railway-spine beschrieben haben. Wie der Name besagt, entstehen diese Erschütterungen des Rückenmarks bei Eisenbahnunfällen in Folge von Zusammenstoss zweier Züge und bei Entgleisungen (s. unten und S. 630).

Die Erscheinungen der Commotio medullae spinalis, besonders auch der Railway-spine, der sogenannten traumatischen Neurose (s. S. 630), bestehen anfangs in shockartigen Symptomen mit auffallenden Depressionserscheinungen. Dann tritt dauernde oder bei hochgradiger Erschütterung nur vorübergehende Besserung ein. Im weiteren Verlauf beobachtet man dann in den Fällen der letzten Art sehr mannigfache Störungen in Folge der chronischen Myelitis, besonders Reizerscheinungen und gewisse Ausfallssymptome, Schmerzen, vorzugsweise auch in den Muskeln, Aufregungszustände, Empfindlichkeit der Sinne, mangelhafte Energie der Bewegungen, Abnahme des Gedächtnisses, theils Anästhesieen, theils Hyperästhesieen u. s. w. Schliesslich kommt es zu Krämpfen und Lähmungen. Der Verlauf solcher Fälle von traumatischer Neurose ist sehr chronisch, die Aussicht auf Heilung ist äusserst gering. Die Regel ist, dass sich immer mehr ein chronisches Siechthum ausbildet. Stets ist zu bedenken, dass bei hochgradigerer Erschütterung des Rückenmarks gewöhnlich gleichzeitig auch eine Commotio cerebri stattgefunden hat und dass auch im Gehirn die entsprechenden Folgezustände sich immer mehr ausbilden. Ausser diesen sich allmählich verschlimmernden Fällen von Commotio medullae spinalis giebt es dann weiter Fälle, wo sofort schwere Lähmungen nach dem Unfall vorhanden sind. Nicht selten tritt sofort nach dem Trauma der Tod ein in Folge der Commotio medullae spinalis et cerebri.

Eisenbahn-Verletzungen.

Eisenbahn-Verletzungen. — Die schwersten und zahlreichsten Verletzungen beobachtet man bei einem Zusammenstosse zweier Eisenbahnzüge. Tardieu, Erichsen, Page, Vibert u. A. haben werthvolle Beobachtungen darüber mitgetheilt, besonders Vibert, welcher über 400 bei einem Eisenbahnunfall zu Charenton Verletzte berichtet hat. Die Insassen des am schnellsten fahrenden Zuges erleiden stets die schwersten und zahlreichsten Verletzungen. An den ohne äussere Verletzung sofort Gestorbenen findet man meist am Kopf und am oberen Theil des Körpers zahlreiche punktförmige Hämorrhagien, ähnlich wie bei Schädelbasisfracturen. Schwere Fracturen und Weichtheilverletzungen entstehen besonders an den unteren Extremitäten, wenn die betreffenden Personen sich nicht noch rechtzeitig durch Erheben von den Sitzen geschützt haben. Nicht selten sind Verletzungen der Lunge (Hämoptoë) durch Contusion oder Erschütterung des Thorax, ferner Verletzungen der Unterleibsorgane. Sehr häufig erleiden die Patienten tiefe Störungen des Allgemeinbefindens resp. des Centralnervensystems (Schlaflosigkeit, Kopfschmerzen, Gemüthsveränderung von theils aufgeregtem, theils melancholischem, depressivem Typus, Verdauungsstörungan, Abnahme des Gedächtnisses mit oder ohne tiefere Lücken (Worte, Zahlen), rasche geistige Ermüdung, grosse Empfindlichkeit gegen Reizmittel etc. (Alkohol, Tabak), maniakalische Zustände, subjective Gehörsempfindungen, Lichtscheu, Accommodationslähmung, Störungen des Geruchs und Geschmacks, Parästhesieen der sensiblen Nerven, Anästhesieen, besonders bei organischer Hirnläsion, Muskelzittern, motorische Schwäche, besonders in den Beinen, Lähmungen,

Circulations- und Respirationsstörungen, zunehmende Kachexie). Schliesslich entstehen zuweilen Krankheitsbilder, wie bei Dementia paralytica. Diesen ganzen nervösen Symptomencomplex fasst man zusammen unter dem Namen traumatische Neurose, welche besonders nach Erschütterungen des Gehirns und Rückenmarks auch nach relativ leichten Unfällen auftreten kann. Sind die Störungen nicht hochgradiger Natur, so werden solche Kranke oft als Simulanten verkannt. Die Acten der Schiedsgerichte wissen ganz besonders von solchen Fällen zu erzählen. In den schweren Fällen ist die Prognose solcher Gehirn- und Rückenmarkserschütterungen ungünstig, wenn nicht zwei bis drei Monate nach der Verletzung zunehmende Besserung eintritt, es kommt dann oft zu chronischer Erkrankung besonders der Gehirnrinde, seltener des Rückenmarks. Die bekannten Rückenmarkserscheinungen sind meist cerebraler Natur. Die englischen Aerzte haben die secundären Erkrankungen des Centralnervensystems nach Eisenbahn-Unfällen, wie oben erwähnt, als Railway-spine bezeichnet. —

Traumatische Neurose.

Traumatische Neurose. — Die sog. traumatische Neurose (Railway-spine der Engländer) entsteht z. B. nach Erschütterung des Gehirn und Rückenmarks in Folge von Sturz, bei Eisenbahn-Unfällen, nach heftigen Quetschungen, Stoss u. s. w., sie ist von besonderem klinischen Interesse. Derartige Kranke werden, wie schon erwähnt, allzu oft fälschlich für Simulanten gehalten. Der Verlauf ist etwa folgender. Im Anschluss an den Unfall beobachtet man oft shockartige Symptome mit auffallenden Depressionserscheinungen. Dann tritt allmählich dauernde oder nur vorübergehende Besserung ein. In den ungünstigsten Fällen beobachtet man im weiteren Verlauf sehr mannigfache Störungen, besonders Reizerscheinungen und gewisse Ausfallssymptome, z. B. Aufregungszustände, Schmerzen, Empfindlichkeit der Sinne, mangelhafte Energie der Bewegungen. Abnahme des Gedächtnisses, theils Anästhesieen, theils Hyperästhesieen, Krämpfe, Lähmungen u. s. w. Die Prognose einer ausgesprochen traumatischen Neurose ist oft sehr ungünstig, es entwickelt sich allzu leicht ein chronisches Siechthum. Die Behandlung der traumatischen Neurose ist im Wesentlichen Aufgabe des Neuropathologen. Mit Recht hat Albin Hoffmann darauf aufmerksam gemacht, dass die traumatische Neurose seit dem Unfall-Versicherungsgesetz auffallend häufiger geworden und dass dieselbe als wirkliche Krankheit bei vorher vollkommen gesunden Individuen viel seltener vorkommt, als man bis jetzt angenommen hat. Durch das Unfall-Versicherungsgesetz wird die Simulation, die traumatische Hysterie geradezu vermehrt. In der That handelt es sich in der Mehrzahl der Fälle um eine Psychose und Neurose, welcher eine materielle Veränderung im Centralnervensystem nicht zu Grunde liegt, d. h. um eine Hysterie, wie besonders Strümpell, Charcot und seine Schüler betont haben. Aber in einer geringen Anzahl von schweren Fällen sind in der That fortschreitende materielle Veränderungen in den nervösen Centralorganen in Folge der Erschütterung der letzteren durch den stattgefundenen Unfall vorhanden, wie auch Oppenheim u. A. neuerdings hervorgehoben hat. —

Compression des Rückenmarks.

2) Compression des Rückenmarks. — Die Compression des Rückenmarks in Folge von zunehmendem Bluterguss, bei Fracturen und Luxationen der Wirbelsäule haben wir bereits S. 613 ff. besprochen. Handelt es sich um eine ausschliessliche Compression des Rückenmarks durch einen Bluterguss und ist das Mark und der Knochen ausserdem nicht verletzt, dann sind gewöhnlich anfangs sofort nach dem Trauma keine Lähmungserscheinungen vorhanden, dieselben treten erst nach einiger Zeit auf, wenn der Bluterguss einen solchen Umfang angenommen hat, dass er einen wirklichen Druck auf das Rückenmark ausübt. Gewöhnlich beobachtet man dann Paraplegieen, deren Prognose aber durchaus günstig ist, wenn sie wirklich ausschliesslich durch Druck des Blutergusses bedingt sind. Nach Resorption des Blutergusses kann dann vollständige Heilung eintreten. Bezüglich der Symptomatologie bei Compression durch Fracturen und Luxationen der Wirbel verweise ich auf S. 613 ff.

Verletzung (Contusion) des Rückenmarks.

3) Verletzung (Contusion) des Rückenmarks. — Ist das Rückenmark durch ein Trauma direct an einer oder an mehreren Stellen verletzt,

dann sind sofort nach dem Unfall entsprechende Lähmungserscheinungen vorhanden, deren Prognose ungünstig ist, da wir gesehen haben, dass beim Menschen eine Regeneration des verletzten Rückenmarktheils mindestens zweifelhaft ist. In den hochgradigsten Fällen ist das Rückenmark vollständig zerrissen oder zu Brei zertrümmert. Die Symptomatologie und Behandlung der Rückenmarksverletzung haben wir bereits S. 613 und 617 ff beschrieben. Ich will nur noch erwähnen, dass König in einem Falle von chronischer traumatischer Myelitis mit Vortheil die Dehnung beider N. ischiadici ausgeführt hat.

Wunden des Rückenmarks.

Zum Schluss noch einige Bemerkungen über die Wunden des Rückenmarks, z. B. durch Stich mit dem Messer, Dolch oder Lanze. Der Stich dringt entweder zwischen den Wirbelbogen in das Rückenmark, oder seltener auch durch den Knochen hindurch. Am häufigsten sind die Stichverletzungen der Halswirbelsäule. Entsprechend der Verletzung des Rückenmarks beobachtet man entweder Paraplegieen, Hemiplegieen oder nur beschränkte Lähmung im Gebiete der durchtrennten Nervenfasern. Nach Stichverletzungen des Rückenmarks hat man ganz auffallende Heilungen beobachtet und es ist sehr wahrscheinlich, dass in solchen Fällen die Lähmungen mehr durch Quetschung und Compression des Marks durch Bluterguss bedingt war, und dass es sich nicht um Durchtrennungen einer grösseren Anzahl von Nervenfasern gehandelt hat. Sind nur wenig Fasern durch den Stich durchschnitten, dann kann die gestörte Leitung durch collaterale intacte Bahnen übernommen werden. Brown-Séquard, Lotzbeck u. A. beobachteten Stiche in die Nackengegend mit sofortiger Lähmung aller vier Extremitäten, innerhalb mehrerer Wochen verschwanden die Lähmungen zum grossen Theil wieder. H. Fischer und Prestat haben nach Stichverletzung der Rückengegend zwischen dem 6. und 7. resp. zwischen dem 10. und 11. Brustwirbel mit Lähmung der unteren Extremität und Blasenlähmung relativ rasch vollständige Heilung gesehen.

Der Tod erfolgt theils durch Verletzung lebenswichtiger Theile, besonders im oberen Halsmark, theils durch eiterige Meningitis in Folge von Mikroben-Infection des Wirbelcanals und seines Inhaltes. Im späteren Verlauf spielt auch hier die secundäre, ascendirende und descendirende Neuritis resp. Myelitis eine grosse Rolle, und kann auch hierdurch der Tod eintreten, sobald lebenswichtige Theile der Centralorgane, besonders die Medulla oblongata von dieser Neuritis ascendens ergriffen werden.

Für die Diagnose einer in das Rückenmark penetrirenden Wunde ist besonders wichtig der Ausfluss von Liquor cerebro-spinalis, das sofortige Auftreten von Lähmung und die Lage der Wunde. Die Sondirung solcher Wunden ist möglichst zu unterlassen, jedenfalls dürfen nur streng aseptische Sonden benutzt werden, damit nicht durch Uebertragung von Mikroben Entzündung und Eiterung des Wirbelcanals und seines Inhaltes entstehen.

Die Behandlung der Wunden des Rückenmarks ist nach allgemeinen, streng aseptischen Grundsätzen auszuführen. Die vorhandene Wunde wird sorgfältig desinficirt, Stichwunden sind daher entsprechend zu erweitern, etwaige Fremdkörper zu entfernen u. s. w. Die äussere Wunde wird man drainiren und durch Naht schliessen oder offen lassen und mit Jodoform- und Sublimatgaze tamponiren. Die Behandlung der etwa vorhandenen

Lähmungen ist eine symptomatische (s. S. 617 ff, Fracturen der Wirbelsäule mit Verletzung des Rückenmarks). —

Bezüglich der Erkrankungen des Rückenmarks muss ich auf die Lehrbücher der inneren Medicin verweisen, ganz besonders auch auf die neuropathologischen Werke von Leyden und Erb. —

§ 144. *Verkrümmungen der Wirbelsäule.* Die Verkrümmungen der Wirbelsäule. — Für die Aetiologie der Wirbelsäule-Verkrümmungen ist es von grösster Wichtigkeit, die physiologische Mechanik der Wirbelsäule entsprechend zu berücksichtigen, deren Kenntniss besonders durch die Gebrüder Weber, H. Meyer und W. Henke gefördert worden ist. Wir haben dieselbe bereits oben S. 600 ff kurz besprochen.

Beim Neugeborenen ist bekanntlich die Wirbelsäule noch nicht gekrümmt, sondern gradlinig. Allmählich, wenn das Kind anfängt zu sitzen, biegt sich die Wirbelsäule ziemlich gleichmässig in Folge der Belastung nach hinten. Im weiteren Verlaufe entsteht dann in Folge der Belastung und des Muskelzugs beim Gehen und Stehen die physiologische Krümmung der Wirbelsäule. In Folge der beim Stehen und Gehen veränderten Beckenneigung bildet sich zunächst die Krümmung der Lendenwirbelsäule nach vorne aus, es entsteht eine Lordose der Lendenwirbelsäule. Um das Gleichgewicht herzustellen, muss sich die Brustwirbelsäule compensatorisch in umgekehrter Richtung nach hinten ausbiegen und die Halswirbelsäule wieder entgegengesetzt nach vorne. In Folge dieser normalen S-förmigen Krümmung ist die Wirbelsäule viel elastischer und beweglicher, als wenn sie gradlinig wäre. Auch die abnormen (pathologischen) Verkrümmungen der Wirbelsäule entstehen in erster Linie in Folge der Belastung der Wirbelsäule. Begünstigt wird die Entstehung solcher Verkrümmungen besonders durch Verletzungen und pathologische Processe der Wirbel, durch Entzündungen, durch abnorme (rhachitische) Weichheit der Knochen, durch abnorme Wachsthumsvorgänge in den Knochen, durch eine schwache Musculatur u. s. w. Die physiologische Krümmung der Wirbelsäule spielt bei der Entstehung der Scoliose eine sehr wichtige Rolle (Schultheß).

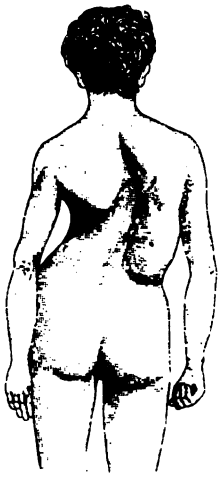

Fig. 323. Rechtsseitige Scoliose der Brust-Wirbelsäule.

Man unterscheidet folgende pathologische Verkrümmungen der Wirbelsäule: 1) die Kyphose (Verkrümmung nach hinten, Flexionscontractur); 2) die Lordose (Verkrümmung nach vorne, Streckungscontractur) und 3) die Scoliose (seitliche Verbiegung). Diese Verkrümmungen treten theils isolirt, theils combinirt auf. Sie sind nur sehr selten angeboren, bei weitem am häufigsten sind sie erworben, theils in Folge der Belastung, theils durch Verletzungen und pathologische Processe der verschiedensten Art. Die eigentlichen Belastungs-Verbiegungen sind in ätiologischer Beziehung von den Knickungen, z. B. in Folge von Fracturen oder Erkrankungen der Wirbel mit entsprechenden Defecten u. s. w., zu trennen. In therapeutischer Hinsicht sind alle mobilen Verkrümmungen günstiger, als die bereits fixirten oder stationären Deformitäten. —

§ 145. *Die Scoliose.*

Die Scoliose. — Unter Scoliose (Fig. 323—325) (von *σκολιόω*, krümmen, biegen) versteht man eine seitliche Verbiegung und Verkrümmung der Wirbelsäule. Selten ist die ganze Wirbelsäule verkrümmt (Totalscoliose), sondern meist nur ein Theil derselben, besonders die Brust- und Lendenwirbelsäule. Die Convexität der Krümmung ist bald nach rechts, bald nach links gerichtet.

Bei der Scoliose ist mit der Seitwärtsbiegung der Wirbelsäule auch stets eine Rotation derselben verbunden (s. Fig. 324 und 325). Wir sahen oben S. 601, dass auch bei der normalen Abduction der Wirbelsäule stets eine Drehung derselben um die Längsaxe stattfindet. Diese Torsion der Wirbelsäule nimmt bei der Scoliose immer mehr zu, weil unter dem Einfluss der Belastung die dickeren Wirbelkörper immer mehr in die mehr Raum darbietende Convexität und die dünnen Wirbelbogen in die Concavität der seitlich verbogenen Wirbelsäule hineingedrückt werden, um so mehr, je schlaffer und dehnbarer der Bandapparat der Wirbelsäule, besonders das Lig. longitudinale anterius ist.

Vorkommen der Scoliose.

Das Vorkommen der Scoliose ist sehr häufig, besonders bei Mädchen in der späteren Wachsthumsperiode. Am häufigsten ist die rechtsseitige Scoliose der Brustwirbelsäule (Dorsalscoliose), vielleicht deshalb, weil die Brustwirbelsäule auch unter normalen Verhältnissen in allerdings nur sehr geringem Grade nach rechts verbogen ist. Diese physiologische rechtsseitige Verbiegung der Brustwirbelsäule ist wahrscheinlich bedingt durch die vorwiegende Thätigkeit der Musculatur der rechten Schulter und des rechten Armes und durch den linkseitigen Verlauf der Aorta (Sabatier, Bouvier). Aber ich muss Adams, Lorenz u. A. beistimmen, dass das Vorkommen dieser rechtsseitigen „physiologischen" Dorsalscoliose, welche etwa im 7. Lebensjahre auftritt, durchaus nicht so regelmässig beobachtet wird.

Ausser der rechtsseitigen Dorsalscoliose ist sodann auch die primäre linksseitige Lumbalscoliose ziemlich häufig.

Fig. 324. Rechtsseitige Dorsal-Scoliose.

Fig. 325. Sehr hochgradige linksseitige Lumbo-Dorsal-Scoliose mit starker Rotation der Wirbelsäule (Sammlung des patholog. Instituts zu Leipzig).

Werden kleine rhachitische Kinder im Alter von 1—3 Jahren scoliotisch, dann entsteht am häufigsten eine linksconvexe gleichmässige Totalscoliose der ganzen Wirbelsäule.

Entstehung und Ursachen der Scoliose.

Entstehung und Ursachen der Scoliose. — Je nach der Ursache der Scoliose lassen sich folgende Arten derselben unterscheiden: die angeborene Scoliose, die rhachitische Scoliose im frühesten Kindesalter, die habituelle, die statische, die traumatische und die pathologische Scoliose in Folge von Krankheiten der Wirbelsäule und des Thorax (Narbenschrumpfungen, Lähmungen, Erkrankungen der Wirbel, Empyem u. s. w.).

Am wichtigsten und häufigsten ist die habituelle, statische, rhachitische und die sog. pathologische Scoliose.

Angeborene Scoliose.

1. Die angeborene Scoliose ist sehr selten, man beobachtet sie als angeborenen Formfehler, als eigentliche Missbildung der Wirbelsäule.

Rhachitische Scoliose.

2. Die rhachitische Scoliose tritt besonders auf bei rhachitischen Kindern im Alter von $1^1/_2$—4 Jahren, sie ist, wie gesagt, meist eine linksseitige Totalscoliose und oft mit geringer Knickung (Flexionscontractur) der Wirbelsäule (Kyphose) verbunden. Die Ursachen dieser frühzeitigen rhachitischen Scoliose oder Kypho-Scoliose bestehen nicht allein in der Weichheit der rhachitischen Knochen und in der geringeren Widerstandsfähigkeit der Bänder, Zwischenwirbelscheiben und der schwachen Muskeln, sondern ganz besonders in der Belastung der Wirbelsäule wie bei der habituellen Scoliose im späteren jugendlichen Alter. Die rhachitischen Kinder sitzen zu viel, werden zu viel herumgetragen. Warum ist diese rhachitische Scoliose der kleinen Kinder so häufig linksseitig? Um diese Thatsache zu erklären, hat man besonders daran erinnert, dass die Kinder vorzugsweise auf dem linken Arm der Kindermädchen getragen werden, sodass ihre Wirbelsäule anhaltend links-convex gebogen ist.

Die Prognose dieser frühzeitigen rhachitischen Scoliose ist durchaus günstig, wenn man sobald als möglich die Rhachitis zweckmässig behandelt (s. Allg. Chir. 2. Aufl. § 108) und die Kinder auf fester Matratze liegen lässt. Solche Kinder sollen so wenig als möglich sitzen und nicht viel herumgetragen werden. Eventuell sind stützende Corsets und Apparate zu tragen (s. S. 643 ff.). Von vorzüglicher Wirkung sind auch hier, wie bei der habituellen Scoliose in der späteren Wachsthumsperiode Massage und Bäder.

Auch bei der eigentlichen (habituellen) Scoliose im Jünglingsalter spielt die Rhachitis eine wichtige Rolle, ähnlich wie bei der Entstehung des Genu valgum (Mikulicz, Kirmisson). —

Pathologische Scoliose.

3. Mit der Bezeichnung pathologischer Scoliose fassen wir alle jene Fälle zusammen, welche durch Erkrankungen der Wirbelsäule und des Thorax bedingt sind. Die Scoliose nach Entzündungen (Caries) der Wirbel und der Bandscheiben ist fast stets mit Kyphose verbunden und die letztere ist das Wesentliche der Deformität (Kypho-Scoliose). Hierher gehören ferner die Scoliosen nach Spondylitis deformans, z. B. der Lendenwirbelsäule, nach narbigen Schrumpfungen der Rückenmusculatur, z. B. nach Verbrennungen, nach phlegmonösen Processen (cicatricielle Scoliose), nach cariösen Processen mit Defectbildungen an den Rippen und am Sternum, ferner nach langdauernden Empyemen, bei welchen sich der Thorax in Folge der Narbenschrumpfung nach der ge-

sunden Seite ausbiegt. Ferner sind hier zu erwähnen die secundären Scoliosen der Halswirbelsäule bei Caput obstipum in Folge ungleichmässigen Wachsthums der Wirbel, ferner die Scoliosen nach Lähmungen, z. B. nach einseitiger Lähmung der Schulter- und Rückenmusculatur. Zum Theil handelt es sich bei der Scoliose im Verlaufe von Lähmungen um trophoneurotische Störungen im Bereich der Wirbelsäule resp. des Knochensystems (Morvan).

Alle diese pathologischen Scoliosen sind zum grossen Theil gering und oft nur vorübergehend. Bleiben sie bestehen, so erfolgt ihre Fixation relativ spät.

Die Behandlung der pathologischen Scoliosen richtet sich vor Allem gegen die Ursache. Bei narbigen Scoliosen wird man eventuell die Narben durchschneiden und den Defect durch einen gestielten Lappen aus der nächsten Umgebung decken. In geeigneten Fällen ist die Anwendung permanenter Extension anzurathen u. s. w. Die Scoliose selbst wird im Uebrigen in derselben Weise behandelt, wie wir es für die habituelle Scoliose S. 640 ff. ausführlich schildern werden. —

Traumatische Scoliose.

4. Die traumatischen Scoliosen nach deform geheilten Wirbelfracturen und nach nicht reponirten Luxationen oder Subluxationen der Wirbelsäule sind sehr selten. Nach Fracturen entstehen übrigens häufiger kyphotische Knickungen der Wirbelsäule, also Verkrümmungen der letzteren in der Sagittalebene (s. auch Fracturen und Luxationen der Wirbelsäule). —

Statische Scoliose.

5. Die statische Scoliose entsteht durch ungleiche Länge und durch sonstige Functionsstörungen der unteren Extremitäten. Die Hauptursache derselben ist der Schiefstand des Beckens in Folge Verkürzung eines Beines, z. B. bei Contracturen der Hüfte, des Kniegelenks, bei primären Deformitäten des Beckens u. s. w. Vorübergehende Scoliosen beobachtet man zuweilen bei acuter rheumatischer Muskelentzündung (Lumbago), weil der Kranke instinctiv seine Wirbelsäule resp. sein Becken nach der gesunden Seite krümmt, um die entzündeten Muskeln zu entspannen. Aus demselben Grunde entsteht die meist geringe und ebenfalls nur vorübergehende Scoliose bei Ischias (Nicoladoni), auch hier wollen die Kranken durch die Verbiegung der Wirbelsäule resp. durch die Schiefstellung des Beckens die entzündlich geschwollene Nervenscheide des N. ischiadicus entlasten. Die Entstehung der statischen Scoliosen ist aus Fig. 326 leicht verständlich. Stellt sich das Becken schief, wird die quere Beckenaxe *a b c* nach der einen oder anderen Seite geneigt, dann muss sich die Lendenwirbelsäule nach der tieferstehenden Beckenseite ausbiegen, um

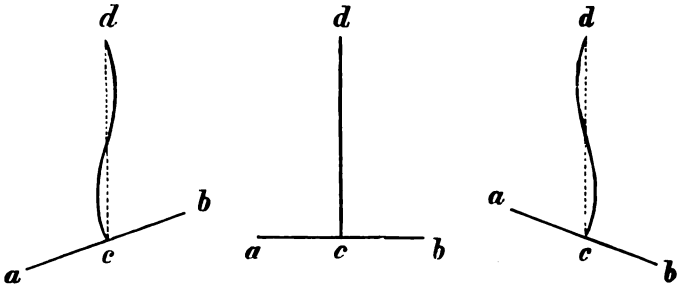

Fig. 326. Entstehung der statischen Scoliose.

das Gleichgewicht des Rumpfes zu erhalten. Aus dem letzteren Grunde muss sich die Brustwirbelsäule nach der entgegengesetzten Seite und die Halswirbelsäule wieder wie die Lendenwirbelsäule seitlich ausbiegen. Auf diese Weise können ganz beträchtliche Scoliosen entstehen, welche sich aber gewöhnlich sehr spät erst durch secundäre Deformität der Knochen fixirt, ganz besonders wenn die Scoliose nach beendigtem Knochenwachsthum auftritt.

Die Prognose dieser statischen Scoliose ist durchaus günstig, sie lässt sich leicht verhüten und beseitigen, wenn man den Schiefstand des Beckens beseitigt, z. B. durch eine untergelegte erhöhte Sohle unter den Schuh der verkürzten unteren Extremität, oder wenn man etwaige Contracturen des Knie- und Hüftgelenks aufhebt u. s. w. —

Die habituelle Scoliose.

6. Die wichtigste und bei weitem häufigste Form der Scoliose ist die habituelle Scoliose, deren Wesen, kurz gesagt, als Belastungsdeformität der Wirbelsäule aufzufassen ist. Man beobachtet sie besonders bei muskelschwachen chlorotischen Mädchen im Alter von 8—10—16 Jahren, welche in ihrem frühesten Kindesalter häufig Rhachitis überstanden haben. Die Entstehung dieser Scoliose ist ähnlich wie die des Genu valgum zu erklären (Mikulicz, Kirmisson).

Entstehung der habituellen Scoliose.

Bezüglich der Entstehung der habituellen Scoliose hat man früher die verschiedensten Theorieen aufgestellt. Besonders hat die myogene Entstehung der habituellen Scoliose eine Zeit lang in Ansehen bestanden, indem man fälschlich glaubte, dass es sich um eine primäre Muskelcontractur handelte. In Folge dieser unrichtigen Anschauung hat man die angeblich primär contrahirten Muskeln und Sehnen auf der concaven Seite der Scoliose durchschnitten, ohne dadurch natürlich das Leiden zu bessern. Nach Stromeyer sollte die einseitige stärkere Thätigkeit des M. serratus anticus major bei der Athmung von wesentlicher Bedeutung für die Entstehung der rechtsseitigen Dorsalscoliose sein. v. Lesser betonte die ungleiche Action der beiden Zwerchfellhälften und suchte durch einseitige Durchschneidung des N. phrenicus bei Thieren experimentell scoliotische Verkrümmungen der Wirbelsäule zu erzielen. Hueter glaubte in einem ungleichen Wachsthumsdruck der Rippen das Wesen der habituellen Scoliose gefunden zu haben. Dass durch alle diese Ursachen gelegentlich Scoliose entstehen kann, soll durchaus nicht bestritten werden, aber die Hauptursache der habituellen Scoliose beruht auf ganz anderen Verhältnissen, wir fassen dieselbe mit v. Volkmann, Roser u. A. als primäre Belastungsdeformität auf.

Wie bei der statischen Scoliose, so ist es auch bei der habituellen Scoliose sehr wahrscheinlich vor Allem die Schiefstellung des Beckens, welche zu einer seitlichen Abweichung der Wirbelsäule von ihrer senkrechten Längsaxse führt (s. Fig. 326). Diese Schiefstellung des Beckens tritt ein, weil die betreffenden Kinder besonders in der Schule beim Schreiben schief sitzten. Unsere gewöhnlichen Schulbänke sind so unzweckmässig als möglich. Häufig ist die dauernde Schiefstellung des Beckens mit entsprechender Verbiegung der Wirbelsäule eine Folge bestimmter Berufsarten, sodass die Scoliose hier als eine exquisite Berufskrankheit aufzufassen ist, wie z. B. bei Violinspielern, bei Leuten, die einseitig Lasten tragen, bei Schmieden, Schneidern, Schustern u. s. w. Unter allen diesen Verhältnissen wird die Wirbelsäule in Folge der Schiefstellung des Beckens, in Folge der schiefen Haltung so weit zur Seite gebogen und rotirt, bis Knochenhemmung eintritt. Wenn es richtig ist, dass die Schiefstellung des Beckens auch bei der habituellen Scoliose die Hauptursache ist, dann handelt es sich im Beginn der Scoliose vor Allem um eine primäre Lendenscoliose, wie es auch von den verschiedensten Autoren behauptet worden ist. Erst später wird dann die Scoliose der Brustwirbelsäule immer deutlicher. In Folge der andauernden ungleichen Belastung der Wirbelsäule kommt es sodann allmählich zu einem asymmetrischen Wachsthum der Wirbelkörper und des ganzen Thorax und durch diese Deformität der Knochen der Wirbelsäule und des Thorax wird die Scoliose dann dauernd, die Wirbelsäule wird in ihrer abnormen Stellung fixirt.

Begünstigt wird die Entstehung der Scoliose durch schwache Muskeln, durch nachgiebigen Bandapparat, durch noch bestehende oder abgelaufene Rhachitis, durch Chlorose, Anämie u. s. w.

Anatomische Veränderungen bei der habituellen Scoliose.

Die anatomischen Veränderungen einer seit längerer Zeit bestehenden Scoliose sind folgende. In Folge der ungleichen Belastung der seitlich und um ihre senkrechte Axe gedrehten Wirbel ist das Wachsthum der letzteren ungleich, die Form der scoliotischen Wirbel ist auffallend verändert, sie sind nach der concaven Seite der Scoliose hin abgeschrägt, also keilförmig (Fig. 327), weil hier in Folge der stärkeren Belastung das Knochenwachsthum gehemmt wird, während dasselbe auf der entlasteten convexen Seite in beschleunigter Weise stattfindet. Diese Atrophie des concavseitigen Wirbeltheils ist nach Lorenz nicht nur an den Wirbelkörpern, sondern auch an den Bogenwurzeln und den Gelenkfortsätzen messbar vorhanden. Aber die Wirbel sind nicht nur in Folge der Druckatrophie der concavseitigen Wirbelkörperhälfte und des Bogens keilförmig, abgeschrägt, sondern auch eigenthümlich schief, gleichsam um ihre verticale Axe gedreht (Fig. 328). Diese Torsion des wachsenden scoliotischen Wirbels, seine gebogene Form, ist im Wesentlichen bedingt durch das eben erwähnte ungleiche Wachsthum der Bogenepiphysen (Lorenz, Nicoladoni). Auch die Knochenfaserung der scoliotischen Wirbel ist dem entsprechend nicht, wie normal, vertical, sondern schief und bogenförmig (v. Volkmann, Lorenz). Das Wirbelloch ist in Folge des ungleichen Knochenwachsthums der Bogenepiphysen natürlich ebenfalls verändert, der Umfang desselben ist auf der atrophischen, nach der Concavität der Scoliose gerichteten Seite des Wirbels kleiner (Fig. 328). Die Dornfortsätze der Wirbel sind bald nach der concaven, bald auch nach der convexen Seite verbogen.

Fig. 327. Zwei keilförmig abgeschrägte scoliotische Wirbel.

Durch die beschriebene Deformität der Wirbel, nicht durch die Bänder und Muskeln, wird die Scoliose zunehmend in ihrer abnormen Stellung fixirt, und sind diese Formveränderungen der Wirbel vorhanden, dann ist eine vollständige Heilung der Scoliose nicht mehr möglich, man kann dann nur noch verhindern, dass sich die Deformität verschlimmert. Hieraus folgt, dass die Scoliose so frühzeitig als möglich mit aller Energie behandelt werden muss.

Fig. 328. Schiefheit (Torsion) der Wirbel bei Scoliose.

Ausser den Deformitäten an den Wirbeln treten sodann weitere Formveränderungen am ganzen Thorax und besonders an den Rippen auf. Die Form und Lage der Rippen ist in typischer Weise verändert. Die Rippen sind auf der convexen Seite der Scoliose in ihrer hinteren Krümmung stärker gebogen, geknickt, sodass dadurch der sog. hintere Rippenbuckel auf der convexen Seite der Scoliose entsteht (Fig. 329 *A*). Ferner stehen die Rippen der convexen Seite weiter von einander ab, während sie auf der concaven Seite zusammengedrückt sind. Auf der concaven Seite ist der Thorax seitlich und hinten eingesunken, dagegen liegt hier an der vorderen Brustseite schräg gegenüber dem hinteren Rippenbuckel der convexen Seite der vordere Rippenbuckel der concaven Seite (Fig. 329 *B*). Wie aus Fig. 329 hervorgeht, ist der scoliotische Thorax auffallend schief, die Capacität der convexseitigen Thoraxhälfte ist in allen Durchmessern verkleinert und das Volumen der concavseitigen vergrössert, mit Ausnahme des auch hier verkleinerten Höhendurchmessers. Das Sternum ist nach der entgegengesetzten Seite verschoben, also z. B. bei rechtsseitiger Dorsalscoliose nach links, wie ebenfalls aus Fig. 329 hervorgeht. Dieser De-

Fig. 329. Schiefheit des Thorax bei (rechtsseitiger) Scoliose.

formität des Thorax müssen sich die Brustorgane, Lunge, Herz und grosse Gefässe, in ihrer Lage mehr oder weniger entsprechend anpassen, und es ist begreiflich, dass bei hochgradigen Scoliosen Functionsstörungen der Respiration und der Herzthätigkeit vorhanden sein müssen.

Das Becken ist bei länger bestehender hochgradiger Scoliose ebenfalls schief, asymmetrisch, und zwar wesentlich in Folge der Deformirung des Kreuzbeins. Die Schiefheit des Beckens ist entgegengesetzt wie die des Thorax, sodass also z. B. bei rechtsconvexer Dorsalscoliose der linke Diagonaldurchmesser des Beckens verlängert ist.

Wir betonten bereits oben, dass bei jeder hochgradigen Scoliose der Brustwirbelsäule Lenden- und Halswirbelsäule nach der entgegengesetzten Seite verbogen sind, um das Gleichgewicht des Rumpfes herzustellen.

An den Bändern und Muskeln der Wirbelsäule sind nur secundäre Veränderungen vorhanden. Die Bänder und Muskeln sind auf der convexen Seite gedehnt und auf der concaven verkürzt, contrahirt. Die Muskeln sind auf beiden Seiten bei jeder hochgradigen, länger bestehenden Scoliose entsprechend atrophisch und mehr oder weniger in Folge ihrer Unthätigkeit fettig entartet, ganz besonders bei fixirten Scoliosen.

Symptome und Verlauf der Scoliose.

Die Symptomatologie, der Verlauf der Scoliose lässt sich in drei Stadien resp. Grade eintheilen: 1) Schiefe Haltung ohne auffallende Deformität; 2) beginnende Torsion der Wirbel und Bildung der Rippenbuckel; 3) Fixation der Scoliose.

Die Scoliose entwickelt sich sehr allmählich. Nehmen wir als Beispiel einen typischen Fall von habitueller Scoliose bei einem jungen, muskelschwachen, chlorotischen Mädchen von etwa 8—10—12 Jahren an. Das erste Symptom, welches uns bei solchen Kindern auffällt, ist z. B. bei rechtsconvexer Dorsalscoliose das Höherstehen der (rechten) Schulter, das Vorspringen des (rechten) Schulterblattes. Ferner ist die eine (linke) Hüfte etwas prominent und der (linke) Taillenausschnitt etwas vertieft. Der Schiefstand der Hüften ist besonders bei primärer Lendenscoliose sehr frühzeitig vorhanden. In der ersten Zeit kann man die Deformität leicht ausgleichen, wenn man das Kind an den Achseln in die Höhe hebt.

Im weiteren Verlaufe der Scoliose bildet sich dann die Deformität der Wirbelsäule und des Thorax immer mehr aus. Halten wir fest an dem Beispiel der häufigsten Form der Scoliose, der rechtsseitigen Dorsalscoliose, so zeigt sich nun immer mehr die Abweichung der Proc. spinosi nach rechts und vor Allem beginnt der hintere Rippenbuckel auf der convexen Seite immer deutlicher zu werden. Hinten und seitlich ist die linke (concave) Thoraxhälfte deutlich abgeflacht, vertieft, das Sternum ist nach links verschoben, die rechte Scapula steht höher und mehr vor. An der Lenden- und Halswirbelsäule werden die compensirenden Gegenkrümmungen deutlicher sichtbar. In Folge der linksseitigen Lendenkrümmung ist nun die rechte Taille vertieft und die rechte Hüfte tritt mehr hervor, während über der linken (convexen) Seite der Lendenwirbelsäule eine entsprechende Vorwölbung sicht- und fühlbar ist. Jede Scoliose, welche so weit gediehen ist, dass der vordere und hintere Rippenbuckel deutlich sichtbar ist, lässt sich durch irgend eine Behandlung nicht mehr beseitigen. Suspendirt man solche Kinder, dann gleicht sich wohl die Scoliose der Wirbelsäule zum Theil aus, aber der vordere und hintere Rippenbuckel und die Verschiebung des Sternums bleiben mehr oder weniger bestehen.

Gewöhnlich bildet sich die Deformität sehr langsam zunehmend aus.

zuweilen aber ist der Verlauf bei rasch wachsenden Mädchen ein verhältnissmässig sehr schneller, sodass schon in wenigen Monaten hochgradige Verkrümmungen entstehen, wenn nicht eine energische und zweckmässige Behandlung frühzeitig genug stattfindet.

In den späteren Stadien wird die Scoliose in Folge der oben beschriebenen zunehmenden Deformität der Wirbel und des Thorax fixirt, d. h. die Scoliose ist stationär geworden (s. Fig. 323—325). Diese Fixation, dieses Stationärwerden der Scoliose kann in jedem Stadium der Scoliose erfolgen, daher beobachtet man bald leichte, bald schwere Grade der Scoliose.

Die Brustorgane adaptiren sich zwar zuweilen sehr auffallend der vorhandenen Deformität des Thorax, ohne dass besondere Störungen auftreten, aber bei höheren Graden der Scoliose kommt es ausnahmslos zu entsprechenden Athmungsbeschwerden und Circulationsstörungen. Nach Bouvier sind Herzfehler und Apoplexieen die häufigsten Todesursachen bei Scoliotischen. Besondere Schmerzen können entstehen durch Druck auf die Nervenwurzeln und vor Allem auf die Intercostalnerven der concaven Thoraxhälfte. In Folge der Beckenenge kann bei scoliotischen Frauen der Geburtsact mehr oder weniger behindert sein.

Der Oesophagus macht die Krümmungen der Wirbelsäule nach v. Hacker nie vollständig mit. Bei hochgradiger Scoliose kann aber der Oesophagus mehr oder weniger sich abbiegen oder abknicken. Der Schlingact wird durch diese Abknickung der Speiseröhre nicht behindert, wohl aber kann nach v. Hacker die Einführung starrer Schlundsonden auf ein unüberwindliches Hinderniss stossen.

Prognose der Scoliose.

Die Prognose der Scoliose haben wir bereits zur Genüge angedeutet. Je frühzeitiger eine zweckmässige Behandlung stattfindet und je besser der Ernährungszustand, um so günstiger ist die Prognose. Im ersten Stadium, im Beginn der Scoliose, ist vollständige Heilung möglich, so lange sich noch die vorhandene Deformität durch Suspension gänzlich ausgleicht. Im zweiten Stadium, wenn bereits der vordere und hintere Rippenbuckel vorhanden ist, muss man zufrieden sein, wenn man durch die Behandlung einen Stillstand erreicht und Verschlimmerung verhütet wird. Ist die Scoliose fixirt und hochgradiger, dann ist die Behandlung machtlos, man kann dann die Zunahme derselben nur verhindern oder verlangsamen.

Diagnose der Scoliose.

Eine frühzeitige Diagnose ist von der grössten Wichtigkeit. Leider zu oft kommen die Kranken zu spät in zweckmässige Behandlung. Es ist zu beklagen, dass die beginnende Scoliose von vielen Hausärzten zu wenig beachtet wird, dass Eltern und Patienten häufig damit beruhigt werden, „dass sich das Leiden schon verwachsen werde“. Die Diagnose soll in jedem Falle so sorgfältig als möglich gestellt werden, durch Inspection, Palpation und Messung soll man sich an dem genügend entkleideten Kranken eine genaue Vorstellung über den Grad der Scoliose machen, durch Aufheben des Patienten an den Achseln, durch Suspension in Sayre's Apparat, durch Druck auf die convexe Seite der Scoliose soll man festzustellen suchen, ob und in wie weit die Deformität sich ausgleicht. Stets soll man den Stand des Beckens beachten und untersuchen, ob die Länge der unteren Extremitäten gleich ist. Der Grad der Scoliose ergiebt sich aus der seit-

lichen Abweichung der Wirbelsäule, aus der Höhe des hinteren Rippenbuckels, überhaupt aus der Deformität des Thorax. Die Abweichung der Dornfortsätze der Wirbel lässt sich weniger verwerthen, sie täuscht gar zu oft. Um die seitliche Abweichung der Wirbelsäule bei Scoliose zu messen, ist der Pendelstab nach HEINEKE sehr zweckmässig. Um das Becken wird ein Gurt mit einer dreiseitigen Metallplatte geschnallt, die Spitze der letzteren liegt genau über der Rima ani. An der Metallplatte befindet sich eine Gummischnur, welche zum 7. Halswirbel geführt wird. Vor der Anlegung des Apparates werden die Dornfortsätze durch Bleistift markirt. Um die Abweichung der Wirbelsäule von der Mittellinie zu messen, bedient man sich eines Pendelstabes, welcher an einem senkrecht von der Gurtplatte abgehenden Stab befestigt wird, in Centimeter eingetheilt ist und bis zum Kopfe reicht.

Zur genaueren Messung hat man zum Theil sehr complicirte Apparate erfunden; ich erwähne nur den BÜHRING'schen Apparat, den Thoracograph von SCHENK, das sehr zweckmässige Scoliosometer von MIKULICZ und den Mess- und Zeichnungsapparat von SCHULTHESS. Diese Apparate finden sich genauer beschrieben, in den Handbüchern der allgemeinen und speciellen orthopädischen Chirurgie von A. SCHREIBER, HOFFA u. A., auf welche ich hiermit verweise.

Am einfachsten veranschaulicht man sich die Deformität des Thorax durch Umlegen eines biegsamen Bleistabes und Aufzeichnen desselben auf Papier. Ebenso kann man denselben zur Bestimmung der seitlichen Abweichung der Scoliose benutzen.

Behandlung der Scoliose, besonders der sog. habituellen Scoliose.

Behandlung der Scoliose, besonders der sog. habituellen Scoliose. — Von der grössten Wichtigkeit ist zunächst die Prophylaxe durch Sorge für zweckmässige Ernährung und gute Luft, durch Kräftigung der Constitution und besonders der Muskeln durch Massage, Turnen, Schwimmen u. s. w. Muskelschwache, zu Scoliose geneigte Kinder sollen zweckmässige Schulbänke benutzen, es soll streng darauf gesehen werden, dass sie sich beim Sitzen gerade halten und dass sie nicht zu andauernd sitzen. Solche zu Scoliose disponirte Kinder sollen täglich z. B. eine Stunde oder länger auf einer festen Matratze in horizontaler Lage sich ausruhen. FAHRNER, KUNZE und ERISMANN, STAFFEL, LORENZ u. A. haben zweckmässige Schulbänke angegeben. An den letzteren soll der Höhenabstand der Sitz- und Tischplatte der Grösse des Kindes entsprechen, also stellbar sein, derselbe soll bei Knaben etwa $^1/_8$, bei Mädchen $^1/_7$ der Grösse betragen. An der Bank soll sich eine nach hinten geschweifte Lehne befinden. Die sog. Geradehalter, durch welche die Schultern nach hinten gezogen werden, nützen wenig, ja sie schaden zum Theil, weil dadurch die physiologische Kyphose der Wirbelsäule aufgehoben und die Seitwärtsbewegung und Rotation der Wirbelsäule begünstigt wird. Die physiologische Kyphose der Wirbelsäule verhindert bis zu einem gewissen Grade die Entstehung der Scoliose (SAYRE).

Die eigentliche Behandlung der Scoliose soll so frühzeitig als nur möglich begonnen werden, dieselbe besteht in einer dem speciellen Falle angepassten orthopädischen Behandlung und sodann auch hier vor Allem in einer roborirenden Allgemeinbehandlung (gute Nahrung,

Turnen, Schwimmen, Sool- und Seebäder u. s. w.). Was die letztere betrifft, so lege ich grossen Werth auf die Darreichung einer kalkreichen Kost in der Form von Hülsenfrüchten, Grahambrod, Kalkwasser, kohlensaurem und phosphorsaurem Kalk in Pulverform, wie bei der Rhachitis. Von der grössten Wichtigkeit ist die Kräftigung besonders der Rückenmusculatur durch Massage, welche Landerer mit Recht auf das Wärmste empfohlen hat. Die Kranken müssen fleissig turnen, besonders am Reck, an der Streckschaukel, welche in jeder Wohnung leicht anzubringen ist. Vorzüglich wirkt die schwedische Heilgymnastik mit ihren Widerstandsbewegungen; dasselbe gilt von der Zimmergymnastik in der von Schreber beschriebenen Weise. Sehr zweckmässig sind alle jene Uebungen, durch welche die vorhandene Scoliose in die gegentheilige Seitwärtsbewegung umgekrümmt wird (sog. Selbstredressement). Man lässt die Kinder bei rechts-convexer Dorsalscoliose mit fest eingestemmtem rechten Arm sich möglichst nach der rechten Seite biegen und dann tief athmen, indem der linke Arm über den Kopf gelegt wird (Schildbach). Durch Druck auf die convexe Thoraxseite verstärkt man die Wirkung. Mit Vorliebe wende ich seitliche Suspension an, welche auch von Lorenz, Schreiber u. A. warm empfohlen wird. Ich lasse die Kinder längere Zeit des Tages, je nach dem Grade der Scoliose, mit ihrer convexen Seite über einer festgespolsterten Rosshaarrolle liegen, sodass die Scoliose übercorrigirt wird. Lorenz lässt die Kranken über einer stellbaren Rolle in schwebender Stellung liegen. Nach Schreiber kann man den Apparat von Lorenz leicht dadurch improvisiren, dass man eine gepolsterte Querleiste zwischen zwei Thürpfosten anbringt und eine längere Schlinge an einem in den Fussboden geschraubten Ring befestigt.

Von den verschiedenen gymnastischen Apparaten, den Fixations- und Detorsionsapparaten erwähne ich vor Allem noch den Schwebeapparat und Scoliosenbarren von Beely, den Detorsionsapparat durch Pelottendruck nach Hoffa, die Apparate von Lorenz, den sehr zweckmässigen Apparat von Wolfermann (Strassburg i./E.) u. s. w. Zur Suspension und Streckung der Wirbelsäule ist vor Allem der einfache Apparat von Schmid empfehlenswerth, welcher von W. Leopold in Stuttgart für 20 Mark zu beziehen ist.

Fig. 330. v. Volkmann's schiefer Sitz bei Scoliose.

Aehnlich wie die Detorsionsapparate wirkt die Barwell'sche Schwebeschlinge oder der Schwebegurt. In dieser über dem Bett hängenden, handbreiten, mittelst eines Stricks an der Decke befestigten Schlinge legt sich der Kranke in Seitenlage, sodass auch hier die Scoliose nach der entgegengesetzten Seite übercorrigirt wird. Einfacher als die Barwell'sche Schlinge ist die Rauchfuss'sche Schwebe, in welche man die Kranken seitlich lagert (s. Fig. 347 S. 654). Auch die Hängematten können mit Vortheil als Lagerungsapparat behufs Correctur der Scoliose benutzt werden. Eigentliche Lagerungsapparate haben Bühring, Heather Bigg, Lorenz, Beely u. A. empfohlen. Der Nutzen der Lagerungsapparate ist ein geringer, am

zweckmässigsten sind noch die Streckbetten und die Streckrahmen nach Beely. Sehr empfehlenswerth ist auch die permanente Gewichts-Extension mittelst der Glisson'schen Schlinge und Hochstellen des Kopfendes des Bettes (s. Fig. 346 S. 653). Alle Lagerungsapparate sollen nach meiner Erfahrung nur am Tage, nicht Nachts angewandt werden. Im Schlafe drehen sich die Kinder oft so, dass der Apparat eher schädlich als nützlich wirkt.

Um während des Sitzens, z. B. beim Unterricht die Scoliose nach der concaven Seite zu drängen, haben Barwell und v. Volkmann den schiefen Sitz empfohlen (Fig. 330), welchen man leicht durch ein keilförmiges, abgeschrägtes Rosshaarkissen erzielen kann. Wie Schreiber mit Recht hervorhebt, wirkt auch der Damensattel beim Reiten ähnlich, weshalb letzteres für scoliotische Damen in geeigneten Fällen zu empfehlen ist.

Eine grosse Rolle in der Behandlung der Scoliose spielen die Stützapparate, welche nur in abnehmender Form angewandt werden sollen, auch darf die Thätigkeit der Muskeln durch dieselben nicht gestört werden. Eine grosse Zahl von Stützapparaten ist empfohlen worden, viele von ihnen erfüllen aber ihren Zweck nicht, die Wirbelsäule zu stützen und die Deformität zu beseitigen. Die Correctur der Deformität hat man besonders durch elastischen Zug, durch Pelottendruck, durch besondere Schienen u. s. w. zu erreichen gesucht. Die durch elastischen Zug wirkenden Apparate z. B. von Barwell, E. Fischer, Hossard u. A. sind zwar sehr einfach, aber nach meiner Erfahrung nicht genügend, sie heben zwar zum Theil die Deformität auf, stützen aber die Wirbelsäule nicht genügend und werden auf die Dauer nicht vertragen. Sehr empfehlenswerth ist, wie gesagt, der Apparat von Wolfermann (Strassburg i./E).

Von den durch Pelottendruck corrigirenden Stützapparaten ist wohl derjenige von Nyrop am bekanntesten; auch diesen Apparat wende ich nicht mehr an, er wirkt ungenügend, ja zuweilen geradezu schädlich. Die Schultern werden sehr nach hinten gezogen, der Pelottendruck ist ungenügend, und will man ihn kräftiger, wie nothwendig, einwirken lassen, dann wird er nicht vertragen.

Ein guter und einfacher Stützapparat für Scoliose soll nach meiner Ansicht aus einer oder aus zwei Stahlschienen mit zwei Achselstützen und einem Beckengürtel bestehen. Die Stahlschienen sollen so eingerichtet sein, dass man sie verlängern kann. Die Correctur besonders des hinteren Rippenbuckels durch eine breite Pelotte ist zuweilen nothwendig. Seit den letzten Jahren wende ich ausschliesslich den in Fig. 331 abgebildeten Stützapparat bei Scoliose an, welchen auch v. Volkmann vielfach benutzt und empfiehlt. Wenn nothwendig, lasse ich zur Correctur des hinteren Rippenbuckels noch eine breite, stellbare gepolsterte Metallplatte anbringen. Mit diesem Apparat bin ich sehr zufrieden.

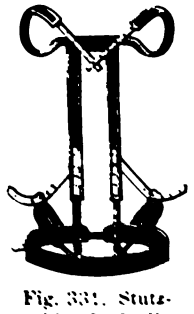

Fig. 331. Stützmaschine für Scoliose.

Sehr verbreitet ist auch der durchaus zweckmässige Goldschmidt-Eulenburg'sche Apparat mit breiter Stahlschiene, federnden Achselkrücken und stellbarer Pelotte.

Gar nicht zu entbehren sind bei der Behandlung der Scoliose die Corsets, z. B. nach Sayre aus Gyps oder aus Filz. Sayre hat sich durch

die Einführung der Gypscorsets ganz entschieden ein grosses Verdienst um die Behandlung der Scoliose erworben. Unter den deutschen Chirurgen ist besonders SONNENBURG für den Nutzen der Gypscorsets eingetreten, welche er in 205 Fällen von Erkrankungen der Wirbelsäule anwandte, und zwar in 183 Fällen von Scoliose und 22 von Kyphose. In leichteren Fällen von Scoliose genügen Corsets aus Drell mit gutem Taillenschluss mit Stahlstäben und eventuell mit Armstützen.

Manche Chirurgen wenden ausschliesslich Corsets aus Gyps oder Filz an und verwerfen alle anderen Stützapparate. Ich halte das nicht für richtig. Auch die Gyps- und Filzcorsets haben ihre Nachtheile, besonders in der warmen Jahreszeit. Ferner üben die Filz- und Gypscorsets eine nachtheilige Wirkung auf die Muskeln des Rückens und des Thorax aus, dieselben werden leicht atrophisch. Um diese Atrophie der Muskeln zu verhindern, muss man die Kranken stets methodisch massiren. Ein weiterer Nachtheil aller Corsets aus erhärtenden Stoffen besteht darin, dass sie häufig erneuert werden müssen. Die Filz- und Gypscorsets eignen sich besonders für Scoliose zweiten Grades und für schwere Fälle dritten Grades mit Schmerzen und Störungen der Brustorgane. Im Allgemeinen aber werden die starren Corsets aus Gyps und Filz wegen der dadurch entstehenden Atrophie der Muskeln gegenwärtig nicht mehr so häufig angewandt, besser sind die weichen über Gypsabgüssen gearbeiteten Stoffcorsets mit Eisenstäben-Einlagen, z. B. nach BEELY (s. Fig. 339 und 340 S. 647).

Fig. 332. SAYRE'S Suspensionsapparat für die Herstellung von Gypscorsets bei Scoliose.

Fig. 333. Suspensionsapparat für die Herstellung von Corsets bei Scoliose. *A* Armschlinge. *K* Kinngurt. *S* Fixationsschnur.

Herstellung der Corsets aus erhärtenden Stoffen (Gyps, Filz).

Die Gypscorsets nach SAYRE werden in folgender Weise hergestellt. Die Kranken müssen sich am ganzen Oberkörper bis zum Becken hinab entkleiden. SAYRE suspendirt seine Kranken in einem besonderen Apparat nach Fig. 332. Einfacher

ist es, wenn man den Suspensionsapparat in Fig. 333 an einem Ring in der Decke des Operationssales befestigt und durch Anziehen der Schnur *S* den Kranken mittelst des um Nacken und Unterkiefer gelegten, gut wattirten Ledergurtes *K* und der Achselriemen *A* supendirt. Der Kranke muss so suspendirt werden, dass seine Fussspitzen den Fussboden noch berühren (Fig. 335). Man hat besonders darauf zu

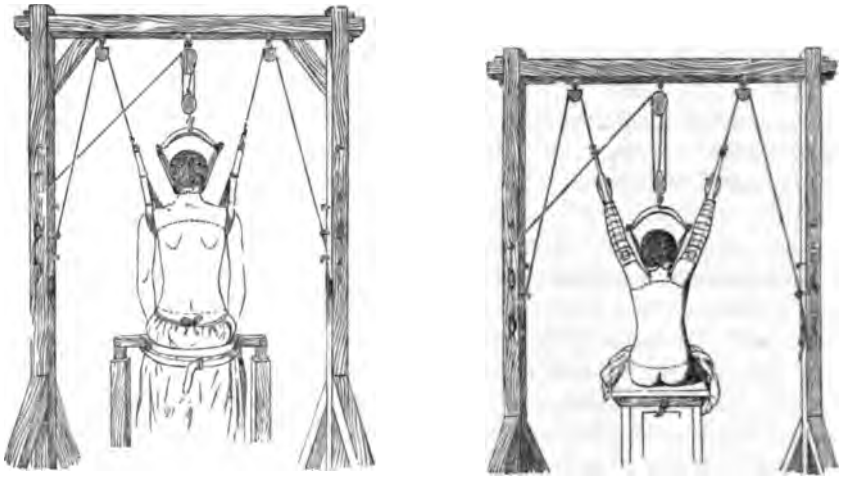

a *b*

Fig. 334. Suspension nach BEELY.

achten, dass die Ohren und die Unterkiefergegend durch dicke Wattelagen vor Druck geschützt werden. In neuerer Zeit wende ich nur in schwereren Fällen den Kinngurt (Fig. 333 *K*) und die Achselstützen (*A*) an, gewöhnlich suspendire ich den Kranken ohne dieselben, indem ich ihn mit beiden Händen den eisernen Querbalken erfassen lasse, an welchem (in Fig. 333) der Suspensionsapparat befestigt ist oder ich verfahre nach Fig. 335, aber ohne Kinngurt. Sehr zweckmässig ist auch die Suspension nach BEELY (Fig. 334 *a* und *b*) und nach LORENZ (Fig. 335). Bei beiden Methoden ist das Becken fixirt, sodass der Kranke sich bei der Anfertigung des Gypscorsets nicht hin- und herbewegen kann.

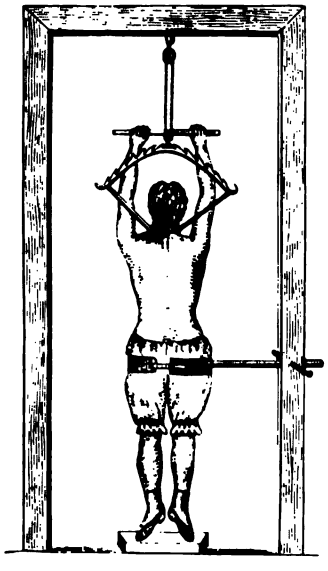

Fig. 335. Suspension nach LORENZ.

Ist der Kranke suspendirt, dann wird der Gypsverband an dem suspendirten Kranken in redressirter Stellung der Scoliose über eine gleichmässig anliegende Tricotjacke angelegt. Am besten verfährt man so, dass man ein etwa bis über die Kniekehlen herabhängendes Stück Tricot in der Mittellinie des Thorax an dem suspendirten Kranken zunächst mit Sicherheitsnadeln zusammensteckt und dann vom Halse bis in die Beckengegend zusammennähen lässt. Unter den Tricot schiebt man der Mittellinie des Thorax entsprechend vom Halse bis über den Nabel einen langen Wattebausch, welcher in der Magengegend noch besonders zu verstärken ist, damit das Corset hier nicht drückt. Der Tricot wird mittelst durchgezogener Bänder über den Schultern befestigt. Die Achselhöhlen werden entsprechend ausgeschnitten. Oft ist es zweckmässig, das vorstehende Schulterblatt durch Auflegen von Filzplatten, welche man später nach Erstarrung des Gypsverbandes entfernt, hohl zu legen. Auch kann man diese Filzplatten liegen lassen, indem man sie an den Tricotstoff annäht. Auf diese Weise kann man

z. B. auf den hinteren Rippenbuckel einen Druck ausüben. Bei weiblichen Individuen muss man die Brustdrüsen natürlich durch entsprechende Hohllegung vor Druck schützen.

Ueber dem so in der Mittellinie zusammengenähten Tricot mit Watteunterlage in der Magengegend und in der Mittellinie des Thorax, wo der Verband später aufgeschnitten werden soll, werden nun die Gypsbinden angelegt. Während der Anlegung der letzteren muss ein Assistent fleissig streichen, damit der Gyps ordentlich in den Tricot eingepresst wird und rascher erstarrt. Bei einer typischen Dorsalscoliose soll das Gypscorset von den Achselhöhlen bis über den Beckenkamm reichen, sodass also der obere Theil des Beckens und des Kreuzbeins mit in den Verband genommen werden. Man soll nur besten Bildhauergyps anwenden, die Binden müssen gut eingeweicht und dann mässig ausgedrückt werden. Wenn nothwendig, kann man zur Stütze Schusterspan, Metallschienen, oder zur Polsterung der Innenseite Filz, Schwammstücke u. s. w. einfügen. Die Corsets sollen nicht zu dick, zu schwer gemacht werden. Bei einem 12jährigen Patienten genügen gewöhnlich 6—8 mittelbreite Binden. Gypsbrei wird zum Schluss nicht benutzt. Ist das Corset einige Minuten nach der Anlegung der letzten Gypsbinde ziemlich erstarrt, dann wird das Corset in der Mittellinie des Thorax entsprechend dem untergelegten Wattestreifen mittelst eines geknöpften kurzen dicken, leicht gebogenen Messers von oben bis unten aufgeschnitten und abgenommen, indem man es vorsichtig nach rechts oder links vom Kranken abhebt. Letzterer wird sofort aus seiner suspendirten Stellung befreit. Nach der Abnahme des Corsets wird dasselbe in richtiger Lage wieder durch umgelegte Gazebinden fixirt und dann verkürzt man den in Folge der Watteunterlage vergrösserten sagittalen Durchmesser des Corsets etwas, indem man es in seinem frontalen (queren) Durchmesser etwas auseinander zieht. Ferner modellirt man den Taillenausschnitt, indem man die im Corset angedeutete Grube etwas vertieft. Das Corset wird am besten auf dem Ofen getrocknet. Am nächsten Tage, wenn das Corset trocken geworden ist, wird dasselbe besonders oben in der Achselhöhle und unten in der Beckengegend passend zugeschnitten, damit es in der Achselhöhle und beim Sitzen an seinem unteren Rande nicht drückt. Der noch vorhandene Tricotstoff wird über die äussere Fläche des Corsets in die Höhe geschlagen, letzteres wird an seinen Rändern mit Leder eingefasst, mit Schnürvorrichtung versehen und ist dann zum Tragen fertig (Fig. 336).

Fig. 336. Gypscorset für Scoliose.

Fig. 337. Seitenzugverband nach Lorenz.

Fig. 338. Gürtelverband für Lendenscoliose nach Lorenz.

Um eine bestimmte Umkrümmung resp. Uebercorrection der Scoliose auch nach der Anlegung des Verbandes zu erhalten, hat Lorenz seinen Seitenzugverband (Fig. 337 nach Schreiber), einen Druckverband für Dorsalscoliose und seinen Gürtel-

verband für die Lendenscoliose (Fig. 338*a* und *b* nach Schreiber) empfohlen. Diese Verbände sollen nur zu Hause getragen werden und werden die Kranken dadurch gezwungen, eine active Umbiegung der Wirbelsäule vorzunehmen, entgegengesetzt zur vorhandenen Scoliose. Der Seitenzugverband (Fig. 337) fixirt den Oberkörper bei rechtsseitiger Dorsalscoliose in Linksverbiegung zum Becken, derselbe reicht rechts nur bis zur Spitze des Schulterblatts, links noch etwas tiefer. Der Verband wird in stehender Stellung des Patienten angelegt, der Oberkörper ist seitlich abgebogen, z. B. durch einen um den Thorax gelegten Gurt, das Becken wird von einer gepolsterten Beckengabel umfasst (s. Fig. 335). In den Beckentouren wird ein mit Löchern versehenes Blech eingegypst, welches mit einem Ring versehen ist. An letzteren wird ein von einer Schenkelschnurgamasche ausgehender Riemen befestigt (Fig. 337*a*), um das Abheben des Verbandes an dieser Stelle zu vermeiden. Das Gypscorset wird natürlich zum Abnehmen eingerichtet.

Aehnlich wird der Gürtelverband bei primärer Lendenscoliose mit entgegengesetzter Krümmung der Scoliose in stehender Stellung des Kranken angelegt. Bei linksconvexer Lendenscoliose z. B. wird die Sohle des linken Fusses um 2—3½ cm erhöht, das Becken durch Beckengabel fixirt, der Rumpf nach links geneigt und durch Achselkrücke gestützt. In dieser Stellung wird dann der Gypsverband angelegt und die Lendenwirbelsäule z. B. bei linksseitiger Scoliose in rechtsconvexer Krümmung fixirt (Fig. 338*a* und *b*).

Der Druckverband nach Lorenz besteht im Wesentlichen darin, dass durch eingelegte Filzplatten an der Innenseite des Corsets der Thorax in diagonaler Richtung comprimirt wird. Damit dieses möglich ist, werden die flachen, eingesunkenen Stellen des Thorax auf der concaven Seite während der Anlegung des Corsets mit dicken Filzplatten bedeckt. Diese werden nach Herstellung des Corsets entfernt, die eingesunkenen Stellen des Thorax auf der concaven Seite des Thorax liegen dann entsprechend hohl und durch Druck der auf der convexen Seite an der Innenfläche des Corsets nun zu befestigenden Filzplatten kann der Thorax nach der concaven Seite der Scoliose gedrängt werden.

Anlegung der Corsets in Seitenlage.

Man kann die Corsets auch in Hängemattenlage oder in Seitenlage anlegen. Petersen lagert die Kranke halbseitlich, die Beine und der Kopf sind durch je einen Tisch unterstützt, der freiliegende Rumpf wird in übercorrigirter Stellung mittelst eines breiten Bindenzügels oder eines gefalteten dreieckigen Tuches an einer Querstange befestigt und durch Flaschenzug in die Höhe gezogen, sodass die Scoliose in übercorrigirter Stellung der Wirbelsäule eingegypst wird. Der Bindenzügel resp. das Tuch werden mit eingegypst.

Wasserglascorsets. Corsets aus Wasserglas und Drahtgeflecht.

Statt aus Gyps hat man die Corsets auch aus anderen Stoffen hergestellt. Sehr zweckmässig sind die Corsets aus Wasserglas, dieselben sind leichter und haltbarer. Die erste über die Tricotjacke gelegte Binde muss gut ausgedrückt werden, weil man sonst leicht Hautexcoriationen und Eczeme erhält. Auch kann man als erste Binde eine Gypsbinde wählen. Karewski empfahl auf Israel's Veranlassung Corsets aus Drahtgeflecht und Wasserglas.

Filzcorsets.

Sodann hat man plastischen Filz in suspendirter Stellung des Kranken dem Thorax angepasst, oder über einem Gypsabguss resp. Gypscorset zu einem Corset ausgearbeitet.

Am häufigsten werden die Filzcorsets wohl in folgender Weise hergestellt. Der Patient wird, wie oben beschrieben, suspendirt und am ganzen Oberkörper zum Schutz gegen die Hitze des erwärmten plastischen Filzes sorgfältig mit einer nassen Flanellbinde eingewickelt. Nun wird das der Grösse des Kranken entsprechende Corset aus plastischem Filz, welcher etwa 15 Minuten lang in einem auf 100 Grad geheizten Eisenblechofen erwärmt und dadurch erweicht wurde, möglichst rasch durch Streichen, Klopfen und Zug dem Thorax des Kranken entsprechend angepasst. Dann wird das Corset abgenommen und der Kranke aus der suspendirten Stellung befreit. Etwaige drückende Ränder werden mit dem Messer entfernt, Falten glättet man mit einem heissen Bolzen u. s. w. Auch die Filzcorsets werden mit Gurten und Schnallen versehen und über einem eng anliegenden Tricothemd getragen. Man kann die Filzcorsets, wie gesagt, auch um vorher angefertigte Gypsmodelle anfertigen (s. auch S. 655—656).

P. Bruns empfahl Schabrackenfilz weich anzulegen, entsprechend zurecht zu

schneiden und dann mit einer alkoholischen Schellacklösung (600 g Schellack auf 1 Liter Alkohol) zu tränken resp. zu bestreichen. Solche Corsets trocknen im Winter in 4—5 Tagen, im Sommer in 2—3 Tagen.

Sehr vorzügliche und kunstvolle Corsets verfertigt Beely in Berlin (Fig. 339 und 340).

Bezüglich sonstiger Modificationen der Corsets verweise ich auch auf S. 655—656 (Kyphose). —

Fig. 339. Beely's Scoliosencorset (Seitenansicht).

a *b*

Fig. 340. Beely's Scoliosencorset
a Vorderansicht *b* Hinteransicht.

§ 146. *Die Kyphose der Wirbelsäule.*

Die Kyphose der Wirbelsäule. — Unter Kyphose der Wirbelsäule (von τὸ κῦφος, Verkrümmung, Höcker, Buckel) versteht man eine Flexionscontractur der Wirbelsäule, deren Convexität also nach hinten gerichtet ist. Aetiologisch und klinisch lassen sich zwei Hauptformen der Kyphose unterscheiden: 1) die Wachsthumskyphose oder habituelle Kyphose, der sog. runde Rücken in Folge krummer Haltung, besonders bei rhachitischen oder muskel- und bandschwachen jugendlichen Individuen; 2) die Kyphose oder Knickung der Wirbelsäule in Folge von tuberculöser Wirbelentzündung (Spondylitis tuberculosa, Spondylarthrocace) und nach Wirbeldefecten in Folge von sonstigen pathologischen Processen, z. B. durch Geschwülste oder gummöse Entzündungen bei Lues u. s. w. Die traumatische Kyphose haben wir bereits oben bei der Lehre von den Fracturen und Luxationen erwähnt. Hier beschäftigen wir uns nur mit der habituellen Wachsthumskyphose und mit der kyphotischen Knickung der Wirbelsäule in Folge von tuberculöser Erkrankung der Wirbelsäule.

Habituelle Wachsthumskyphose (Runder Rücken).

Was zunächst die habituelle Wachsthumskyphose, den sog. runden Rücken betrifft, so beobachtet man diese Deformität besonders bei rhachitischen Kindern im 2. bis 3. Lebensjahre, sodann in der späteren Wachsthumsperiode der Kinder in Folge der krummen buckeligen Haltung beim Lesen, Schreiben. Dieser sog. runde Rücken entsteht besonders bei anämischen muskelschwachen Mädchen im Alter von 10—16 Jahren. Mit Unrecht wird derselbe von sorgsamen Eltern als beginnende Scoliose gefürchtet. Solche Kinder aber, welche sich krumm halten, d. h. ihren Rücken mässig flectiren, werden gewöhnlich nicht scoliotisch, wie wir bereits früher betont haben. Ausnahmen kommen aber vor.

Endlich findet sich diese Deformität auch im späteren Alter als Berufskrankheit bei allen jenen Individuen, welche ihre Arbeiten in andauernd gebückter Stellung verrichten müssen, z. B. bei Lastträgern, Schustern u. s. w. Diese professionelle Kyphose des späteren Alters beruht wohl im Wesentlichen auf einer Druckatrophie der Wirbelkörper und der Bandscheiben, begünstigt durch das Alter der betreffenden Individuen. Mit dieser senilen Atrophie der Knochen und des Bandapparates geht Hand in Hand eine entsprechende Atrophie der Muskeln, sodass die Kranken immer mehr die Kraft verlieren, sich gerade zu halten.

In sehr seltenen Fällen ist die Kyphose durch Osteomalacie bedingt.

Besonders die rhachitische Kyphose im frühesten Kindesalter kann recht hochgradig werden, sie verschwindet aber gewöhnlich mit der Heilung der Rhachitis. Für alle diese Belastungskyphosen ist es charakteristisch, dass die Wirbelsäule nicht so deutlich geknickt ist, wie bei der tuberculösen Spondylitis, sondern dass die ganze Brustwirbelsäule in gesteigertem Grade flectirt ist.

Fig. 341. Geradhalter nach Nyrop bei sog. rundem Rücken (habitueller Kyphose).

Die Behandlung der habituellen Wachsthumskyphose richtet sich vor Allem gegen die Ursache. Bei Rhachitis ist diese zweckmässig zu behandeln (s. Allg. Chir. 2. Aufl. § 108). Solche Kinder müssen auf fester Matratze in andauernder Rückenlage in der Rauchfuss'schen Schwebe (s. Fig. 347 S. 654), oder mit untergelegter Rosshaarrolle liegen. Eventuell ist ein Stützapparat nothwendig. Schreiber empfiehlt z. B. eine nach dem Rücken geformte Schiene aus Guttapercha, welche mittelst zweier Achselgurten und einer breiten Leibbinde befestigt wird.

Bei der eigentlichen habituellen Kyphose, beim runden Rücken der Kinder im Alter von 10—16 Jahren in Folge von krummer Haltung besonders beim Sitzen muss man die betreffenden Kinder vor Allem energisch zum Geradehalten ermahnen. Wenn nothwendig, wird man einen Geradehalter anwenden. Es giebt eine sehr grosse Zahl von Geradehalter, aber sie sind zum Theil unzweckmässig und ungenügend. Ein wirklich zweckentsprechender Geradehalter soll wie die Stützapparate für Scoliose aus Beckengurt, hinterer Stahlschiene und Schulterhaltern bestehen. Die durch elastischen Zug wirkenden Geradehalter werden entweder auf die Dauer nicht vertragen oder sie sind ungenügend. Durchaus zweckmässige Geradehalter haben Nyrop, Heather Bigg, Staffel u. A. angegeben. Fig. 341 zeigt den zweckmässigen, federnden Geradehalter nach Nyrop, welcher aus einem Beckengurt, einer nach hinten federnden Rückenschiene mit Querstab, Achselkrücken und Schulterhaltern besteht. Die Brust wird durch diesen Geradehalter gar nicht beengt.

Die Behandlung der professionellen Alterskyphose ist im Allgemeinen wenig erfolgreich und nach Lage der Sache auch gewöhnlich nicht durchführbar, da die betreffenden Individuen ihrer Arbeit nachgehen müssen. Die Beschwerden sind aber auch in der Regel gering.

Die Behandlung der Kyphose in Folge von Osteomalacie richtet sich vor Allem gegen letztere (s. Allg. Chir. 2. Aufl. § 109).

Bezüglich der Behandlung der traumatischen Kyphose verweise ich auf § 140 und 141 (Fracturen und Luxationen der Wirbelsäule).

Sind bei traumatischen Kyphosen, bei Kyphose in Folge von Osteomalacie, von Tumoren (Carcinom, Sarcom), bei gummöser syphilitischer Ostitis Stützapparate, Corsets nothwendig, so werden dieselben im Allgemeinen nach denselben Regeln hergestellt, wie wir es S. 655—657 für die tuberculöse Kyphose genauer beschreiben werden. —

Kyphose in Folge von tuberculöser Spondylitis (Malum Pottii Spondylarthrocace).

Kyphose nach tuberculöser Spondylitis (Malum Pottii, Spondylarthrocace). — In den ausgesprochenen Fällen dieser Kyphose in Folge von tuberculöser Erkrankung der Wirbelkörper und der Bandscheiben mit cariöser Zerstörung des Knochens handelt es sich um eine Einknickung, um eine winkelige Krümmung der Wirbelsäule (Fig. 342 a

a b

Fig. 342. Tuberculöse Kyphose der Wirbelsäule.

und b nach Sayre). Es ist eine vermehrte Flexion der Wirbelsäule vorhanden, der Buckel oder Gibbus ragt an der betreffenden erkrankten Stelle der Wirbelsäule mehr oder weniger stark hervor. Die tuberculöse Spondylitis ist 1783 zuerst von dem englischen Chirurgen Pott ausführlicher beschrieben worden, weshalb die Krankheit auch Malum Pottii oder Pott'scher Buckel genannt wird. Aber auch im Alterthum war das Leiden bereits zur Genüge bekannt. Am häufigsten beobachtet man die Deformität resp. die tuberculöse Spondylitis bei Kindern im Alter von 3—10 Jahren, jenseits des 15. Lebensjahres wird die Krankheit seltener. Unter 228 Fällen zählte Nebel nur 28 bei Kindern, welche älter als 15 Jahre waren. Knaben erkranken häufiger als Mädchen.

Anatomische Veränderungen bei Spondylitis tuberculosa.

Die anatomischen Veränderungen bei der tuberculösen Spondylitis resp. der tuberculösen Kyphose sind folgende. Am häufigsten beginnt die Erkrankung als tuberculöse Osteomyelitis oder Periostitis der

Wirbelkörper, seltener in den Bandscheiben, in den Wirbelgelenken oder in den Fortsätzen der Wirbel. Von besonderem Interesse ist auch die tuberculöse Entzündung des den Kopf bewegenden Gelenkapparates, des Atlanto-Occipitalgelenks, welche besonders v. Bergmann eingehender geschildert hat (s. Samml. klin. Vortr., herausgegeben von v. Bergmann, W. Erb und Winkel, Nr. 1). Die tuberculöse Ostitis der Wirbelkörper führt zu einer cariösen Zerstörung, zu einem Defect, die Wirbelsäule sinkt daher entsprechend ein. Die Ausdehnung der tuberculösen Spondylitis ist sehr verschieden, der Verlauf meist ein chronischer. Zuweilen wird der grössere Theil eines Wirbelkörpers relativ rasch durch Caries zerstört oder aber in einem Wirbelkörper findet sich Jahre lang ein abgekapselter käsiger Herd mit einem Sequester, ohne dass Kyphose entsteht. In anderen Fällen durchbricht die tuberculöse Zerstörung nach kurzer Zeit den Wirbelkörper, ergreift die Bandscheibe und geht auf den nächsten Wirbel über. So kann es zu beträchtlicheren Zerstörungen kommen, ein ganzer Wirbel kann vollständig durch Caries zum Schwund gebracht werden. In Fig. 343 sind der 5. und 6. Brustwirbel fast vollständig, der 7., 8. und 9. Wirbel zum grössten Theile durch tuberculöse Caries zerstört. Wie an den langen Röhrenknochen, so kommt es auch hier gelegentlich zu Epiphysenlösung. Je grösser die Zerstörung an den Knochen, um so ausgesprochener ist die kyphotische Einknickung der Wirbelsäule, der Buckel. Nicht selten aber wird der zunehmenden Einknickung durch neugebildeten Knochen, durch Osteophyten um den tuberculösen Herd herum oder von einem Wirbel zum anderen vorgebeugt. Entsprechend der Einknickung der Wirbelsäule an der Erkrankungsstelle bilden sich dann weiter compensirende Gegenkrümmungen, z. B. bei Gibbus der Brustwirbelsäule eine Lordose der Hals- und Lendenwirbelsäule.

Fig. 343. Ausgedehnte tuberculöse Spondylitis des 4. bis 9. Brustwirbels (Sammlung des patholog. Instituts zu Leipzig).

Senkungsabscesse bei Spondylitis tuberculosa.

Von den sonstigen anatomischen Veränderungen bei Spondylitis tuberculosa sind dann vor Allem die sog. kalten Senkungsabscesse (Congestionsabscesse) hervorzuheben. Zuweilen kommt es zu ganz beträchtlichen Eiteransammlungen, welche sich in Folge ihrer Schwere und den anatomischen Verhältnissen entsprechend nach abwärts senken. Für die Ausbreitung dieser Abscesse ist, wie besonders Henke, König, Soltmann u. A. zeigten, die Anordnung der Spalträume, der Fascien und Aponeurosen entscheidend. Die Abscesse von den oberen Halswirbeln kommen als Retropharyngealabscesse zum Vorschein, sie wölben die Schleimhaut des Rachens entsprechend vor und erzeugen je nach ihrer Grösse Dyspnoe und Schlingbeschwerden. Durch plötzliche Berstung des Abscesses oder bei einer regelwidrigen Eröffnung desselben durch Incision kann Erstickung in Folge der Eiteraspiration in die Luftwege erfolgen (s. auch S. 439—440). Zuweilen brechen die Congestionsabscesse der Halswirbelsäule in der

Seitengegend des Halses, z. B. vor dem Cucullaris, in der Fossa supraclavicularis nach aussen durch. Die Senkungsabscesse von den Halswirbeln und den oberen Brustwirbeln senken sich in selteneren Fällen auch nach der Achselhöhle hin oder wandern den Rippen entlang und erscheinen unter der Haut des Rückens oder der Brust. Die Pleura wird nur in Ausnahmefällen eröffnet.

Die von den Brustwirbeln ausgehenden kalten Abscesse nehmen am häufigsten ihren Weg nach abwärts entlang der Aorta bis zur Bauchhöhle, dann folgen sie dem M. psoas, gelangen unter dem Lig. Poupartii durch den Schenkelring zum Oberschenkel. Der M. psoas kann durch die Eiterung mehr oder weniger in Mitleidenschaft gezogen werden (Psoitis tuberculosa secundaria). Diese dem Psoas entlang sich ausbreitenden tuberculösen Abcesse führen relativ frühzeitig zu einer Contractionsstellung des Oberschenkels und sie werden nicht selten mit Coxitis verwechselt. Zuweilen brechen die Senkungsabscesse ausser am Oberschenkel auch in der Leistengegend oberhalb des Lig. Poupartii nach aussen, ferner im Scrotum, oder sie gelangen in's kleine Becken und verlassen das letztere durch die Incisura ischiadica major. Auch die Fälle der letzteren Kategorie täuschen allzu leicht eine Coxitis vor. Dass die Abscesse zuweilen den Rippen entlang sich ausbreiten und unter der Haut des Rückens und der Brust zum Vorschein kommen, haben wir bereits oben erwähnt, ebenso, dass ein Durchbruch derselben in die Pleura nur selten erfolgt. In der Bauchhöhle können die Abscesse in den Darm, in die Harnblase, in's Rectum durchbrechen. Tuberculöse Fisteln des Rectums sind hier und da durch solche tuberculöse Senkungsabscesse nach Caries der Wirbelsäule bedingt. Auch die Gefässe, z. B. die Art. vertebralis und Aorta, können durch die Eiterung arrodirt werden.

Verhalten des Rückenmarks und der Nervenwurzeln bei Kyphose.

Wichtig ist endlich das Verhalten des Rückenmarks und der durch die Intervertebrallöcher durchtretenden Nervenwurzeln. Trotz sehr beträchtlicher Knickungen accommodirt sich das Rückenmark der Deformität oft vollständig, ohne dass irgend welche Störungen auftreten (Fig. 344), ganz besonders, wenn die Kyphose langsam zunimmt. Bei rasch auftretenden Knickungen der Wirbelsäule dagegen ist eine Compression des Rückenmarks am meisten zu fürchten. In solchen Fällen kann es zu Compressionsmyelitis mit Erweichung und bindegewebiger Veränderung des Rückenmarks (G. R. Elliot), mit nach oben und unten fortschreitender Degeneration kommen, welche sich mikroskopisch im Wesentlichen als eine fettige Degeneration der Nervenmasse mit interstitieller Bindegewebswucherung darstellt. Auch durch Abscesse und schwielig verdickte Rückenmarkshäute kann das Rückenmark comprimirt werden. Endlich wird das Rückenmark und seine Häute zuweilen ebenfalls von einer fortschreitenden tuberculösen Erkrankung befallen, Abscesse können in den Wirbelcanal durchbrechen u. s. w. Je nach dem Grad und dem Sitz der Erkrankung sind alle eben erwähnten Eventualitäten möglich und ihre Folgen bestehen

Fig. 344. Rückenmark trotz hochgradiger Kyphose in Folge tuberculöser Zerstörung an den Brustwirbeln nicht comprimirt; keine Lähmung.

in vollständigen oder unvollständigen Lähmungen, welche dann das Ende des Kranken, z. B. auch durch Decubitus, Cystitis u. s. w. beschleunigen. Die Reflexerregbarkeit ist gewöhnlich sehr auffallend gesteigert, durch Klopfen auf die Quadricepssehne wird der gebeugte Unterschenkel lebhaft in die Höhe geschnellt (s. S. 604).

Zum Schluss wären noch die secundären Veränderungen des Thorax und des Beckens zu erwähnen. Am Thorax rücken besonders die Rippen mehr oder weniger je nach dem Grade der Kyphose zusammen (Fig. 345), häufig ist eine kielförmige Hühnerbrust (Fig. 342b) vorhanden. Je grösser die Raumbeengung, um so mehr kommt es zu Functionsstörungen Seitens der Lunge und des Herzens. Die Aorta fand Lannelongue stets adhärent an der vorderen Fläche der erkrankten Wirbelkörper resp. an der Abscesswand und mehr oder weniger geknickt. Auch hierdurch können Circulationsstörungen entstehen.

Fig. 345. Kyphotischer Thorax bei Spondylitis tuberculosa (Fig. 343 von hinten gesehen). (Sammlung des patholog. Instituts zu Leipzig.)

Das sog. kyphotische querverengte Becken entsteht nach Zweifel nur bei Kyphosen in den Lendenwirbeln oder in den Lenden- und Kreuzbeinwirbeln. Durch eine solche Kyphose wird das Promontorium nach hinten und unten gedrängt. Das Kreuzbein wirkt als directer Keil in Folge der veränderten Belastungsrichtung, es drängt die Hüftbeine oben aus einander, im Beckenausgang dagegen treibt es sie gegen einander, daher ist der Beckenausgang quer verengt.

Symptome, Verlauf und Diagnose der Spondylitis tuberculosa resp. der Kyphose.

Die Symptomatologie der Spondylitis tuberculosa ergiebt sich aus dem oben Gesagten. Die wichtigsten Erscheinungen sind die Buckelbildung, die Senkungsabscesse und etwaige Störungen von Seiten des Rückenmarks und seiner Nerven. Die Krankheit beginnt meist sehr allmählich. Zuerst fällt gewöhnlich eine leichte Ermüdung des Kranken auf, z. B. in Folge längerer Belastung der Wirbelsäule beim Sitzen, ferner sind Schmerzen vorhanden, besonders bei Bewegungen der Wirbelsäule, welche ängstlich vermieden werden. Im weiteren Verlaufe wird dann die Wirbelsäule, z. B. die Halswirbelsäule, unbeweglicher, sie wird fixirt, und bei Druck auf die Dornfortsätze klagt der Kranke über Schmerzen. Ferner beobachtet man in dieser Zeit gewöhnlich Oedem und Schwellung an der erkrankten Stelle der Wirbelsäule. In Folge der zunehmenden Zerstörungen der Wirbelkörper sinkt die Wirbelsäule dann immer mehr ein, es kommt zu Kyphose verschiedenen Grades. Schliesslich entstehen dann die oben beschriebenen Senkungsabscesse, die Deformität der Wirbelsäule und des Thorax wird immer auffälliger, eventuell kommt es zu Functionsstörungen seitens des Rückenmarks, wie wir es oben beschrieben haben. Der Verlauf ist zuweilen ein ziemlich acuter, sodass der Tod eintritt, ohne dass eine Deformität der Wirbelsäule nachweisbar ist. Heilung ist in jedem Stadium

der Erkrankung möglich, auch wenn bereits ausgedehnte Senkungsabscesse bestehen. Erfolgt Heilung, so tritt dieselbe entweder mit oder ohne bleibende Kyphose ein. Recidive nach der Heilung oder Miliartuberculose bei nur scheinbarer Heilung bleiben immer zu fürchten. Der Tod erfolgt durch Fortschreiten des Processes, durch Uebergreifen desselben auf das Rückenmark, durch Compressionsmyelitis und ihre Folgen, durch miliare Tuberculose, durch amyloide Degeneration der inneren Organe, durch Durchbruch der Eiterung in den Darm, in die grossen Blutgefässe, durch Decubitus in Folge der Lähmungen u. s. w. Die Prognose der tuberculösen Spondylitis ergiebt sich aus dem Gesagten, sie ist ungünstig.

Die Diagnose der tuberculösen Spondylitis ist in den ausgebildeten Fällen mit Buckelbildung (Kyphose) und Senkungsabscessen leicht, im Anfang des Leidens aber oft schwer, ja unmöglich. Kinder, bei welchen Verdacht auf tuberculöse Spondylitis besteht, soll man sorgfältig untersuchen, nachdem man sie gänzlich entkleidet hat. Charakteristisch ist das Verhalten solcher Kinder beim Bücken, sie halten dabei ihre Wirbelsäule vollständig gerade, senken sie etwas nach vorne, ohne sie zu bewegen, und stützen sich mit den Händen auf die beiden Oberschenkel.

Für den weiteren Verlauf der Kyphose ist es wichtig, durch Messung festzustellen, ob der Buckel zu- oder abnimmt. Auch hier hat man, wie bei der Scoliose, complicirte Messungsapparate empfohlen, am einfachsten und meist genügend ist es, wenn man der Wirbelsäule entlang einen Bleistreifen anlegt und die so gewonnene Contour auf Papier aufzeichnet.

Wie oben erwähnt, können die Contracturen des Oberschenkels in Folge von Psoitis resp. in Folge von Senkungsabscessen nach der vorderen oder hinteren Oberschenkelgegend mit Coxitis verwechselt werden. Bei Contracturen in Folge von Coxitis handelt es sich gewöhnlich um Flexion mit Ab- oder Adduction und Rotation des Oberschenkels, während bei Psoasabscessen meist reine Flexionscontractur vorhanden ist. Durch eine sorgfältige Untersuchung in Narcose wird man gewöhnlich die richtige Diagnose stellen können. —

Fig. 346. Permanente Gewichtsextension mittelst der Glisson'schen Schlinge bei Spondylitis.

Kyphose in Folge von Spondylitis gummosa.

Auch die Syphilis führt in ihren späteren Stadien in seltenen Fällen zu Kyphose der Wirbelsäule und zwar durch gummöse Osteomyelitis und Periostitis der Wirbelkörper und Wirbelbogen, meist in der Form umschriebener Gummata. Leyden, v. Volkmann, König, Jasiński u. A. haben über derartige Fälle berichtet. Zuweilen entstehen auf diese Weise ebenfalls Compressionslähmungen des Rückenmarks. Nicht selten ist die syphilitische Wirbelerkrankung durch hochgradige Schmerzhaftigkeit ausgezeichnet. —

Behandlung der Spondylitis tuberculosa resp. der Kyphose.

Behandlung der Spondylitis tuberculosa, resp. der Kyphose. — Die Therapie besteht theils in zweckmässiger Allgemeinbehandlung, theils in entsprechender Localbehandlung. Wie bei jeder Tuberculose, so wird man hier durch kräftige Ernährung, Sorge für gute Luft und durch ein allgemein roborirendes Verhalten die Constitution der Kinder zu kräftigen suchen. Sehr empfehlenswerth sind Sool-, Kochsalz- (bis zu 3%) und Seebäder, der Aufenthalt in südlichen Klimaten, in Höhencurorten. Von Badeorten haben besonders die jod- und bromhaltigen Quellen grossen Ruf. Kreuznach, Nauheim, Oeynhausen, Reichenhall, Heilbronn (Adelheidsquelle) u. a. werden vorzugsweise gerühmt. Innerlich giebt man zeitweise Leberthran oder Kalkpräparate.

Fig. 347. Lagerung des Kranken im RAUCHFUSS'schen Schwebegurt bei Spondylitis tuberculosa.

Die Localbehandlung besteht anfangs in Eis und vor Allem in baldigster Entlastung resp. Fixation der erkrankten Wirbelsäule, besonders durch Gewichts-Extension mittelst der GLISSON'schen Schlinge (s. Fig. 346). Hierbei wird das Kopfende des Bettes hochgestellt, sodass durch das Körpergewicht die Contraextension ausgeübt wird. Die Belastung richtet sich nach dem Alter des Patienten, meist genügen 3—4 Pfd. bei Kindern, bei Erwachsenen 6—8 Pfd. Bei Erkrankung besonders des mittleren Theiles der Wirbelsäule ist die Lagerung des Kindes in dem RAUCHFUSS'schen Schwebegurt sehr zweckmässig (Fig. 347), derselbe lässt sich meist an jedem Kinderbett leicht anbringen und man erzielt durch diese Lagerung eine genügende Entlastung resp. Extension der Wirbelsäule. Damit an der Stelle des Gibbus kein Decubitus entsteht, kann man ein entsprechendes Loch in dem Gurt ausschneiden, auch kann man behufs besserer Befestigung der Kinder leicht Schulter- und Dammgurte anbringen. Ferner kann man nach KÖNIG die Kinder durch ein eng anliegendes Jäckchen mit Aermeln und Oberschenkelstücken an den Gurt befestigen. Eine ähnliche Wirkung wie durch die RAUCHFUSS'sche Schwebe erzielt man durch Lagerung der Kranken auf einer festgestopften Rosshaarrolle oder einem festgestopften, nicht zu breiten Holzwolle- oder Spreukissen. Für sehr kleine Kinder sind die Stehbetten nach PHELPS (Fig. 348) sehr zweckmässig. Die hölzerne Lade besitzt einen Ausschnitt für die Arme, den Anus und die Fersen, sie wird mittelst Jutekissen und wasserdichtem Stoff gut gepolstert, der Kopf des Kindes wird

Fig. 348. Stehbett nach PHELPS für Spondylitis tuberculosa bei kleinen Kindern.

durch Kopfkappe oder Glisson'sche Schlinge fixirt, der Rumpf durch ein Mieder aus Leder befestigt und die Extremitäten werden mit Flanellbinden umwickelt. Das Kind muss alle 8 Tage umgebettet werden, die Beine sollen täglich behufs activer und passiver Bewegungen der Gelenke neu eingewickelt werden. Auch Lagerungsbetten aus Gyps sind sehr zweckmässig, besonders bei kleinen Kindern, wie besonders A. Lorenz empfohlen hat.

Stützapparate, Corsets.

Damit die Kinder herumgehen können, hat man eine grosse Zahl von Stützapparaten empfohlen. Am bekanntesten ist wohl der Apparat von Taylor (Fig. 349), bei welchem durch Federkraft mittelst zweier Pelotten die Knickung der Wirbelsäule ausgeglichen wird. Er eignet sich nur für die beginnende Kyphose. Die Fixation und Extension der Halswirbelsäule durch portative Apparate kann man mittelst des Glisson'schen Apparates nach Fig. 350 oder mittelst eines Extensionsapparates von Taylor nach Fig. 351 ausführen. Alle diese Stützapparate sind in neuerer Zeit rasch durch die Gyps- und Filzcorsets mit Recht verdrängt worden, und hat sich vor Allem Sayre um die allgemeinere Einführung derselben in die chirurgische Praxis grosse Verdienste erworben. Wie besonders v. Esmarch, Madelung, Nebel u. A. gezeigt haben, ist die Wirkung dieser Gyps- und Filzcorsets besonders mit Extensionsvorrichtung bei Kyphose eine sehr nützliche.

Fig. 349. Taylor's federnder Apparat gegen beginnende Kyphose.

Fig. 350. Glisson'scher Extensions-Apparat zur Feststellung der Halswirbelsäule.

Fig. 351. Taylor's Apparat zur Feststellung der Halswirbelsäule.

Die Anfertigung der Gyps- und Filzcorsets bei Kyphose geschieht im Allgemeinen nach denselben Regeln, wie wir es oben S. 643—647 für die Scoliose beschrieben haben. Hier sei nur kurz Folgendes noch hervorgehoben.

Gypscorsets bei Kyphose.

Bei Kyphose soll nur eine sehr mässige Suspension stattfinden, jedenfalls soll man die vorhandene Deformität nicht etwa auszugleichen versuchen. Auch hier kann man, wie bei Scoliose, das Corset nach Petersen u. A. in Horizontallage des Kranken anlegen, indem man den Kopf und das Becken mit den unteren Extremitäten auf je einen Tisch lagert und den Gibbus mittelst eines Bindenzügels unterstützt. Letzterer wird mit eingegypst. Um den Gibbus vor Druck zu schützen, befestigt man durch Annähen an die Innen-

a *b* *c*

Fig. 352. Fixation und Extension der Halswirbelsäule bei Spondylitis cervicalis und dorsalis durch Nothmast-Corset (Jury-Mast, Sayre). *a* Jury-Mast nach Sayre. *b* und *c* nach Nebel.

fläche des Tricotstoffs Filzplatten oder Feuerschwamm. Das Corset soll vorne bis etwas oberhalb der Brustwarzen reichen und hinten die untere Hälfte der Schulterblätter bedecken. Nach Erstarrung des Gypscorsets wird der Kranke möglichst horizontal gelagert. Gewöhnlich wird das Corset nicht zum Abnehmen eingerichtet, wie bei Scoliose, sondern es bleibt, wenn sonst kein Grund zur Abnahme vorliegt, mehrere Wochen liegen. In geeigneten Fällen kann man das Corset mehrere Monate liegen lassen. In leichteren Fällen wird mar auch hier wie bei der Scoliose das Corset abnehmbar machen.

Fig. 353. Fixation der Halswirbelsäule durch „Brückengypsverband" bei Spondylitis cervicalis nach BEGER.

Fig. 354. Abnehmbarer Wasserglasverband für Spondylitis cervicalis und dorsalis nach SCHÖNBORN und FALKSON.

Das einfache Gypscorset kann nun in der verschiedensten Weise modificirt werden. Zur Stütze des Corsets kann man Schusterspan oder Eisenschienen miteingypsen. Um eine Extension auf die erkrankte Stelle der Wirbelsäule, z. B. bei Dorsalkyphose, einwirken zu lassen, hat man zweischalige Gypsverbände oberhalb und unterhalb des Gibbus angelegt, Oesen eingegypst und Extensionsschrauben daran befestigt (WYETH, STILLMANN). Zur Fixation und Extension der Halswirbelsäule bei Spondylitis cervicalis und dorsalis wird vor Allem das sog. Nothmast-Corset angewandt, d. h. es wird der sog. Jurymast nach SAYRE (Fig. 352 *a*), eine zweizinkige Gabel mit drei biegsamen Eisenstäben, um den Thorax in das Gypscorset mit eingegypst (Fig. 352*c*). Die Fixation und Extension am Kopfe geschieht mittelst der GLISSON'schen Schlinge oder eines analogen Apparates (Fig. 352 *a* und *c*). Den Jurymast kann man sich auch nach NEBEL in einfacherer Weise aus biegsamem Eisenstab herstellen (s. Fig. 352*b*). BEGER hat empfohlen, die Halswirbelsäule bei Spondylitis cervicalis durch je einen Gypsverband um Kopf und Thorax festzustellen und die beiden Gypsverbände durch zwei eingegypste Bandeisen zu verbinden (Fig. 353). Dieser Brückengypsverband wird in leicht suspendirter Stellung des auf einem Tisch sitzenden Kranken angelegt.

Wasserglas-Corsets.

Wie bei Scoliose, so hat man auch bei Kyphose Wasserglas-Corsets angewandt. Als Unterlage wählt man Flanellbinden. Die ersten Wasserglasbinden dürfen nicht zu sehr getränkt werden. Um das Wasserglascorset in seiner Lage zu fixiren, werden 3—4 Gypsbinden angelegt, welche man nach 2—3 Tagen wieder entfernt. Der Verband kann durch Schusterspan oder biegsame Eisenschienen verstärkt werden. SCHÖNBORN und FALKSON haben bei Spondylitis cervicalis et dorsalis nach einem zuvor genommenen Gypsmodell einen Wasserglasverband um Kopf, Hals und Rumpf angelegt, derselbe ist schnürbar und innen mit Flanell gefüttert. Der Gypsverband wird am leicht suspendirten, auf einem Tische sitzenden Kranken um Kopf, Hals und Brust bis unter

Fig. 355. FALKSON's Kinn-Nackenschlinge aus Cerussapflaster zur Distraction der Wirbelsäule.

Fig. 356. Filzcorset mit Doppelmast (Jurymast) zur Feststellung des Kopfes bei Spondylitis cervicalis.

die Brustwarze (s. die punktirte Linie in Fig. 354) angelegt. Der Kopf des Kranken wird zuvor rasirt, die Extension wird mittelst einer Kinn-Nackenschlinge aus Cerussapflaster ausgeübt (Fig. 355). Nach Erhärtung des Gypsverbandes wird derselbe aufgeschnitten, abgenommen und mit Gypsbinden wieder zusammengefügt, welche auch die Lücken für Gesicht und Arme überbrücken, er wird sodann mit Gyps vollgegossen. Nach 6—12 Stunden werden die Gypsbindentouren entfernt und über dem Gypsabguss wird der Wasserglasverband nach Fig. 354 geformt.

Filzcorsets.

Die Filzcorsets werden im Wesentlichen in der S. 646 für Scoliose beschriebenen Weise angelegt, sie werden ebenfalls zum Schnüren eingerichtet und eventuell zur Fixation des Kopfes mit einem oder mit einem zweifachen Jurymast, z. B. nach Beely (Fig. 356) versehen. Madelung, Vogt, Beely u. A. haben das Filzcorset ganz besonders für Kyphose empfohlen.

Apparat nach Heusner.

Heusner bedient sich bei Wirbelcaries einer Art von Stützmieder, welches aus einer Unterlage von weichem Filz und darum gewickelten gestärkten Gazebinden in 3—4facher Lage hergestellt wird. Zwischen die Bindentouren werden handbreite Platten eines schmiegsamen Rohrgeflechts eingeschaltet und längs der Hüftbeinkämme werden zwischen Filz und Geflecht beiderseits Stücke derben Gummischlauches gelegt, welche beim Einwickeln fest in die Weichtheile gedrückt werden, sodass durch diesen Wall über den Beckenkämmen ein Abwärtsrutschen des Corsets verhütet wird. Als Stütze für die Arme werden Achselstützen, eventuell auch, z. B. bei Lordose, federnde Stahlstützen in den Verband eingeschlossen, der Kopf wird durch eine Eisenstange mit Querstab im Nacken gestützt.

Etwaige Abscesse, offene cariöse Stellen contraindiciren die Anwendung der Corsets durchaus nicht, in solchen Fällen legt man gefensterte Corsets an oder legt sie über den antiseptischen Deckverband und richtet sie zum Abnehmen ein.

Sonstige Behandlung der Kyphose resp. der Spondylitis tuberculosa.

Die sonstige Behandlung der Spondylitis tuberculosa resp. der Kyphose ist im Wesentlichen eine symptomatische. Dass die Allgemeinbehandlung durch kräftige Kost, Sorge für gute Luft, Kochsalzbäder etc. in jedem Stadium der Spondylitis von grosser Wichtigkeit ist, haben wir bereits oben betont. Etwa vorhandene kalte Abscesse sind nicht mehr, wie früher, ein Noli me tangere, sondern sie werden unter antiseptischen Cautelen incidirt, ausgelöffelt und drainirt. Grosse, ambulant zu behandelnde Abscesse kann man auch durch Punction mit Troicar oder Einstich mit dem Messer, oder durch Aspirationsspritze nach Einstich mit der Hohlnadel entleeren, dann gründlich mit $^1/_{10}$—$^1/_{50}$ Sublimatlösung ausspülen und eine Mischung von Jodoform mit Glycerin (10 : 90 oder 10 Jodoform, 50 Aqua und 50 Glycerin) injiciren (Schede, Lister, P. Bruns, Andrassy). P. Bruns erzielte unter 22 Fällen 20mal definitive Heilung durch Punction und Injection von Jodoform-Glycerin-Mischung. Wenn nöthig, sind die Injectionen in etwa 2—3 Wochen zu wiederholen. Dass man bei Incision der Retropharyngealabscesse Vorsicht anwenden muss, damit die Kinder nicht durch Eiteraspiration in die Luftwege ersticken, haben wir bereits S. 439—440 hervorgehoben und dort auch beschrieben, wie man solche Abscesse incidiren soll. Psoasabscesse, welche noch hoch oben oberhalb des Beckenkammes sitzen, eröffnet man durch Schnitt parallel der Crista ilei mit Gegenöffnung hinten am Quadratus lumborum.

Operative Behandlung der Wirbelcaries.

Auch die tuberculöse Spondylitis selbst habe ich in neuerer Zeit mit sehr gutem Erfolge durch Injection von 10% Jodoform-Glycerinmischung behandelt, indem ich in den Erkrankungsherd je nach dem Alter der Kranken 2—4—10 Gramm der Mischung mittelst starker sterilisirter Hohlnadeln injicirte.

Auslöffelung der Wirbelkörper.

Die operative Behandlung des Krankheitsherdes selbst ist bei tuber-

culöser Spondylitis in neuerer Zeit immer mehr versucht worden. Boeckel hat durch Experimente an Leichen und durch erfolgreiche Auslöffelung des 2. und 3. Brustwirbels gezeigt, dass es gar nicht so schwierig ist, einen Wirbelkörper zu erreichen. Bei Caries der Brustwirbelkörper erhält man nach Boeckel durch Resection eines 3—4 cm langen Stückes aus einer Rippe medianwärts vom Angulus genügend Raum, um nach Abhebung der Pleura bis zum Wirbelkörper mit dem Finger vorzudringen. Die Nähe der Aorta, der Vena cava und des Ductus thoracicus braucht man am Lebenden nicht zu fürchten, weil gewöhnlich durch den Eiter ein Canal gebildet ist, in welchem man zum Wirbelkörper leicht vordringen kann. Der Körper der Lendenwirbel wird durch einen Schnitt am äusseren Rande des M. sacrolumbalis wie bei der Nephrektomie freigelegt, indem man hinter dem Colon und vor der Niere weiterdringt. Ein etwa vorhandener Psoasabscess kann von hier aus gespalten werden und in ihm dringt man dann bis zum kranken Wirbel vor. Mit dieser operativen Auslöffelung der tuberculösen Wirbel wird man die oben erwähnte Injection von 10% Jodoform-Glycerin verbinden.

Auch bei Schussverletzungen der Wirbelkörper kann zuweilen in ähnlicher Weise operativ vorgegangen werden.

Bei primären Tuberculosen an der hinteren Circumferenz der Wirbel (Fortsätze und Wirbelbogen) wird man in geeigneten Fällen ebenfalls operativ vorgehen. Durch Auslöffelung und Resection der Querfortsätze und eines Theiles des Wirbelbogens habe ich vollständige dauernde Heilung erzielt.

Die operative Eröffnung des Wirbelcanals bei spondylitischen Lähmungen soll nur im äussersten Nothfalle versucht werden, nachdem alle sonstigen Behandlungsmethoden versucht worden sind, wie besonders auch Kraske betont hat. Am günstigsten sind auch hier für die Resection der Wirbelbogen Compressionslähmungen bei noch nicht erkranktem Durasacke.

Behandlung der syphilitischen Spondylitis.

Bei der syphilitischen Spondylitis resp. Kyphose ist die Localbehandlung im Wesentlichen dieselbe wie bei tuberculöser Spondylitis. Vor Allem wird man hier eine antisyphilitische Cur (Schmiercur, subcutane Quecksilberinjectionen, Jodkali) vornehmen (s. § 84 Allg. Chirurgie 2. Aufl.). —

§ 147.

Lordose der Wirbelsäule.

Lordose der Wirbelsäule. — Unter Lordose der Wirbelsäule versteht man diejenige Krümmung der Wirbelsäule, bei welcher die Convexität derselben nach vorne gerichtet ist (s. S. 525 Fig. 286, Lordose der Lendenwirbelsäule mit Pectus carinatum). Die Lordose ist die seltenste Verkrümmung der Wirbelsäule, sie kommt am häufigsten an der Lendenwirbelsäule vor und entsteht besonders durch alle jene pathologischen Veränderungen, welche zu einer stärkeren Beckenneigung führen. Auf diese Weise entstehen die Compensationslordosen der Lendenwirbelsäule bei angeborener Hüftluxation, bei Contracturen der unteren Extremitäten, z. B. in Folge von Coxitis. Als professionelle Berufskrankheit beobachtet man die Lordose besonders bei jenen Leuten, welche grössere Lasten vor sich her zu tragen pflegen, ferner bei Schneidern. Die Lordose fixirt sich nur sehr selten.

Die Symptome der Lordose der Wirbelsäule, z. B. der Lendenwirbelsäule, bestehen vor Allem in einem abnormen Vortreten des Bauches und

der Glutaealgegend mit entsprechender Einziehung der Lendengegend (s. Fig. 357).

Hochgradige Lordosen der Wirbelsäule können besonders auch durch Spondylolisthesis des letzten Lendenwirbels entstehen, d. h. wenn derselben sich mit dem darüber liegenden Abschnitt der Wirbelsäule über die Basis des Kreuzbeins nach vorne und abwärts verschiebt. Der Lendenwirbelkörper kann in Folge der zunehmenden Verschiebung sich immer mehr bis ins kleine Becken senken, sodass seine basale Fläche der ventralen Seite

Spondylolisthesis.

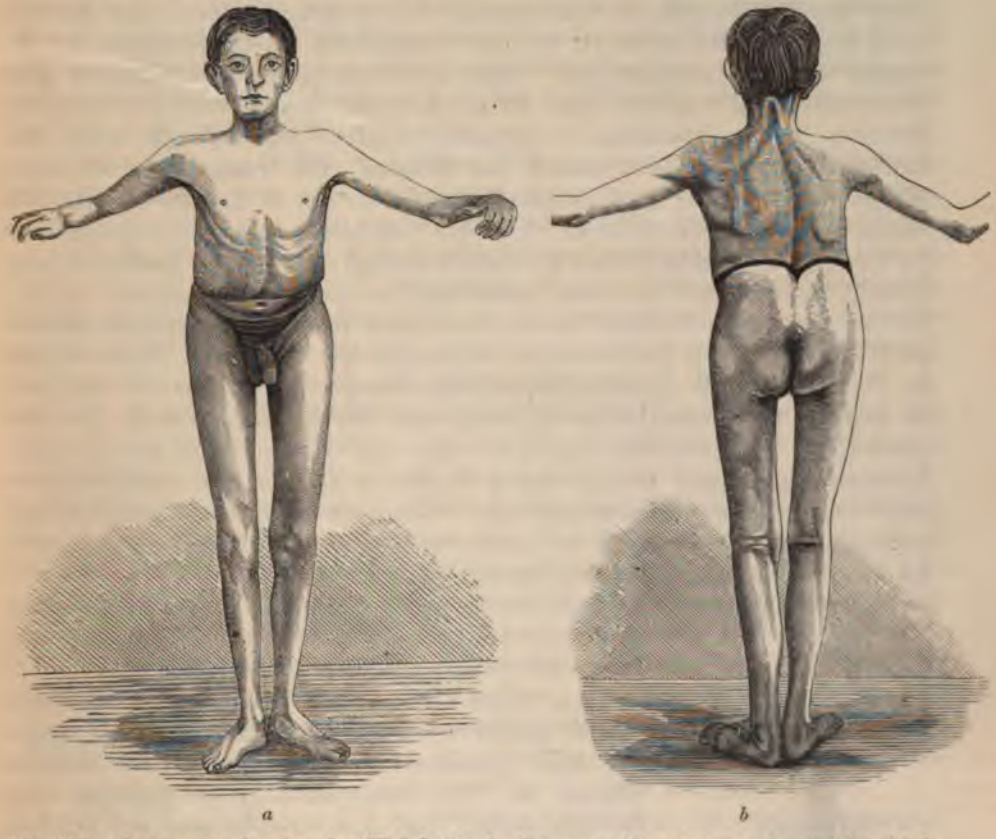

a *b*

Fig. 357. Hochgradige Lordose der Wirbelsäule in Folge von Verschiebung der Lendenwirbelsäule nach vorne über die Basis des Kreuzbeins (Spondylolisthesis) nach Fractur bei einem 15jährigen Oeconom. (v. VOLKMANN'sche Klinik; nach LESER.)

des Kreuzbeins anliegt und man vom Rectum aus den knöchernen Vorsprung mit dem Finger deutlich fühlen kann. Traumen und Entzündungen, vor Allem eine Druckdeformität des 5. Lendenwirbels mit sagittaler Verlängerung seines Wirbelkörpers, sind die Hauptursachen der Spondylolisthesis. Dieselbe wird gelegentlich auch im Verlauf der Tabes beobachtet (s. S. 661).

Die Aetiologie der Spondylolisthesis ist sehr verschieden gedeutet worden, meist hat man die Verschiebung des 5. Lendenwirbels in toto als die Ursache angesehen. Nach NEUGEBAUER beruht das Wesen der Spondylolisthesis nicht in einer eigentlichen Verschiebung des 5. Lendenwirbels

sondern hauptsächlich in einer Druckdeformation desselben auf Grund gewisser prädisponirender Bedingungen, womit eine Verschiebung des Wirbelkörpers Hand in Hand geht. Den Schlüssel zum Verständniss der Anomalie giebt nach NEUGEBAUER die Beschaffenheit der Interarticularportionen des 5. Lendenwirbelbogens. Diese und somit der ganze 5. Lendenwirbel sind in sagittaler Richtung verlängert in Folge einer Continuitätstrennung der Interarticularportion des 5. Lendenwirbelbogens, z. B. nach Traumen oder aber weil die vorderen und hinteren Knochenkerne des Wirbelbogens nicht verschmolzen sind (congenitale Spondylolyse). Es handelt sich also entweder um eine congenitale Continuitätstrennung (Spondylolyse) oder um eine traumatische, d. h. besonders um eine Fractur der Interarticularportion des Bogens des 5. Lendenwirbels. Dass aber aus dieser Spondylolysis eine Spondylolisthesis entsteht, dazu bedarf es nach NEUGEBAUER noch weiterer Momente, wie sie besonders in Schwangerschaften gegeben sind, daher das häufige Vorkommen der Anomalie bei Frauen. Wo traumatische oder congenitale Veränderung der Interarticularportion des 5. Lendenwirbelbogens fehlen, da glaubt NEUGEBAUER, dass die Deformität auch durch Querfractur der oberen Gelenkfortsätze des Os sacrum bedingt sein könne. Nach STRASSER entsteht Spondylolisthesis auch durch primäre Arthritis deformans, welche NEUGEBAUER für secundärer Natur hält. Somit ist auch die Spondylolisthesis im Wesentlichen als Belastungsdeformität zu betrachten. Sind einmal die oben erwähnten pathologischen Veränderungen vorhanden, so überragt im Beginne der Anomalie der Wirbelkörper des 5. Lendenwirbels den vorderen Rand des Kreuzbeins und da er hier bei weiterer Verlängerung seiner sagittalen Axe immer weniger Stütze findet, so muss er sich schliesslich in Folge der Belastung zunehmend nach vorne und abwärts verschieben und die gesammte, über dem 5. Lendenwirbel liegende Wirbelsäule folgt natürlich dieser Verschiebung des untersten Lendenwirbels.

Eine traumatische Spondylolisthesis mit hochgradiger Lordose der Wirbelsäule hat LESER nach einer Beobachtung in der Klinik v. VOLKMANN's beschrieben (Fig. 357).

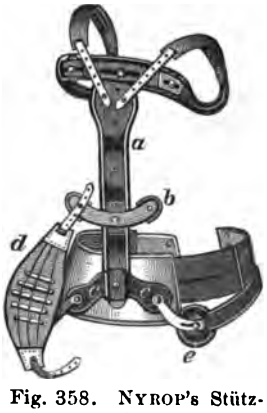

Fig. 358. NYROP's Stützapparat für Lordose.

Die Behandlung der Lordose der Wirbelsäule richtet sich vor Allem gegen die Ursache. Bei allen Krankheiten, durch welche die Beckenneigung verändert wird, wie z. B. bei Erkrankungen des Hüftgelenks, soll man prophylactisch eine zu hochgradige Contractur resp. eine beträchtlichere Beckenneigung zu verhindern suchen. In ausgebildeten Fällen sind gymnastische Uebungen und vor Allem Stützapparate, z. B. Gyps- und Filzcorsets, gegen die Lordose oder Wirbelsäule anzuwenden. Unter den portativen Stützapparaten empfiehlt SCHREIBER besonders den von NYROP (Fig. 358), derselbe besteht aus einer stählernen Rückenschiene (*a*) mit oberem Querstab, Achselkrücken und einem Beckengürtel. Oberhalb des letzteren befindet sich an der Rückenschiene eine Querspange (*b*) mit elastischem Leibgurt (*d*). An dem Beckengurt sind zwei breite Pelotten (*e*) für die Gesässgegend angebracht. —

§ 148. *Spondylitis deformans.*

Spondylitis deformans. — Die deformirende Wirbelentzündung ist von besonderem klinischen Interesse. Dieselbe ist anatomisch charakterisirt durch Auffaserung der Intervertebralscheiben und durch periostale Wucherungen und Verdickungen mit Verknöcherungen besonders an der Vorderseite und den seitlichen Partieen der Wirbelsäule. Durch die Knochenwucherungen entstehen mit Vorliebe feste Verbindungen, Synostosen zwischen den einzelnen Wirbeln, zuweilen von grosser Ausdehnung. Auch in den Gelenken der Wirbelfortsätze, z. B. besonders an den Halswirbeln, beobachtet man dieselben deformirenden Vorgänge. Mit der Auffaserung des Knorpels und mit den periostalen Wucherungen an den vorderen und seitlichen Partieen der Wirbelkörper und den Intervertebrallöchern geht oft Hand in Hand eine zunehmende Atrophie und Verbiegung der Wirbel, sodass entsprechende Verkrümmungen der Wirbelsäule, am häufigsten eine vermehrte Flexion derselben entsteht.

Die Aetiologie der Spondylitis deformans ist wie die der Arthritis deformans überhaupt noch wenig aufgeklärt. Sie beginnt theils spontan, theils im Anschluss an Traumen, ferner nach infectiösen Gelenkentzündungen, z. B. nach gonorrhoischen Gelenkentzündungen und polyarticulärem Gelenkrheumatismus. Von grosser Wichtigkeit ist das Alter und im Wesentlichen ist die Spondylitis deformans wie die Arthritis deformans eine senile Störung, welche theils spontan, theils im Anschluss an eine Gelegenheitsursache (Trauma, Infection) zum Ausbruch kommt (v. Volkmann).

Der Verlauf der Krankheit ist sehr chronisch, gewöhnlich findet sich dieselbe bei älteren Individuen. In der Regel sind wechselnde Schmerzen mit rheumatischem Charakter und oft knarrende und knirschende Geräusche vorhanden, ganz besonders bei Bewegungen der Wirbelsäule. Schliesslich tritt eine verminderte Beweglichkeit der Wirbelsäule, besonders zuerst an der Halswirbelsäule auf, ferner entstehen Neuralgieen, Muskelatrophie und ausgesprochene Lähmungen im Gebiete der durch Knochenwucherungen comprimirten Rückenmarksnerven. Der typische Abschluss besteht gewöhnlich in Synostose der erkrankten Wirbel, welche besonders störend ist, wenn sie an den beiden obersten Halswirbeln auftritt. Die Knochenwucherungen sind äusserlich nur selten zu fühlen, weil sie ja meist vorne oder seitlich in der Tiefe sitzen. Vom Rachen aus oder an den Seiten der Halswirbel kann man die Knochenwucherung aber zuweilen deutlich betasten.

Die Behandlung der deformirenden Spondylitis ist wenig erfolgreich. Am meisten empfehlen sich gymnastische Uebungen und Massage, ferner warme Bäder, der Gebrauch von Thermen (Wildbad, Gastein, Pfäfers etc.), der Aufenthalt in südlichen Gegenden u. s. w. Innerlich sind Jodkali, Eisenpräparate und kräftige Kost von Nutzen. —

Tabische Wirbelerkrankung.

Im Verlauf der Tabes kommt es zuweilen zu Osteoporose und Weichheit der Wirbelknochen, so dass im Anschluss an leichte Traumen Fracturen der Wirbel und zwar fast ausschliesslich der Lendenwirbel entstehen (Pitres, Vaillard, Krönig). Die tabische Wirbelerkrankung verläuft klinisch wie die oben beschriebene Spondylolisthesis.

§ 149. *Geschwülste der Wirbelsäule und des Rückenmarks. Geschwülste der Wirbelsäule.*

Geschwülste der Wirbelsäule und des Rückenmarks. — Primäre Geschwülste der Wirbelsäule und des Rückenmarks sind sehr selten. An der Wirbelsäule hat man myelogene und periostale Sarcome, Myxome, ferner Exostosen und Enchondrome beobachtet. Häufiger sind die

sondern hauptsächlich in einer Druckdeformation desselben auf Grund gewisser prädisponirender Bedingungen, womit eine Verschiebung des Wirbelkörpers Hand in Hand geht. Den Schlüssel zum Verständniss der Anomalie giebt nach NEUGEBAUER die Beschaffenheit der Interarticularportionen des 5. Lendenwirbelbogens. Diese und somit der ganze 5. Lendenwirbel sind in sagittaler Richtung verlängert in Folge einer Continuitätstrennung der Interarticularportion des 5. Lendenwirbelbogens, z. B. nach Traumen oder aber weil die vorderen und hinteren Knochenkerne des Wirbelbogens nicht verschmolzen sind (congenitale Spondylolyse). Es handelt sich also entweder um eine congenitale Continuitätstrennung (Spondylolyse) oder um eine traumatische, d. h. besonders um eine Fractur der Interarticularportion des Bogens des 5. Lendenwirbels. Dass aber aus dieser Spondylolysis eine Spondylolisthesis entsteht, dazu bedarf es nach NEUGEBAUER noch weiterer Momente, wie sie besonders in Schwangerschaften gegeben sind, daher das häufige Vorkommen der Anomalie bei Frauen. Wo traumatische oder congenitale Veränderung der Interarticularportion des 5. Lendenwirbelbogens fehlen, da glaubt NEUGEBAUER, dass die Deformität auch durch Querfractur der oberen Gelenkfortsätze des Os sacrum bedingt sein könne. Nach STRASSER entsteht Spondylolisthesis auch durch primäre Arthritis deformans, welche NEUGEBAUER für secundärer Natur hält. Somit ist auch die Spondylolisthesis im Wesentlichen als Belastungsdeformität zu betrachten. Sind einmal die oben erwähnten pathologischen Veränderungen vorhanden, so überragt im Beginne der Anomalie der Wirbelkörper des 5. Lendenwirbels den vorderen Rand des Kreuzbeins und da er hier bei weiterer Verlängerung seiner sagittalen Axe immer weniger Stütze findet, so muss er sich schliesslich in Folge der Belastung zunehmend nach vorne und abwärts verschieben und die gesammte, über dem 5. Lendenwirbel liegende Wirbelsäule folgt natürlich dieser Verschiebung des untersten Lendenwirbels.

Eine traumatische Spondylolisthesis mit hochgradiger Lordose der Wirbelsäule hat LESER nach einer Beobachtung in der Klinik v. VOLKMANN's beschrieben (Fig. 357).

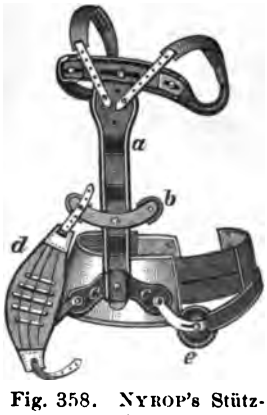

Fig. 358. NYROP's Stützapparat für Lordose.

Die Behandlung der Lordose der Wirbelsäule richtet sich vor Allem gegen die Ursache. Bei allen Krankheiten, durch welche die Beckenneigung verändert wird, wie z. B. bei Erkrankungen des Hüftgelenks, soll man prophylactisch eine zu hochgradige Contractur resp. eine beträchtlichere Beckenneigung zu verhindern suchen. In ausgebildeten Fällen sind gymnastische Uebungen und vor Allem Stützapparate, z. B. Gyps- und Filzcorsets, gegen die Lordose oder Wirbelsäule anzuwenden. Unter den portativen Stützapparaten empfiehlt SCHREIBER besonders den von NYROP (Fig. 358), derselbe besteht aus einer stählernen Rückenschiene (*a*) mit oberem Querstab, Achselkrücken und einem Beckengürtel. Oberhalb des letzteren befindet sich an der Rückenschiene eine Querspange (*b*) mit elastischem Leibgurt (*d*). An dem Beckengurt sind zwei breite Pelotten (*c*) für die Gesässgegend angebracht. —

Die Grösse der Geschwülste ist meist eine geringe, entsprechend der Weite des Wirbelcanals. Am häufigsten handelt es sich um Bindegewebsgeschwülste, welche meist von der Arachnoidea, seltener von der Pia mater ausgehen. Der Einfluss auf das Mark ist sehr verschieden. Erweichung des Rückenmarks erfolgt häufiger nach intraduralen, als nach extraduralen Geschwülsten.

Die Diagnose der Geschwülste des Wirbelcanals ist in der ersten Zeit schwierig, so lange nur das Schmerzsymptom vorhanden ist. Wichtig ist die Beständigkeit und der Sitz des Schmerzes, sodann das Auftreten von Drucksymptomen, von motorischen Lähmungen und Sensibilitätsparalysen, wie wir oben erwähnt haben.

Die Behandlung der Geschwülste des Wirbelcanals resp. der Rückenmarkshäute mit Drucksymptomen auf das Rückenmark besteht in Entfernung der Geschwulst nach Eröffnung des Wirbelcanals durch Resection der Wirbelbogen (Rückgratstrepanation). Die Operation der Rückgratstrepanation ist bereits von Heister angegeben worden, dieselbe ist aber bis jetzt nur wegen Verletzungen der Wirbelsäule, besonders wegen deform geheilter Fracturen mit Compressionslähmung des Rückenmarks ausgeführt worden (Macewen, Lauenstein, Lücke u. A.). Horsley hat die Operation zuerst behufs Entfernung einer Geschwulst der Rückenmarkshäute mit Erfolg vorgenommen. —

§ 150. *Die Eröffnung des Wirbelcanals durch Resection der Wirbelbogen (Rückgratstrepanation).*

Die Resection der Wirbelbogen (sog. Trepanation der Wirbelsäule). — Die Resection der Wirbelbogen resp. die Eröffnung des Wirbelcanals ist bei verschiedenen Erkrankungen und Verletzungen der Wirbelsäule und des Rückenmarks indicirt, z. B. bei Fracturen und Luxationen mit Compression des Rückenmarks, behufs Extraction von Knochensplittern, Fremdkörpern aus dem Wirbelcanal resp. dem Rückenmark, bei Geschwülsten u. s. w. W. Thorburn hat in jüngster Zeit die Rückenmarkschirurgie auf Grund der bis jetzt vorliegenden Mittheilungen in einer verdienstvollen Monographie (London, Griffin & Comp., 1889) zusammengefasst und gezeigt, dass die moderne Chirurgie auch auf diesem Gebiete immer bessere Erfolge erzielt.

Die Resection der Wirbelbogen, die sog. Trepanation der Wirbelsäule wird folgendermassen unter strengster Asepsis vorgenommen. Der Hautschnitt wird über den Spitzen der betreffenden Dornfortsätze in entsprechender Ausdehnung ausgeführt. Horsley trägt sodann den Dornfortsatz des zu entfernenden Wirbelbogens an der Basis mit einer kräftigen Knochenscheere ab. Nun hebelt man Periost und Muskulatur von dem Längsschnitt aus nach beiden Seiten vom Wirbelbogen ab und durchtrennt letzteren in der Nähe der Proc. transversi mit dem Meissel. Horsley benutzt einen Trepan, dessen Krone fast den Durchmesser des Wirbelcanals hat oder er durchsägt den Knochen nur theilweise und vollendet die Trennung mit einer Knochenscheere. Die Entfernung des Knochens muss mit grosser Vorsicht geschehen. Nach Entfernung eines oder mehrerer Bogen tritt dann die Dura mater, von einem sehr gefässreichen Fettgewebe und lockeren Bindegewebe bedeckt, zu Tage. Um die Blutung möglichst zu beschränken, muss man dieses Fettgewebe und Bindegewebe genau in der Mittellinie spalten. Wenn nothwendig, wird nun die freiliegende Dura, nachdem das Fettgewebe nach beiden Seiten mit stumpfen

metastatischen Geschwülste der Wirbelsäule, die Carcinome und Sarcome, welche meist in multipler Form vorkommen, z. B. nach Carcinoma mammae und Carcinoma uteri. Durch Zerstörung eines Wirbelkörpers entsteht eine entsprechende Kyphose der Wirbelsäule und durch Druck auf das Rückenmark eventuell entsprechende Lähmung. Alle Geschwülste in den Wirbelkörpern sind für eine chirurgische Behandlung gewöhnlich nicht zugänglich. Nur die Geschwülste der Wirbelbogen und ihrer Fortsätze können gelegentlich Gegenstand einer operativen Behandlung werden. Bezüglich der angeborenen Sacralgeschwülste in der Gegend des Kreuz- und Steissbeins verweise ich auf die Chirurgie des Beckens.

Geschwülste des Rückenmarks und seiner Häute.

Die Geschwülste des Rückenmarks und seiner Häute haben in neuerer Zeit besonders durch Gowers und V. Horsley eine eingehende Beschreibung erfahren und Horsley hat zuerst ein auf dem Rückenmark sitzendes Fibro-Myxom durch Operation geheilt.

Horsley hat 58 Fälle von Geschwülsten der Rückenmarkshäute aus der Literatur zusammengestellt. Die extraduralen Geschwülste sind Lipome, Sarcome, Echinococcen, die intraduralen Myxome, Fibrome, Sarcome und Psammome. Mehrfach ist auch, wie hier erwähnt werden mag, intra- und extradurale Tuberculose beobachtet worden.

Besonders constant sind die Symptome bei den intraduralen Geschwülsten. Das erste Symptom ist nach Horsley der Schmerz. Die motorische Lähmung geht dann später, z. B. bei Druck der Geschwulst auf das Rückenmark, der Sensibilitätsparalyse voraus. Von besonderem diagnostischem Werthe ist das Uebergreifen der Symptome von einer Körperhälfte auf die andere, wodurch die Ortsbestimmung der Geschwulst bedeutend erleichtert wird. Mit dem Auftreten der paralytischen Erscheinungen erreicht der Schmerz nach Horsley eine entsetzliche Höhe. Auch bei extraduralen Geschwülsten ist dieselbe Reihenfolge der Symptome meist vorhanden, also zuerst Schmerz, dann motorische Lähmung und zuletzt Sensibilitätsparalyse. Die intraduralen Geschwülste sind gewöhnlich gutartiger, als die extraduralen, daher entwickeln sich bei jenen die Symptome langsamer.

Von sonstigen Erscheinungen bei extra- und intraduralen Geschwülsten des Rückenmarks erwähnen wir nach Horsley noch folgende: Erhöhung der Reflexe, Krämpfe und Fussclonus, Muskelstarre (besonders bei intraduralen Geschwülsten).

Grösse und Reaction der Pupille sind nur dann verändert, wenn das Rückenmark oberhalb der Höhe des 2. Dorsalnerven Druck erleidet, dann ist die Pupille in Folge der Lähmung des Dilatators (Sympathicus) enger, als die des anderen Auges und fast unbeweglich. Die Pupillarfasern des Sympathicus haben bekanntlich im Rückenmark ein besonderes Centrum (Centrum cilio-spinale), welches in der Höhe des untersten Halswirbels und des ersten Brustwirbels liegt (Budge). Blasenlähmung mit nachfolgender Cystitis und Nephritis tritt ein, je mehr die Lähmung fortschreitet. Vasomotorische Störungen (Schwellungen) sind seltener, in den 58 Fällen nur 6 mal. Schliesslich kommt es gewöhnlich zu Decubitus und Cystitis etc. Die Kranken sterben meist an Marasmus, Pyämie oder an Urämie in Folge von Nephritis.

Die Grösse der Geschwülste ist meist eine geringe, entsprechend der Weite des Wirbelcanals. Am häufigsten handelt es sich um Bindegewebsgeschwülste, welche meist von der Arachnoidea, seltener von der Pia mater ausgehen. Der Einfluss auf das Mark ist sehr verschieden. Erweichung des Rückenmarks erfolgt häufiger nach intraduralen, als nach extraduralen Geschwülsten.

Die Diagnose der Geschwülste des Wirbelcanals ist in der ersten Zeit schwierig, so lange nur das Schmerzsymptom vorhanden ist. Wichtig ist die Beständigkeit und der Sitz des Schmerzes, sodann das Auftreten von Drucksymptomen, von motorischen Lähmungen und Sensibilitätsparalysen, wie wir oben erwähnt haben.

Die Behandlung der Geschwülste des Wirbelcanals resp. der Rückenmarkshäute mit Drucksymptomen auf das Rückenmark besteht in Entfernung der Geschwulst nach Eröffnung des Wirbelcanals durch Resection der Wirbelbogen (Rückgratstrepanation). Die Operation der Rückgratstrepanation ist bereits von Heister angegeben worden, dieselbe ist aber bis jetzt nur wegen Verletzungen der Wirbelsäule, besonders wegen deform geheilter Fracturen mit Compressionslähmung des Rückenmarks ausgeführt worden (Macewen, Lauenstein, Lücke u. A.). Horsley hat die Operation zuerst behufs Entfernung einer Geschwulst der Rückenmarkshäute mit Erfolg vorgenommen. —

§ 150. *Die Eröffnung des Wirbelcanals durch Resection der Wirbelbogen (Rückgratstrepanation).*

Die Resection der Wirbelbogen (sog. Trepanation der Wirbelsäule). — Die Resection der Wirbelbogen resp. die Eröffnung des Wirbelcanals ist bei verschiedenen Erkrankungen und Verletzungen der Wirbelsäule und des Rückenmarks indicirt, z. B. bei Fracturen und Luxationen mit Compression des Rückenmarks, behufs Extraction von Knochensplittern, Fremdkörpern aus dem Wirbelcanal resp. dem Rückenmark, bei Geschwülsten u. s. w. W. Thorburn hat in jüngster Zeit die Rückenmarkschirurgie auf Grund der bis jetzt vorliegenden Mittheilungen in einer verdienstvollen Monographie (London, Griffin & Comp., 1889) zusammengefasst und gezeigt, dass die moderne Chirurgie auch auf diesem Gebiete immer bessere Erfolge erzielt.

Die Resection der Wirbelbogen, die sog. Trepanation der Wirbelsäule wird folgendermassen unter strengster Asepsis vorgenommen. Der Hautschnitt wird über den Spitzen der betreffenden Dornfortsätze in entsprechender Ausdehnung ausgeführt. Horsley trägt sodann den Dornfortsatz des zu entfernenden Wirbelbogens an der Basis mit einer kräftigen Knochenscheere ab. Nun hebelt man Periost und Muskulatur von dem Längsschnitt aus nach beiden Seiten vom Wirbelbogen ab und durchtrennt letzteren in der Nähe der Proc. transversi mit dem Meissel. Horsley benutzt einen Trepan, dessen Krone fast den Durchmesser des Wirbelcanals hat oder er durchsägt den Knochen nur theilweise und vollendet die Trennung mit einer Knochenscheere. Die Entfernung des Knochens muss mit grosser Vorsicht geschehen. Nach Entfernung eines oder mehrerer Bogen tritt dann die Dura mater, von einem sehr gefässreichen Fettgewebe und lockeren Bindegewebe bedeckt, zu Tage. Um die Blutung möglichst zu beschränken, muss man dieses Fettgewebe und Bindegewebe genau in der Mittellinie spalten. Wenn nothwendig, wird nun die freiliegende Dura, nachdem das Fettgewebe nach beiden Seiten mit stumpfen

Haken zur Seite gezogen ist, mit einer Pincette gefasst und genau in Mitte durch Längsincision in entsprechender Ausdehnung gespalten. durch mechanische Reize der Dura und der Hinterstränge leicht Ref bewegungen auftreten, so muss dieser Theil der Operation in tiefster N cose des Kranken ausgeführt werden, eine Reflexbewegung könnte so leicht sehr unglückliche Folgen haben. Die nun reichlich ausfliessen Cerebrospinalflüssigkeit wird mit aseptischen Tupfern beseitigt. Sodan kann man die Dura und das Rückenmark bezüglich Aussehen, Consiste u. s. w. genau untersuchen. Vermuthet man an der Vorderfläche des Rücke marks irgend eine Abnormität, z. B. eine Neubildung oder einen Knoche splitter, eine Kugel, so wird man eine Aneurysmanadel vorsichtig um d Rückenmark herumführen. Horsley hat in seinem Falle nach Beendigun der Operation die Durawunde nicht genäht, sondern offen gelassen. Di äussere Wunde wird drainirt, durch Naht geschlossen und mit einem we umfassenden antiseptischen Deckverband versehen. Wright hat die resecirte Wirbelbogen mit Erfolg wieder eingeheilt. Schmerzen in Folge etwaige Verwachsungen der Dura mater und der hinteren Nervenwurzeln mit de tiefsten Theilen der Wunde sind z. B. in dem Falle von Horsley in de späteren Zeit nicht aufgetreten, der Kranke wurde durch die Operatio vollständig und dauernd von seiner Geschwulst und den dadurch bedingte höchst schmerzhaften Leiden geheilt. —

Circulations- und Respirationsstörungen, zunehmende Kachexie). Schliesslich entstehen zuweilen Krankheitsbilder, wie bei Dementia paralytica. Diesen ganzen nervösen Symptomencomplex fasst man zusammen unter dem Namen traumatische Neurose, welche besonders nach Erschütterungen des Gehirns und Rückenmarks auch nach relativ leichten Unfällen auftreten kann. Sind die Störungen nicht hochgradiger Natur, so werden solche Kranke oft als Simulanten verkannt. Die Acten der Schiedsgerichte wissen ganz besonders von solchen Fällen zu erzählen. In den schweren Fällen ist die Prognose solcher Gehirn- und Rückenmarkserschütterungen ungünstig, wenn nicht zwei bis drei Monate nach der Verletzung zunehmende Besserung eintritt, es kommt dann oft zu chronischer Erkrankung besonders der Gehirnrinde, seltener des Rückenmarks. Die bekannten Rückenmarkserscheinungen sind meist cerebraler Natur. Die englischen Aerzte haben die secundären Erkrankungen des Centralnervensystems nach Eisenbahn-Unfällen, wie oben erwähnt, als Railway-spine bezeichnet. —

Traumatische Neurose.

Traumatische Neurose. — Die sog. traumatische Neurose (Railway-spine der Engländer) entsteht z. B. nach Erschütterung des Gehirn und Rückenmarks in Folge von Sturz, bei Eisenbahn-Unfällen, nach heftigen Quetschungen, Stoss u. s. w., sie ist von besonderem klinischen Interesse. Derartige Kranke werden, wie schon erwähnt, allzu oft fälschlich für Simulanten gehalten. Der Verlauf ist etwa folgender. Im Anschluss an den Unfall beobachtet man oft shockartige Symptome mit auffallenden Depressionserscheinungen. Dann tritt allmählich dauernde oder nur vorübergehende Besserung ein. In den ungünstigsten Fällen beobachtet man im weiteren Verlauf sehr mannigfache Störungen, besonders Reizerscheinungen und gewisse Ausfallssymptome, z. B. Aufregungszustände, Schmerzen, Empfindlichkeit der Sinne, mangelhafte Energie der Bewegungen, Abnahme des Gedächtnisses, theils Anästhesieen, theils Hyperästhesieen, Krämpfe, Lähmungen u. s. w. Die Prognose einer ausgesprochen traumatischen Neurose ist oft sehr ungünstig, es entwickelt sich allzu leicht ein chronisches Siechthum. Die Behandlung der traumatischen Neurose ist im Wesentlichen Aufgabe des Neuropathologen. Mit Recht hat Albin Hoffmann darauf aufmerksam gemacht, dass die traumatische Neurose seit dem Unfall-Versicherungsgesetz auffallend häufiger geworden und dass dieselbe als wirkliche Krankheit bei vorher vollkommen gesunden Individuen viel seltener vorkommt, als man bis jetzt angenommen hat. Durch das Unfall-Versicherungsgesetz wird die Simulation, die traumatische Hysterie geradezu vermehrt. In der That handelt es sich in der Mehrzahl der Fälle um eine Psychose und Neurose, welcher eine materielle Veränderung im Centralnervensystem nicht zu Grunde liegt, d. h. um eine Hysterie, wie besonders Strümpell, Charcot und seine Schüler betont haben. Aber in einer geringen Anzahl von schweren Fällen sind in der That fortschreitende materielle Veränderungen in den nervösen Centralorganen in Folge der Erschütterung der letzteren durch den stattgefundenen Unfall vorhanden, wie auch Oppenheim u. A. neuerdings hervorgehoben hat. —

Compression des Rückenmarks.

2) Compression des Rückenmarks. — Die Compression des Rückenmarks in Folge von zunehmendem Bluterguss, bei Fracturen und Luxationen der Wirbelsäule haben wir bereits S. 613 ff. besprochen. Handelt es sich um eine ausschliessliche Compression des Rückenmarks durch einen Bluterguss und ist das Mark und der Knochen ausserdem nicht verletzt, dann sind gewöhnlich anfangs sofort nach dem Trauma keine Lähmungserscheinungen vorhanden, dieselben treten erst nach einiger Zeit auf, wenn der Bluterguss einen solchen Umfang angenommen hat, dass er einen wirklichen Druck auf das Rückenmark ausübt. Gewöhnlich beobachtet man dann Paraplegieen, deren Prognose aber durchaus günstig ist, wenn sie wirklich ausschliesslich durch Druck des Blutergusses bedingt sind. Nach Resorption des Blutergusses kann dann vollständige Heilung eintreten. Bezüglich der Symptomatologie bei Compression durch Fracturen und Luxationen der Wirbel verweise ich auf S. 613 ff.

Verletzung (Contusion) des Rückenmarks.

3) Verletzung (Contusion) des Rückenmarks. — Ist das Rückenmark durch ein Trauma direct an einer oder an mehreren Stellen verletzt,

M31 Tillmanns, H. 76055
T57 Lehrbuch der allge-
v.2, meinen u.speciellen
pt.1 Chirurgie.
1892

NAME | DATE DUE

ATTIC
ATTIC